

Validação de instrumento visual para localização e mensuração da intensidade da dor

Validation of visual instrument for location and measurement of pain intensity

Célia Maria de Oliveira¹, Elenice Dias Ribeiro de Paula Lima¹, Marcela Lemos Morais¹, Cássia Maria de Oliveira¹, José Augusto Malheiros dos Santos Filho¹, Francisco de Assis Bravim de Castro¹

DOI 10.5935/2595-0118.20200195

RESUMO

JUSTIFICATIVA E OBJETIVOS: Na literatura são escassos os instrumentos que permitem identificar precisamente a dor neuropática, sejam de fácil aplicação, possam representar a intensidade e a localização da dor dentro do trajeto plexular e ser utilizados no manejo da dor. O objetivo deste estudo foi validar um instrumento visual composto por escala de cores e diagrama corporal para localização e mensuração da intensidade da dor em adultos com plexopatia braquial.

MÉTODOS: Estudo exploratório, com abordagem quantitativa. A amostra foi composta por 35 pacientes com plexobraquialgia submetidos a tratamento cirúrgico. Foi utilizado um instrumento imagético composto por uma escala de quatro cores e um diagrama corporal. Os pacientes identificaram na escala uma cor para cada intensidade de dor e coloriram no diagrama a sua área representativa, utilizando uma ou mais cores. A validação de critério foi utilizada para comprovar a correlação entre os escores do instrumento criado e os laudos cirúrgicos que corresponderam ao critério externo.

RESULTADOS: Observou-se concordância significativa entre a representação da dor no diagrama corporal e o laudo cirúrgico em todos os troncos nervosos.

CONCLUSÃO: O instrumento imagético se mostrou útil para localização e mensuração da intensidade da dor em pacientes com plexopatia braquial.

Descritores: Anatomia regional, Dor, Estudo de validação, Medição da dor, Plexo braquial.

ABSTRACT

BACKGROUND AND OBJECTIVES: There are very few instruments in the literature that allow for the precise identification of neuropathic pain, that are easy to apply and can represent the pain intensity and location within the plexus path, as well as be used for pain management. The objective of this study was to validate a visual instrument made from a color scale and a body diagram to locate and measure the pain intensity in adults with brachial plexopathy.

METHODS: This exploratory study used a quantitative approach. The sample was composed of 35 patients presenting brachial plexus pain and who underwent surgery. The instrument is composed of a four-color scale and a body diagram. Each patient identified a color on the scale for each pain intensity and then colored the representative pain area in the diagram using one or more colors. Criterion validation was used to prove the correlation between the scores obtained by the instrument and the surgical reports, which were used as the external criterion.

RESULTS: A significant agreement was observed between the representation of pain in the diagram and the surgical report in all nerve trunks.

CONCLUSION: The instrument was found to be useful for locating the pain and measuring its intensity in patients with brachial plexopathy.

Keywords: Anatomy regional, Brachial plexus, Pain, Pain measurement, Validation study.

INTRODUÇÃO

A epidemiologia da lesão traumática do plexo braquial está relacionada em 90% dos casos a jovens do sexo masculino que se envolvem em acidentes automotores, com mecanismos de tração entre a região cervical e o ombro¹. É um problema multifatorial e de prevalência relevante, em que a disfunção neurológica, potencialmente sequelar, é uma das consequências¹.

A lesão do plexo braquial apresenta impacto social importante, com incidência de 1,3% em pacientes politraumatizados e de 5% em vítimas de acidentes motociclísticos².

Uma das dificuldades na abordagem da dor no plexo braquial é o diagnóstico e a sistematização para acompanhamento e manejo². Os métodos de avaliação de dor são escassos; diversas vezes são feitas avaliações indiretas, como autorrelatos e medidas comportamentais. Observa-se carência de sistematização e de quantificação dos diversos métodos³.

Célia Maria de Oliveira – <https://orcid.org/0000-0002-1937-7364>;
Elenice Dias Ribeiro de Paula Lima – <https://orcid.org/0000-0002-9335-7820>;
Marcela Lemos Morais – <https://orcid.org/0000-0003-1834-0313>;
Cássia Maria de Oliveira – <https://orcid.org/0000-0001-9515-1028>;
José Augusto Malheiros dos Santos Filho – <https://orcid.org/0000-0003-4349-682X>;
Francisco de Assis Bravim de Castro – <https://orcid.org/0000-0002-8739-2558>.

1. Universidade Federal de Minas Gerais, Enfermagem Básica, Belo Horizonte, MG, Brasil.

Apresentado em 18 de junho de 2020.

Aceito para publicação em 11 de agosto de 2020.

Conflito de interesses: não há – Fontes de fomento: não há.

Endereço para correspondência:

Escola de Enfermagem da Universidade Federal de Minas Gerais
Av. Prof. Alfredo Balena, 190
Departamento de Enfermagem Básica - Sala Santa Efigênia
30130-100 Belo Horizonte, MG, Brasil.
E-mail: cmariol@terra.com.br

Os métodos para avaliação de dor podem ser classificados em uni e multidimensionais. Os unidimensionais permitem avaliar apenas uma dimensão da dor, de modo geral, a intensidade. Destacam-se a escala visual numérica (EVN), escala de quantificação verbal (EQV), escala de dor de faces (EDF) e escala análoga de cores (EAC)⁴. Não há na literatura uma escala que identifique precisamente a intensidade, a localização e o percurso da dor. Portanto, há uma lacuna na literatura em relação a um instrumento que permita identificar precisamente a dor na plexopatia braquial e que seja de fácil aplicação, que possa representar a intensidade e a localização dentro do trajeto plexular e que possa ser utilizado no manejo clínico destes pacientes.

Neste sentido, este estudo visou validar um instrumento imagético composto por escala de cores e diagrama corporal para localização e medição da intensidade de dor em adultos com plexopatia braquial.

MÉTODOS

Estudo exploratório, abordagem quantitativa e acurácia diagnóstica. A investigação foi desenvolvida em ambulatórios de duas instituições de grande porte, destinadas ao atendimento de média e alta complexidade em Belo Horizonte, Minas Gerais. A coleta dos dados ocorreu no período de dezembro de 2011 a dezembro de 2012.

Na instituição A foram atendidos 30 pacientes com lesão de plexo braquial e desses, 24 pacientes apresentavam dor. Na instituição B foram atendidos 23 pacientes e todos apresentavam dor. Os 47 pacientes participaram da primeira etapa deste estudo, em que foi validada uma escala de cores para mensurar a intensidade de dor. Na segunda etapa, a amostra foi de 35 pacientes com plexobraquialgia que se submeteram a tratamento cirúrgico.

Os critérios de inclusão estabelecidos foram pacientes adultos, cognição preservada, condições de registro gráfico e reconhecimento da cor correspondente apresentada, para evitar viés de daltonismo e concordância em participar do estudo. Os critérios de exclusão foram pacientes com idade menor de 18 anos. Todos os pacientes eram provenientes do Sistema Único de Saúde (SUS).

Inicialmente foi realizada a coleta de dados para caracterizar a população estudada e o preenchimento dos diagramas corporais com o intuito de localizar a dor. Nesse mesmo momento, foi validada uma escala de cores construída junto à população em geral. Essa etapa foi realizada nos ambulatórios das duas instituições e participaram 47 pacientes com plexobraquialgia.

Por fim, as informações coletadas foram utilizadas para verificar as propriedades psicométricas do instrumento, fidedignidade e validade e foram realizadas análises estatísticas dos dados, visando a validação do instrumento⁵.

Na coleta de dados para validação da escala de cores foram apresentados aos pacientes os lápis com quatro cores: preta, amarela, vermelha e alaranjada; e uma escala com quatro níveis de intensidade de dor: fraca, moderada, intensa e pior dor imaginável/dor insuportável. Foi solicitado a cada paciente que relacionasse as cores com os níveis de intensidade de dor e colorisse, de acordo com a sua percepção, cada nível da escala com uma cor.

Para localização da dor no diagrama corporal foi solicitado ao paciente que avaliasse a intensidade da sua dor, escolhesse o(s) lápis de cor(es) correspondente(s) e colorisse no diagrama corporal a área que retratasse a localização da sua dor.

O tempo necessário para que os pacientes colorissem a(s) área(s) correspondente(s) da localização de suas dores foi de aproximadamente 10 minutos.

A validação da escala de cores foi feita através de análise descritiva, utilizando distribuição de frequência simples.

Para determinar a fidedignidade da representação da dor nos diagramas, a pesquisadora analisou cada representação, correlacionando a(s) área(s) colorida(s) com os dermatomos e registrou em uma ficha o tronco nervoso correspondente. Para determinar a fidedignidade dessa avaliação foi submetida a três médicos especialistas que atuaram como peritos.

Para validar o instrumento quanto à localização da dor, optou-se pela validade de critério, que é um método “padrão-ouro” para comprovar a correlação entre os escores do instrumento que se quer testar e algum critério externo que seja tomado como padrão, no caso com os laudos cirúrgicos. Cumpre ressaltar que este padrão foi escolhido para servir de referência para análise dos locais da representação da dor no diagrama corporal e não para diagnosticar o(s) tronco(s) nervoso(s) lesado(s).

Estudo aprovado pelo Comitê de Ética em Pesquisa da Universidade Federal de Minas Gerais (ETIC 22/10), conforme preconizado pelo Conselho Nacional de Saúde. Após explanação dos objetivos do estudo, os participantes assinaram o Termo de Consentimento Livre e Esclarecido (TCLE).

Análise estatística

Para verificar a existência e intensidade da concordância entre a representação no diagrama corporal e os laudos cirúrgicos para cada tronco nervoso superior, médio, inferior e todos os troncos foi utilizado o Coeficiente de Kappa⁵. Também foram contabilizadas medidas de desempenho como sensibilidade e especificidade.

RESULTADOS

Nesta etapa de validação do diagrama corporal para localização da dor, participaram 35 pacientes com plexobraquialgia que se submeteram a tratamento cirúrgico. A média de idade dos participantes da pesquisa foi de 34,4 anos, variando entre 18 e 70 anos. Predomínio do sexo masculino (91,5%) e ensino fundamental incompleto (47,8%).

Quanto à procedência, a maioria (55,3%) era proveniente do interior do estado de Minas Gerais e os demais de Belo Horizonte (BH) ou da região metropolitana de Belo Horizonte.

As atividades laborais foram as mais variadas, sendo predominante a atividade braçal (43,5%).

Durante o processo de validação da escala de cores, apenas uma paciente não coloriu o espaço representativo da legenda referente à dor intensa e utilizou a vermelha para representar a pior dor imaginável. O índice de concordância entre os pacientes (98,9%) foi altíssimo. Na escala de cores para representar a intensidade de dor, a amarela foi escolhida para representar dor fraca, a cor

alaranjada para a dor moderada, a vermelha para a dor intensa e a preta para a pior dor imaginável.

Ainda na validação da escala de cores, no que se refere à fidedignidade, cada perito avaliou 47 diagramas corporais. Dois peritos concordaram totalmente com todas as avaliações feitas pela pesquisadora e um perito concordou parcialmente com duas avaliações e totalmente com as restantes (45). Portanto, de um total de 141 avaliações, houve concordância em 139, obtendo-se um índice de fidedignidade de 98,6%, acima do nível de concordância de 70 a 80% preconizado como aceitável⁵.

Em relação a validação do diagrama corporal para localização da dor, foi verificada a existência e intensidade da concordância entre a representação no diagrama corporal feita pelos pacientes e os laudos cirúrgicos. Também foram contabilizadas medidas de desempenho, como sensibilidade e especificidade (Tabela 1). No tronco superior a especificidade foi de 85,7%, sensibilidade de 50% e valor preditivo positivo (VPP) de 70%; no tronco médio a especificidade alcançou 96,1%, a sensibilidade 10% e o VPP 50%; no tronco inferior a especificidade ficou em 93,8%, sensibilidade 33,3% e o VPP 33,3%. Por fim, em todos os troncos, a especificidade de 47,1%, sensibilidade 88,9% e VPP 64%. No tronco superior e no tronco médio, a concordância foi substancial. A concordância foi excelente no tronco inferior e, em todos os troncos, a concordância foi média.

Tabela 1. Contingência e coeficiente de Kappa entre teste e diagnóstico para cada tronco nervoso

	Laudo cirúrgico		Total n (%)	Kappa	Valor de p
	Não n (%)	Sim n (%)			
Tronco superior					
Diagrama corporal					
Não	18 (85,7)	7 (50,0)	25 (71,4)	0,6774	<0,001
Sim	3 (14,3)	7 (50,0)	10 (28,6)		
Total	21 (100,0)	14 (100,0)	35 (100,0)		
Tronco médio					
Diagrama corporal					
Não	24 (96,0)	9 (90,0)	33 (94,3)	0,709	<0,001
Sim	1 (4,0)	1 (10,0)	2 (5,7)		
Total	25 (100,0)	10 (100,0)	35 (100,0)		
Tronco inferior					
Diagrama corporal					
Não	30 (93,8)	2 (66,7)	32 (91,4)	0,8848	<0,001
Sim	2 (6,3)	1 (33,3)	3 (8,6)		
Total	32 (100,0)	3 (100,0)	35 (100,0)		
Todos os troncos					
Diagrama corporal					
Não	8 (47,1)	2 (11,1)	10 (28,6)	0,503	<0,001
Sim	9 (52,9)	16 (88,9)	25 (71,4)		
Total	17 (100,0)	18 (100,0)	35 (100,0)		

No que se refere à distribuição dos locais de dor no diagrama corporal, notou-se que a maioria (85,1%) dos pacientes localizou a dor em mais de uma região do membro superior, porém em todas as representações estava incluída a extremidade do membro, como pode ser observado nas figuras 1, 2 e 3.

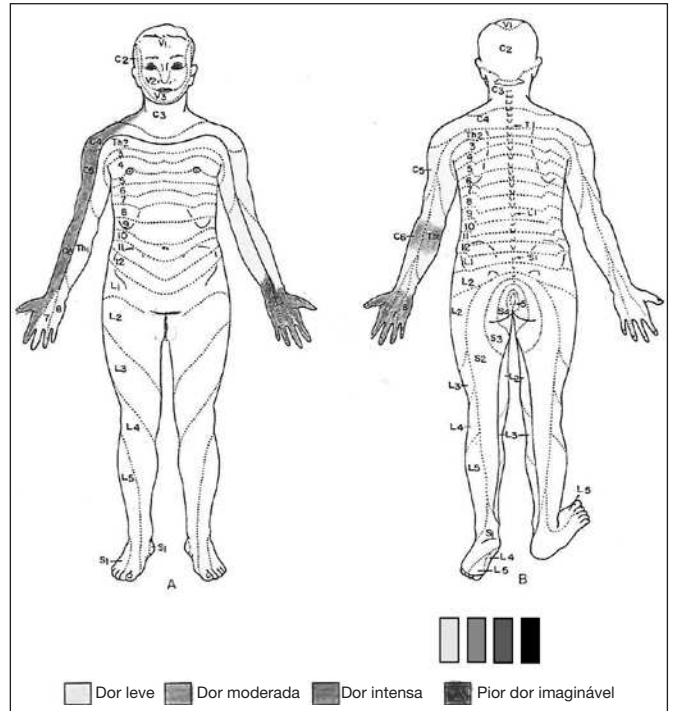


Figura 1. Representação da dor

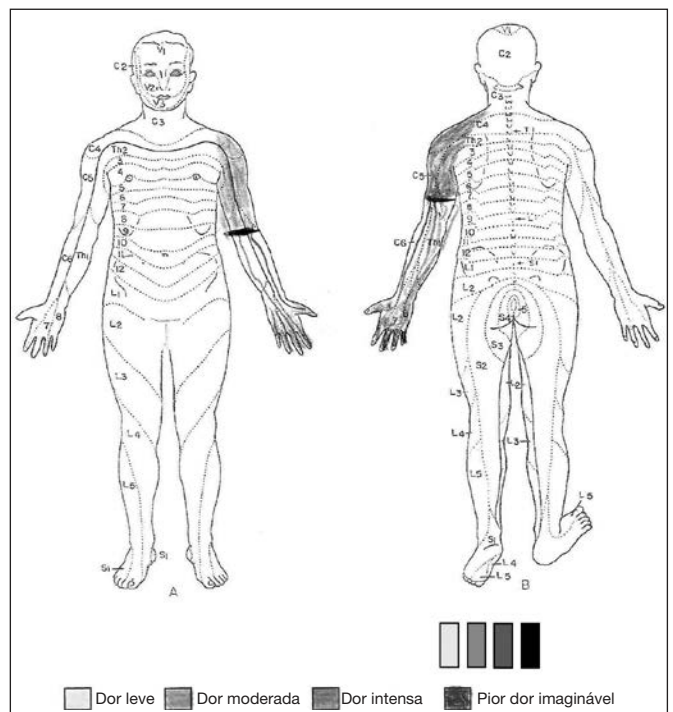


Figura 2. Representação da dor

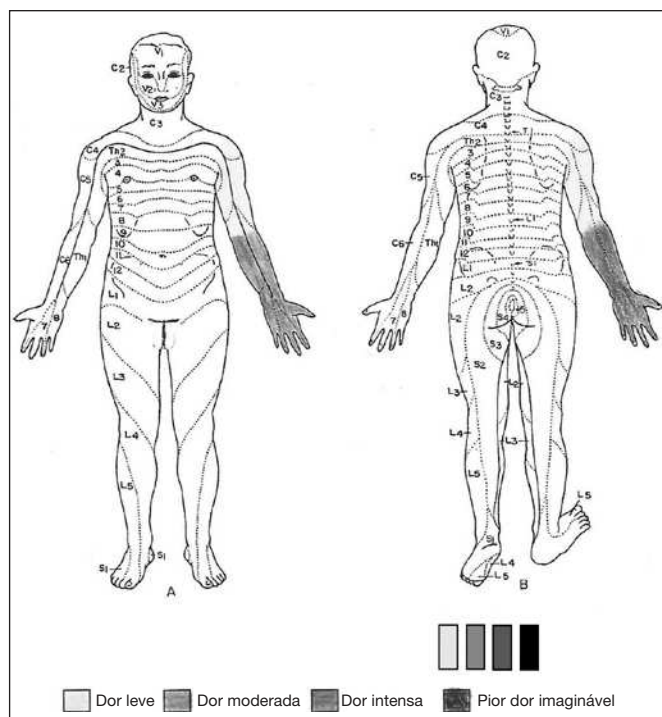


Figura 3. Representação da dor

DISCUSSÃO

As lesões de plexo braquial resultam de mecanismos de tração ou trauma direto e de modo geral causam limitações que podem ser severas, com repercussões socioeconômicas para o indivíduo e para o sistema de saúde^{2,6}.

Além das limitações impostas pelo próprio déficit neurológico, grande parte destes pacientes vivencia dor refratária de difícil manejo, com piora da disfunção imposta pela plexopatia braquial traumática⁷. Portanto, a correta avaliação em diagramas corporais e o manejo da dor destes pacientes se fazem necessários para complementar a avaliação neurológica motora e sensitiva.

Para identificar o local de dor, recomenda-se o uso de diagramas corporais em que o paciente mostra ou assinala a região ou regiões dolorosas⁸⁻¹¹. No entanto, por se tratar de dor decorrente de lesão de nervos periféricos, como é o caso do plexo braquial em que a dor é difusa, irradiada e em choque^{12,13}, esse tipo de registro não abarca a extensão da dor.

O instrumento construído corrobora no sentido de permitir ao paciente localizar, medir a intensidade e retratar a extensão precisa da sua dor no diagrama corporal, bem como ao profissional de saúde a possibilidade de correlacionar a dor à gravidade da lesão no plexo braquial. O índice de especificidade alcançado foi alto para os troncos superior, médio e inferior e moderado para todos os troncos nervosos. Esses resultados mostram que a identificação de dor no diagrama corporal está altamente relacionada à presença de lesão, isto é, nas áreas do diagrama corporal em que não foi feita repre-

sentação de dor também não houve detecção de lesão no tronco nervoso correspondente.

Destaca-se ainda que, nos traumas de plexo braquial pode haver microlesões que não são detectadas nas cirurgias. Esse fato pode ter contribuído para a baixa sensibilidade do instrumento, ou seja, o registro pelo paciente de mais áreas de dor do que as lesões detectadas pelo exame neurológico.

O instrumento imagético permitiu, portanto, avaliar a dor do paciente de maneira simples e objetiva. Além disso, foi observada correlação entre a intensidade da dor e a gravidade da lesão, ainda não descrita na literatura. Tais características podem auxiliar tanto na avaliação inicial quanto no potencial uso como ferramenta para acompanhamento e manejo da dor destes pacientes em longo prazo, otimizando o tratamento da dor que, muitas vezes, não é contemplado de maneira satisfatória.

Assume-se como limitação do estudo a inexistência de um exame padrão-ouro que pudesse ser utilizado como critério externo para validação do instrumento, o que impactou no tamanho da amostra. Por fim, o objetivo do estudo de oferecer aos profissionais de saúde um instrumento para avaliação de dor em adultos com plexopatia braquial que seja de fácil e rápida aplicação e que caracterize a dor em relação à intensidade, à localização e à extensão, dentro de um trajeto plexular, foi alcançado.

CONCLUSÃO

O instrumento imagético se mostrou ferramenta útil para localizar e medir a intensidade da dor em pacientes com plexopatia braquial.

REFERÊNCIAS

1. Santos IL, Carvalho AMB. Diagnóstico e tratamento da lesão traumática do plexo braquial em adultos. *Rev Med Minas Gerais*. 2016;26(Supl4):S16-9.
2. Moraes FB, Kwac MY, Silva RP, Porto CC, Magalhães DP, Paulino MV. Clinical aspects of patients with traumatic lesions of the brachial plexus following surgical treatment. *Rev Bras Ortop*. 2015;50(5):556-61.
3. Queiroz DTG, Carvalho MA, Carvalho GDA, Santos SR, Moreira AS, Silveira MFA. Dor – 5º sinal vital: conhecimento de enfermeiros. *Rev Enferm UFPE*. 2015;9(4):7186-92.
4. Batalha LMC, Fernandes AM, Campos C, Gonçalves AMP. Avaliação da dor em crianças com cancro: uma revisão sistemática. *Rev Enf Ref*. 2015;4(5):119-27.
5. Souza AC, Alexandre NMC, Guirardello EB. Propriedades psicométricas na avaliação de instrumentos: avaliação da confiabilidade e da validade. *Epidemiol Serv Saúde*. 2017;26(3):649-59.
6. Santos FFOS, Oliveira ER. Development of an assistive technology feature for a patient with brachial plexus injury. *Rev Ter Ocup Univ São Paulo*. 2017;28(2):246-53.
7. Duarte JF, Martins JV, Andrade FG, Castaneda L. Validation of a functioning evaluation instrument for individuals with traumatic brachial plexus injury – patients perspective. *Rev Bras Neurol*. 2018;(54):14-20.
8. Ferreira VTK, Prado ASP, Panobianco MS, Gozzo TO, Almeida AM. Characterization of pain in women after breast cancer treatment. *Esc Anna Nery*. 2014;18(1):107-11.
9. Wenngren A, Stalnacke BM. Computerized assessment of pain drawing area: a pilot study. *Neuropsychiatr Dis Treat*. 2009;5:451-6.
10. Leite AC, Farias LG, Nogueira AO, Chaves EM. Acute chest pain intensity in a cardiopulmonary emergency unit. *Rev Dor*. 2016;17(3):159-63.
11. Santana LC, Gallo RB, Ferreira CHJ, Quintana SM, Marcolin AC. Pain location during early active labor stage. *Rev Dor*. 2013;14(3):184-6.
12. Barros GA, Colhado OC, Giublin ML. Quadro clínico e diagnóstico da dor neuropática. *Rev Dor*. 2016;17(Suppl1):S15-9.
13. Oliveira Jr JO, Corrêa CF, Ferreira JA. Tratamento invasivo para o controle da dor neuropática. *Rev Dor*. 2016;17(Suppl1):S98-106.