UNIVERSIDADE FEDERAL DE MINAS GERAIS
Faculdade de Medicina Veterinária
Programa de Residência Integrada em Medicina Veterinária

Amanda Lorene Rabelo

RETALHO DO CONDUTO SAFENO REVERSO APÓS EXÉRESE DE TRICOBLASTOMA EM CÃO - RELATO DE CASO

Belo Horizonte

2024

Amanda Lorene Rabelo

RETALHO DO CONDUTO SAFENO REVERSO APÓS EXÉRESE DE TRICOBLASTOMA EM CÃO - RELATO DE CASO

Monografia de especialização apresentada à Universidade Federal de Minas Gerais, como requisito parcial para obtenção de título de Especialista - Residência em Medicina Veterinária com concentração em Clínica Cirúrgica de Pequenos Animais.

Orientador: Rodrigo dos Santos Horta

Belo Horizonte

2024

Rabelo, Amanda Lorene, 1998-
R114r Retalho do conduto safeno reverso após exèrese de tricoblastoma em cão – Relato de caso/ Amanda Lorene Rabelo.- 2024.
38f: il.

Orientador: Rodrigo dos Santos Horta
Monografia de especialização apresentada à Universidade Federal de Minas Gerais, omo requisito parcial para obtenção de título de Especialista - Residência em Medicina Veterinária.
Área de Concentração:Clínica Cirúrgica de Pequenos Animais.
Bibliografia: f. 35 a 38.

1. Cão - Teses - 2. Tumores em animais - Teses – 3 .Veterinária – Teses - I. Horta, Rodrigo dos Santos - II. Almeida, Fernanda Radicchi Lobato de – II. Universidade Federal de Minas Gerais, Escola de Veterinária – III. Título.

CDD – 636.089 26

Bibliotecária responsável Cristiane Patrícia Gomes CRB 2569 Biblioteca da Escola de Veterinária, UFMG

[redacted]

UFMG UNIVERSIDADE FEDERAL DE MINAS GERAIS

PROGRAMA DE RESIDÊNCIA INTEGRADA EM MEDICINA VETERINÁRIA

ATA DE DEFESA DE TCR DE Amanda Lorene Rabelo (nome residente)

Às 8h30 horas do dia 22/11/24, reuniu-se, na Escola de Veterinária da UFMG a Banca Examinadora do Trabalho de Conclusão do Curso, para julgar em exame final, a defesa do TCR intitulado:

Reparo do conduto safeno reverso após exérese de tricoblastoma em cão - relato de caso

, como requisito final para a obtenção do Título de Especialista em Clínica Cirúrgica de Animais de Companhia

Abrindo a sessão, o Presidente da Banca, Prof. Rodrigo Horta, após dar a conhecer aos presentes o teor das Normas Regulamentares da Defesa do TCR, passou a palavra ao candidato(a), para apresentação de seu trabalho. Seguiu-se a arguição pelos examinadores, com a respectiva defesa do(a) candidato(a). Logo após, a Banca se reuniu, sem a presença do(a) candidato(a) e do público, para julgamento do TCR, tendo sido atribuídas as seguintes indicações:

	Aprovada	Reprovada
Prof. Rodrigo Horta	X	
Prof. Paula Batista da Silva Rios Turquete	X	
Ms. Paloma Helena Sanches da Silva	X	
Prof.		

Pelas indicações, o (a) candidato (a) foi considerado (a): [X] Aprovado

[ ] Reprovado

Nota: 96

Para concluir o Programa, o(a) candidato(a) deverá entregar a versão final do TCR no repositório da UFMG, acatando, se houver as modificações sugeridas pela banca. Para tanto terá o prazo máximo de 30 dias a contar da data da defesa.

O resultado final, foi comunicado publicamente ao(a) candidato(a) pelo Presidente da Banca. Nada mais havendo a tratar, o Presidente encerrou a reunião e lavrou a presente ata, que será assinada por todos os membros participantes da Banca Examinadora.

Belo Horizonte, 22 de novembro de 2024.

Assinatura dos membros da Banca:

Universidade Federal de Minas Gerais
Escola de Veterinária – Programa de Residência Integrada em Medicina Veterinária
Av. Antônio Carlos, 6627 - Caixa Postal 567 - CEP 30123-970
Belo Horizonte - Minas Gerais
Telefone: (31) 3409-2264
residenciaweb@gmail.com

RESUMO

O retalho de padrão axial do conduto safeno reverso é aplicado para defeitos cutâneos principalmente em região de tarso e metatarso, e possui este nome devido à formação de um fluxo safeno reverso no próprio retalho até a ocorrência de anastomoses com vasos metatarsais. Os tricoblastomas são tumores benignos originários das células do folículo piloso primitivo, historicamente classificado como um tumor de células basais. Em cães, os tricoblastomas correspondem a 2% dos exames histopatológicos da pele e a 26% dos tumores foliculares, ocorrendo principalmente na cabeça, pescoço e membros. Foi atendido no Hospital Veterinário da UFMG, um paciente da espécie canina, macho, não castrado, da raça Lhasa Apso, com 14 anos de idade, pesando 9,5 kg. A queixa do tutor era um aumento de volume no membro pélvico esquerdo, de crescimento progressivo há cerca de seis meses. Durante o exame físico, foi observado na região medial, ao nível da articulação tarsometatársica do membro pélvico esquerdo, um nódulo ulcerado, não aderido, circunscrito, macio, medindo 3.8 cm x 3.2 cm. oi realizada a punção aspirativa por agulha fina (PAAF) para análise citológica, que sugeriu tumor de células basaloides. Diante disso, o paciente foi submetido a procedimento cirúrgico, para exérese da neoplasia, realizando uma excisão marginal, com a criação de um defeito circular, que foi reconstruído com o auxílio do retalho de padrão axial do conduto safeno reverso. A cicatrização foi completamente satisfatória, com discreta deiscência apenas no leito doador. O aspecto final da sutura assumiu um formato de Y e sem tensão. O paciente recuperou-se bem e o exame histopatológico confirmou o diagnóstico de tricoblastoma. O retalho do conduto safeno reverso mostrou-se de fácil execução e eficaz para o fechamento de defeito no tarso secundário a exérese de neoplasia cutânea benigna.

Palavras-chave: neoplasia; tumor de células basais; tumores foliculares; cirurgia reconstrutiva.

ABSTRACT

The reverse saphenous conduit axial pattern flap is used for cutaneous defects primarily in the tarsal and metatarsal regions, and it is named due to the formation of a reverse saphenous flow within the flap itself until anastomoses occur with metatarsal vessels. Trichoblastomas are benign tumors originating from the cells of the primitive hair follicle, historically classified as a basal cell tumor. In dogs, trichoblastomas account for 2% of skin histopathological exams and 26% of follicular tumors, occurring mainly on the head, neck, and limbs. A canine patient was seen at the UFMG Veterinary Hospital, an intact male Lhasa Apso, 14 years old, weighing 9.5 kg. The owner's complaint was a progressive growth on the left pelvic limb over approximately six months. During the physical examination, an ulcerated, non-adherent, circumscribed, soft nodule measuring 3.8 cm x
3.2 cm was observed on the medial region, at the level of the tarsometatarsal joint of the left pelvic limb. Fine-needle aspiration (FNA) was performed for cytological analysis, which suggested a basaloid cell tumor. Consequently, the patient underwent surgery for tumor excision, with a marginal excision creating a circular defect, which was reconstructed using the reverse saphenous conduit axial pattern flap. Healing was completely satisfactory, with minimal dehiscence only at the donor site. The final suture appearance was Y-shaped and tension-free. The patient recovered well, and histopathological examination confirmed the diagnosis of trichoblastoma. The reverse saphenous conduit flap proved to be easy to perform and effective for closing a tarsal defect secondary to the excision of a benign cutaneous neoplasm.

.

Keywords: neoplasm; basal cell tumor; follicular tumor; reconstructive surgery.

LISTA DE ABREVIATURAS E SIGLAS

PAAF Punção aspirativa por agulha fina

AINE Anti-inflamatório não-esteroidal

UFMG Universidade Federal de Minas

Gerais IM Intramuscular

IV Intravenosa

SID Uma vez ao dia

TID Três vezes ao dia

LISTA DE FIGURAS

Figura 1 - Tricoblastoma. A, B. Tricoblastoma de fita canina. Observe colunas em forma de fita irradiando de ninhos epiteliais centrais em B. H&E. 2× e 20×, respectivamente. C,
D. Tricoblastoma trabecular canino. Observe paliçada periférica de células em D. H&E. 2× e 20×, respectivamente. E, F. Tricoblastoma do fuso felino. Observe as células fusiformes dispostas em fascículos em F. H&E. 2× e 20×, respectivamente. G- I.Tricoblastoma canino com diferenciação da bainha radicular externa. Observe o centro cístico (G) revestido por células glicogenadas (H) e multifocal pesado melanização (I). H&E. 2× (G) e 20× (H, I), respectivamente..... 13
Figura 2 - Desenho esquemático das artérias cutâneas diretas utilizadas para a confecção de retalhos de padrão axial. 18
Figura 3 - Retalho do conduto safeno reverso e ao lado direito demonstração da anatomia da artéria e veia safena em relação ao retalho reverso do conduto safeno, (A) artéria femoral, (V) veia femoral, (P) patela, (S) músculo sartório, (a) artéria safena ramificando- se da artéria femoral, (v) veia safena ramificada a partir da veia femoral, (D) comunicações distais onde o fluxo sanguíneo será revertido. 19
Figura 4 - A) Marcação do retalho. B) Incisão e Dissecção: A imagem ilustra o momento em que o retalho é incisado ao longo do membro, preservando a vascularização da veia safena caudal. C) Transposição do Retalho: etapa de rotação do retalho para a área receptora do defeito, cobrindo a lesão ou área cirúrgica no membro. D) O retalho é ajustado cuidadosamente para cobrir a região sem tensão excessiva na pele. E1) A vascularização é monitorada e a área doadora também é suturada. E2) Sutura e Finalização: A última parte da imagem ilustra a sutura do retalho no local receptor. 20
Figura 5 - Cão da raça Lhasa-apso, com 14 anos de idade, apresentando nódulo em membro pélvico. Avaliação citológica evidenciando concentração intensa de grupamentos pequenos á médios de células basalóides..... 23
Figura 6 - Cão da raça Lhasa-apso com 14 anos de idade e tricoblastoma localizado em membro pélvico. (A) e (B) Marcação com caneta dermografica preta para margem de segurança do tumor de 0,5cm, e para confecção do retalho do conduto safeno reverso, sendo a base retalho o terço central da face medial do membro pélvico, um pouco proximal a patela; a largura de 2cm e a altura até a articulação tíbio társica..... 24
Figura 7 - Cão da raça Lhasa-apso com 14 anos de idade, (A) Defeito cirúrgico após ressecção tumoral, (B) Confecção do retalho da safena reversa, (C) Incisão em ponte interligando leito doador com receptor, (D) retalho divulsionado, (E) Sobreposição do retalho em área receptora empregando-se sutura walking suture, (F) Aspecto final do retalho. 25
Figura 8 - Achados histológicos de tricoblastoma medusoide em cão, da raça Lhasa-apso com 14 anos de idade A-C) Pele: na derme superficial se estendendo para derme profunda há uma proliferação epitelial benigna, sustentada por um estroma colagenoso abundante.

As células estão arranjadas em diversos ninhos que, por vezes, emitem projeções em forma de fita para as periferias. H&E 40X. D) Pele: Essas células são poligonais, com citoplasma escasso e de limites imprecisos. Os núcleos são grandes, redondos a ovalados, centrais a parabasais, a cromatina finamente pontilhada e os nucléolos não são evidentes. A anisocitose e a anisocariose e o pleomorfismo são mínimos. Foram visualizadas três figuras de mitose em 10 campos de maior aumento (400x) H&E 400x 26
Figura 9 - A) Cão da raça Lhasa-apso com 14 anos de idade. Retorno após 48 horas, na região da sutura do leito receptor com coloração rósea escura. B) Deiscência em leito doador. C e D) Retorno após 26º dias, com área doadora que sofreu deiscência cicatrizada por segunda intenção. 27

LISTA DE TABELAS

Tabela 1 - Hemograma do paciente realizado no dia 16/03/2023..... 22
Tabela 2 - Exame bioquímico do paciente realizado no 16/03/2023. 22

LISTA DE ABREVIATURAS E SIGLAS

PAAF Punção aspirativa por agulha fina

AINE Anti-inflamatório não-esteroidal

UFMG Universidade Federal de Minas

Gerais IM Intramuscular

IV Intravenosa

SID Uma vez ao dia

TID Três vezes ao dia

SUMÁRIO

1 INTRODUÇÃO 13

2 REVISÃO DE LITERATURA 15

2.1 Tumores de células basais 15

2.2 Cirurgias reconstrutivas em pequenos animais 17

2.2.1 Conceito de retalhos axiais 18

2.2.2 Vantagens dos retalhos axiais 19

2.2.3 Desvantagens dos retalhos axiais 19

2.3 Retalho do conduto safeno reverso 20

2.3.1 Técnica cirúrgica 23

3 RELATO DE CASO 24

4 DISCUSSÃO 31

5 CONCLUSÃO 36

6 REFERÊNCIAS 37

1. INTRODUÇÃO

Tumores do folículo piloso incluem as lesões benignas como acantoma infundibular, tricolemoma, tricoblastoma e, ainda, o tricoepitelioma e pilomatricoma, usualmente benignos. Historicamente esses tumores foram incluídos no grupo dos tumores de células basais, juntamente com os carcinomas basocelulares e basoescamosos, e tumores de glândulas exócrinas da pele, entretanto, o maior detalhamento por parte dos patologistas durante o exame histopatológico, permite a distinção entre esses tipos (MEUTEN, 2017). Na citologia, esses tumores são usualmente classificados como tumores de células basais. (MATHEW et al., 2019).

Os tricoblastomas são tumores benignos originados de células do folículo piloso primitivo, portanto, com propriedades de células tronco. Em cães, os tricoblastomas correspondem a 2% dos exames histopatológicos da pele e a 26% dos tumores foliculares (SANTOS et al.,2013). Não há predisposição quanto a sexo ou raça (DALLECK et al., 2016). Apresentam-se como nódulos isolados, ovais a redondos, alopécicos, simétricos, firmes, definidos, que podem ou não estar ulcerados (MAGANA et al., 2013).

O exame citológico é necessário para a triagem, sendo considerado seguro, pouco invasivo e rápido (OLIVEIRA et al., 2021). O diagnóstico definitivo, entretanto, fica a cargo do exame histopatológico, em que são observados cordões de células com núcleos hipercromáticos proeminentes e citoplasma separado por estroma fibroso (MATHEW et al., 2019). O tratamento do tricoblastoma consiste na remoção cirúrgica total, com margens de segurança de 2 a 3 cm, embora não sejam conhecidas as reais taxas de recorrência, quando as margens estão comprometidas (CAMPOS et al., 2014).

A cirurgia reconstrutiva é empregada no tratamento de feridas traumáticas e na reconstrução após a remoção de grandes neoplasias cutâneas, quando a simples aposição primária da pele não é suficiente para uma síntese completa da ferida. Os retalhos podem ser classificados em padrão subdérmico ou axial, diferenciando-se pelo suprimento sanguíneo (CASTRO, J. L. C. et al., 2015). O retalho de padrão axial possui uma artéria e veia cutânea direta em sua base, proporcionando uma perfusão superior em comparação ao retalho de padrão subdérmico, cuja circulação é derivada apenas de ramos vasculares subdermais (PAVLETIC, 2018).

O retalho do conduto safeno reverso possui esta denominação, pois, após a ligadura da artéria e veia safena, a partir da artéria e veia femoral, cria-se um conduto da veia safena que promove a nutrição e sobrevivência do retalho até a ocorrência de anastomose com vasos metatarsais, sendo aplicável, principalmente em feridas da região do tarso e metatarso (HUPPERS et al., 2015).

O objetivo deste estudo foi relatar o caso de um cão que realizou cirurgia reconstrutiva utilizando o retalho de padrão axial da safena reversa para síntese da ferida cirúrgica criada para exérese de um tricoblastoma localizado em articulação tarsometatársica do membro pélvico esquerdo.

2. REVISÃO DE LITERATURA

2.1 Tumores de células basais

As neoplasias cutâneas estão entre as mais comuns em animais domésticos, sendo notadamente frequentes em cães, elas apresentam uma ampla diversidade de tipos celulares, podendo ter origem na epiderme, nos folículos pilosos, nas glândulas anexas, ou nas células da derme e hipoderme (SUBAPRIYA et al., 2021). De acordo com a reclassificação realizada pela Organização Mundial da Saúde, os tumores de células basais em cães foram classificados como neoplasias benignas cutâneas, comuns em cães e gatos adultos, mas raras em animais jovens (GOLDSCHMIDT et al, 2017).

O tumor de células basais ocorre quando há um crescimento anormal resultante da divisão descontrolada de células basais ou células das glândulas sudoríparas, folículos capilares ou glândulas sebáceas. São os tumores de folículo piloso mais comuns em cães, seguidos pelos acantomas queratinizantes infundibulares (IKAs), pilomatricomas, tricoepiteliomas e tricolemomas; sendo este último raro em cães e gatos (ABRAMO F; 1999; SANTOS, et al; 2016).

As células basais constituem a camada inferior, da mais externa da pele, a epiderme. O carcinoma de células basais é um tipo de tumor basocelular maligno ou canceroso, porém, menos de 10% dos tumores de células basais são malignos (GROSS, et al 2005).

Segundo a literatura trazida por Goldschmid, et al (2017), cães da raça Poodles e, Cocker Spaniels têm maior ocorrência de tricoblastomas. Já os estudos realizados por Campos et al, (2014), relataram maior incidência em cães da raça Kerry Blue Terrier, Husky Siberiano, Shetland Sheepdogs, Bichon Frisé, Puli, Bedlington Terrier e Cockapoo.

Segundo estudos de Goldschmidt et al (2017), a maioria da incidência de casos é relatada em cães de 4 a 10 anos de idade. Os cães machos parecem ser mais predispostos, e em gatos, não há predileção conhecida por raça ou idade (GROSS, et al 2005). Já Campos et al (2014), em seu estudo, relataram que cães de 6 a 9 anos são os mais acometidos, e que não existe predisposição entre machos e fêmeas.

Em cães a frequência de tumores de folículo piloso é de 10%, já em gatos, os tumores de células basais são os tumores de pele mais frequentes (25%), dos quais a maioria são adenomas ductulares apócrinos e tricoblastomas (ABRAMO F; 1999, HO, et al. 2013, KOK et al; 2017).

As lesões associadas aos tumores de células basais são descritas como nódulos isolados, de formato redondo ou oval, firmes, com alopecia, frequentemente melanóticos e simétricos, apresentam bordas lisas e bem definidas, variando de 0,5 a 18 cm de diâmetro, podendo também estar ulceradas e hiperpigmentadas (MAGANA et al., 2013). Essas lesões são comumente observadas nas regiões do pescoço, cabeça e base da orelha (JOHNSON et al., 2011).

Para o diagnóstico, é essencial realizar o exame citológico, que é considerado minimamente invasivo, seguro, proporciona uma boa amostra e tem um tempo de execução rápido. A análise citológica permite determinar a origem celular e identificar alterações como hiperplasias, inflamações, infecções ou crescimento neoplásico (OLIVEIRA et al., 2021). O diagnóstico definitivo, porém, é feito por meio de exame histopatológico, onde são observados cordões de células com núcleos hipercromáticos proeminentes e citoplasma separado por estroma fibroso (MATHEW et al., 2019). Cinco subtipos são descritos (figura 2) e em todos os subtipos, pequenos aglomerados de células mesenquimais podem ser vistos no estroma próximo às células neoplásicas epiteliais, assemelhando-se a papilas dérmicas (corpos mesenquimais papilares foliculares) (MALDIN, et al; 2016).

Figura 1 - Tricoblastoma. A, B. Tricoblastoma de fita canina. Observe colunas em forma de fita irradiando de ninhos epiteliais centrais em B. H&E, 2X e 20X, respectivamente. C, D. Tricoblastoma trabecular canino. Observe paliçada periférica de células em D. H&E. 2× e 20×, respectivamente. E, F. Tricoblastoma do fuso felino. Observe as células fusiformes dispostas em fascículos em F. H&E. 2× e 20×, respectivamente. G-I. Tricoblastoma canino com diferenciação da bainha radicular externa. Observe o

centro cístico (G) revestido por células glicogenadas (H) e multifocal pesado melanização (I). H&E. 2× (G) e 20× (H, I), respectivamente.

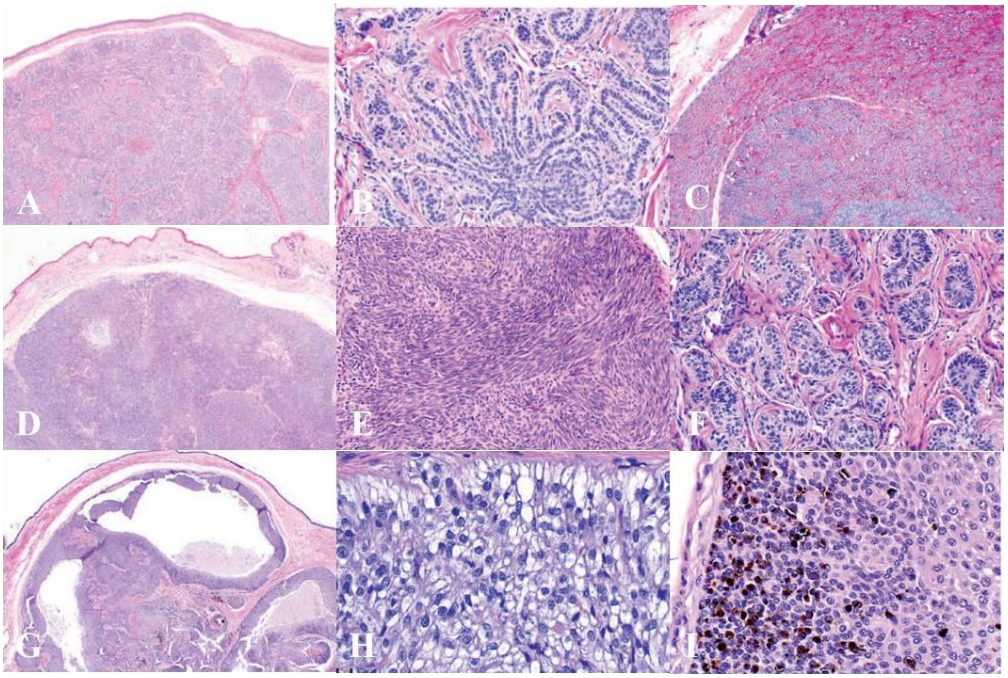

Fonte: Wiener, 2021.

O tratamento recomendado para o tricoblastoma é a exérese cirúrgica completa, com margens de segurança de 2 e 3 cm (CAMPOS et al., 2014).

2.2 Cirurgia reconstrutiva em pequenos animais

A cirurgia reconstrutiva em pequenos animais desempenha um papel fundamental na restauração da função e estética em pacientes que sofreram lesões traumáticas extensas ou que passaram por cirurgias de remoção de grandes massas tumorais (FOSSUM, 2019, p. 393). Entre as técnicas existentes, o uso de retalhos e enxertos é amplamente empregado para cobrir defeitos de pele e tecido subjacente, quando o fechamento primário não é viável (EMMERSON et al, 2019; HUPPES et al., 2022).

Os retalhos cutâneos, especialmente os retalhos axiais, são muito utilizados por seu potencial de fornecer cobertura eficaz com menor risco de necrose em comparação aos enxertos. A seleção da técnica mais adequada depende de diversos fatores, como a extensão do defeito, a localização anatômica e a disponibilidade de tecidos locais saudáveis (BERNARDES, 2019; CASTRO et al., 2015).

A cirurgia reconstrutiva inclui uma variedade de técnicas, desde enxertos de pele simples até procedimentos mais complexos envolvendo retalhos cutâneos e musculares. Enxertos de pele são comumente utilizados para cobrir defeitos superficiais, porém, nos casos em que a vascularização é comprometida ou o defeito é grande, os retalhos cutâneos são escolhidos devido à sua capacidade de transportar suprimento sanguíneo e fornecer melhor suporte para a cicatrização (COLTRO, et al 2013; CASTRO, et al., 2015). Segundo Tobias & Johnston (2018), as técnicas reconstrutivas evoluíram significativamente nas últimas décadas, permitindo melhores resultados funcionais e estéticos em pequenos animais.

2.2.1 Conceito de retalhos axiais

Os retalhos axiais (figura 1) são compostos por um segmento de pele e tecido subcutâneo contendo um pedículo vascular, que fornece suprimento sanguíneo direto, permitindo maior viabilidade do retalho após a transposição (FIELD, 2015; PAVLETIC, 2018). A presença de uma artéria dominante permite que os retalhos axiais cubram grandes áreas, sendo fundamental para garantir a viabilidade do tecido transferido, especialmente em áreas com suprimento vascular comprometido ou onde o risco de necrose é alto, o que é crucial nos casos em que há grandes defeitos, como em reconstruções após ressecção de neoplasias ou traumas, comparados aos enxertos livres (GOLDSCHMIDT et al, 2017; TOBIAS & JOHNSTON, 2018).

Figura 2 - Desenho esquemático das artérias cutâneas diretas utilizadas para a confecção de retalhos de padrão axial.

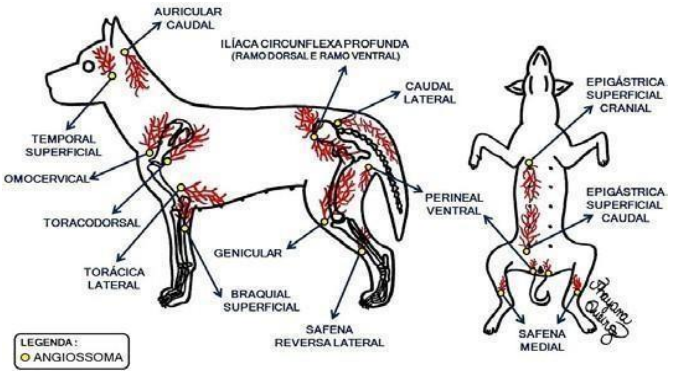

Fonte: Queiroz, 2016.

A técnica cirúrgica baseia-se na identificação e preservação de um vaso axial, que pode ser uma artéria principal ou uma ramificação de uma grande artéria, de acordo com Pavletic (2018). A mobilização do retalho depende da habilidade do cirurgião em preservar o suprimento sanguíneo adequado enquanto posiciona o retalho na área receptora.

2.2.2 Vantagens dos retalhos axiais

Os retalhos axiais na grande maioria apresentam melhores resultados em comparação ao enxerto livre, principalmente em virtude do suprimento sanguíneo obtido (LIPTAK, 2012; FIELD 2015). Podem ser mobilizados para cobrir defeitos maiores e mais profundos, mantendo a integridade vascular e promovendo uma cicatrização mais eficiente do que os enxertos de pele, melhor vascularização e maior resistência a infecções (KIRPENSTEIJN, 2003; CULP & WEISSE, 2020).

Seu uso é indicado principalmente em situações em que há perda significativa de pele e tecido subcutâneo, que não podem ser corrigidas por fechamento simples. O retalho de padrão axial é recomendado principalmente para corrigir defeitos na região de cabeça, pescoço e membros (CASTRO et al., 2015). Quando os defeitos cirúrgicos estão localizados em região apendicular, os retalhos axiais da artéria genicular, das artérias epigástricas cranial e caudal, da artéria circunflexa ilíaca profunda, conduto safeno reverso podem representar opções viáveis para fechamento. (DALECK, 2016).

Devido à sua maior viabilidade, os retalhos axiais são preferidos em áreas de maior mobilidade ou onde o suporte vascular é essencial para a cicatrização (TOBIAS & JOHNSTON, 2018).

Estudos recentes destacam o uso crescente de retalhos axiais em pequenos animais, não apenas pela eficiência, mas também pela menor taxa de complicações, quando comparados aos enxertos livres ou aos retalhos subdérmicos (WINKLER et al., 2021).

2.2.3 Desvantagens dos retalhos axiais

Como em qualquer técnica cirúrgica, o uso de retalhos axiais pode estar associado a complicações, sendo as mais comuns necrose parcial ou total do retalho, infecção, deiscência da sutura e seroma (FIELD, 2015; PAVLETIC, 2018;

BERNARDES, 2019). Em um estudo realizado por Field (2015), foram avaliados 73 animais que passaram por diferentes técnicas de cirurgia reconstrutiva utilizando retalhos de padrão axial e dentre eles, da artéria toracodorsal, da artéria epigástrica superficial caudal, do conduto safeno reverso, da artéria braquial superficial, da artéria ilíaca circunflexa profunda, da artéria cervical superficial, da artéria auricular caudal, da artéria torácica lateral, da artéria epigástrica superficial caudal, da artéria genicular e da artéria temporal superficial; sendo aplicados para corrigir danos resultantes de cirurgias, como a remoção de tumores, além de tratamento para feridas crônicas. Neste estudo, foi observado que 89% dos animais apresentaram complicações no pós-operatório, incluindo edema,
seroma, infecção, necrose e deiscência.

Já no estudo de Bernardes (2019), 58,3% dos animais que receberam retalhos axiais apresentaram complicações como hematomas, seroma, infecções, deiscências e necrose. Além disso, 16,7% dos pacientes perderam ou sofreram lesões no retalho devido a falha da técnica cirúrgica empregada; ambos os estudos mostram uma alta taxa de complicações, destacando a necessidade de cuidados específicos durante a execução da técnica e no período do pós-operatório para minimizar os riscos.

A necrose pode ocorrer devido a fatores como tensão excessiva no retalho ou comprometimento vascular, sendo uma complicação comum, frequentemente associada à interrupção do fluxo sanguíneo no pedículo vascular ou à formação de hematomas no leito receptor. Infecções e deiscências de suturas também são complicações observadas, especialmente em pacientes imunossuprimidos ou em áreas de grande movimento, como articulações (WINKLER et al., 2021).

2.3 Retalho do conduto safeno reverso

O retalho do conduto safeno reverso (figura 3) é uma técnica avançada usada para cobrir defeitos cutâneos nas extremidades dos membros, especialmente em defeitos distais do membro pélvico (MONNET, 2022).

O retalho incorpora ramos da artéria safena e da veia safena medial, os marcos anatômicos do retalho conforme Pavletic (2018), tem como a base do angiossomo, a porção distal da tíbia, um pouco proximal a patela; largura pode variar de 1-2cm (0,5cm- 1cm de distância do angiossomo em cada direção), e a altura até a articulação tíbiotársica. A artéria safena origina-se da artéria femoral, enquanto a veia safena é uma tributária da veia femoral. É realizada ligadura da artéria e veia safenas imediatamente distal à artéria e veia femoral, o que resultará em reversão da circulação normal quando o retalho for posicionado para cobrir o defeito (PAVLETIC, 1999). A manutenção do retalho é possível porque distalmente ocorrem anastomoses entre o ramo cranial da artéria safena e a artéria metatársica perfurante (via artérias plantares medial e lateral), e entre o ramo cranial da veia safena lateral (juntamente com outros ramos venosos) e as tributárias cranial e caudal da veia safena medial; as anastomoses permitem que o sangue continue chegando à artéria safena, mas dessa vez a partir de vasos que anteriormente dela o recebiam (HEDLUND, 2007; PAVLETIC, 1999). No que diz respeito à circulação venosa, as anastomoses permitem que continuem fazendo o escoamento do sangue venoso do retalho PAVLETIC, 1983; ELLIOT et al; 2014).

De acordo com Cavalcanti, et al (2018), o conduto vascular é citado como um “U”, com a extremidade proximal de um braço representando a artéria safena medial e a veia safena medial e a extremidade proximal do outro braço representando a artéria e veia tibial cranial (em última análise, uma continuação distal da artéria e veia femoral), devido à ramificação vascular. O laço distal do “U” consiste em múltiplas conexões anastomóticas, variando em localização desde apenas proximal ao tarso cranial (anastomose do ramo superficial da artéria tibial cranial ao ramo cranial da artéria safena) até dentro da área metatarsiana (anastomose da artéria podal dorsal às artérias plantares através da artéria metatarsiana perfurante). Uma vez que a artéria safena medial e a veia safena medial são ligadas no início do desenvolvimento do retalho, o fluxo sanguíneo através do conduto depende dessas conexões vasculares distais. A técnica foi amplamente descrita na literatura como uma alternativa eficaz em casos em que outros métodos falham, especialmente em reconstruções de membros distais (ELLIOT et al; 2014). O conhecimento sobre a anatomia do pedículo vascular é

fundamental para o sucesso desse retalho, uma vez que a artéria safena superficial fornece uma rica rede vascular ao longo do membro, e a técnica de reversão do fluxo sanguíneo permite a utilização da artéria para nutrir áreas mais distais do membro (MONNET, 2022).

Um estudo retrospectivo realizado por Cavalcanti et al, (2018), relatou que em 19 cães e 1 gato que foram submetidos ao retalho do conduto da safena reversa, todos os pacientes tiveram sobrevida completa do retalho; no entanto, em cinco animais (20%), ocorreu deiscência menor do local doador, mas não exigiu procedimento cirúrgico para correção. Outras complicações pós-operatórias incluíram sinais de congestão venosa em um cão.

Elliot (2014) documentou resultados promissores em cães submetidos à reconstrução de defeitos com essa técnica, destacando a rápida cicatrização e a baixa taxa de complicações. Em seu estudo, 6 casos foram tratados com o retalho de conduto safeno reverso em que obtiveram excelentes resultados com baixíssimo grau de necrose do retalho que não ultrapassou 15% da área total do retalho. Além disso, o autor enfatiza a importância da correta avaliação da viabilidade do pedículo vascular antes da cirurgia e o planejamento cuidadoso do procedimento, que é essencial para minimizar complicações e garantir o sucesso do procedimento.

Figura 3 - Retalho do conduto safeno reverso e ao lado direito demonstração da anatomia da artéria e veia safena em relação ao retalho reverso do conduto safeno, (A) artéria femoral, (V) veia femoral, (P) patela,
(S) músculo sartório, (a) artéria safena ramificando-se da artéria femoral, (v) veia safena ramificada a partir da veia femoral, (D) comunicações distais onde o fluxo sanguíneo será revertido.

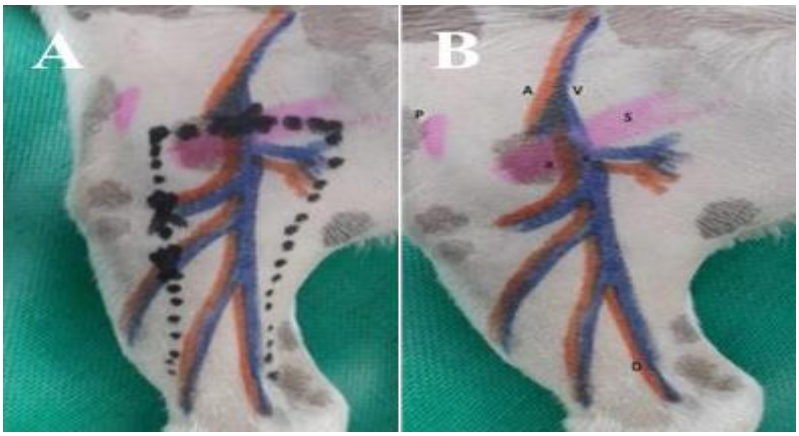

Fonte: Elliot, 2014.

2.3.1 Técnica cirúrgica

De acordo com a técnica descrita por Pavlectic, (1999); o paciente deve ser posicionado em decúbito lateral sobre o lado do membro que se deseja realizar a reconstrução, sendo realizada uma incisão transversal sobre o terço central da face medial da coxa, ligeiramente proximal ou ao nível da patela. A pele é divulsionada, permitindo expor a artéria, veia e nervo safenos mediais. Logo, são feitas duas incisões longitudinais, craniais e caudais aos ramos da artéria e veia safenas (distando cerca de 0,5 - 1 cm de cada ramo), convergindo ligeiramente. A pele é divulsionada preservando os vasos (figura 4), devendo ser incluída no retalho ma porção da fáscia do músculo gastrocnêmio medial, de modo a evitar eventuais intercorrências. A artéria e veia safena são ligadas para facilitar a mobilização do retalho, e o nervo tibial (que converge com os ramos caudais da artéria e veia safenas) deve ser preservado através de dissecção meticulosa. A elevação do retalho deve terminar proximalmente à anastomose entre os ramos craniais das veias safenas medial e lateral. A transposição para o local receptor é realizada através de uma incisão em ponte ou da transformação parcial do pedículo em tubo, evitando a tensão excessiva durante a extensão da articulação tíbiotársica (HEDLUND, 2007; PAVLETIC, 1999).

Figura 4 - A) Marcação do retalho. B) Incisão e Dissecção: A imagem ilustra o momento em que o retalho é incisado ao longo do membro, preservando a vascularização da veia safena caudal. C) Transposição do Retalho: etapa de rotação do retalho para a área receptora do defeito, cobrindo a lesão ou área cirúrgica no membro. D) O retalho é ajustado cuidadosamente para cobrir a região sem tensão excessiva na pele. E1) A vascularização é monitorada e a área doadora também é suturada. E2) Sutura e Finalização: A última parte da imagem ilustra a sutura do retalho no local receptor.

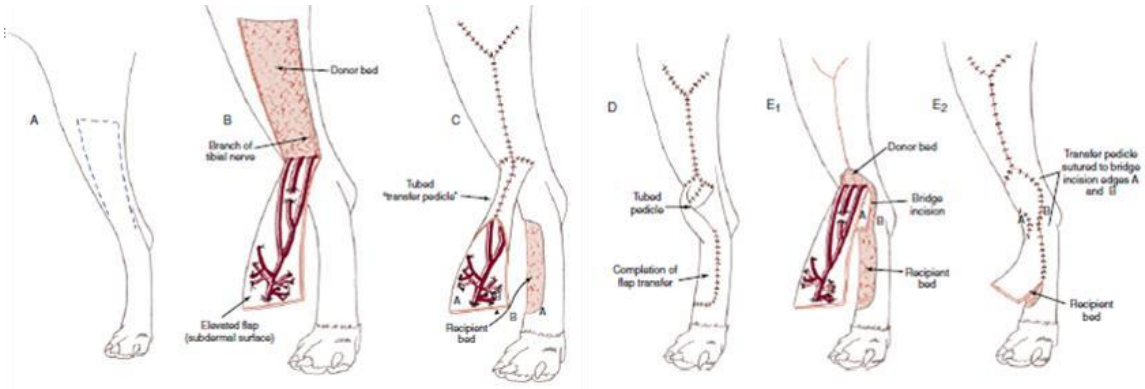

Fonte: Pavletic, 2018.

3. RELATO DE CASO

Foi atendido no Hospital Veterinário da UFMG, um paciente da espécie canina, macho, não castrado, da raça Lhasa Apso, com 14 anos de idade, pesando 9,5kg. A queixa do tutor era um aumento de volume no membro pélvico esquerdo, de crescimento progressivo há cerca de seis meses. O paciente apresentava normofagia, normodipsia, normoquesia e normúria. Durante o exame físico, o paciente apresentou os parâmetros vitais dentro da normalidade, apresentava-se normohidratado e não foram observadas alterações em linfonodos periféricos. Foi identificada na região medial do membro pélvico esquerdo, a nível da articulação tarsometatársica, um nódulo ulcerado, não aderido, circunscrito, macio, medindo 3.8 cm x 3.2 cm. Foi realizada punção aspirativa por agulha fina sugerindo tumor de células basolóides, possivelmente tricoblastoma (figura 5).

Diante disso, para planejamento cirúrgico foram solicitados exames complementares, incluindo hemograma (tabela 1), que evidenciou trombocitopenia, e exames bioquímicos (tabela 2), que evidenciaram leve aumento nas concentrações de fosfatase alcalina (FA), proteína total (PT) e albumina. Em exame radiográfico do tórax em três projeções (VD, LLD, LLE), não foram visualizadas metástases em campos pulmonares. Os demais exames complementares como ultrassonografia abdominal e eletrocardiograma, não apresentaram alterações.

Tabela 1 - Hemograma do paciente realizado no dia 16/03/2023.

ERITROGRAMA	RESULTADOS	REFERÊNCIAS
Hemácias	6,31 milhões/mm^3	5,5-8,5
Hemoglobina	15,9%	12-18
Hematócrito	46%	37-55
VCM	72,9%	60-77
CHCM	34,57	31-36
HCM	25,2	19-24
RDW	14%	12-15
LEUCOGRAMA	**RESULTADOS**	**REFERÊNCIAS**
Leucócitos Totais	12700/mm3	600-17000
Mielócitos	0,00 /mm3	Ausente
Metamielócitos	0,00/ mm3	0,0-0,0
Bastonetes	0,00/mm3	0,0-300
Segmentados	79%	3000-11500
Linfócitos	14%	1000-4800
Monócitos	6%	150-1350
Eosinófilos	1%	100-1250
Basófilos	0,00/mm3	Raros
Plaquetas	150.000/mm3	175.000-500.000

Fonte: Dados concedidos pelo Setor de Laboratório Clínico do Hospital Veterinário da UFMG, 2023.

Tabela 2 - Exame bioquímico do paciente realizado no 16/03/2023.

BIOQUIMICO	RESULTADOS	REFERÊNCIA
Uréia	32,66	20-56
Creatinina	0,68	0,5-1,5
ALT	50,6	0-110
AST	28,4	0-100
FA	201,1	40-156
GGT	Sem Leitura	1,5-7,5
Amilase	1390	500-1500
Proteína Total	7,89	5,4-7,5
Albumina	3,63	2,3-3,1
Globulinas	4,26	2,7-4,4

Fonte: Dados concedidos pelo Setor de Laboratório Clínico do Hospital Veterinário UFMG, 2023.

Figura 5 - Cão da raça Lhasa-apso, com 14 anos de idade, apresentando nódulo em membro pélvico. Avaliação citológica em panóptico 40X, evidenciando concentração intensa de grupamentos pequenos á médios de células basalóides.

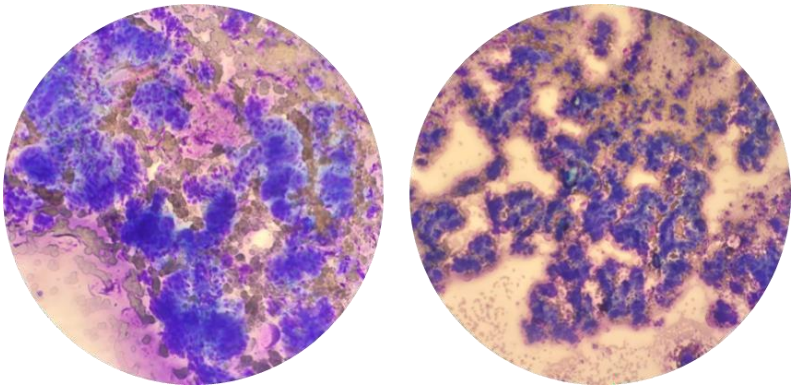

Fonte: Imagens concedidas pelo Setor de Laboratório Clínico do Hospital Veterinário UFMG, 2023.

Baseado no resultado apresentado na citologia, foi orientado à tutora a necessidade da realização da exérese do nódulo. O paciente foi internado para a cirurgia em jejum e realizada avaliação para o protocolo anestésico. A medicação pré-anestésica (MPA) foi acepromazina (0,015 mg/kg) com morfina (0,3 mg/kg) via intramuscular. Após 15 minutos, foi feita a tricotomia em membro torácico, para acesso venoso, e em membro pélvico esquerdo, de todo membro, para a cirurgia.

Previamente ao procedimento cirúrgico, foi realizado o planejamento para a reconstrução, com mensuração da largura e comprimento do retalho, desejáveis a cobrirem o defeito a ser criado. A largura do retalho foi afunilada distalmente, devido à limitação da pele disponível para o desenvolvimento do retalho. A incisão é feita no terço central da face interna da coxa, no nível ou ligeiramente acima da patela, sendo realizada a marcação com largura de 2cm e a altura até a articulação tíbio társica. Realizou-se ainda a marcação da margem de segurança ao redor do nódulo de 0,5cm com uma caneta dermográfica preta (Figura 6).

Em seguida, o animal foi conduzido para o bloco cirúrgico; na indução anestésica, foram injetados por via intravenosa (IV) propofol 1% (0,5 mg/kg) e cetamina 10% 0,5 mg/kg). O paciente foi intubado com tubo orotraqueal de número 6 Fr, seguindo na manutenção anestésica com sevoflurano, sendo posicionado em decúbito dorsal para a cirurgia.

Com o paciente em decúbito dorsal, a cirurgia foi iniciada com uma incisão elíptica utilizando lâmina de bisturi de número 22, compreendendo uma margem de segurança lateral de 0,5cm com e inclusão da fáscia muscular para margem profunda. Após a excisão da massa, criou-se um defeito cutâneo, que foi reparado pelo retalho axial planejado. Após a remoção do tumor, o instrumental cirúrgico e as luvas contaminadas foram substituídas.

Figura 6 - Cão da raça Lhasa-apso com 14 anos de idade e tricoblastoma ulcerado localizado em membro pélvico esquerdo, em região de metatarso. (A) e (B) Marcação com caneta dermográfica preta para margem de segurança do tumor de 0,5cm, e para confecção do retalho do conduto safeno reverso, sendo o limite do retalho o terço central da face medial do membro pélvico, um pouco proximal a patela; a largura de 2cm e a altura até a articulação tíbio-társica.

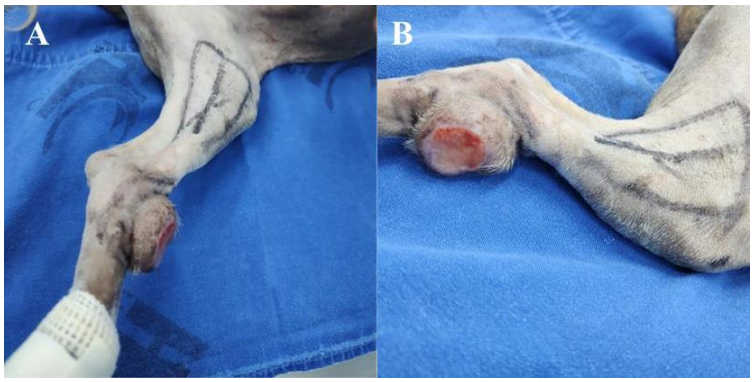

Fonte: Arquivo pessoal, 2023.

Para confecção do retalho, foi realizada uma incisão transversal sobre o terço central da face medial da coxa, ao nível da patela, a pele foi divulsionada cuidadosamente permitindo visualização da artéria e veia safena medial. Foram feitas duas incisões longitudinais, craniais e caudais aos ramos da artéria e veia safena (distando cerca de 0,5cm de cada ramo), convergindo ligeiramente em direção a articulação tibio-társica. Posteriormente, foi realizada elevação do retalho, com divulsão delicada do tecido abaixo do tecido adiposo subcutâneo com uma tesoura metzenbaum, a fim de preservar a artéria e veia safena medial. As mesmas foram ligadas duplamente com fio Poliglecaprone 25, calibre 3.0. Ao fazer a transposição do retalho até o defeito, foi necessária uma incisão em ponte da pele na região distal da tíbia, interligando o leito doador ao leito receptor. O defeito da área doadora do retalho foi fechado com fio Poliglecaprone 25, 3.0 em tecido

subcutâneo, empregando-se sutura *walking suture*. Na área receptora, o retalho foi suturado com algumas suturas simples separadas em pontos cardeais, utilizando fio Poliglecaprone 25, 4.0. A dermorrafia foi realizada com fio de náilon 4.0, em suturas simples separadas. O aspecto final da sutura assumiu um formato de Y, sem tensão (Figura 7).

Figura 7 - Cão da raça Lhasa-apso com 14 anos de idade, (A) Defeito cirúrgico após ressecção tumoral, (B) Ligadura da artéria e veia safena medial ao nível da patela (C) Visualização dos ramos da safena medial e incisão em ponte interligando leito doador com receptor, (D) retalho divulsionado, (E) Sobreposição do retalho em área receptora. (F) Aspecto final do retalho suturado distalmente no leito receptor.

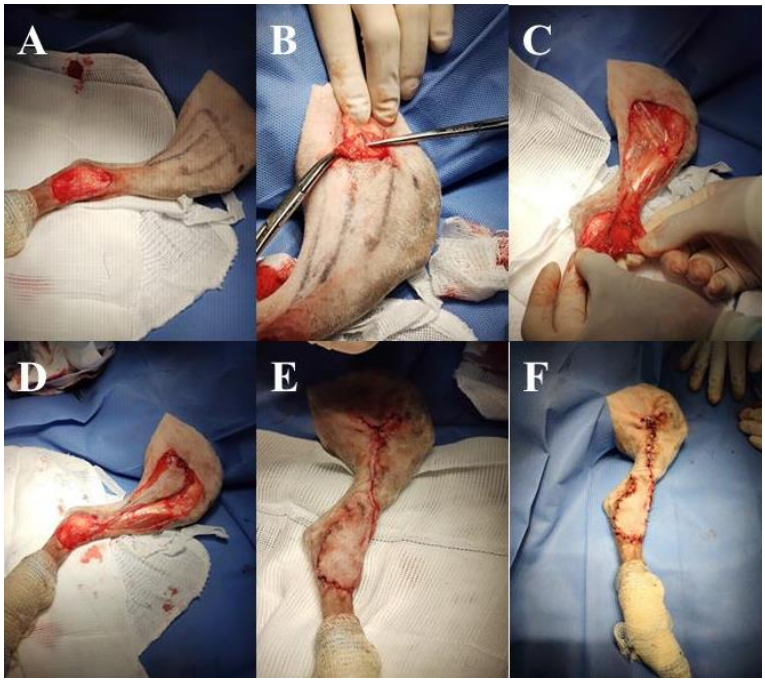

Fonte: Arquivo pessoal, 2023.

Durante o pós-operatório, foram administrados meloxicam 0,2% por via subcutânea (0,1 mg/kg) e dipirona 500mg/ml (25 mg/Kg) pela via intravenosa, em seguida foi feita uma bandagem compressiva no membro pélvico esquerdo, por 48 horas. Na alta médica, foram prescritos amoxicilina + clavulanato de potássio 500 mg (20 mg/kg TID/ 10 dias), dipirona (25 mg/kg TID/ 4 dias), cloridrato de tramadol 50mg (5 mg/kg TID/ 4 dias) e meloxicam 0,2% (0,1 mg/kg SID por 3 dias), todos por via oral e recomendado retorno após 48 horas da cirurgia, para cuidados com a ferida cirúrgica.

A massa excisada foi encaminhada para o exame histopatológico (figura 8). À macroscopia apresentou-se bem delimitado, e, ao corte, sólido, branco e firme, pele pilosa na derme superficial estendendo-se para derme profunda, com proliferação epitelial benigna, bem delimitada parcialmente encapsulada e sustentada por um estroma colagenoso abundante. As células estavam arranjadas em diversos ninhos que, por vezes, emitiam projeções em forma de fita para as periferias. Essas células eram poligonais com citoplasma escasso e de limites imprecisos. Os núcleos eram grandes, redondos a ovalados centrais a parabasais, a cromatina finamente pontilhada e os nucléolos não eram evidentes. A anisocitose e a anisocariose e o pleomorfismo eram mínimos. Foram visualizadas três figuras de mitose em 10 campos de maior aumento (400x). Características que, em conjunto, levaram ao diagnóstico de tricoblastoma medusoide sem margens cirúrgicas (M1).

Figura 8 - Achados histológicos de tricoblastoma medusoide em cão, da raça Lhasa-apso com 14 anos de idade A-C) Pele: na derme superficial se estendendo para derme profunda há uma proliferação epitelial benigna, sustentada por um estroma colagenoso abundante. As células estão arranjadas em diversos ninhos que, por vezes, emitem projeções em forma de fita para as periferias. H&E 40X. D) Pele: Essas células são poligonais, com citoplasma escasso e de limites imprecisos. Os núcleos são grandes, redondos a ovalados, centrais a parabasais, a cromatina finamente pontilhada e os nucléolos não são evidentes. A anisocitose e a anisocariose e o pleomorfismo são mínimos. Foram visualizadas três figuras de mitose m 10 campos de maior aumento (400x) H&E 400x.

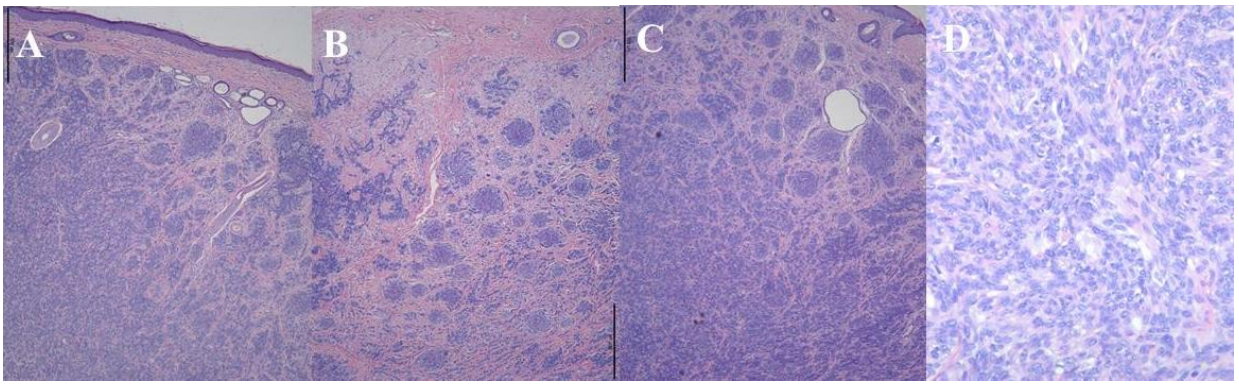

Fonte: Imagens concedidas gentilmente pelo Laboratório de Patologia Veterinária da UFMG.

O paciente retornou ao hospital após 48 horas da cirurgia. A região próxima ao local da aplicação das suturas cutâneas apresentava-se congesta, mas o restante

apresentava bom aspecto (Figura 9). Foi prescrita pomada de polisulfato de mucopolisacarídeo e compressas com água fria no local, além de manter o colar elizabetano até a retirada dos pontos em dez dias após o retorno.

No 13º dia de pós-operatório, o paciente retornou, e os tutores relataram que não estavam conseguindo fazer o curativo em casa, além de observarem a deiscência proximal de alguns pontos no leito doador.

Durante avaliação, o retalho estava viável, a coloração roxa desapareceu e deu lugar a um edema em toda a região do retalho. Foi feito o curativo com pomada à base de sulfadiazina de prata, sendo recomendado aos tutores continuarem com os curativos e passarem a sulfadiazina de prata no local onde havia deiscência dos pontos, além de ser agendado novo retorno em duas semanas.

Após 26 dias de pós-operatório o animal retornou para consulta com o oncologista e foi feita nova avaliação da ferida cirúrgica. A cicatrização estava ocorrendo sem intercorrências, sem presença de edema ou exsudato no local da lesão, além de Godet negativo. Apesar disso, foi realizada antissepsia com clorexidina 2% e após, retirada dos pontos e punção, mas sem drenagem de fluido e sem sinal de dor à manipulação.

Figura 9 - A) Cão da raça Lhasa-apso com 14 anos de idade. Retorno após 48 horas, na região da sutura do leito receptor com coloração rósea escura. B) Deiscência em leito doador. C e D) Retorno após 26º dias, com área doadora que sofreu deiscência, mas que foi cicatrizada por segunda intenção.

Fonte: Arquivo pessoal, 2023.

O paciente encontra-se bem clinicamente, sem maiores complicações na área cirúrgica e sem sinal de recorrência após mais de 360 dias desde a cirurgia.

4. DISCUSSÃO

O tricoblastoma é descrito como um tumor cutâneo benigno, que se origina das células da unidade folicular pilosa, especificamente das células basocelulares. É uma neoplasia rara, mas importante, que pode ocorrer em cães e gatos. É encontrado com maior frequência na cabeça, pescoço e membros (DALLEK et al., 2016), o que corrobora com o presente caso, já que o tumor se apresentou em membro pélvico, próxima a articulação tarsometatársica. Em alguns casos, pode ter um comportamento localmente agressivo (SOUZA et al., 2020), conforme observado também no presente relato em que o tumor se apresentava ulcerado.

O diagnóstico do tricoblastoma é baseado em uma combinação de exame clínico, citologia por punção aspirativa com agulha fina (PAAF), e principalmente histopatologia que confirma o diagnóstico. A PAAF pode fornecer um diagnóstico sugestivo, mas a confirmação é feita através do exame histológico, que revela células basocelulares organizadas em padrões específicos e com características distintivas como a formação de estruturas semelhantes a folículos pilosos (OLIVEIRA et al., 2021), neste caso, houve concordância das duas técnicas empregadas para o diagnóstico, sendo a citologia, essencial para a determinação das margens de segurança e planejamento cirúrgico e a histopatologia, como confirmação diagnóstica. De acordo com Kraegel et al. (2019), o exame histopatológico é importante mesmo com o diagnóstico conhecido, pois ele oferece informações a mais, como classificação de malignidade e comprometimento de margem cirúrgica extremamente necessárias para o tratamento e prevenção de recidivas. O tratamento preconizado do tricoblastoma de acordo com Campos et al, (2014)

é a ressecção cirúrgica total, com margem de segurança de 1 a 3 cm. Contudo, no presente relato foi realizada a exérese marginal do tumor devido à localização anatômica que apresenta pele escassa nas adjacências, e ainda assim, exigindo a aplicação de técnicas reconstrutivas para fechamento do defeito. Entretanto, por se tratar de um tumor benigno, conforme evidenciado na citologia, a taxa de recorrência tumoral é baixa, e portanto, a exérese cirúrgica se mostrou eficaz colaborando com o estudo de Mendes et al, (2015). Neste estudo, os autores relataram a biópsia excisional da massa tumoral que obteve

achados compatíveis com tricoblastoma ao exame histopatológico e não teve sinais de recidiva por pelo menos um ano após a cirurgia, e através de retornos periódicos.

A solicitação de exames complementares, conforme preconizado por Carmo et al. (2020), é indispensável para monitorar o estado geral do paciente e determinar se ele possui condições fisiológicas para passar por um procedimento cirúrgico. O hemograma fornece informações sobre as células sanguíneas, responsáveis pelo transporte de gases e substâncias vitais para todos os tecidos do corpo.

Neste caso, a trombocitopenia apresentada no exame pode ter sido um artefato de técnica, devido à presença de agregados plaquetários e microagregados plaquetários, confirmados na microscopia. O discreto aumento da albumina identificada no exame bioquímico pode estar associado a desidratação e a mecanismos compensatórios em resposta a inflamações crônicas, onde alguns tumores podem promover um estado inflamatório de baixo grau que afeta o metabolismo proteico hepático, levando a aumentos transitórios na síntese de albumina (CAVALCANTE, et al; 2015; CONNER, 2017). A elevação da enzima fosfatase alcalina, detectada no exame bioquímico, pode ser atribuída à presença da neoplasia ou ao estresse enfrentado pelo paciente, uma vez que alterações nos valores desta enzima podem estar relacionadas a diversas alterações fisiológicas, não se limitando apenas a hepatopatias (KLEIN et al., 2014).

O exame radiográfico de tórax foi realizado como parte do estadiamento clínico do paciente, para conferir se houve envolvimento de estruturas adjacentes, tendo em vista que algumas neoplasias que são malignas possuem o poder de metástase em órgãos como pulmão, fígado e linfonodos (LONDON et al., 2019).

Para a reconstrução do defeito deixado pela ressecção do tumor, optou-se pelo uso do retalho do conduto safeno reverso, que é uma técnica que permite a cobertura eficaz de defeitos em áreas distais dos membros, aproveitando a rica vascularização da artéria safena para garantir a viabilidade do retalho (MONNET, 2022).

A escolha dessa técnica foi apropriada devido à localização do defeito, já que outros retalhos não chegariam nessa região de metatarso, e à necessidade de cobertura de uma grande área com suporte vascular adequado, sendo empregado para cobrir a região dorsomedial à articulação tarsometatársica, apresentando a aplicação de acordo descrita

por Pavletic, (2018); Huppes, R. R. et al., (2015), os quais enfatizam sua aplicação, principalmente, na região de tarso e metatarso.

Os marcos anatômicos do retalho foram realizados conforme Pavletic (2018), tendo, como a base do angiossomo o terço central da face medial do membro pélvico, um pouco proximal a patela; a largura pode variar de 1-2cm (0,5cm-1cm de distância do angiossomo em cada direção), e a altura até a articulação tíbiotársica.

A artéria safena medial e a veia safena medial foram expostas na incisão transversal onde se ramificam da artéria e veia femorais. Ambos os vasos foram duplamente ligados, e uma porção da fáscia do músculo gastrocnêmio medial foi incluída no pedículo do retalho, como forma de evitar danos ao ramo caudal da artéria safena e da veia safena medial, conforme Pavletic (1999) preconiza.

O retalho do conduto safeno é considerado um retalho de padrão axial, por possuir um angiossomo, tem uma boa sobrevida e resultados favoráveis de acordo com Elliiot, (2014). No caso descrito preconizou por preservar o membro e retirar o tumor marginalmente, já que se tratava de um tumor benigno, não infiltrativo e pouco metastático. O o retalho proporcionou maior vascularização o que garantiu melhor cicatrização e recuperação do membro, além de oferecer cobertura completa da ferida, não havendo necessidade de nenhuma outra intervenção cirúrgica. Alternativamente e objetivando a obtenção de maior margem cirúrgica, poderia ter sido realizada uma excisão ampla, associada à aplicação de um enxerto livre, entretanto, como já mostram estudos de Castro et al., (2015), esses apresentam maiores taxas de complicações, por dependerem da revascularização através de anastomoses cirúrgicas, o que os torna mais complexos e suscetíveis a falhas devido à falta de irrigação sanguínea, resultando em um tempo de cicatrização mais longo. Em contrapartida, os retalhos axiais contêm sua própria vascularização, garantindo uma taxa de sucesso mais alta e um tempo de cicatrização geralmente mais rápido, já que sua irrigação sanguínea está intacta.

O resultado da cirurgia foi satisfatório, com a cobertura do defeito sendo eficaz, no entanto, houve complicações, incluindo deiscência na região doadora e edema na região receptora. Deiscência na área doadora pode ocorrer devido a fatores como tensão excessiva nas suturas ou comprometimento da cicatrização, o que pode ser exacerbado

por infecções ou técnicas cirúrgicas inadequadas (WINKLER et al., 2021). O paciente em questão era muito agitado o que pode ter colaborado com a deiscência, não realizando repouso da forma correta, e tendo em vista, que é um local de tensão.

Foi realizada uma bandagem no membro pélvico esquerdo e colocado um colar elizabetano no paciente, a fim de evitar interferência e, ou danos ao retalho de pele. A bandagem foi trocada após 48 horas e o retalho foi avaliado clinicamente, assumindo uma coloração roxa. A coloração roxa escura observada no retorno após 48 horas foi observada em todos os animais do estudo retrospectivo de Cavalcanti (2018), e acredita-se que isso se deva a manutenção do retalho, em um primeiro momento pela recirculação venosa promovida pelo conduto safeno. À medida que o fluxo sanguíneo se inverte, as válvulas das veias causam oclusão parcial do fluxo venoso; no caso aqui relatado, a coloração escura esvaeceu após 4 dias com a ajuda da terapia instituída com pomada de polisulfato de mucopolissacarídeo e compressas de água fria.

O edema na região distal do membro, observado nos primeiros dias pós-operatórios, é uma complicação mencionada por Elliott (2014), podendo ser causado pelo comprometimento vascular associado ao procedimento cirúrgico, ao alto grau de tensão na pele atuando como um torniquete ou mesmo devido ao curativo compressivo no pós- operatório. Esse comprometimento vascular pode levar à necrose e perda do membro distal. No caso em análise, houve inchaço nos primeiros dias do pós-operatório, sendo tratado com compressas frias e drenagem com massagem manual, resultando na redução do inchaço, e até o 13° dia pós-operatório, o membro retornou ao estado normal, não causando complicações significativas, sem acarretar inviabilidade do retalho.

A deiscência que ocorreu no leito doador no 13° dia é relatada na literatura por Pavletic (2018), como sendo consequência de bandagem excessivamente compressiva ou até mesmo, por excesso de movimentação da região operada. O estudo de Cavalcanti (2018), também demonstrou áreas de deiscência em região doadora para o retalho do conduto safeno, sendo a região uma área de alta tensão durante o fechamento e é presumivelmente uma área que é desafiada por mais movimento após a cirurgia. Nessa região, foi instituída aplicação tópica de sulfadiazina de prata e curativo diariamente até a completa cicatrização por segundo intenção, que ocorreu no 26° dia.

Essas complicações são relativamente comuns em procedimentos envolvendo retalhos, especialmente quando a área doadora está sob estresse ou quando o retalho é colocado em uma região de alta mobilidade, como em questão (DI GIROLAMO et al., 2020). A abordagem clínica para o manejo das complicações, sem necessidade de reintervenção cirúrgica, é consistente com práticas relatadas na literatura, em que o manejo conservador é frequentemente suficiente para resolver problemas de deiscência e edema (CULP & WEISSE, 2020).

Para os tumores de células basais, mais especificamente os tumores foliculares e o tricoblastoma, como no presente relato, a cirurgia resulta em uma boa taxa de cura, especialmente quando realizada com margens adequadas. Nos casos em que o tumor é identificado precocemente e excisado completamente, o prognóstico é favorável, o tratamento adjuvante geralmente não é necessário, mas em casos de recidiva ou comportamento agressivo, pode ser considerado. No paciente em questão, foi feito acompanhado por um ano após a cirurgia, não sendo necessárias novas intervenções até o momento (MONNET, 2022).

5. CONCLUSÃO

O presente trabalho demonstra que o uso do retalho da safena reversa é uma boa opção para cobrir sem tensão feridas cirúrgicas em extremidades distais de membros pélvicos, especialmente em áreas de difícil acesso e onde outras técnicas de enxerto podem falhar. Além disso, a rica vascularização fornecida pela artéria safena permite uma cobertura adequada de defeitos distais, minimizando complicações relacionadas à necrose e infecção.

6. REFERÊNCIAS

ABRAMO, F. et al. Survey of canine and feline follicular tumours and tumour-like lesions in central Italy. *Journal of Small Animal Practice*, v. 40, p. 479–481, 1999.

BRACHELENTE, C. et al. The contribution of stem cells to epidermal and hair follicle tumours in the dog. *Veterinary Dermatology*, v. 24, p. 188–194.e41, 2013.

CAMPOS, A. G.; COGLIATI, B.; GUERRA, J. M.; MATERA, J. M. Multiple trichoblastomas in a dog. *Veterinary Dermatology*, v. 25, n. 1, p. 48–49, 2014.

CARMO, B. M. B.; SOARES, J. M.; JÚNIOR, W. G. A.; FRANCO, A. A. Hemograma completo: ferramenta de diagnóstico na medicina veterinária. *Brazilian Journal of Development*, Curitiba, v. 6, n. 7, p. 49989–49994, 2020.

CASTRO, J. L. C.; HUPPES, R. R.; DE NARDI, A. B.; PAZZINI, J. M. Princípios e técnicas de cirurgias reconstrutivas da pele de cães e gatos (atlas colorido). 1. ed. Curitiba: Editora Medvep, 2015.

CAVALCANTI, V. J. Retalho do conduto safeno reverso em 19 cães e 1 gato. 2018. Dissertação (Mestrado em Clínica Cirúrgica) - Faculdade de Medicina Veterinária, Universidade da Flórida, Gainesville, Flórida.

COLETO, A. F.; MOREIRA, T. A.; GUNDIM, L. F.; SILVA, S. A. Perfil de exames citológicos, sensibilidade e especificidade da punção por agulha fina em amostras cutâneas e subcutâneas em cães. *Revista Brasileira Medicina Veterinária*, v. 53, p. 311– 315, mar. 2016.

COLTRO, P.S.; FERREIRA, M.C.; BATISTA, B.P.S.N.; NAKAMOTO, H.A.; CHESKI, D.A.; JUNIOR, P.T. Atuação da cirurgia plástica no tratamento de feridas complexas. Rev. Col. Bras. Cirurg. v. 38, p. 381- 386. 2011.

CULP, W. T. N.; WEISSE, C. Vascular surgery in small animals. *Veterinary Surgery*. TOBIAS, K. M.; JOHNSTON, S. A. (Eds.). *Veterinary Surgery: Small Animal*. Elsevier, 2018.

DALECK, C. R.; DE NARDE, A. B. Oncologia em cães e gatos. Roca, 2. ed. Rio de Janeiro, 2016.

DEGNER, D. A.; BAUER, M. S.; COZEN, S. M. Reverse safena conduit flap: a case report in a cat. *Veterinary Comparative Orthopedics and Traumatology*, v. 6, p. 175, 1993.

DI GIROLAMO, N. et al. Clinical outcomes of reverse saphenous conduit flaps in dogs. *Veterinary Surgery*, 2020.

ELLIOTT, R. C. Retalho do conduto safeno reverso em pequenos animais: Aplicações clínicas e resultados. *Journal of the South African Veterinary Association*, 2014. Disponível em: http://dx.doi.org/10.4102/jsava. Acesso em: [data de acesso].

EMMERSON, T. et al. . Genicular artery axial pattern flap for reconstruction of skin defects in 22 dogs. Journal of Animal Practice. 2019.

FARESE, J.P. Surgical oncology principles. In Livro de comunicações das XII Jornadas Internacionais de Medicina Veterinária da UTAD, Vila Real, Portugal, 14-16 Novembro,
p. 55-62, 2008.

FIELD, E. J. et al. . Indications, outcome and complications with axial pattern skin flaps in dogs and cats: 73 cases. Britain: Journal of Small Animal Practice, vol. 56. 2015

FOSSUM, T. W. *Cirurgia de pequenos animais*. 4. ed. Rio de Janeiro: Elsevier, 2014.

FOSSUM, T. W. *Cirurgia de pequenos animais*. 5. ed. Rio de Janeiro: Elsevier,

2019.

GOLDSCHMIDT, M. H. et al. Epithelial and melanocytic tumors of the skin. In: MEUTEN, D. J. (Ed.). *Tumors in Domestic Animals*. 5. ed. Wiley Blackwell, 2017. p. 88–141.

GONZÁLEZ, F. H.; SILVA, S. C. *Patologia Clínica Veterinária*. 2. ed. Porto Alegre: Faculdade de Santa Maria, 2008. p. 339–342.

GROSS, T. L. et al. Follicular tumors. In: GROSS, T. L. et al. (Eds.). *Skin Diseases of the Dog and Cat: Clinical and Histopathologic Diagnosis*. 2. ed. Blackwell Science, 2005. p. 604–640.

HUPPES, R. R.; CASTRO, J. L.; PAZZINI, J. M. Retalho de padrão subdérmico após ressecção de nódulos cutâneos em região do crânio de cães e gatos – relato de caso. *Investigação*, v. 15, n. 7, 2016.

HUPPES, R.R.; NARDI, A. B. de; PAZZINI, J. M.; CASTRO, J. L. C. Cirurgia Reconstrutiva em cães e gatos. São Paulo: Medvet, 2022.

KIRPENSTEIJN, J. (2003). Advanced skin reconstruction: Rotation, pedicle and axial pattern flaps. In Proceedings of the 28th Congress of the World Small Animal Veterinary Association, Bangkok, Thailand, 24-27 October.

KLEIN, B. G.; MOTTA, V. T. *Tratado de Fisiologia Veterinária*. 5. ed. São Paulo: Elsevier; Porto Alegre: Médica Missau, 2014. p. 120.

KRAEGEL, S. A.; MADEWELL, B. R.; FELDMAN, S. J. Tumores da pele. In: Tratado de medicina interna veterinária: doenças do cão e gato. 5. ed. Rio de Janeiro: Guanabara Koogan, 2019. p. 510.

LEBLANC, A. Neoplastic and nonneoplastic tumors. In: HNILICA, K. A.; PATTERSON, A. P. (Eds.). *Small Animal Dermatology: A Color Atlas and Therapeutic Guide*. 4. ed. Elsevier, 2017. p. 448–507.

LONDON, C.; ETTINGER, S. J.; FELDMAN, E. C. Biologia dos tumores. In: Tratado de medicina interna veterinária: doenças do cão e gato. 5. ed. Rio de Janeiro: Guanabara Koogan, 2019. p. 513.

MAGANA, M.; CASTELLANOS, G.; MEUREHG, C. Tricoblastoma. *Revista Latino Americana de Patologia*, v. 5, n. 1, p. 50–55, 2013.

MATHEW, R.; SAJITHA, I. S.; NAIR, S. S.; DHANUSH KRISHNA, B.; ABRAHAM, M. J. GROSS. Histopathological and immuno-histochemical features of hair follicle tumours in dogs. *The Journal of the Remount Veterinary Corps*, v. 58, n. 2, p. 161, 2019.

MAULDIN, E. A. et al. Neoplastic and reactive diseases of the skin. In: MAXIE, M. G. (Ed.). *Jubb, Kennedy, & Palmer's Pathology of Domestic Animals*. 6. ed. v. 1. Elsevier, 2016. p. 703–736.

MAULDIN, E. A. et al. Neoplastic and reactive diseases of the skin. In: MAXIE, M. G. (Ed.). *Jubb, Kennedy, & Palmer's Pathology of Domestic Animals*. 6. ed. v. 1. Elsevier, 2016. p. 703–736.

MEUTEN, DJ Tumores em animais domésticos. 5. ed. Ames: Wiley Blackwell, 2017.

MONNET, E. Advanced reconstructive techniques in small animal surgery. *Journal of Small Animal Practice*, 2022.

MOORES, A.; WILLIAMS, J.; MOORES. Axial pattern flaps. In: BSAVA manual de manejo e reconstrução de feridas caninas e felinas. BSAVA: Gloucester, p. 143, 2009.

OLIVEIRA, A. P. et al. Utilização do exame citológico no diagnóstico de afecções de cães e gatos. *Research, Society and Development*, v. 10, n. 12, p. 12, 2021.

PAVLETIC, M. M. *Atlas of Small Animal Wound Management and Reconstructive Surgery*. 4. ed. New Jersey: Hoboken, 2018.

SANTOS, I. F. C. et al. Tricoblastoma em cão jovem (Canis lupus familiaris) - primeiro relato de caso na república de Moçambique, África. *Acta Veterinaria Brasilica*, v. 10, n. 4, p. 357–362, 2016.

SOCIEDADE BRASILEIRA DE CIRURGIA DERMATOLÓGICA (Brasil). Enxerto e retalhos. Disponível em: https://www.sbcd.org.br/procedimentos/cirurgicos/enxertos-e- retalhos/. 2023.

SOUZA, V. F. M. et al. Trichoblastoma in a dog: a clinical, diagnostic and therapeutic analysis. *Acta Scientiae Veterinariae*, v. 48, n. 1, p. 4