

# Exposição ocupacional a pesticidas e pneumonia de hipersensibilidade crônica: um relato de caso

Occupational exposure to pesticides and chronic hypersensitivity pneumonia: a case report

Tadeu Sartini **Ferreira**<sup>1</sup> , Ana Paula Scalia **Carneiro**<sup>1</sup>, Eliane Viana **Mancuzo**<sup>2</sup>

**RESUMO** | A pneumonia de hipersensibilidade é uma inflamação imunomediada do parênquima pulmonar que ocorre em indivíduos previamente susceptíveis, após inalação de antígenos, usualmente orgânicos. Nos últimos anos, vários agentes químicos têm sido descritos como indutores de pneumonia de hipersensibilidade, incluindo exposição a altas concentrações de agrotóxicos. O objetivo do presente relato de caso foi registrar uma possível associação da pneumonia de hipersensibilidade com inalação crônica de pesticidas e chamar a atenção para a importância de diagnósticos mais precoces. Tratou-se de paciente masculino, 72 anos de idade, que trabalhou por mais de 30 anos como agente de saúde aplicando pesticidas em áreas rurais e urbanas. Apresentava dispnéia progressiva e tosse durante os últimos 3 anos. A tomografia de tórax mostrou bandas parenquimatosas, faveolamento e aprisionamento aéreo difuso. À espirometria apresentava padrão restritivo acentuado. Foi indicada realização de biópsia cirúrgica de pulmão, cuja avaliação anátomo-patológica confirmou o diagnóstico de pneumonia de hipersensibilidade. Devido à ampla utilização de pesticidas, o conhecimento da associação destes com a pneumonia de hipersensibilidade tem grande importância no sentido de alertar as equipes envolvidas na assistência e na vigilância de saúde desses trabalhadores, propiciando diagnósticos mais precoces, com melhor prognóstico. Ao contrário, diagnósticos tardios, como o caso relatado, cursam com importantes impactos de saúde. Ressalta-se que prioritariamente, devem ser tomadas medidas preventivas de proteção dos expostos.

**Palavras-chave** | pesticidas; exposição ocupacional; pneumonia de hipersensibilidade.

**ABSTRACT** | Hypersensitivity pneumonia is an immune-mediated inflammation of the lung parenchyma that occurs in previously susceptible individuals, after inhalation of antigens, usually organic. In recent years, various chemical agents have been described as inducers of hypersensitivity pneumonia, including exposure to high concentrations of pesticides. The objective of the present case report was to describe a possible association of hypersensitivity pneumonia with pesticide chronic inhalation and to draw attention to the importance of early diagnosis. The patient was 72-year-old man who worked for over 30 years as a health agent fumigating pesticides in rural and urban areas. He had progressive dyspnea and cough for the past 3 years. Chest tomography demonstrated parenchymal bands, honeycombing, and diffuse air trapping. Spirometry showed a severe restrictive pattern. Surgical lung biopsy was indicated, which confirmed the diagnosis of hypersensitivity pneumonia. Due to the wide use of pesticides in Brazil, the knowledge of their association with hypersensitivity pneumonia is of great importance in warning the teams involved in health care and surveillance of these workers, providing earlier diagnoses, with better prognosis. On the contrary, late diagnoses, such as that of the case reported, have important health impacts. As a priority, preventive measures must be taken to protect exposed individuals.

**Keywords** | pesticides; occupational exposure; hypersensitivity pneumonia.

<sup>1</sup> Serviço Especializado em Saúde do Trabalhador, Universidade Federal de Minas Gerais, Belo Horizonte, MG, Brasil.

<sup>2</sup> Departamento de Pneumologia, Universidade Federal de Minas Gerais, Belo Horizonte, MG, Brasil.

Fonte de financiamento: Nenhuma

Conflitos de interesse: Nenhum

**Como citar:** Ferreira TS, Carneiro APS, Mancuzo EV. Occupational exposure to pesticides and chronic hypersensitivity pneumonia: a case report. Rev Bras Med Trab. 2021;19(2):249-252. <http://dx.doi.org/10.47626/1679-4435-2020-672>

## INTRODUÇÃO

Apneumonia de hipersensibilidade (PH) é uma doença pulmonar intersticial caracterizada patologicamente por níveis variados de inflamação e/ou fibrose resultantes da inalação repetida de um antígeno por indivíduos suscetíveis<sup>1,2</sup>. A exposição pode ser tanto ambiental quanto ocupacional. Inicialmente, três grandes grupos de agentes orgânicos foram descritos como agentes causadores: fungos, bactérias e proteínas aviárias. Ao longo dos últimos 15-20 anos, o interesse contínuo a respeito da PH levou ao desenvolvimento de modelos experimentais de PH e à identificação de vários novos agentes<sup>3,4</sup>. Entre estes, estão pesticidas<sup>5,6</sup> como piretroides<sup>7,8</sup>, organoclorados<sup>9,10</sup> e carbamatos<sup>9</sup>.

Dados de registros de doenças pulmonares intersticiais em três países europeus indicaram que a PH representa de 4 a 15% de todas as doenças intersticiais<sup>2</sup>. No Brasil, é a segunda doença mais comum (19%), depois de doenças do tecido conjuntivo (21.7%) e seguida por fibrose pulmonar idiopática e sarcoidose<sup>11</sup>. A prevalência varia consideravelmente de país para país, dependendo da definição da doença, dos métodos diagnósticos, do tipo e da intensidade da exposição, das condições geográficas, das práticas agrícolas e industriais, e dos fatores de risco do hospedeiro<sup>12</sup>. No Brasil, as causas mais comuns de PH são exposição a penas e fezes de aves (incluindo travesseiros de penas), mofo at home, e exposição a isocianetos<sup>11</sup>. Em outros países, pulmão de fazendeiro e pulmão dos criadores de aves são mais comuns, ao passo que no Japão há registros da PH do tipo verão (*summer-type*)<sup>13</sup>.

Convencionalmente, a PH é classificada em aguda, subaguda e crônica. Em geral, tanto a PH subaguda quanto a crônica se desenvolvem após exposição baixa mas longa aos antígenos. Recentemente, sociedades médicas se propuseram a classificar a PH em não fibrótica (alterações puramente inflamatórias) e fibrótica (alterações inflamatórias associadas a fibrose ou somente fibrose), considerando a exposição e as alterações radiológicas e histopatológicas específicas. A principal implicação dessa classificação está relacionada ao prognóstico, consideravelmente melhor no grupo não fibrótico. Os padrões radiológicos foram categorizados como não fibróticos e subdivididos em típicos, compatíveis e indeterminados para PH. A histopatologia da PH também foi redefinida e classificada em padrão fibrótico e não fibrótico, que é subdividido em típico, provável e indeterminado. Neste documento, é

ênfaticamente a importância do debate multidisciplinar, o qual é indispensável para a melhor classificação diagnóstica<sup>4</sup>.

A detecção de exposições relevantes e a remoção de antígenos agressores apresentam implicações prognósticas e terapêuticas<sup>14,15</sup>. Atualmente, esquemas de corticosteroides são frequentemente prescritos para pacientes com PH, quando há sintomas e anormalidades fisiológicas<sup>12</sup>.

O serviço de saúde do trabalhador do hospital da Universidade Federal de Minas Gerais (UFMG) é um centro de referência em saúde ocupacional, onde grande parte dos atendimentos médicos diz respeito a doenças respiratórias. O objetivo deste relato é evidenciar a possível associação de pesticidas com PH e chamar a atenção para a importância do diagnóstico precoce.

## RELATO DE CASO

Este relato de caso foi aprovado pelo comitê de ética da UFMG (processo número 3.338.690). O paciente é um homem de 72 anos que trabalhou por mais de 30 anos como agente de saúde envolvido na fumigação de pesticidas tanto em áreas rurais quanto urbanas. Ele foi avaliado para dispnéia aos esforços progressiva e tosse persistente durante os últimos três anos no Ambulatório de Doenças Pulmonares Ocupacionais. Não havia histórico de alergias, exposição a aves ou mofo, tabagismo ou qualquer outra doença pulmonar prévia comum. O exame físico revelou crepitações bilaterais do tipo velcro nos campos pulmonares e hipocratismo digital. A exposição química cessou em abril de 2017 e incluiu piretroides (deltametrina e cifenotrina), organofosfatos (malation) e organoclorados [hexaclorobenzeno, diclorodifenil-tricloroetano (DDT)]. O paciente declarou uma frequência de exposição em torno de três-cinco vezes por semana. De acordo com ele, foi instruído a não utilizar equipamento de proteção individual (EPI), porque a população poderia se alarmar com os possíveis riscos relacionados a pesticidas e a saúde respiratória.

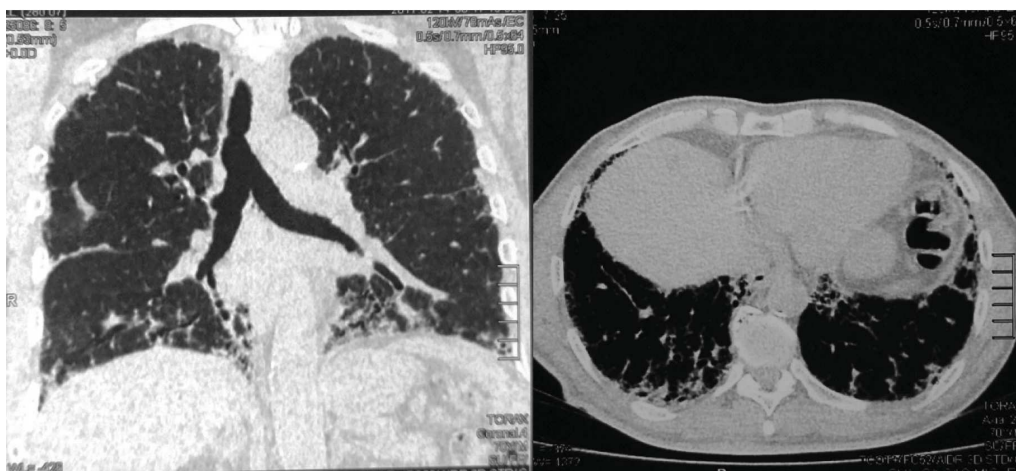
A tomografia de alta resolução (TCAR) do tórax demonstrou numerosas bandas parenquimatosas, faveolamento bilateral e áreas difusas de aprisionamento de ar, padrão compatível com PH fibrótica (Figura 1). A espirometria revelou um padrão restritivo grave. A capacidade vital forçada foi de 1,5 L (41% do esperado), e o volume expiratório forçado no primeiro segundo foi de

1,41 L (50% do esperado). Uma investigação mais extensa incluiu a capacidade de difusão pulmonar do monóxido de carbono de 43%. Após discussão multidisciplinar e a necessidade de um diagnóstico definitivo, que poderia ter implicações relacionadas à atividade laboral do paciente, foi indicada biópsia cirúrgica de pulmão, a qual confirmou a presença de pneumonia intersticial com distribuição bronquiocêntrica, áreas de fibrose antiga e cristais de colesterol circundados por células gigantes, um padrão típico de PH fibrótica (Figura 2). Ao associar o tipo de exposição e as alterações radiológicas e histopatológicas, a conclusão final foi was PH crônica. Considerando o processo inflamatório em curso, foi prescrita uma dose inalatória otimizada de corticosteroide. A endoscopia não indicou anormalidades. Um teste de pH esofágico de 24 horas foi indicado para realizar o diagnóstico diferencial

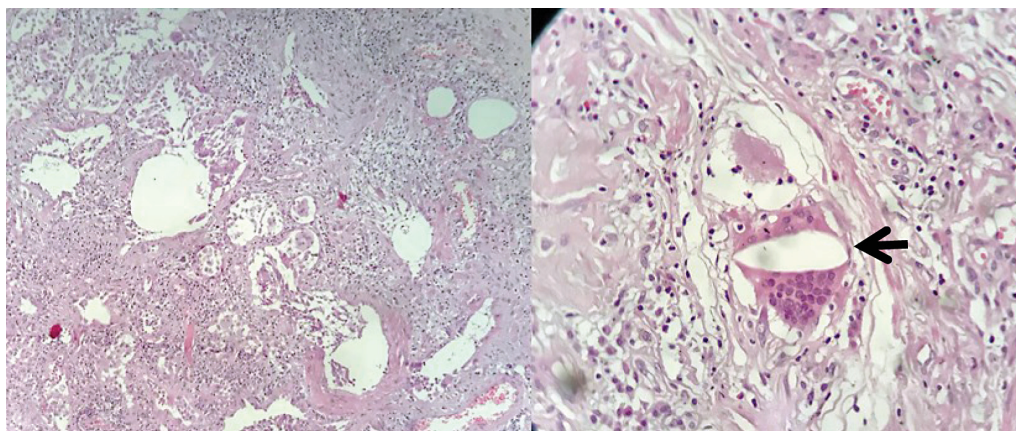
com doença do refluxo gastroesfágico, apesar da ausência de pirose e dispepsia. Ao final da consulta, explicamos ao paciente o processo da doença, seu prognóstico, a importância de medidas preventivas tais como vacinação contra gripe e pneumonia, e os riscos de uma nova exposição aos pesticidas.

## DISCUSSÃO

Este caso ilustra os impactos ocupacionais e na saúde pública ongoing occupational public-health impacts e chama a atenção para a importância de medidas de proteção e do diagnóstico precoce. Em qualquer paciente com PH, os clínicos devem realizar uma busca agressiva pela identificação dos antígenos e pelo término da exposição.



**Figura 1.** Tomografia computadorizada de alta resolução do tórax demonstrando numerosas bandas parenquimatosas, faveolamento bilateral e áreas difusas de aprisionamento de ar.



**Figura 2.** Pneumonia intersticial com distribuição bronquiocêntrica, áreas de fibrose antiga (esquerda) e cristais de colesterol circundados por células gigantes (flecha, imagem à direita).

Devem-se fazer todos os esforços para evitar fontes potenciais de exposição a antígenos. Os clínicos precisam, de métodos confiáveis, validados e mais amplamente acessíveis para a identificação das substâncias químicas que causam PH e para realizar a distinção entre a doença e a exposição prévia comum<sup>4,15</sup>. Um estudo transversal sobre fatores de risco ocupacionais para PH entre 50.000 agricultores e suas esposas observou que eventos de alta exposição autodeclarada a pesticidas [razão de chances (odds ratio, OR) = 1,75, intervalo de confiança de 95% (IC95%) 1,39-2,21], e uso dos pesticidas organoclorados (OR = 1,34, IC95% 1,04-1,74) e carbamatos (OR = 1,32, IC95% 1,03-1,68) na vida estiveram associados com PH em modelos mutuamente ajustados<sup>9</sup>. O DDT também esteve positivamente associado com a PH. A exposição ocupacional a piretroides foi relatada para PH em um tosador de animais de estimação<sup>7</sup>. Além disso, a exposição a fumaça de repelentes de mosquito residenciais (contendo piretroide) foi descrita como uma causa de PH.

Os danos decorrentes da PH podem ser parcial ou totalmente revertidos em casos de diagnóstico precoce e o término da exposição. Em um estudo de pacientes com PH crônica, a presença de fibrose pulmonar esteve fortemente associada a um aumento da taxa de mortalidade. Entretanto, mesmo após contabilizar-se a presença de fibrose, a impossibilidade de identificar um antígeno desencadeador esteve independentemente associada a menor sobrevida<sup>15</sup>. Da mesma forma, um estudo brasileiro com uma coorte de 112 pacientes com PH crônica demonstrou que o término da exposição foi um fator que esteve independentemente associado a melhor sobrevida<sup>14</sup>. Portanto, o diagnóstico de PH requer um alto grau de suspeita e deve ser considerado em qualquer paciente que apresente evidências clínicas de doença pulmonar intersticial. O diagnóstico precoce e evitar exposição adicional são fundamentais no manejo da doença<sup>12</sup>. Embora o conhecimento e o uso de EPI sejam amplamente difundidos, alguns trabalhadores e empregadores ainda aderem aos protocolos de segurança básica e de higiene industrial de forma inadequada.

## REFERÊNCIAS

- Chandra D, Cherian SV. Hypersensitivity pneumonitis. In: StatPearls. Treasure Island: StatPearls Publishing; 2018.
- Lacasse Y, Girard M, Cormier Y. Recent advances in hypersensitivity pneumonitis. *Chest*. 2012;142(1):208-17.
- Barber CM, Wiggins RE, Carder M, Agius R. Epidemiology of occupational hypersensitivity pneumonitis; reports from the SWORD scheme in the UK from 1996 to 2015. *Occup Environ Med*. 2017;74(7):528-30.
- Barnes H, Morisset J, Molyneaux P, Westall G, Glaspole I, Collard HR, et al. A systematically derived exposure assessment instrument for chronic hypersensitivity pneumonitis. *Chest*. 2020;157(6):1506-12.
- Wysong K, Phillips JA, Hammond S. Hypersensitivity pneumonitis. *Workplace Health Saf*. 2016;64(6):284.
- Nordgren TM, Bailey KL. Pulmonary health effects of agriculture. *Curr Opin Pulm Med*. 2016;22(2):144-9.
- Pu CY, Rasheed MR, Sekosan M, Sharma V. Pet Groomer's Lung: a novel occupation related hypersensitivity pneumonitis related to pyrethrin exposure in a pet groomer. *Am J Ind Med*. 2017;60(1):141-5.
- Carlson JE, Villaveces JW. Hypersensitivity pneumonitis due to pyrethrum. Report of a case. *JAMA*. 1977;237(16):1718-9.
- Hoppin JA, Umbach DM, Kullman GJ, Henneberger PK, London SJ, Alavanja MC, et al. Pesticides and other agricultural factors associated with self-reported farmer's lung among farm residents in the Agricultural Health Study. *Occup Environ Med*. 2007;64(5):334-41.
- Allen DH, Basten A, Williams GV, Woolcock AJ. Familial hypersensitivity pneumonitis. *Am J Med*. 1975;59(4):505-14.
- Pereira CA, Gimenez A, Kuranishi L, Storrer K. Chronic hypersensitivity pneumonitis. *J Asthma Allergy*. 2016;9:171-81.
- Selman M, Pardo A, King Jr TE. Hypersensitivity pneumonitis: insights in diagnosis and pathobiology. *Am J Respir Crit Care Med*. 2012;186(4):314-24.
- King Jr TE [Internet]. Hypersensitivity pneumonitis (extrinsic allergic alveolitis): epidemiology, causes, and pathogenesis. UpToDate; 2019 [cited 2019 Oct. 05]. Available from: <https://www.uptodate.com/contents/hypersensitivity-pneumonitis-extrinsic-allergic-alveolitis-epidemiology-causes-and-pathogenesis>
- Gimenez A, Storrer K, Kuranishi L, Soares MR, Ferreira RG, Pereira CAC. Change in FVC and survival in chronic fibrotic hypersensitivity pneumonitis. *Thorax*. 2018;73(4):391-2.
- Pérez ERF, Swigris JJ, Forssén AV, Tourin O, Solomon JJ, Huie TJ, et al. Identifying an inciting antigen is associated with improved survival in patients with chronic hypersensitivity pneumonitis. *Chest*. 2013;144(5):1644-51.

Endereço para correspondência: Tadeu Sartini Ferreira - Alameda Vereador Álvaro Celso, nº 271, 7º andar - Centro - CEP: 30150-260 - Belo Horizonte (MG), Brasil - E-mail: [mdsartini@gmail.com](mailto:mdsartini@gmail.com)

