

FREDERICO RÔMULO CAMPOS SILVA

TÉCNICAS DE AFASTAMENTO GENGIVAL

**Faculdade de Odontologia
Universidade Federal de Minas Gerais
Belo Horizonte
2018**

Frederico Rômulo Campos Silva

TÉCNICAS DE AFASTAMENTO GENGIVAL

Monografia apresentada ao Colegiado de Pós-Graduação da Faculdade de Odontologia da Universidade Federal de Minas Gerais, como requisito parcial, para obtenção do grau de especialista em prótese dentária.

Orientador: Prof. Dr. Eduardo Lemos de Souza

Belo Horizonte

2018

Ficha Catalográfica

S586t Silva, Frederico Rômulo Campos.
2018 Técnicas de afastamento gengival / Frederico Rômulo
MP Campos Silva. -- 2018.

54 f. : il.

Orientador: Eduardo Lemos de Souza.

Monografia (Especialização) -- Universidade Federal de Minas Gerais, Faculdade de Odontologia.

1. Técnicas de retração gengival. 2. Técnica de moldagem odontológica . 3. Materiais para moldagem odontológica. 4. Periodonto. 5. Próteses e implantes. I. Souza, Eduardo Lemos de. II. Universidade Federal de Minas Gerais. Faculdade de Odontologia. III. Título.

BLACK - D3

UFMG


UNIVERSIDADE FEDERAL
DE MINAS GERAIS

UNIVERSIDADE FEDERAL DE MINAS GERAIS
Faculdade de Odontologia
Colegiado do Programa de Pós-Graduação em Odontologia
Av. Pres. Antônio Carlos, 6627 – Pampulha
Belo Horizonte – MG – 31.270-901 – Brasil
Tel. (31) 3409-2470 Fax: (31) 3409-2472
e-mail: odonto-posgrad@ufmg.br

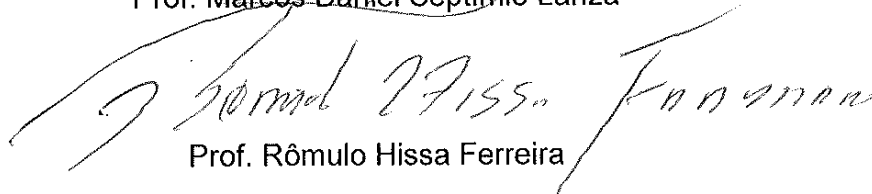


Ata da Comissão Examinadora para julgamento de Monografia da aluna **FREDERICO ROMULO CAMPOS SILVA**, do Curso de Especialização em Prótese Dentária, realizado no período de 02/08/2016 a 30/06/2018.

Aos 10 dias do mês de julho de 2018, às 14:00 horas, na sala de Pós-Graduação (3404) da Faculdade de Odontologia, reuniu-se a Comissão Examinadora, composta pelos professores Eduardo Lemos de Souza (orientador), Marcos Daniel Septímio Lanza e Rômulo Hissa Ferreira. Em sessão pública foram iniciados os trabalhos relativos à Apresentação da Monografia intitulada “**Técnicas de afastamento gengival**”. Terminadas as arguições, passou-se à apuração final. A nota obtida pela aluna foi 80 (Oitenta) pontos, e a Comissão Examinadora decidiu pela sua APROVADO. Para constar, eu, Eduardo Lemos de Souza, Presidente da Comissão, lavrei a presente ata que assino, juntamente com os outros membros da Comissão Examinadora. Belo Horizonte, 10 de julho de 2018.


Prof. Eduardo Lemos de Souza
Orientador


Prof. Marcos Daniel Septímio Lanza


Prof. Rômulo Hissa Ferreira

Dedico esse trabalho primeiramente à Deus por me dar saúde necessária para concluir esse curso, aos professores Wellington Rocha e Daniel Lanza pelos ensinamentos diários, ao professor Eduardo Lemos pela orientação na monografia e à minha família (Luciana, Maria Fernanda e Victor) pela compreensão dos momentos ausentes.

RESUMO

O presente estudo é uma revisão de literatura, a qual visa demonstrar aos cirurgiões dentistas diversas técnicas de afastamento gengival, suas vantagens e desvantagens no que diz respeito à longevidade da restauração protética e preservação dos tecidos periodontais circunjacentes.

Palavras-chave: Afastamento gengival. Moldagem. Casquete. Periodonto.

ABSTRACT

Techniques of gingival retraction

The present study is a review of the literature and have the objective that shows to dentists the various techniques of gingival retraction, its advantages and disadvantages, that have respect for the longevity of the prosthetic protection and preservation of the surrounding periodontal tissues.

Keywords: Gingival retraction. Molding. Cap. Periodontal tissue.

LISTA DE FIGURAS

Figura 1 - Etapas para confecção do casquete no método de moldagem mecânico.	205
Figura 2 - Casquetes confeccionados sobre modelo de gesso.	205
Figura 3 - Reembasamento dos casquetes em boca e moldagem dos preparos. .	206
Figura 4 - Resultado da moldagem de transferência	206
Figura 5 - Desenho esquemático de moldagem utilizando a técnica do casquete.	207
Figura 6 - Técnica do fio único: inserção de fio afastador.	36

LISTA DE TABELAS

Tabela 1 - Propriedades comparativas dos materiais de moldagem.	20
Tabela 2 - Alterações nas concentrações de Citocinas em função do tempo e técnicas utilizadas para moldagem.	47

LISTA DE ABREVIATURAS E SIGLAS

ALCL3	Cloreto de Alumínio
EC	Eletrocirurgia
EJ	Epitélio Juncional
IFN	Interferon
IL	Interleucina
LP	Ligamento Periodontal
SF	Sulfato Férrico
SG	Sulco Gengival
TC	Tecido Conjuntivo
TNF	Fatores de Necrose Tumoral

SUMÁRIO

1 INTRODUÇÃO	10
2 METODOLOGIA	12
3 REVISÃO DE LITERATURA	13
3.1 Periodonto	13
3.2 Materiais de moldagem	18
3.3 Métodos de afastamento gengival	21
3.3.1 Método mecânico (técnica do casquete)	22
3.3.2 Método mecânico-químico	29
3.3.2.1 técnica do fio único	35
3.3.2.2 técnica do fio duplo	36
3.3.3 Afastamento gengival cirúrgico	37
3.3.4 Prótese provisória	38
4 DISCUSSÃO	39
5 CONCLUSÃO	49
REFERÊNCIAS	50

1 INTRODUÇÃO

O afastamento gengival visa o deslocamento lateral e vertical dos tecidos do sulco gengival, sem provocar modificações permanentes ou mesmo o comprometimento da saúde do periodonto, a fim de se obter um correto ajuste e selamento marginal da prótese fixa (DONOVAN *et al.*, 2004).

O processo de moldagem requer saúde periodontal e volume de gengiva inserida, para que esta gengiva seja preservada em sua forma e posição, ou seja, gengiva finas não suportam as próteses que serão executadas e muito menos os procedimentos de moldagem que precedem a execução da prótese (BABA *et al.*, 2014).

O sucesso de uma prótese fixa depende em grande parte da saúde e estabilidade a longo prazo das estruturas periodontais circundantes. Nenhuma restauração unitária na odontologia é mais dependente, nem influência mais a saúde periodontal do que as restaurações de preparo total; as quais requerem muitas vezes margens subgengivais por cáries, restaurações pré-existentes, demandas estéticas ou a necessidade de retenção adicional. Nessas situações o clínico deve fazer impressões que capturem com precisão as linhas de acabamento cervical preparadas subgengival e permitam a fabricação de próteses de qualidade e bem adaptadas (CHAUDHARI *et al.*, 2015).

Outro fator importante para o sucesso de próteses fixas é a necessidade de preparos adequados e bem acabados com margens que respeitem as distâncias biológicas. O afastamento gengival são técnicas usadas para deslocamento vertical e horizontal da gengiva para que o material de moldagem copie com clareza o término do preparo dental e também para que esse material tenha espaço suficiente para que o mesmo não se deforme ou rasgue durante o processo de moldagem (PEGORARO *et al.*, 2013).

A incapacidade dos materiais de moldagem para deslocar adequadamente os tecidos moles, fluidos ou detritos exige isolamento adequado. O procedimento de deslocamento gengival permite que o material de impressão flua apicalmente em direção da linha de acabamento sub gengival o que leva a uma fácil instrumentação, visualização e boa impressão resultando em uma prótese de qualidade com uma fidelidade marginal e um perfil de emergência sonoro (CHAUDHARI *et al.*, 2015).

Expor as margens gengivais de um preparo antes da impressão pode ser um dos procedimentos mais difíceis do dentista realizar. Esta dificuldade é ainda mais complicada por variações da profundidade sulcular, distentabilidade dos tecidos gengivais, grau de inflamação gengival, nível de colocação da margem do preparo e laceração tecidual (CHAUDHARI *et al.*, 2015).

Existem várias formas de afastamento gengival, dentre as quais podemos citar os métodos mecânico, mecânico-químico, eletro-cirúrgicos e lasers. O uso do fio de algodão foi a primeira técnica mecânica a ser utilizada por Thompson para promover afastamento lateral da gengiva; La Forgia (1964) fez uma associação dos métodos mecânico e químico, recomendando o uso de fio de algodão impregnados com sais de adrenalina.

Canistracci (1972), desenvolveu a técnica de afastamento gengival mecânica utilizando casquetes individuais, que além de ser uma técnica simples, é de fácil manipulação e menor traumatismo aos tecidos periodontais o que permite no ato da moldagem um afastamento mecânico gengival e que proporciona conforto ao paciente.

O objetivo desse trabalho é apresentar a revisão de literatura das técnicas de afastamento gengival para moldagem.

2 METODOLOGIA

Para essa revisão foi realizado uma busca na base de dados eletrônico da Biblioteca Nacional de Medicina dos Estados Unidos (PubMed) e da Coordenação de Aperfeiçoamento de Pessoal de Nível Superior (Capes). Foram selecionados artigos publicados em inglês e português seguidos de buscas de termos como: *afastamento gengival*, *moldagem e casquete*, incluindo livros de literatura, seleção de artigos de pesquisadores da área e apresentação de caso clínico.

3 REVISÃO DE LITERATURA

3.1 Periodonto

Maynard e Wilson (1979), consideraram a preservação da saúde periodontal o fator mais significativo para o bom prognóstico do dente restaurado. Colocaram em sua tese que doenças periodontais podem ser criadas por próteses sem adaptação marginal ou sobrecontorno, que se constituem em violações quantitativas ou qualitativas do periodonto de proteção, quantitativa por um excesso de material no sulco gengival que provoca lesão mecânica, e qualitativa por facilitar o acúmulo de placa dental e acúmulo de micro-organismos. Como consequências há inflamação, perda óssea da crista interproximal, migração do epitélio juncional (EJ) e bolsa periodontal.

De acordo com Katchburian e Arana (1999), o periodonto é constituído pelas estruturas que participam na sustentação e proteção dos dentes e são divididos em duas partes, sendo a primeira o periodonto de sustentação constituída pelo cemento, ligamento periodontal e osso alveolar e que são responsáveis pela ancoragem dos dentes ao alvéolo. A gengiva por sua vez recobre a crista do processo alveolar e estabelece continuidade do epitélio da mucosa oral com o colo do dente através do epitélio juncional sendo por isso chamada de periodonto marginal ou de proteção. Feixes de fibras colágenas do ligamento periodontal se inserem no cemento e no osso alveolar formando as fibras de Sharpey. O ligamento periodontal (LP) é um tecido conjuntivo não mineralizado interposto entre os dois constituintes mineralizados do periodonto de sustentação, isto é, o cemento e o osso alveolar estabelecendo dessa maneira a articulação entre o dente e seu respectivo alvéolo.

Os componentes mais característicos do LP são as suas fibras principais que recebem denominação segundo a orientação e a região da raiz na qual está inserida. A parte não fibrilar da matriz extra celular do LP, isto é, a substância fundamental, é constituída de proteoglicanas e glicosaminoglicanas, glicoproteínas e alguns lipídios, além de outras macromoléculas e grande quantidade de água (KATCHBURIAN; ARANA, 1999).

A gengiva marginal ou gengiva livre constitui uma espécie de faixa tecidual que rodeia o colo do dente no nível do limite amelocementário. O lado voltado para o dente é constituído por dois segmentos: o SG e o EJ, sendo que este último

forma um colar ao redor do dente estabelecendo um mecanismo de adesão entre suas células e a superfície dentária. Embora na maioria dos casos a aderência epitelial seja estabelecida com o esmalte, esta pode ser também formada com o cimento, dentina radicular ou até com materiais restauradores. As fibras principais inseridas no cimento, aparentemente constituem a barreira que limita o aprofundamento do EJ no sentido apical (KATCHBURIAN; ARANA, 1999).

Na gengiva normal de dentes jovens, o EJ tem sua extremidade apical na altura do limite amelocementário, onde possui apenas duas ou três camadas de células, porém em direção coronária o epitélio aumenta gradualmente suas camadas de células chegando a ter 20 a 30 camadas de células no limite com o epitélio do sulco. As células do extrato basal são responsáveis pela proliferação do epitélio, que possui alto índice de renovação, o que determina que as células do EJ sejam renovadas em um período de quatro a seis dias, descamando para o sulco gengival. As células do extrato supra basal estão ligadas por escasso número de desmossomos o que determina a existência de amplos espaços intercelulares que conferem grande permeabilidade ao EJ, que permite a passagem de líquido tissular e de células inflamatórias (principalmente neutrófilos e linfócitos) da lâmina própria para o sulco gengival. Forma-se desse modo um exsudato denominado fluido crevicular ou sulcular e ocorre também passagem de bactérias e toxinas no sentido inverso (KATCHBURIAN; ARANA, 1999).

De acordo com Newman *et al.* (2011), o EJ consiste em uma faixa de epitélio escamoso estratificado não queratinizado em forma de colar. O EJ apresenta várias características estruturais e funcionais únicas que contribuem para prevenir a superfície dental subgengival da colonização pelo biofilme bacteriano patogênico. Primeiro o EJ está firmemente aderido à superfície dental, formando uma barreira epitelial contra o biofilme bacteriano. Segundo, ele permite acesso do fluido gengival como células inflamatórias e componentes do sistema imunológico de defesa do hospedeiro à gengiva marginal. Terceiro, às células do EJ apresentam uma rápida renovação, que contribui para o equilíbrio hospedeiro-parasita e o que permite um rápido reparo tecidual. A aderência epitelial possui capacidade de rapidamente se reconstituir. Por essa razão quando desfeita por exemplo pelo uso do fio dental ela se reconstitui (KATCHBURIAN; ARANA, 1999).

O SG é uma estreita fenda entre a gengiva livre e o dente. Sua profundidade, isto é, a distância entre a margem da gengiva livre e a extremidade coronária do epitélio juncional, é de aproximadamente 0.5 mm. Os espaços intercelulares no epitélio do sulco são menores que no epitélio juncional, possuindo menor permeabilidade, sendo assim, não são encontrados células inflamatórias entre as células do epitélio do sulco (KATCHBURIAN; ARANA, 1999).

O tecido conjuntivo (TC) que constitui o tecido gengival é formado por fibras colágenas (60% do volume), fibroblastos (5%), vasos e matriz (em torno de 35%). Os feixes de fibras colágenas densamente agrupados que estão ancorados no cemento acelular logo abaixo da porção terminal do EJ, formam o tecido conjuntivo de inserção. A estabilidade desta inserção éo fator-chave para limitar a migração do EJ. A espessura da superfície epitelial queratinizada juntamente com o denso colágeno tipo I do tecido conjuntivo, deveriam ser protegidos de danos durante as terapias periodontais e restauradoras (NEWMAN *et al.*, 2011).

O periodonto foi classificado por Maynard e Wilson em 1980 citado por e fundamenta-se na morfologia dos tecidos periodontais. Eles descrevem quatro tipos de periodontos: TIPO I :Há uma dimensão normal ou ideal de tecido queratinizado e uma espessura vestibulolingual normal ou ideal do processo alveolar. Clinicamente, a altura de tecido queratinizado é de cerca de 3 a 5mm, e a palpação revela um periodonto espesso. Uma dimensão suficiente de gengiva inserida separa a margem gengival livre da mucosa alveolar; TIPO II: As dimensões do tecido queratinizado são reduzidas e a espessura vestibulolingual do processo alveolar é normal. Clinicamente a gengiva vestibular mede menos de 2mm. A palpação do osso subjacente revela uma espessura razoável; TIPO III: O tecido queratinizado tem uma dimensão normal ou ideal e a espessura vestibulolingual do processo alveolar é fina. Clinicamente a altura de tecido queratinizado é normal, mas o osso e as raízes dentais podem ser apalpadas; TIPO IV:O tecido queratinizado é reduzido (menos de 2mm) e a espessura vestibulolingual do processo alveolar é fina. Nessa situação tecidual existe um forte potencial de recessão na ausência de controle de placa e trauma na região.

Segundo Ochsenbein e Ross (1969), citado por Borghetti e Corti (2011), o periodonto espesso e plano era associado aos dentes largos e quadrados e o

periodonto muito festonado aos dentes longos e cônicos. De acordo com Olson (1993), citado por Borghetti e Corti (2011), indivíduos com incisivos centrais curtos e largos mostravam faixa de gengiva queratinizada mais larga, enquanto os pacientes com incisivos centrais longos e cônicos tinham uma faixa de gengiva queratinizada mais estreita e apresentavam mais recessões.

O espaço biológico ou altura biológica, é representado pela junção fisiológica gengivodentária, compreendida entre a base do sulco e o topo da crista óssea. Ela é composta apicalmente pela inserção conjuntiva supra cristal e coronalmente pelo EJ (MAYNARD; WILSON, 1979).

Segundo Baba *et al.*, (2014), os componentes do complexo gengival fisiológico, o qual trata-se de uma relação proporcional entre a crista óssea alveolar, tecido conjuntivo, o anexo epitelial e a profundidade do sulco. A crista óssea alveolar descreve o posicionamento mais coronário do processo alveolar. Muitas fibras do TC se inserem nessa porção do osso. O TC anexo é também referido como tecido conjuntivo gengival e consiste em duas camadas. A primeira é a reticular que fica junto ao periosteio e a segunda é a camada papilar que se caracteriza por projeções entre as células epiteliais. O EJ varia de 0.25 a 1.35 mm de comprimento. Este epitélio regenera-se após intervenções cirúrgicas e está conectado ao esmalte e cimento pelos hemidesmossomas. O SG é o espaço que se encontra entre a gengiva e a superfície do dente e tem forma de V. Ainda de acordo com Baba *et al.* (2014), a profundidade do sulco é susceptível a mudanças e depende da quantidade de inflamação do tecido gengival.

Gargiullo *et al.*, (1961), utilizaram medidas obtidas a partir de amostras humanas, onde foram utilizadas 30 mandíbulas humanas, retiradas de autópsia como seções de bloco, a fim de se obter os componentes da junção dentogengival intactos. A pesquisa avaliou uma faixa etária entre 19 a 50 anos, utilizando amostras fixadas em formalina, embebidos em cellodine e cortados em seções de 15 a 20 micrometros. As peças foram coradas em hematoxilina e eosina. As medidas foram realizadas a partir de amostras microscópicas de 287 dentes e seus respectivos componentes dentogengivais. Todas as amostras estavam livres de patologia. Seis medições diferentes foram executadas para cada amostra. As superfícies medidas foram: a) profundidade do SG; b) comprimento do EJ; c) ponto mais apical do EJ à junção cimento-esmalte; e) distância da junção cimento-

esmalte ao osso alveolar; f) distância mais apical do epitélio juncional ao osso alveolar (tecido conjuntivo).

Nas medidas realizadas foi relatado que; a profundidade do SG tem média de 0.69 mm; o EJ 0.97mm e o TC anexo 1.07 mm (Gargiolo *et al.*, 1961). Embora as dimensões do espaço biológico possam ser diferentes de pessoa para pessoa, é amplamente aceito que as restaurações não devam ultrapassar 0.5 a 1.0 mm no sulco gengival (BABA *et al.*, 2014).

É de importância a manutenção integral do epitélio saudável e que nenhum esforço viole o EJ ou as fibras do TC. Os autores também preconizam uma distância de 3mm entre as margens das restaurações e a crista alveolar. Quando as margens das restaurações se estendem para o epitélio juncional ou além dele, uma gengivite papilar pode ser observada e levar para uma inflamação crônica e evoluir para uma periodontite (BABA *et al.*, 2014). Vários estudos demonstram que a inserção de fios causam danos ao EJ e que este precisa de 5 a 14 dias para regenerar (BABA *et al.*, 2014).

Segundo Newman *et al.*, (2011), a dimensão do espaço biológico (epitélio juncional+inserção conjuntiva) é de 2.0mm como média geral. O espaço de inserção biológica pode ser identificado de forma individual em cada paciente, sondando-se o nível ósseo e subtraindo-se o valor da profundidade do sulco. Essa medida deve ser calculada em dentes com periodontos sádios.

O espaço biológico diminui com a idade dado que a altura da inserção conjuntiva permanece constante e a altura do EJ que se reduz progressivamente (BORGHETTI; CORTI, 2011).

Segundo Newman *et al.*, (2011) a presença de um limite de restauração tem influência sobre as condições locais periodontais, mesmo em pacientes acompanhados regularmente; um limite situado no sulco é chamado intra-sulcular; um limite situado apicalmente ao sulco, isto é, no nível do sistema de inserção é chamado de subgengival. A posição das margens da restauração foi estudada conforme sua localização em relação à base do sulco gengival e à margem da gengiva livre. De modo geral uma posição intra-sulcular das margens é mais prejudicial à saúde periodontal do que uma localização supra gengival. Portanto é preferível situar as restaurações fora do sulco gengival quando não há imperativos estéticos de maneira a facilitar a higienização, facilidade de verificação da adaptação da prótese e a não introdução de elemento estranho dentro do sulco

gingival, contudo quando um tratamento restaurador deve se estender subgingivalmente por razões estéticas, ele deve se limitar ao sulco gengival.

Segundo Newman *et al.*, (2011), o limite intra-sulcular continua sendo de um limite localizado e confinado no sulco. Idealmente um limite de restauração não deve ser localizado a mais de 0.5 a 1.0 mm apical do rebordo gengival, ou seja 3mm coronalmente à crista óssea, e a superfície radicular deve permanecer acessível ao contato da sonda.

Com relação à presença de gengiva queratinizada em regiões onde há restaurações localizadas subgingivalmente, se essa gengiva for estreita ou ausente podia favorecer na presença de placa bacteriana a migração apical dos tecidos moles (BORGHETTI; CORTI, 2011).

3.2 Materiais de moldagem

De acordo com Anusavice (2005), o material de moldagem ideal deve apresentar as seguintes características:

- Ser atóxico, evitando reações à mucosa durante o processo de moldagem;
- Ter uma cor que facilite a identificação dos detalhes do molde com precisão;
- Permitir um tempo de trabalho satisfatório, especialmente nos casos com múltiplos preparos;
- Ter uma consistência adequada e ser suficientemente preciso para reproduzir detalhes de até 25 micrometros;
- Ser hidrofílicos, porém a maioria dos materiais são hidrofóbicos e devem ser colocados no sulco gengival seco;
- Não se deformar ao ser removido da boca. Nenhum material recupera totalmente sua forma ao se removido da boca, porém quanto maior a quantidade de retenção existente na área a ser moldada, maior será a distorção do molde;
- Apresentar estabilidade dimensional diante de variações de umidade e de temperatura;
- Não ter cheiro e gosto exagerados;
- Ter boa adesão à moldeira;

- Ser compatíveis com gessos, revestimentos, resinas epóxicas e etc;
- Ter boa resistência ao rasgamento quando submetidos à uma força de tração que age perpendicularmente. Esta é uma propriedade importante quando se está moldando uma área interproximal ou subgengival. As regiões subgengivais da moldagem são geralmente bem delgadas e o profissional deve ficar atento se no processo de moldagem o material moldador rompeu-se e ficou preso dentro do sulco e caso isso tenha ocorrido esse material de moldagem deve ser removido imediatamente para evitar inflamações no tecido gengival;
- Não apresentar distorção durante o vazamento do gesso. A precisão da moldagem está diretamente relacionada à uniformidade de espessura do material para que a contração do material possa ocorrer uniformemente em toda a extensão do molde e ser compensada pela expansão do gesso.

A tabela 1 mostra algumas propriedades de materiais de moldagem e suas comparações. Os materiais de moldagem elásticos fazem parte da categoria de materiais que podem ser esticados ou comprimidos ligeiramente, mas eles devem retornar sem deformação permanente quando a moldeira é removida da boca. Entre esses materiais estão os elastômeros não aquosos (polissulfetos, siliconas polimerizadas por condensação, siliconas polimerizadas por adição, e o poliéter) e os hidrocolóides (Anusavice 2005).

Tabela 1 - Propriedades comparativas dos materiais de moldagem.

PROPRIEDADES	POLISSULFETO	SILICONA POR CONDENSAÇÃO	SILICONA POR ADIÇÃO	POLIÉTER
Tempo de Trabalho (min)	4-7	2,5-4	2-4	3
Tempo de Presa (min)	7-10	6-8	4-6,5	6
Resistência ao rasgamento (N/m)	2500-7000	2300-2600	1500-4300	1800-4800
Mistura Automática (s/n)	N	N	S	N
Moldeira Individual (s/n)	S	N	N	N
Odor Desagradável (s/n)	S	N	N	N
Múltiplos Vazamentos de Modelos de Trabalho (s/n)	N	N	S	S
Rigidez (o valor 1 indica a maior rigidez)	3	2	2	1
Distorção na Remoção (o valor 1 indica o maior potencial de distorção)	1	2	4	3
Custo por Unidade de Volume (valor 1 maior custo)	4	3	2	4

Fonte: ANUSAVICE, K. J. P. **Materiais dentários**. 11 ed. Rio de Janeiro: Elsevier; 2005.

3.3 Técnicas de afastamento gengival

Há uma variedade de técnicas e materiais para afastamento gengival e moldagem dos dentes preparados. A técnica de escolha deve ser atraumática para os tecidos gengivais, diminuindo o risco de ocorrer futura retração gengival que possa tornar o trabalho protético esteticamente inaceitável. Isso requer periodonto sadio e um preparo que permita o acesso do material de moldagem até além do seu término (RIBEIRO *et al.*, 2005).

O deslocamento horizontal ou lateral do SG é um pré-requisito geralmente reconhecido para fazer impressões precisas e alcançar um perfil de emergência desejável de restauração fixa, particularmente quando a linha do término está dentro do SG, portanto é necessário deslizar a margem gengival livre efetivamente. A largura crítica do sulco foi relatada como sendo aproximadamente 0.15-0.2mm ao nível da linha do término o que é importante para o bom fluxo de material de impressão em torno da linha do término. Impressões com menos largura sulcular têm maiores incidências de vazios rasgando os materiais de moldagem e reduzindo a precisão da impressão (ANUPAM *et al.*, 2013).

Existem três tipos de linha de término gengival: supra gengival, ao nível gengival e subgengival. O processo de moldagem para prótese fixa requer cuidadoso manejo dos tecidos moles. O controle dos fluidos é importante para os três tipos de término de preparo sendo que é mais difícil para os terminos subgengivais (VISHNUBHOTLA *et al.*, 2016) (FIGURA. 5).

De acordo com Phatale *et al.*, (2010), a relação entre a saúde periodontal e a restauração dos dentes é íntima e inseparável. Para a restauração sobreviver a longo prazo o periodonto deve permanecer saudável, e para que isto aconteça, a restauração deve ser gerida de forma crítica em várias áreas de modo que estejam em harmonia com o tecido periodontal circundante. Se uma margem de restauração é colocada de forma supra gengival então não há necessidade de retração, no entanto em condições inevitáveis, como em restaurações anteriores por finalidade estética, cáries cervicais, necessidade de aumento de altura do preparo para aumento de retenção ou devido à substituição de restaurações pré-existentes faz se necessário um preparo sub gengival e este precisa de procedimentos de retração gengival, e isto pode causar violação do espaço biológico. A dimensão do espaço que o tecido gengival saudável ocupa acima do osso alveolar é chamado de espaço biológico e é composto de 1.07 mm de TC e 0.97 mm de EJ. A largura biológica não deve ser violada em qualquer procedimento restaurador.

São três os tipos de afastamento gengival: mecânico; mecânico-químico, e cirúrgico. O primeiro corresponde ao anel de cobre e casquetes de plástico ou acrílico; o segundo aos fios retratores impregnados por substâncias químicas que

podem causar danos locais aos tecidos e efeitos sistêmicos, contra indicados em alguns casos, o terceiro inclui as técnicas cirúrgicas e eletrocirúrgicas, que são dispendiosas além de apresentarem alto potencial de interferir na estética do trabalho (RIBEIRO *et al.*, 2005).

3.3.1 Método mecânico (técnica do casquete)

A técnica do casquete é atraumática, simples, barata, segura, confiável e indolor e por esses motivos deveria ser a técnica de moldagem mais usada pelos profissionais da odontologia (RIBEIRO *et al.*, 2005).

Esse tipo de moldagem é um método mecânico de afastamento gengival que não causa trauma ao periodonto de proteção. Baseia-se na utilização de um casquete de resina acrílica com alívio interno e reembasado na região cervical, que promove o afastamento gengival por ação mecânica imediata (PEGORARO *et al.*, 2013).

Ainda de acordo com Pergoraro *et al.*, (2013), após a preparação dos dentes recomenda-se uma moldagem com alginato, para avaliação do paralelismo dos dentes pilares e procede-se a confecção dos casquetes individuais com resina acrílica. Os passos a seguir correspondem as instruções de preparação dos casquetes e podem ser ilustrados pela sequência de imagens cedidas pelo Prof. Dr. Rômulo Hissa (Figuras de 1 à 4).

- I. Delimita-se com grafite uma linha contínua entre a junção do término cervical e as paredes axiais, em volta de todos os dentes preparados;
- II. A partir dessa linha, toda a superfície do dente é recoberta com cera em uma espessura de aproximadamente 0.5mm para promover um alívio interno uniforme no casquete que será preenchido posteriormente com o material de moldagem;
- III. O término cervical do dente preparado e a cera são isolados com vaselina sólida e recobertos com resina acrílica ativada quimicamente. Após a polimerização da resina, os excessos externos são desgastados, dando ao casquete uma forma arredondada e facetada. É importante identificar a face

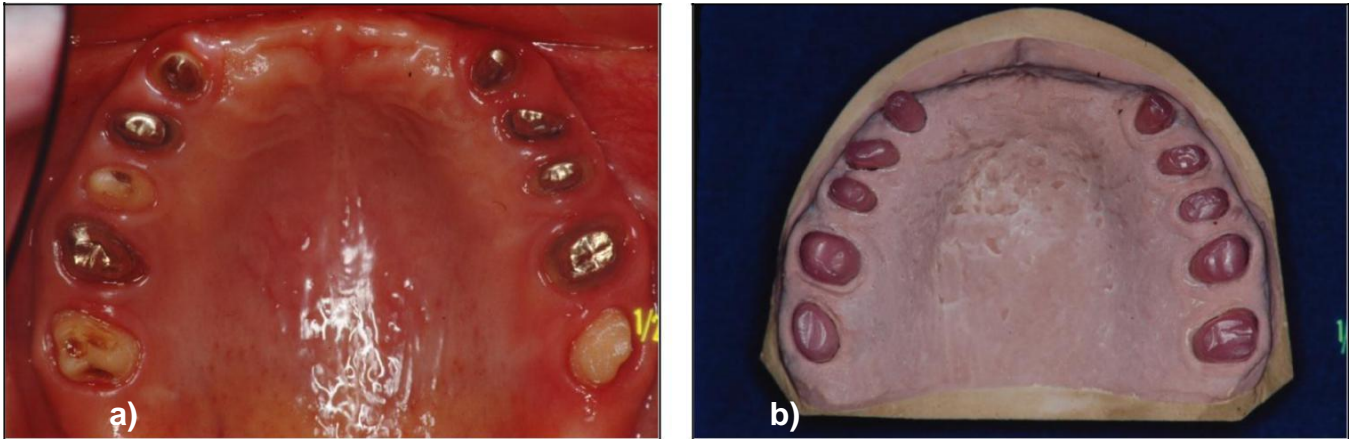
vestibular dos casquetes para evitar dúvidas no momento da inserção principalmente quando há casquetes múltiplos;

- IV. Os dentes preparados são isolados com vaselina sólida, e a resina acrílica, preferencialmente Duralay vermelho devido à sua estabilidade dimensional, é levada sobre todo o término cervical com um pincel fino. Após a perda do brilho superficial da resina, o casquete é posicionado lentamente no dente até encontrar uma resistência. A pressão exercida pelo casquete contra a resina mais fluída depositada no término do preparo vai promover um afastamento mecânico lateral imediato nessa área, razão pela qual é comum haver algum grau de isquemia do tecido gengival durante esse procedimento. Aguarda-se a fase plástica da resina e com uma espátula de inserção de número dois, pressiona-se o excesso de resina para o interior do sulco, buscando um maior afastamento do tecido gengival e uma melhor reprodução dos detalhes do término cervical do dente preparado.
- V. Após a remoção do casquete, analisa-se todo o término cervical reembasado, verificando a nitidez de todo o término preparado e a existência de um pequeno excesso além do término marginal que corresponde à resina que foi pressionada para dentro do sulco gengival. Esse excesso de no mínimo 0.2 mm, vulgarmente chamado de “saia”, será o responsável pelo afastamento do tecido gengival.
- VI. Após a polimerização da resina, as margens externas do casquete, correspondente à moldagem do sulco gengival “saia”, e as internas correspondentes ao término cervical do preparo, são delimitadas com grafite. Os excessos externos e internos encontrados além dessas linhas devem ser removidos.
- VII. Para a obtenção da moldagem primeiramente deve-se aplicar um adesivo próprio internamente ao casquete, para que se estabeleça uma união entre o casquete e o material de moldagem, evitando que este se desloque ou rasgue o que deformaria o molde. Sobre uma placa de vidro espátula-se as pastas base e catalizadora e com o auxílio de uma espátula de inserção número dois, preenche-se o casquete, evitando a inclusão de bolhas de ar. O casquete é posicionado

lentamente para evitar a inclusão de bolhas. Após seu assentamento completo, é preciso certificar-se de que ocorreu um extravasamento do material de moldagem ao redor do casquete. O casquete deve ser mantido em posição sob leve pressão até que ocorra a polimerização final do material de moldagem.

- VIII. A remoção dos casquetes normalmente é feita com o uso de uma moldeira de estoque ou uma moldeira individual. Manipula-se uma silicone de condensação densa e a coloque na moldeira e posteriormente leve a moldeira preenchida em boca sobre os casquetes. Após polimerização da silicone a moldeira é removida contendo os casquetes internamente.

Figura 1 - Etapas para confecção do casquete no método de moldagem mecânica.

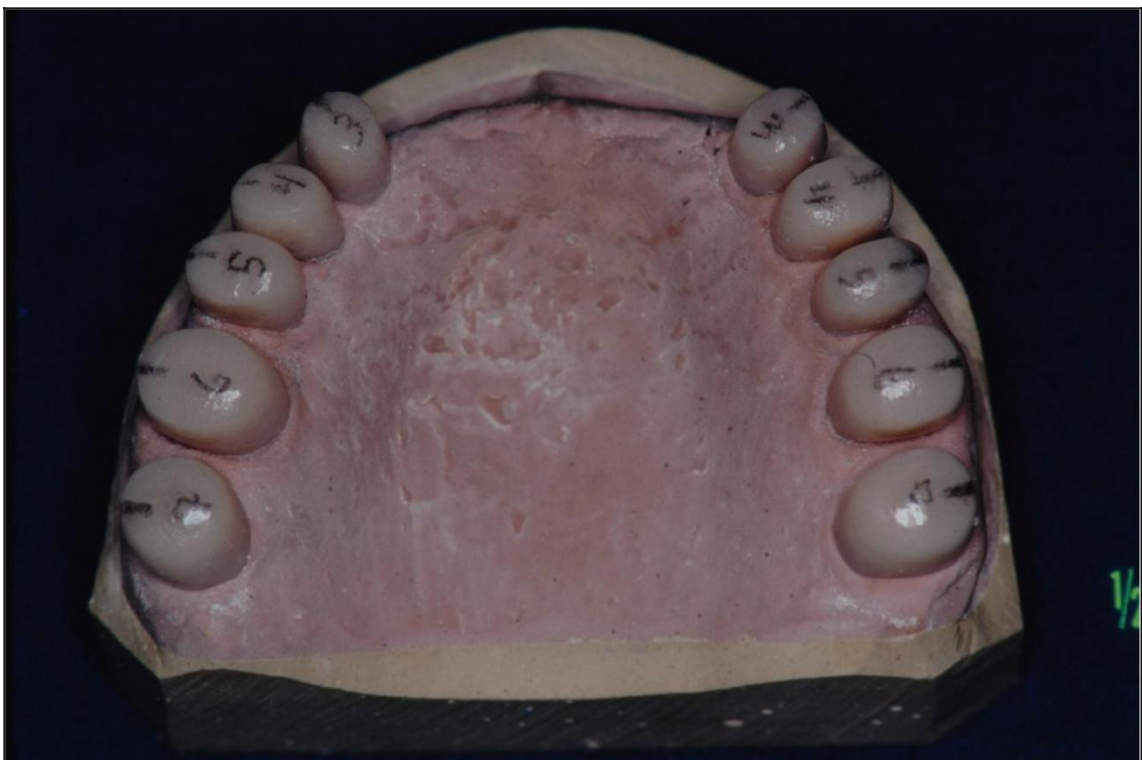

Legenda: a) Foto dos preparos que serão moldados.

b) Modelo para confecção dos casquetes, observe o alívio de cera realizado ao redor dos preparos.

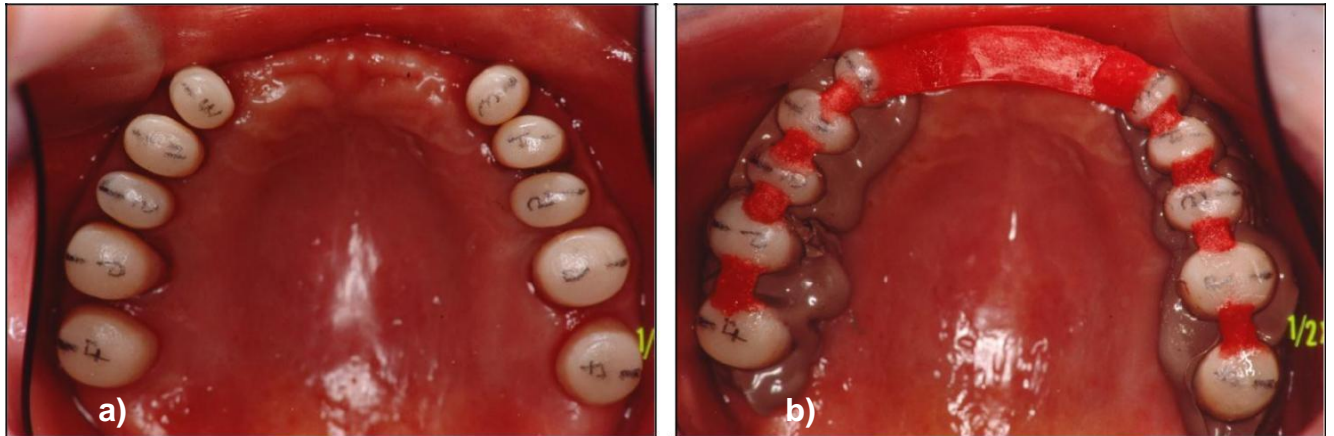
Fonte: Imagens gentilmente cedidas pelo Prof. Dr. Rômulo Hissa.

Figura 2 - Casquetes confeccionados sobre modelo de gesso.



Fonte: Imagens gentilmente cedidas pelo Prof. Dr. Rômulo Hissa.

Figura 3 - Reembasamento dos casquetes em boca e moldagem dos preparos.

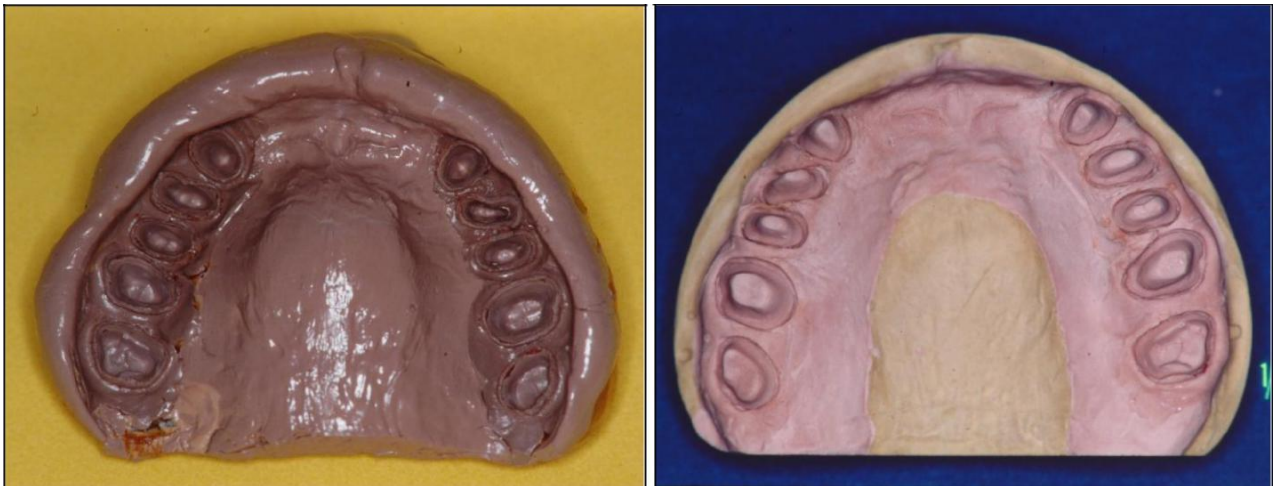


Legenda: a) Reembasamento dos casquetes em boca.

b) Moldagem dos preparos e união dos casquetes para posterior moldagem de transferência.

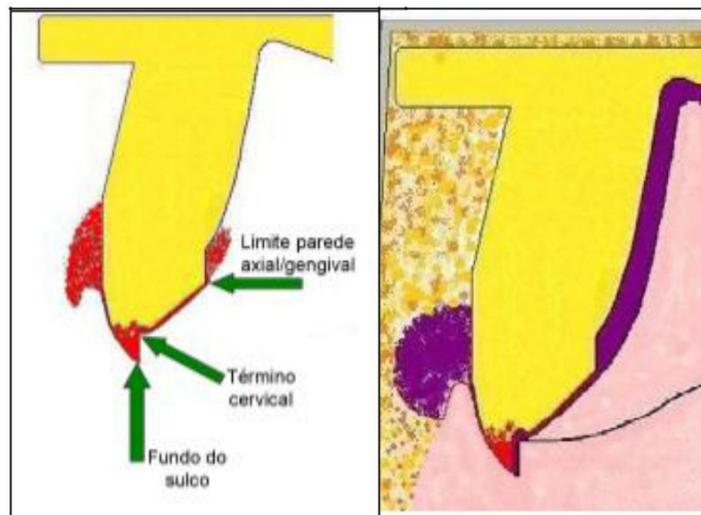
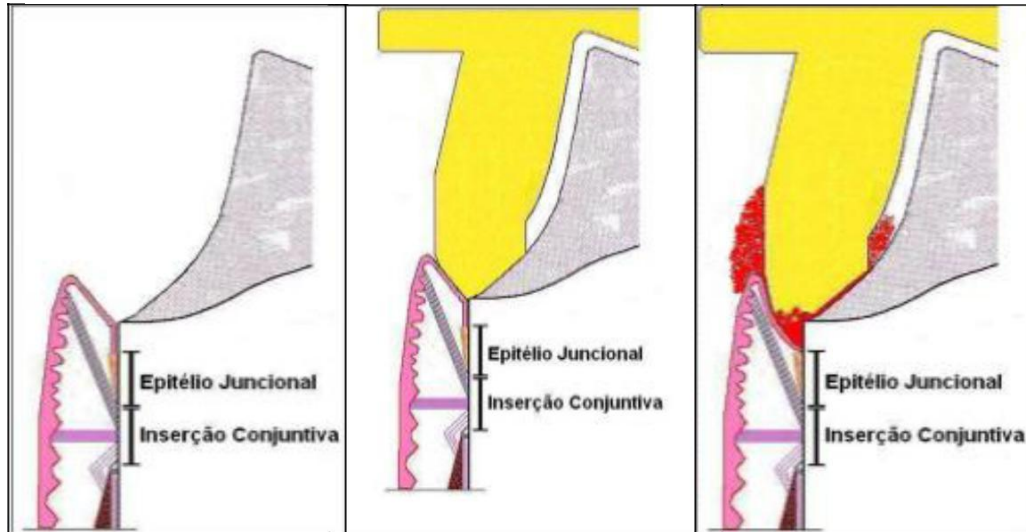
Fonte: Imagens gentilmente cedidas pelo Prof. Dr. Rômulo Hissa.

Figura 4 - Resultado da moldagem de transferência



Fonte: Imagem gentilmente cedidas pelo Prof. Dr. Rômulo Hissa.

Figura 5 - Desenho esquemático de moldagem utilizando a técnica do casquete.



Fonte: Imagens cedidas pelo Prof. José Augusto Discacciati.

Sprydes *et al.*, (1998), relataram a técnica de duplicação da coroa provisória utilizando alginato. Após a obtenção da provisória bem adaptada, manipula-se uma porção de alginato que será dividida em duas porções. Uma será utilizada para preenchimento de um pote dappen e a outra dispensada em uma seringa para injeção dentro da provisória. A provisória foi colocada dentro do pote com alginato com a borda virada para baixo até que a incisal esteja rente à superfície do alginato.

Após a geleificação do alginato, retiraram o provisório com o auxílio de uma pinça clínica e em outro pote dappen foi manipulada um pouco de resina autopolimerizável que ainda em estágio líquido, com espátula sete, pingaram-na dentro do molde, a fim de preencher até um pouco acima da superfície do alginato. Polimerizada a resina o resultado foi uma réplica da coroa provisória. Com o auxílio de um lápis, delimitaram a linha mais apical do casquete (linha de término) e aliviaram internamente com uma broca carbide esférica, a fim de permitir uma espessura para o elastômero, tomando o cuidado de não perfurar o casquete e deixando a linha delimitada intacta. Removeram os excessos externos, testaram o encaixe ao preparo, sem empurrar a gengiva. Manipularam uma resina de outra cor e com o auxílio de um pincel de introduziram essa resina no término do preparo e quando a resina perdeu o brilho, colocaram o casquete em posição e realizaram o movimento de tirar e por até que a resina polimerizasse. Novamente delimitaram o término e procederam o acabamento interno e externo. A resina do reembasamento, por ser de outra cor, mostrou que oacrílico copiou a área além do término do preparo. Com os excessos deacrílico realizaram-se uma tampa de resina prendendo-a ao casquete e numerando-a por vestibular, caso fosse moldagem de múltiplos dentes. A confecção dessa tampa servirá como retenção quando o conjunto for puxado com uma moldeira individual com um elastômero de consistência mais dura ou até mesmo com uma moldeira metálica com hidrocolóide irreversível. Essa técnica deve ser recomendada pela sua simplicidade, ser atraumática para os tecidos gengivais, bom custo benefício, e por ser capaz de promover uma moldagem de precisão dos preparos dentários com as margens localizadas subgengivalmente.

De acordo com Jau Jr. (2015) o casquete corretamente reembasado vai proporcionar boa moldagem, e essa técnica tem como vantagem a economia de material, visto que a quantidade de material para preencher o casquete muito pequena. Qualquer material de moldagem de consistência regular pode ser indicado para esta técnica. Os materiais mais usados são as mercaptanas, como o permplastic ou coeflex, embora os poliéteres e siliconas de adição também possam ser empregados. Independente do material de moldagem utilizado é indispensável aplicar-se o adesivo próprio em toda a superfície interna do casquete

e aproximadamente 2mm externamente deixando-o secar por 5 minutos. Como as mercaptanas e siliconas não se comportam bem na presença de umidade a região a ser moldada deve ser isolada com rolos de algodão e na presença de fluidos sulculares, este deve ser controlado com substâncias hemostáticas como Hemodent, Hemostop, etc. Para isso prepara-se o fio de algodão embebido na solução, acomodando-o no término cervical e sulco gengival delicadamente.

3.3.2 Método mecânico-químico

Primeiramente vamos descrever os tipos de fios e soluções usadas para o afastamento gengival antes de descrever as técnicas. Os dois principais tipos de fio de retração utilizados clinicamente são: fios de algodão e os fios de malha (tecido). Existe uma falta de padrão no tamanho do fio e sua eficácia clínica (JOSKAD, 1999). Quanto ao design os fios podem ser torcidos, trançados e tricotados, apresentando diversos calibres (DONOVAN *et al.*, 2004).

Cabos trançados têm sido descritos como tendo textura consistente e firmeza. Ao trançar os torna resistentes e firmes à separação durante a colocação e portanto são considerados fáceis de manipular. Independente da manipulação, esses fios absorvem o medicamento de forma eficiente e não vão se dividir ou rasgar durante a inserção (BABA *et al.*, 2014).

Em 1999 Joskad, realizou uma pesquisa utilizando diferentes tipos de fios retratores impregnados com diferentes soluções, onde participaram da pesquisa 22 estudantes de odontologia e oito membros da faculdade de odontologia e utilizou-se critérios de comparação de performance clínica para os fios retratores, os quesitos de comparação foram:

- 1- Qual facilidade o fio foi introduzido no sulco?
- 2- O cordão permaneceu inteiro durante a inserção?
- 3- Qual rapidez a hemostasia ocorreu?
- 4- Quanto o sulco gengival dilatou?
- 5- Teve sangramento evidente após remoção do fio?
- 6- O sulco gengival permaneceu seco após a remoção do fio?

Após a remoção do fio retrator a performance clínica foi ranqueada clinicamente fazendo comparações entre os tipos de fios e as soluções utilizadas. Fios foram coloridos de verde (knitted epinefrina); branco (twined epinefrina) e azul (knitted sulfato de alumínio) e três tamanhos de fio foram disponibilizados: pequeno, médio e grande totalizando nove fios retratores para a pesquisa.

Membros da faculdade receberam nove frascos sem marcas com os diferentes fios retratores para a pesquisa em quatro meses e após esse período os resultados encontrados demonstraram diferenças estatísticas em 5 dos 6 critérios de pesquisa quando o knitted e o twined com epinefrina foram comparados entre si; porém quando se compara o mesmo tipo de fio, knitted com knitted, sendo um embebido com epinefrina e outro com sulfato de alumínio, as diferenças estatísticas não apareceram.

Em outro estudo, Acka *et al.*, (2006), utilizaram quatro cães saudáveis. Todos os cães receberam uma dieta macia e nutrição equilibrada. Um registro de saúde gengival foi obtido por sondagem inicial, polimento e uso de solução de iodo povidona a 10% (betadine, laboratório Kansuk), sete dias antes da aplicação do fio retrator. Dezoito dentes e fios foram usados por animal. Catorze fios (fio de afastamento gengival tipo Ultrapack de malha #00 da fabricante Ultradent) foram divididos em dois grupos e saturada com soluções de sulfato férrico e cloreto de alumínio. Os fios foram posicionados dentro do sulco gengival vestibular superior direito e esquerdo e dentes inferiores direito e esquerdo e foram deixados em posição por três minutos. Os quatro fios restantes foram saturados com água destilada e colocados no sulco gengival palatino ou lingual de quatro dentes caninos. Estes dentes foram selecionados apenas para avaliação histopatológica da gengiva entretanto não foram incluídos na análise quantitativa. Os fios foram irrigados com água destilada para evitar danos ao epitélio sulcular antes da sua remoção. Após a remoção dos fios de afastamento as amostras de biópsia tomadas respectivamente depois de 30 minutos, 24 horas; 7 dias e 12 dias. Um cão foi utilizado para cada intervalo de tempo como espécime doador. Os espécimes foram fixados, descalcificados, e embebidos em parafina. As seções foram cortadas em bloco de 5 micrômetros. Hematoxilina e eosina foram utilizadas

para a observação do epitélio sulcular. Após processamento de rotina e coloração de tecidos, as amostras foram examinadas por microscopia de luz. Foram utilizados três tipos de índices para avaliar os resultados histopatológicos: **I - danos ao epitélio sulcular:** 0)nenhum dano (epitélio ligado ao tecido conjuntivo); 1)danos leves (junção do epitélio ao tecido conjuntivo é interrompido); 2) dano moderado (descamação epitelial é notável); 3) dano grave (epitélio está completamente separado do tecido conjuntivo). **II - Aparência de fibra colágena e sua orientação:** 0) sem alteração no tecido conjuntivo (fibras colágenas intactas e orientação normal);1) alteração menor no tecido conjuntivo (fibras colágenas praticamente intactas, mas orientação anormal); 2) alteração moderada no tecido conjuntivo (fibras colágenas anormais e fragmentadas, mas identificáveis, a região aparece como uma massa amorfa). **III - Inflamação:** 0) sem inflamação; 1) leve inflamação (células inflamatórias menores na região); inflamação moderada (células inflamatórias identificáveis na região; 3) inflamação grave (células inflamatórias abundantes na região). Considerando os resultados histopatológicos para sulfato férrico e cloreto de alumínio, ambos mostraram-se eficazes e não foram causadores de injúrias irreversíveis, podendo dessa forma serem utilizados com segurança e eficácia na região gengival.

Em 2007, Rickli e colaboradores estudaram a absorvidade dos fios impregnados com soluções adstringentes à base de cloreto de alumínio, utilizando 69 amostras de fios de afastamento gengival cortados em 2 cm de comprimento e mantidos em temperatura de 20 graus. Foram utilizados fios das marcas Ultrapack, espessura n#0 (n=15); Hemodent, espessura única (Premier, Rio de Janeiro, Brasil,n=15); Gengiret , espessura média (Dentispaly, Rio de Janeiro, Brasil n=15). Stay put, espessura #0 (Roeko, Langenau, Alemanha n=9) e fios de algodão torcidos manualmente. Foi utilizado apenas um frasco para cada tipo de fio. As amostras do fio Stay Put eram em menor quantidade que as dos demais devido à limitada quantidade do produto na embalagem comercial utilizada. Inicialmente, os fios foram pesados individualmente em balança analítica digital (AA-200, Denver instrument company, EUA). As amostras das diferentes marcas comerciais foram subdivididas em três subgrupos iguais, e os fios imersos em soluções de água, Hemostesin (Probem, São Paulo, Brasil) e Hemostop (Dentispaly, Rio de Janeiro,

Brasil), ambos à base de cloreto de alumínio, por 30 segundos, sendo aferido o peso úmido. Após esse período, os fios foram recolocados em recipientes com as soluções e submetidos à compressão por bloco compacto de 60 gramas (pressão digital padronizada no experimento) por mais 30 segundos, sendo seu peso novamente aferido. O volume das soluções absorvido pelos fios antes e após compressão foi determinado. Observaram que amostras das diferentes marcas de fios apresentaram comportamentos distintos quanto a absorvitividade em relação as soluções testadas. De forma geral, o algodão torcido seguido pelo Gengiret apresentaram maior absorção de solução, sendo o comportamento do Gengiret bem homogêneo ante as diferentes soluções. Os fios de algodão e o Stay Put mostraram pior absorvitividade para o Hemostop enquanto o fio Ultrapack mostrou melhor absorção para o líquido Hemostop. O líquido Hemostesim foi a pior combinação para o fio Hemodent. A compressibilidade praticamente não influenciou na capacidade absorvitiva dos fios estudados, com exceção das combinações Ultrapack/Hemostesim e algodão/Hemostesim ou Hemostop. Os resultados obtidos sugerem que comportamentos de diferentes combinações de fios e soluções adstringentes podem vir a causar diferenças na prática clínica. A simulação de compressão digital (60 gramas) não influenciou significativamente o comportamento físico da maioria das combinações de amostras de fios e soluções.

A epinefrina é um hormônio simpaticomimético e neurotransmissor responsável por preparar o organismo para a realização de grandes feitos, é derivado de um aminoácido aromático (Tirosina), secretado pelas glândulas suprarrenais. Em momentos de stress as suprarrenais secretam quantidades abundantes desse hormônio que prepara o organismo para grandes esforços físicos, estimula o coração, causa vasocompressão periférica elevando a tensão arterial e relaxa certos músculos e contraí outros.

A literatura sobre os efeitos da absorção da epinefrina nos fios de retração gengival é um tanto contraditória. Alguns estudos mostram que a epinefrina nos cordões de retração são absorvidos sistematicamente e a absorção é aumentada quando ocorre aumento da exposição vascular e quando é aumentado a quantidade total de epinefrina usada ou quando são usados vários fios para preparos e moldagens múltiplas. Outros fatores relacionados à dose total de epinefrina recebida pelo paciente inclui a epinefrina administrada com solução

local de anestésico e com a epinefrina endógena secretada pelo paciente pela reação de estresse associado ao procedimento odontológico (DONOVAN *et al.*, 2004).

A epinefrina é contra indicada a pacientes hipertensos, com problemas cardíacos, diabéticos e com hipertireoidismo e também a pacientes recebendo inibidores de monoamina oxidase ou tricíclico antidepressivos. Devido à isso o uso da epinefrina deve ser evitado para afastamento gengival pelo número significativo de contra indicações e justamente por isso o número de profissionais que fazem o uso da epinefrina caiu drasticamente passando de 79% em 1985 para 25% em 2004 (DONOVAN *et al.*, 2004).

Adstringentes são sais de metal que causam a contração do tecido gengival, obstruindo pequenos vasos sanguíneos. Eles precipitam proteínas do tecido e do sangue e inibem fisicamente o sangramento, diminuindo o exsudato e tornando a superfície gengival mais rígida. Esses agentes hemostáticos não penetram as células, eles afetam apenas a camada superficial da mucosa. Entretanto, o tempo de contato com os tecidos gengivais pode causar retardamento da cura tecidual. Alguns estudos demonstram que o PH deles são altamente ácidos e sua utilização removem a smear layer, o que pode causar sensibilidade pós-operatória e um sistema adverso no sistema de adesão (BABA *et al.*, 2014).

Os principais adstringentes usados na odontologia são: sulfato de alumínio, cloreto de alumínio e sulfato férrico os mais comumente usados. Os adstringentes precipitam as proteínas e demonstram baixíssimos índices de permeabilidade celular e isto não causa efeitos sistêmicos. Adstringentes em concentrações moderadas causam irritações aos redores dos tecidos e em altas concentrações causam efeitos cáusticos, por isso o cuidado com a dose utilizada (KOSTIC, 2014).

O cloreto de alumínio (AlCl₃) é um dos hemostáticos mais comuns usados na odontologia. Suas concentrações variam de 20 a 25%. Estudos demonstram que 5 a 10% de solução de AlCl₃ ao longo do fio retrator é seguro e efetivo. De qualquer modo ele é usado em concentrações maiores que 10% e podem causar irritações e prejuízos ao tecido gengival. Quando colocados no sulco por um período de menor que 15 minutos no sulco, eles causam prejuízo menores e reversíveis ao tecido gengival. Vários autores sugerem embeber o fio retrator com cloreto de alumínio para conseguir hemostasia e evitar lacerações no sulco gengival.

Runyan (1988) estudaram o efeito do molhamento do fio de retração com cloreto de alumínio para a absorção da umidade. Eles concluíram que não há efeito do fio na habilidade de absorver os fluídos.

Vários estudos demonstraram o efeito dos agentes hemostáticos sobre a polimerização do polivinilsiloxano (P.V.S). Um estudo demonstrou que os agente hemostáticos interferem na qualidade da impressão do detalhe da interface devido a presença do enxofre nesses agentes. Ao contrário outros estudos concluíram que agentes hemostáticos não possuem potencial inibitório sobre o P.V.S (BABA *et al.*, 2014).

Um outro agente hemostático muito usado pelos protesistas é o sulfato férrico (S.F) com a concentração variando de 12.7 a 20%. Em alta concentração o sulfato férrico é altamente ácido e irritante para os tecidos gengivais. Para otimizar os resultados, o sulfato férrico pode ser esfregado dentro da área sangrante usando-se um algodão embebido ou usando-se uma técnica melhor; a seringa dento infuser, onde se injeta o sulfato férrico na interface gengival. Altas concentrações de ferro podem causar o escurecimento da dentina e aparecer sob a porcelana a cor marrom negra (BABA *et al.*, 2014).

Quando o S.F é usado como agente hemostático; Machado; Guedes (2011), pesquisaram o efeito da exatidão da reprodução de detalhes da interface do PVS. É importante o enxague e remoção dos remanescentes do SF sobre os tecidos moles e duros com uma pasta de pedra pomes e água para criar uma camada de dentina livre de SF.

Os agentes temporários de retração gengival vertical e lateral suprimem os tecidos gengivais como também controlam o sangramento e os fluídos, porém causam prejuízo local dos tecidos e produzem efeitos sistêmicos adversos. Pesquisas começaram a presumir que a Tetrahidrozolina é biologicamente mais aceitável para retração gengival do que os comercialmente disponíveis (KOSTIC, 2014).

De acordo com KOSTIC (2014), a Tetrahidrozolina pertence ao grupo dos vasoconstritores amins simpaticomiméticos ou alfa adrenérgicos antagonistas e é comercializado como descongestionante nasal. Reações sistêmicas do uso desses produtos são muito raras sendo que a dose para retração gengival é mínima e suas características vasoconstritoras locais são extremamente fortes e

seus efeitos clínicos comprovados, além de não causarem efeitos sistêmicos isso tudo provavelmente graças a seu PH de 5.6 o que é considerado aceitável.

Materiais retratores sem fio têm sido recentemente introduzido como uma alternativa aos líquidos hemostáticos. Eles estão disponíveis em diferentes formas (pasta, espuma, gel) e podem ser injetados no sulco. Materiais retratores sem fio em forma de pastas podem ser denso, firme e viscoso e contém 15% de cloreto de alumínio e 85% de uma combinação de água com alguns modificadores (BABA *et al.*, 2014).

Estes materiais retratores sem fio são menos traumáticos aos tecidos gengivais do que os fios de retração convencionais, menos dolorosos aos pacientes e rapidamente aplicado ou distribuído. Após a moldagem usando esses materiais, estudos demonstraram tecidos gengivais regenerando-se em uma semana (YANG *et al.*, 2005).

Segundo Baba *et al.*, (2014), os materiais retratores sem fio são preferidos para afastamento gengival em volta de cimento, próteses sobre implante e CAD-CAM. A quantidade de afastamento obtido com esse material pode ser muito limitado, especialmente em implantes situados profundamente e em margens subgengivais profundas e geralmente tem 37.7 vezes menos pressão na inserção que os fios retratores.

Tiras experimentais de materiais retratores sem fio também foram introduzidas em 1996. Este material leve é chamado Merocel (Merocel Co, Mystic, CT, USA) é um polímero sintético, de textura como esponja e com uma espessura de 2 mm. As tiras são finas e adaptadas ao sulco. Merocel é um material extensamente usado na medicina e são muito efetivos na absorção de fluídos, sangue e saliva. Quando colocados no sulco, o material efetivamente expande o tecido gengival e demonstram a linha do término do preparo. Após a impressão o tecido mole regenera completamente em 24hs. Similarmente aos outros materiais retratores sem fio, este material trabalha bem na margem gengival e não são bons subgengivalmente (BABA *et al.*, 2014).

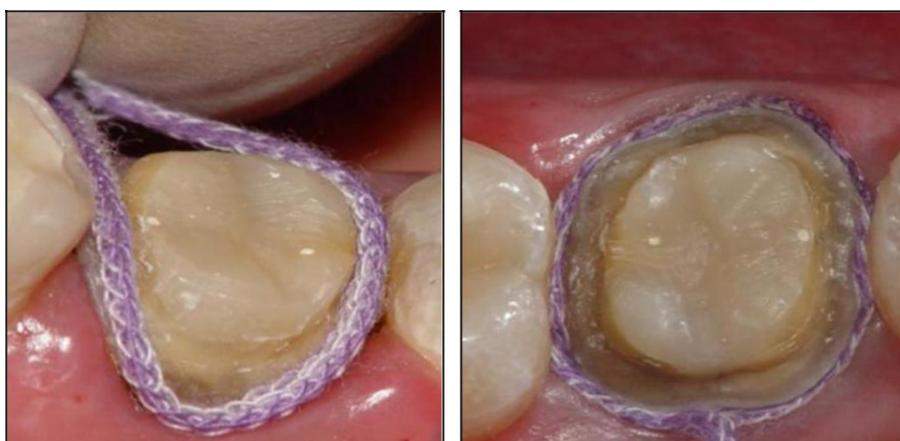3.3.2.1 Técnica do fio único

A técnica do fio único é indicada quando fazemos a moldagem de pequeno número de pilares com tecidos saudáveis e não há hemorragias. É uma técnica

simples principalmente quando as margens do término do preparo estão localizadas supragengivalmente ou ao nível da margem, ou quando a profundidade do sulco não é suficiente para um segundo fio (BABA *et al.*, 2014).

O preparo do dente é realizado e as margens cervicais são diminuídas cuidadosamente e a posição intra crevicular é pré determinada. Um fio de retração comprido é selecionado de acordo com especificação da anatomia de cada sulco gengival. O cordão é colocado na solução de escolha e o excesso é removido do fio e ele é cuidadosamente inserido dentro do sulco. Após a inserção do fio retrator o preparo do dente é cuidadosamente inspecionado para se ter certeza que as margens cervicais estão sendo visualizadas inteiramente e não há tecido mole impedindo a inserção do material de moldagem para capturar os detalhes da margem cervical. Quando há excesso de tecido mole bloqueando o fácil acesso, ele pode ser deslocado com um fio adicional ou excisado com eletrocirurgia ou laser. Esperamos oito a dez minutos antes de remover o fio e fazemos a impressão. O cordão precisa do tempo adequado para afastar o tecido e o medicamento de tempo para criar hemostasia e controlar o fluido crevicular. Antes de remover o fio retrator este deve ser embebido em água para ser facilmente removido do sulco e evitar o seu rasgamento dentro do sulco. O dente é seco e a moldagem realizada (DONOVAN *et al.*, 2004). Caso a linha do término do preparo esteja totalmente visível e o fio está posicionado abaixo do término, excelentes resultados são obtidos quando o tecido mole é mantido afastado lateralmente e o término do preparo é visível após a retração tecidual (BABA *et al.*, 2014).

Figura 6 - Técnica do fio único: inserção de fio afastador.



Fonte: Imagem gentilmente cedidas pelo Prof. Dr. Rômulo Hissa.

3.3.2.2 Técnica do fio duplo

A técnica do fio duplo é indicada quando fazemos moldagens de um ou múltiplos pilares. Mesmo que a técnica tenha um tempo adicional para inserção do segundo fio, e o afastamento gengival com dois fios também tenha um potencial para causar maior trauma gengival, alguns clínicos tem usado essa técnica com muito sucesso (BABA *et al.*, 2014).

Uma pesquisa com 1246 protesistas, avaliando os métodos mais comumente usados para expor as margens do preparo, revelou que 48% dos pesquisados usaram a técnica com dois fios para mais da metade de suas moldagens (BABA *et al.*, 2014). Essa técnica é benéfica quando a linha do término está suficientemente abaixo da margem gengival e dois fios podem ser inseridos dentro do sulco. Essa técnica também é efetiva quando o tecido mole encobre o primeiro fio e não mantém o tecido afastado lateralmente (BABA *et al.*, 2014).

A técnica consiste em, um fio de pequeno diâmetro pré-embebido com medicamento hemostático é posicionado na base do sulco gengival para prevenir hemorragia. A linha do término do preparo fica mais visível após o fio pequeno ser colocado no sulco. O segundo fio de largo diâmetro é também impregnado com hemostático e colocado no sulco acima do primeiro fio. Antes de fazer a moldagem final o segundo fio é removido e o fio de menor diâmetro permanece no sulco durante a moldagem e reduz o colapso do tecido gengival, controla a hemorragia e reduz o rasgamento do material de moldagem (BABA *et al.*, 2014).

3.3.3 Afastamento gengival cirúrgico

Este método é normalmente utilizado sozinho ou em conjunto com método mecânico químico. É muito usado para reduzir hiperplasia tecidual, expor margens gengivais e prevenir sangramento. A eletrocirurgia (EC) é também usada em sulco gengival largo reduzindo a altura da margem gengival, então o material de

moldagem ganha acesso ao término do preparo melhora os registros da estrutura dental apical. Ele também facilita a remoção da moldagem após a polimerização sem o rasgamento do material marginal (NEWMAN *et al.*, 2011).

O objetivo da EC também remover várias camadas de células da parede interna do sulco gengival, criando o afastamento gengival. A seleção cuidadosa do paciente e uma minuciosa revisão da história médica são requeridas quando a EC é planejada, mesmo que na nova geração de marca-passo estejam protegidos por filtros elétricos e sistemas projetados para detectar fluxo de corrente elétrica direta inadequada. O uso da EC é fortemente contra indicado em pacientes que possuam marca-passo e cardioversor desfibrilador implantado (BABA *et al.*, 2014).

Os autores, pesquisaram a relação da alteração tecidual produzida por vários aparelhos eletrocirúrgicos, com diferentes frequências e comprimento de onda. Esses pesquisadores descobriram que a retificação de onda completa com máquinas de alta frequência com uma contínua produziram menos alteração tecidual. O eletrodo mais eficaz para o deslocamento de tecido gengival é um de 0.5 mm de diâmetro e é utilizado com movimentos constantes.

Outra preocupação sobre os efeitos da EC está no processo inflamatório da polpa quando os elementos estão em contato com uma restauração metálica. Vários autores demonstraram efeitos adversos na polpa dental e no tecido periodontal quando eletrodos estão em contato por longo período de tempo com uma restauração metálica. Outras complicações relatadas na seleção inapropriada e uso inapropriado do eletrodo incluem recessão gengival, necrose tecidual e/ou perda da definição celular. Quando usado corretamente a EC não produz efeitos adversos (BABA *et al.*, 2014).

Vários estudos concordam sobre o retorno da aparência normal dos tecidos moles entre sete e dez dias, sem perda significativa da saúde gengival. Posteriormente pacientes podem ter redução na margem gengival de 0.5 a 1 mm (BABA *et al.*, 2014).

3.3.4 Prótese provisória

A prótese provisória em funções biológicas, mecânicas e estéticas. Há uma relação direta entre o grau da discrepância marginal da margem da coroa e a severidade da inflamação tecidual do periodonto. Para prevenir algumas

complicações periodontais e reverter os insultos mecânicos ocorridos durante o preparo do dente e o afastamento gengival a clínica demonstra que os dentistas deverão produzir provisórios lisos e polidos (PEGORARO *et al.*, 2013).

De acordo com Newman (2011), provisórios de contorno pobre, adaptação marginal ruim, e aspereza de superfície levam ao acúmulo de placa bacteriana e como consequência uma pobre saúde periodontal o que irá dificultar no processo de moldagem.

4 DISCUSSÃO

Qualquer trauma no epitélio do sulco pode levar a uma retração gengival. No caso de dentes que necessitem de coroas protéticas, podem ocorrer mais traumas no periodonto, seja pelo preparo dentário subgengival, seja pela presença de coroas provisórias inadequadas ou mesmo pelos procedimentos de afastamento gengival e moldagem. Deve-se portanto escolher uma técnica de afastamento gengival e moldagem atraumática para que não haja injúria tecidual durante o procedimento (FENG *et al.*, 2006; LINARES, 2013).

Embora do ponto de vista periodontal seja preferível colocar as margens das restaurações supragengivalmente, por razões estéticas ou outras, o dentista pode ser forçado a colocá-las subgengivalmente, porém estudos que avaliaram clínica e histopatologicamente a retração gengival em humanos, mostraram que a retração gengival com fios de afastamento causou a destruição do EJ, e que esse levou cerca de oito dias para curar-se e a média de recessão gengival pós-operatória observada com fio retração do fio foi de 0.2+-0.1 mm (PHATALE *et al.*, 2010).

Phatale *et al.*, (2010), cita um estudo (Van der Velden; De Vries) que mostrou que as ligações epiteliais sofrem lesões em uma força de 1N/mm², enquanto que a ruptura dessas ligações ocorrem em 2.5N/mm². A técnica do cordão requer quase 2.5N/mm². O fio de retração atinge a retração desejada, mas colocar um fio de retração não é um método simples, pois precisa de manipulação física do tecido, levando ao sangramento gengival, sendo assim o uso do fio retrator tem o risco de lesão da inserção epitelial, dor durante a inserção do fio e às vezes requer anestesia local.

Phatale *et al.*, (2010), comparou dois materiais de retração gengival: Expasil e Magic Foam Cord com o fio de retração convencional. O princípio fundamental do Expasil foi inserir um material rígido, hemostático, plástico e não ajustável no sulco gengival, sob pressão suave e permitir que o material permaneça no local por 1-2 minutos. No presente estudo análises histopatológicas foram realizadas e como resultados revelou-se que o epitélio “sulpático” estava interrompido e o EJ estavam por vezes ausentes nas amostras de tecido nos quais foram usados fios retratores convencionais. Além disso, o epitélio de junção mostrou degeneração hidrópica intracelular e descamação. Os espécimes histológicos da pasta de

retração, demonstraram EJ intactos e esse material sob pressão causou um deslocamento suficiente do tecido gengival e esse deslocamento permaneceu em condições suficientes para registrar a moldagem ou para realizar os procedimentos de preparo, não foi invasivo, simples de usar, indolor, confiável, hemostático, eficaz, seguro e aumentou o conforto do paciente.

De acordo com Chaudhari *et al.*, (2015), a integridade marginal é um dos critérios mais básicos dos princípios de preparo dos dentes. A colocação da margem do preparo em relação à margem gengival tem influência direta na confecção da restauração e saúde dos tecidos periodontais do pilar preparado. Do ponto de vista periodontal é preferível colocar as linhas de término do preparo dental da restauração de forma supra ou ao nível gengival; porém se por motivo estético ou outro motivo como restauração pré existente, cárie ou necessidade de retenção adicional, o dentista pode ser forçado a colocar a margem da restauração subgengivalmente, e isto requer alguma forma de deslocamento da gengiva para ser feita a moldagem. O efeito mecânico do fio será considerado igual para todos os materiais, no entanto, a ação do medicamento é diferente de acordo com seu mecanismo de ação. Os fios impregnados com soluções químicas é a técnica mais utilizada para o deslocamento do tecido gengival. O uso do fio impregnado com cloreto de alumínio (5- 10%) é o método mais seguro e efetivo de afastamento gengival. Solução de cloreto de alumínio 10% atua como agente hemostático e adstringente, possui capacidade para precipitar proteínas, restringir os vasos sanguíneos e extrair os fluídos dos tecidos, é altamente solúvel em água, livremente solúvel em álcool e glicerina.

As aminas simpaticomiméticas como oximetazolina e tetrahidrozolina também podem ser utilizadas como agente de deslocamento gengival. No entanto têm sido relatados nos estudos anteriores que o PH da tetrahidrozolina é alcalino, portanto, causa menos danos nos tecidos gengivais e também à estrutura dentária. É seguro usar tetrahidrozolina como solução de deslocamento gengival como foi demonstrado nesse estudo (CHAUDHARI *et al.*, 2015).

Anupam (2013), centraram em um estudo no qual avaliaram o deslocamento lateral da gengiva livre com o uso de um novo sistema de retração chamado Stay Put (Coltene Whaledent) em comparação com um sistema de retração convencional (Ultrapak). Stay-Put é um cabo de retração trançado não impregnado e que possui em seu interior um fio de cobre ultrafino o que parece lhe proporcionar

maior estabilidade no sulco após a colocação, do que um outro fio retrator convencional. Após a preparação dos pilares, utilizou-se uma técnica de impressão com mistura dupla e onde ambos os cordões de retração demonstraram retração significativa do

sulco gengival, que é mais do que a largura crítica do sulco. O sistema Stay Put apresentou 0.528 ± 0.12 mm de largura do sulco retraído, enquanto o fio Ultrapak demonstrou 0.487 ± 0.10 mm. Ambos os sistemas de retração foram efetivos, porém a diferença entre os dois grupos não estatisticamente significativa ($p=0.057$). A retração gengival média do sistema Stay Put foi maior que do Ultrapak. Isto pode ser devido à inserção do fio de cobre fino dentro do cabo de retração Stay Put, que proporcionou maior capacidade de retenção no sulco, consistência, facilidade, de embalagem e menos desgaste do cordão. No presente estudo ambos os cordões de retração demonstraram retração significativa do sulco gengival, que é mais do que a largura crítica sulcular.

Kostic *et al.*, (2014), realizaram uma pesquisa utilizando em coelhos diferentes tipos de líquidos para retração no tecido gengival e demonstraram que a aplicação cuidadosa do fio retrator não causa inflamação do tecido gengival e também não causa mudanças no tecido gengival e os resultados desse estudo indicam a reversibilidade do dano no tecido gengival não apresentando mudanças significativas na estrutura tecidual uma hora após a remoção dos agentes de retração, entretanto este uso provocou resposta inflamatória aguda após período de um a sete dias. Após trinta dias da realização do procedimento de afastamento gengival mecânico químico, utilizando diferentes tipos de soluções, o reparo do prejuízo tinha sido observado em todos os grupos.

Mudanças inflamatórias ocorridas como resultado da aplicação da tetrahidrozolina são significativamente menos intensas comparadas aos agentes baseados com cloreto de alumínio e epinefrina e resultou em uma completa reparação tecidual após um mês de observação (KOSTIC *et al.*, 2014).

De acordo com Ahmadzadeh (2014), a retração gengival deve ser realizada antes do preparo do dente que possui linha de término subgengival, pois esse procedimento evitaria danos ao epitélio sulcular, se não o fizer, o epitélio sulcular ficaria mais vulnerável ao trauma químico relacionado ao grau de dano tecidual, resultando em recessão gengival e exposição indesejável da margem da restauração. Por estas razões as preparações dentais devem ser realizadas após

o afastamento gengival. Ainda segundo esses autores o exame histopatológico do tecido gengival revelou que a solução de sulfato férrico causou alterações significativas nos tecidos gengivais no início dos tempos de exposição gengival (3 a 10 minutos) de exposição ao cabo de retração impregnado com sulfato férrico à 15.5%, no entanto, o tecido retornou à sua aparência histológica normal no final do dia sete após cada tempo de exposição.

Shaw (1986), relataram que o medicamento de sulfato férrico 15.5% causou danos severos ao tecido conjuntivo. Em contraste com os resultados do estudo de Ahmadzadeh (2014), o qual indicaram que o tecido conjuntivo não foi danificado. O dano observado por Shaw (1986) pode ser devido ao preparo do dente que está sendo realizado antes da retração gengival, resultando em possíveis danos ao epitélio sulcular e ao tecido conjuntivo. Além disso, a pressão aplicada durante a inserção do fio retrator pode estimular a descamação do epitélio sulcular e a inflamação do tecido conjuntivo.

A partir dos estudos de Canistracci sobre a técnica da moldagem com anéis de cobre e godiva, surgiu a técnica do casquete. Essa técnica foi preconizada por ser menos traumática, indolor, mais barata e relativamente simples de executar. O casquete é confeccionado em resina acrílica, podendo ser produzido ao duplicar o provisório ou através do modelo de gesso, ambos a partir do reembasamento com resina acrílica tipo Duralay na boca do paciente. Depois do alívio interno do casquete, o material de moldagem é inserido no seu interior e procede-se a moldagem. A única contra indicação dessa técnica são pacientes que apresentam alergia à resina acrílica (impossibilita o reembasamento direto em boca). Neste caso pode-se utilizar uma modificação da técnica convencional, como no trabalho de Ribeiro (2005), em que foi relatado um caso de uma paciente alérgica à resina acrílica que necessitava uma substituição de uma coroa total. Como não poderia levar o acrílico fluido para reembasamento, a moldagem foi realizada com silicona de condensação pesado para afastar os tecidos gengivais e depois silicona leve, para copiar com maior eficiência as características do preparo.

De acordo com Ribeiro (2005), apesar de ser o método mais atraumático de afastamento gengival, não causando processo inflamatório nos tecidos, a técnica do casquete leva uma sessão para moldagem com alginato e obtenção dos modelos de gesso e uma outra sessão para reembasamento dos casquetes e

moldagem, enquanto a técnica utilizando fios e soluções é realizada em uma única sessão.

Em condições nas quais o paciente é saudável e que possui grande espessura de gengiva inserida, bastante ceratinizada, o uso do fio de retração impregnados com soluções adstringentes não trazem prejuízos ao tecido gengival, entretanto em paciente que possui doença periodontal, ou pouca gengiva inserida, ou quando esta está delgada, o mesmo não ocorre. É comum ocorrer recessão gengival nesses casos e que pode ser irreversível. A seleção do fio se faz escolhendo um fio de diâmetro o mais compatível possível com o sulco. O comprimento do fio deve ser o suficiente para circundar todo o diâmetro do dente. Com leve pressão o fio é posicionado dentro do sulco, e o profissional deve tomar cuidado com para que não se aplique uma pressão excessiva para que não se cause injúrias no tecido gengival e também é necessário que o tempo de permanência do fio no interior do sulco seja respeitado de acordo com o fabricante. A remoção do fio deve ser cautelosa e somente deve ser realizada após a umidificação com água para evitar que o fio venha aderir ao epitélio do sulco. Quando o término do preparo estiver minimamente dentro do sulco e o tecido gengival estiver saudável, a colocação de um único fio já será suficiente para a obtenção de um afastamento vertical e lateral da gengiva marginal. Na técnica com dois fios, primeiro um fio mais fino (0.5 mm) é inserido (afastamento no sentido vertical), logo depois se insere um fio mais calibroso (afastamento horizontal) e aguarda-se o tempo preconizado pelo fabricante. Após o tempo determinado pelo fabricante remove-se o fio mais calibroso e o mais fino é mantido durante a moldagem (JAU JÚNIOR, 2015).

Mezzomo e Suzuki (2006), comentaram que desde que a técnica de colocação do fio seja realizada de forma consciente, não ultrapassando demasiadamente o seu tempo de permanência no local, serão observadas apenas pequenas alterações que se manifestam através de um processo inflamatório no local e que serão reparados histologicamente em 10 dias.

Os resultados desse trabalho contradizem os resultados de Hansen (1999), que sugeriu que a técnica de retração gengival envolvendo fios simples ou impregnados com substâncias químicas apresentam inúmeras desvantagens:

desconforto para o paciente, necessidade de ser administrada anestesia, dano gengival e consequente recessão gengival. Quanto ao tempo de procedimento, a técnica com fio retrator resumiu-se em uma única sessão, diferentemente do casquete, que necessitou de uma sessão para moldar os preparos, confecção dos casquetes e somente depois a moldagem (LINARES, 2013).

Linares (2013), promoveu um estudo para analisar a indução inflamatória de duas técnicas de moldagem para prótese fixa, quantificando IL-2, IL-4, IL-5, IL-10, TNF- α , IFN- γ , antes e após o procedimento de moldagem (2 horas, 4 horas e 24 horas), o autor selecionou 5 pacientes que necessitavam de prótese fixa em pelo menos dois dentes anteriores e com higiene oral satisfatória, e usou 10 dentes moldados pela técnica do afastamento gengival com fio e 10 dentes moldados pela técnica do casquete. Pacientes com histórico de tabagismo, uso excessivo de álcool, diabetes, hipertensão, hipertireoidismo e sinais clínicos de doença periodontal foram excluídos.

Após remoção do provisório e do cimento e isolamento relativo o periopaper (Periopaper Strips, Oraflow inc, New York, USA) foi inserido no sulco gengival do paciente até encontrar resistência e mantidos por 30 segundos em cada face do dente (mesiovestibular, distovestibular, mesiolingual, distolingual) e os periopapers foram agrupados no eppendorf. Qualquer sinal de sangramento descartava-se o periopaper. Após a coleta, os eppendorfs foram submetidos imediatamente ao congelamento rápido em nitrogênio líquido e depois em freezer à -80 graus celsius procedeu-se com a confecção dos casquetes, seguindo os princípios da publicação intitulada: "Proteção do complexo gengival durante a execução de moldagem em prótese parcial fixa" artigo de 1985 do departamento de prótese dental da faculdade de odontologia de Bauru, universidade de São Paulo (JANSON *et al.*, 1985).

A técnica da moldagem com fio retrator escolhida foi a moldagem com fio duplo, com o dente preparado, isolado e enxuto. O fio retrator Ultrapack cord #000 (Ultrapack Products Inc, South Jordan, Utah, USA), embebido em solução hemostática Hemostop(Dentsplay indústria e comércio Ltda, Petrópolis, RJ, Brasil) foi inserido no sulco gengival e a seguir o fio retrator Ultrapack cord #00 , foi acomodado ao nível gengival.

Ainda de acordo com Linares (2013), a moldagem foi realizada com uma silicone de adição e com auxílio de uma pistola auto-misturadora, a silicone fluida foi inserida no interior do casquete, o qual foi levado em posição sobre o dente preparado. Com o auxílio de uma pinça clínica, retirou-se o fio retrator #00 e o mesmo material fluido foi aplicado no sulco gengival e parede axial dos dentes preparados. A silicone de adição de consistência pesada foi manipulada pelo auxiliar e carregada em uma moldeira tipo Vernes previamente selecionada. A moldeira foi levada em posição e pressionada contra os casquetes e dentes preparados e aguardado o tempo de presa especificado pelo fabricante. Terminado o procedimento de moldagem, após 2 horas, 4 horas e 24 horas foi repetido o procedimento de coleta do fluido gengival descrito anteriormente. Para extração do fluido gengival da tira de papel, os eppendorfs foram retirados do freezer e guardados em geladeira, para aumento da temperatura por 12 horas. Após isso, foram adicionados 2ml de PBS (Phosphate Buffered Saline) e os eppendorfs vortificados por 1 minuto. As tiras puderam ser descartadas e a solução restante foi utilizada de acordo com as especificações de citometria de fluxo (CBA-cytometric beads array) (BD Biosciences, San Diego, CA), o qual utilizado nesse estudo foi o Th1/Th2 PE Human, para a quantificação das citocinas IL-2, INF- γ , TNF- α ,(Th1) e IL-4, IL-5, IL-10(Th2).

Como resultados obtidos, Linares (2013) observou que as maiores alterações nas concentrações de citocinas em função do tempo e técnica utilizadas foram encontradas na técnica do casquete no tempo de 24 horas, para TNF- α (1,45+ - 1,26 pg/mL). Na técnica do fio retrator, também no tempo de 24 horas, os valores de TNF- α foram semelhantes ao anterior (1,39+ - 2,30 pg/mL). Para a técnica do fio retrator, a IL-10 não foi encontrada em nenhum dos tempos e para o casquete, somente no tempo de 4 horas após a moldagem foi encontrado o menor valor dentre as citocinas estudadas (0,14 + - 0,48 pg/mL). Na comparação entre a técnica de moldagem com casquete e o fio retrator, não houve superioridade entre uma técnica e outra pelos parâmetros estatísticos. ($p > 0.06$) (TABELA 2).

Tabela 2 - Alterações nas concentrações de Citocinas em função do tempo e técnicas utilizadas para moldagem.

	FIO				CASQUETE			
	ANTES	2h APOS	4h APOS	24h APOS	ANTES	2h APOS	4h APOS	24h APOS
IL-2	3,74 ±0,94	4,03±1,96	3,4 ±1,84	3,68±1,67	4,60±0,77	4,05±1,41	4,04±1,36	3,56±1,75
IL-4	1,53±1,26	1,24±0,98	2,00±0,95	1,39±0,73	1,99±1,11	0,97±1,29	1,50±1,18	1,41±1,20
IL-5	0,01±0,02	0,00±0,00	0,01±0,02	0,00±0,00	0,00±0,01	0,00±0,00	0,00±0,00	0,00±0,00
IL-10	0,00±0,00	0,00±0,00	0,00±0,00	0,00±0,00	0,00±0,00	0,00±0,00	0,14±0,48	0,00±0,00
TNF- α	1,10±1,04	0,60±0,75	0,52±0,79	1,39±2,30	0,85±0,97	0,86±0,95	1,24±1,04	1,45±1,26
IFN- γ	0,72±1,40	0,63±1,48	0,47±1,14	0,42±1,45	0,82±1,24	0,86±2,06	0,49±1,15	1,28±2,14

Fonte: LINARES, L. **Análise Comparativa de presença de mediadores inflamatórios no sulco gengival resultante das técnicas de moldagem em prótese fixa**. 2013. Monografia (Especialização) – Universidade de São Paulo, Bauru, 2013.

Como resultado Linares (2013), independente da técnica e paciente, mostrou relevância estatística entre os períodos antes da moldagem e após 24 horas, ($p=0,016$) e, no período entre 2 horas e 24 horas após a moldagem ($p=0,06$), ou seja, o tempo de 24 horas foi o estatisticamente mais significativo, com as maiores concentrações dos mediadores inflamatórios ($p<0,05$)

A partir dos seus estudos Linares 2013 concluiu que, não houve diferença entre as técnicas de moldagem (casquete ou fio retrator) no que diz respeito aos valores dos mediadores inflamatórios e que não existe evidência científica que comprove alguma superioridade das técnicas estudadas e com isso a escolha do método de afastamento gengival depende apenas da situação clínica e preferência do profissional.

Joskad (1999), pesquisando três variações de fios para afastamento concluiu que fios de malha são melhores que fios entrelaçados, provavelmente por que são mais fáceis de serem inseridos no sulco gengival. Nesse mesmo estudo Joksad demonstrou que fios retratores contendo epinefrina não apresentam clinicamente nada melhor do que fios com sulfato de alumínio.

Acka (2006), em um estudo histopatológico em cães concluíram que sulfato férrico e cloreto de alumínio mostraram-se eficazes para o afastamento gengival e não foram causadores de injúrias teciduais irreversíveis, podendo dessa forma serem utilizados com segurança e eficácia para a retração gengival.

Segundo Sarmiento (2014), em um estudo duplo cego randomizado comparando técnica de moldagem convencional com fio e técnica com pasta de

afastamento, concluiu que o afastamento gengival sem fio resultou em menor nível pró-inflamatório de citocinas no fluido gengival crevicular e menos estresse no paciente em comparação com a técnica convencional. Esses novos materiais para afastamento gengival parecem ser uma boa alternativa, é interessante que o dentista utilize o material e veja se o custo benefício vale a pena.

Machado e Guedes (2011) em seu estudo, investigaram as possíveis interações entre os materiais de silicone de adição a partir de três fornecedores diferentes (Expresso, Aquasil Ultra e Adsil) e três agentes hemostáticos (Sulfato férrico, StatGel FS; sulfato de alumínio, GelCord e cloreto de alumínio, Hemostop) e cabos de retração gengival manipulados anteriormente com luvas de látex para determinar se o contato direto com medicamentos ou a contaminação indireta com látex em condições semelhantes às encontradas na prática clínica inibem ou afetam a configuração de materiais de polivinilsiloxano. As peças de cabo de retração (Roeko Retracto, Coltene/ Waledent, Langenau, Bade-Wurtemberg, Alemanha) foram manipuladas com luvas de látex (Supermax Premium Quality, Supermax Glove Manufacturing SDN, Selangor Malásia) durante um minuto. Depois disso, os cordões foram colocados em potes Dappen com soluções hemostáticas e mantidos lá durante um minuto. O P.V.S foi manipulado e colocado em contato com os seis fios de retração impregnados com os adstringentes sendo que três amostras obteve contato com o látex e as outras três não tiveram contato com o látex e a polimerização da silicone de adição na área de contato com os fios de retração foram analisadas através do uso de um instrumento de raspagem pequeno. O resultado foi negativo quando a inspeção visual não revelou resíduos de material não polimerizados (oleosidade) na superfície da impressão. Os fios de retração utilizados em cada teste também foram inspecionados, onde as pontas de algodão (cotonete) foram esfregadas contra a superfície do cordão. Como resultado de 240 amostras não houve combinação reativa independente da combinação utilizada, ou seja, nenhum resíduo de material não polimerizado aderiu às superfícies em nenhuma das impressões ou peças de tecidos. Os resultados de raspagem também foram negativos para todas as amostras. Sulfato de alumínio e o sulfato férrico utilizados como soluções hemostáticas, devido à presença do radical sulfúrico em sua estrutura molecular, levaram a suspeita de

que poderiam inibir a polimerização do P.V.S, como no caso do enxofre incorporado durante o processo de vulcanização de luvas de látex, porém a manipulação dos fios retratores com luva de látex antes da impressão e o próprio enxofre contido nas soluções não foram capazes de alterar a polimerização da silicone de adição. A razão pela qual as soluções de enxofre não reagiram na polimerização de materiais de P.V.S pode ser explicada pela posição molecular dos átomos de enxofre. As análises moleculares dessas soluções mostraram que o enxofre nas soluções de sulfato está em um estado diferente do encontrado nas luvas de látex, cujo potencial de inibição já confirmado na literatura. O enxofre nas soluções de sulfato, contrariamente ao encontrado nas luvas de látex, tem maior estabilidade elétrica, são saturados por átomos de oxigênio, menos reativos e portanto, incapazes de reagir com catalizadores metálicos

De acordo com Donovan (2004), a chave para uma impressão efetiva é o uso do fio com diâmetro suficiente para adequada localização do término cervical do preparo e também adequada espessura e volume do material de moldagem localizado dentro do sulco. O cordão largo pode ser atraumático dependendo do sulco. O erro primário de dentistas inexperientes é o uso de cordões finos, os quais são introduzidos com mínimo trauma no sulco gengival, porém não promovem adequada lateralização dos tecidos gengivais.

Giridhar (2016), realizou uma pesquisa através de um questionário com 380 profissionais de odontologia, onde a seleção de um ou vários métodos de manejo de tecidos moles depende da situação clínica e da preferência do operador. Na pesquisa a maioria das respostas usa método de afastamento gengival para todos os casos de prótese fixa 58%, para a maioria dos casos de prótese fixa 33% e 9% para casos selecionados. Nessa mesma pesquisa o método mecânico-químico é o preferido pela maioria dos profissionais 69%, 16% utilizam o método cirúrgico e sendo o método mecânico usado por 9% dos profissionais. Como medicamento de escolha o cloreto de alumínio aparece com 51% da preferência dos profissionais. A remoção do cordão seco do sulco gengival pode causar injúria no tecido epitelial. No presente estudo 69% molham o fio antes da remoção do sulco. Nesse estudo somente 2.8% responderam ter reações sistêmicas como aumento da taxa de pressão sanguínea, palpitações, síncope como resultados de procedimentos de afastamento gengival.

5 CONCLUSÃO

Após revisão literária podemos concluir que:

- A chave para o sucesso de uma restauração em prótese fixa a longo prazo, é a saúde dos seus tecidos periodontais circunjacentes;
- O término de uma restauração de prótese fixa deve estar sempre a pelo menos 3mm de distância da crista óssea alveolar;
- É necessário afastamento vertical e horizontal do tecido gengival para que o material de moldagem copie corretamente o término do preparo dental e também o perfil de emergência radicular;
- O uso de adstringentes é mais seguro se comparado aos vasoconstritores, pois ambos conseguem a mesma retração do tecido gengival e os adstringentes não provocam reações sistêmicas adversas;
- O uso de fios retratores bem selecionados, utilizando-se corretamente a técnica, em dentes periodontalmente saudáveis, com faixa de 3mm de gengiva queratinizada, não causam danos permanentes ao epitélio juncional e ao tecido conjuntivo gengival;
- A técnica do casquete é uma técnica atraumática ao periodonto, é indicada para pacientes com gengiva marginal delgada e com menos de 2 mm de gengiva queratinizada;

REFERÊNCIAS

ACKA, E. A. *et al.* Effects of different retraction medicaments on gingival tissue. **Quintessence international**, Germany, v. 37, n. 7, p. 53-59, 2006.

AHMADZADEH, A. *et al.* Inflammatory response of canine gingival to a chemical retraction agent placed at different time intervals. **Dent Res J**, Isfahan, v. 11, n. 1, p. 81-86, jan-fev, 2014.

ANUPAM, P. *et al.* Efficacy of two gingival retraction systems on lateral gingival displacement: a prospective clinical study. **J Oral Biol Craniofac Res**, Netherlands, v. 3, n. 2, p. 68-72, maio-agosto, 2013.

ANUSAVICE, K. J. P. **Materiais dentários**. 11 ed. Rio de Janeiro: Elsevier; 2005. 764 p.

BABA, N. Z. *et al.* Gingival displacement for impression making in fixed prosthodontics: contemporary principles, materials, and techniques. **Dental Clinic North American**, Philadelphia, v.58, p. 45-68, 2014.

BORGHETTI, A; CORTI, V. M. **Cirurgia plástica periodontal**. 2 ed. Porto Alegre: Artmed, 2011. 464 p.

CHAUDARI, J *et al.* Avaliação comparativa da quantidade de deslocamento gengival produzido por três sistemas diferentes de retração gengival: Estudo in vivo. **Contemp. Clini Dent**. Mumbai, v. 6, n. 2, p. 189-195, abr-jun, 2015.

DONOVAN, T. E; CHEE, W. W. Current Concepts in gingival displacement. **Dent.Clin.North.Am.United States**. v. 48, p. 433-44, 2004.

FENG, J. *et al.* The effect of gingival retraction procedures on periodontal indices and crevicular fluid cytokine levels: a pilot study. **J Prosthodont**, New Delhi, v.15, p.108–12, 2006.

GARGIOLO, A.W; WENTZ, F. M; ORBAN, B. Dimensions and relations of the dentogingival junctions in humans. **J. Periodontol**, Chicago, v.32, p. 261-267, 1961.

GIRIDHAR, R. S. V. *et al.* Gingival displacement methods used by dental professionals: **A survey journal of orofacial sciences**, v. 8, p. 120-122, 2016.

HANSEN, P.A.; TIRA, D. E, BARLOW, J. Current methods of finish-line exposure by practicing prosthodontists. **J Prosthodont**, New Delhi, v. 8, p.163–170, 1999.

JAU, J. J. Afastamento gengival químico e mecânico. Belo Horizonte, 2015.

JOSKAD, A. Clinical trial of gingival retraction cords. **J Prosthet Dent**, St. Louis, v. 81, n.3, 258-261, 1999.

KATCHBURIAN, E; ARANA, V. **Histologia e Embriologia oral**. 1. ed. São Paulo: Santos, 1999.

KOSTIC, I. *et al.* O tecido gengival de coelho retraído com líquido de etrahidrocolina.

Vojnosanit Pregl, Beograd, v.71, n.1, p. 46-51, 2014.

LA FORGIA, A. Mechanical-chemical and electrosurgical tissue retraction for fixed prosthesis. **J Prosthet Dent**, St. Louis, v. 14, p. 1107–1114, 1964.

LINARES, L. **Análise Comparativa de presença de mediadores inflamatórios no sulco gengival resultante das técnicas de moldagem em prótese fixa**. 2013. Monografia (Especialização) – Universidade de São Paulo, Bauru, 2013.

MACHADO, C. E. P; GUEDES, C. G. Efeitos de agentes hemostáticos à base de enxofre e cabos de retração gengival manipulados com luvas de látex na polimerização de materiais de impressão de polivinilsiloxano. **J Appl Oral Sci**. Bauru, v.19, n. 6, p. 628-633, nov-dez, 2011.

MAYNARD, J. G; WILSON, R. D. Physiologic Dimensions of the Periodontium significant to the restorative dentist. **J. Periodontol**, Chicago, v.50, n.4, p.170-174, apr, 1979.

MAYNARD, J. G; WILSON, R. D. Diagnoses and management of mucogingival problems in children. **Dent Clin North Am**, Philadelphia, v.24, p. 683-703, 1980.

MEZZOMO, E; SUZUKI, R. M. **Reabilitação Oral Contemporânea**. 1 ed. São Paulo: Santos, 2006, 873 p.

NEWMAN, M. G. *et al.* **Periodontia clínica**. 11 ed. Rio de Janeiro: Elsevier, 2011, 1328 p. 49

OCHSENBEIN, C; ROSS, S. A reevaluation of osseous surgery. **Dent Clin North Am**, Philadelphia, v. 13, p. 87–102, 1969.

OLSSON, M.; LINDHE, J.; MARINELLO, C. P. On the relationship between crown form and clinical features of the gingiva in adolescents. **J Clin Periodontol**, Copenhage, v.20, p. 570–577, 1993.

PEGORARO, L. F. *et al.* **Prótese Fixa: Bases para o planejamento em reabilitação oral**. 2 ed. São Paulo: Artes médicas, 2013. 487p.

PHATALE, S. *et al.* Efeito dos materiais de retração sobre a saúde gengival: Estudo histopatológico. **J. Indiano Soc Periodontol**, Mumbai, v.14, n. 1, p. 35-39, jan-mar, 2010.

RIBEIRO, J. G. R. *et al.* Técnica alternativa para afastamento gengival e moldagem com casquete individual. **Revista de odontologia da Unesp**, Marília, v.34, n.4, p. 179-183, 2005.

RICKLI, A. C. *et al.* Absortividade de fios de afastamento gengival embebidos em soluções adstringentes à base de cloreto de alumínio. **Revista de odontologia da Unesp**, Marília, v.36, n.1, p. 71-76. 2007.

RUNYAN, D.A; REDDY, T. G JR; SHIMODA, L. M. Fluid absorbency of retraction cords after soaking in aluminum chloride solution. **J Prosthet Dent**, St. Louis, v. 60, p. 676–678, 1988.

SHAW, D. H.; KREJCI, R. F. Gingival retraction preference of dentists in general practice. **Quintessence Int**, Germany, v. 17, p. 277–280, 1986.

SPRYDES, C. M. *et al.* Moldagem com casquete de resina/elastômero: Método alternativo e simplificado para obtenção de casquete acrílico. **Revista brasileira de odontologia**, Marília, v.55, 160-164, 1998.

VISHNUBHOTLA, G. *et al.* Evaluation of fluid absorvency of retraction cords after immersing in two retraction medicaments- An in vitro study. **J. Clin Diagn Res**, India, v.10, n.11, p. 19-22, nov, 2016.

YANG, J.C *et al.* Clinical study of a newly developed injection type gingival retraction material. **J Chin Dent Res**, New Malden, v. 24, p. 147–152, 2005.