

DEBORA MARTINS ALVARENGA ALVES

ESTADO DA ARTE DA IMPLANTAÇÃO IMEDIATA

FACULDADE DE ODONTOLOGIA
UNIVERSIDADE FEDERAL DE MINAS GERAIS
BELO HORIZONTE
2015

DEBORA MARTINS ALVARENGA ALVES

ESTADO DA ARTE DA IMPLANTAÇÃO IMEDIATA

Monografia apresentada ao Programa de Pós Graduação em Odontologia da Universidade Federal de Minas Gerais como requisito parcial à obtenção de título de especialista em Implantodontia

Orientador: Prof. Milton Gomes do Carmo Júnior

FACULDADE DE ODONTOLOGIA
UNIVERSIDADE FEDERAL DE MINAS GERAIS
BELO HORIZONTE

2015

DEBORA MARTINS ALVARENGA ALVES

**ESTADO DA ARTE DA IMPLANTAÇÃO IMEDIATA
BELO HORIZONTE - MINAS GERAIS**

Monografia apresentada ao Programa de Pós Graduação em Odontologia da Universidade Federal de Minas Gerais como requisito parcial à obtenção de título de especialista em Implantodontia

APROVADA: ____ de _____ de 2015.

Prof. Ms. Marcus M. Guimarães
(Banca Examinadora – FOUFMG)

Prof. Dr. Paulo H. F. Martins
(Banca Examinadora – FOUFMG)

Prof. Ms. Vinícius M. Barros
(Banca Examinadora – FOUFMG)

Prof. Milton G. do Carmo Júnior
(Orientador – FOUFMG)

À minha mãe Maria Celeste Martins Alvarenga (*in memoriam*), uma das minhas maiores incentivadoras pelo sonho da Odontologia, que cumpriu plenamente seu propósito como mulher na terra e deixou um legado de perseverança e fé, mesmo nas situações mais adversas.

AGRADECIMENTOS

À Deus, pelo amor incondicional, que me capacita diariamente, abençoando todo o trabalho de minhas mãos.

Ao meu esposo Wellington Gomes Alves, meu amor, companheiro e amigo de todas as horas.

Aos meus pais Lázaro Amélio Alvarenga e Maria Celeste Martins Alvarenga, que me ensinaram os princípios e valores para uma vida correta, pelo exemplo de dedicação e integridade.

Aos meus irmãos Anderson, Clóvis, Victor, Cibele e agregados, por serem as pessoas em quem eu posso confiar, meus leais amigos.

Aos meus sobrinhos Kevin, Érick e João Vítor, que pela inteligência e perspicácia, são meu orgulho.

À família Alkimim, que me apoia nos momentos de alegria ou dor.

À família Alves, que me garante boas risadas e torce pelo meu sucesso.

Ao Dr. Milton Gomes do Carmo Júnior, pela doação de tempo, ensinamentos e conselhos para toda a vida.

Aos meus colegas de trabalho e pacientes, que me proporcionam dia a dia meu crescimento pessoal.

Aos meus amigos do “Grupo de Comunhão” e da jornada da vida, pelas orações, investimento e presença em minha história.

RESUMO

Com a evolução das técnicas da implantodontia oral, surgiram protocolos com o propósito de encurtar o tempo da terapia reabilitadora, frente a uma indicação de exodontia. O objetivo geral deste trabalho foi buscar na literatura atualmente disponível descrever a técnica de implantação imediata. Os objetivos específicos foram: (I) abordar as taxas de sucesso dos implantes imediatos; (II) apontar indicações e contraindicações, (III) avaliar vantagens e desvantagens desta técnica; (IV) relatar requisitos cirúrgicos, protocolos e técnicas utilizados com maior previsibilidade. Desta forma, uma busca de artigos publicados entre 2000 a 2014 foi conduzida, através do acesso ao portal CAPES, na base de dados MEDLINE, utilizando a página de busca Pubmed Central (PMC), disponibilizada no site <<http://www.ncbi.nlm.nih.gov/PMC>>. A pesquisa limitou-se a estudos feitos em animais e humanos, publicados em língua inglesa. Citações de livros com abordagens clínicas de 1997 e 2009 também foram utilizadas como complemento desta revisão. Através da pesquisa bibliográfica, utilizando as palavras-chave *implantes dentais*, *implantes imediatos*, *alvéolos frescos*, *extração dental*, *carregamento imediato do implante* foram encontrados inicialmente 118 artigos e, após leitura prévia dos resumos, 37 foram selecionados para revisão e discussão deste trabalho. Diante desta revisão de literatura, as principais conclusões do trabalho foram que: os implantes imediatos apresentam altas taxas de sucesso em osseointegração; evitam um segundo estágio cirúrgico, logo, diminuem o tempo total e o custo do tratamento; podem necessitar de enxertos de tecido ósseo, associados ao uso de membrana; devem ser realizados por profissionais experientes, familiarizados com técnicas de regeneração óssea, especialmente em casos de fenótipo periodontal fino e área estética.

Palavras-Chave: Implantes dentais, Implantes imediatos, Alvéolos frescos, Extração dental, Carregamento imediato do implante.

ABSTRACT

As the technique of oral dental implants evolved, protocols were made with the purpose of shorten the time of rehabilitator therapy when facing a tooth extraction indication. The general objective of this paper was to do a research on the literature available presently to describe the immediate implant technique. The specifics objectives were: (I) to broach the success rates to immediate implants, (II) to point out indications and counter indications, (III) to evaluate the advantages and disadvantages of immediate implantation, (IV) to mention surgical requirements, protocols and techniques that were used with more predictability. In this way, a search of published articles between 2000 and 2014 was conducted, through CAPES portal, on MEDLINE database, using Pubmed Central (PMC) search tool, available on the website <<http://www.ncbi.nlm.nih.gov/PMC>>. The research was limited to studies made with animals and humans, published in English. Book quoting with clinical approach from 1997 and 2009 were also used as a complementation to this review. Through bibliographical research, using the keywords *dental implants, fresh sockets, tooth extractions, immediate dental implant loading*, 118 articles were found at first, and after previous reading of the abstracts, 33 articles were chosen for review and discussion of this paper. Regarding this literature review, the main conclusions were: immediate implants show high success rates in osseointegration; they avoy a second surgical state, so, they shorten the total time and cost of treatment; they may need bone tissue graft, associated with membrane use; they must be made by experienced professionals, used to bone regeneration techniques, especially in thin periodontal phenotype and esthetic area cases.

Key words: Dental implants, Immediate implants, Fresh sockets, Tooth extractions, Immediate dental implant loading.

LISTA DE FIGURAS

Figura 1: I-BP<4mm: O enxerto colocado dentro do espaço residual do implante e externo à parede bucal, e protegido por uma membrana reabsorvível.	33
Figura 2: I-BP≥4mm. O enxerto é colocado dentro do espaço periimplantar e protegido por uma membrana reabsorvível.....	33
Figura 3a: Alvéolo tipo A - A porção coronal do implante está completamente contida dentro do septo ósseo	41
Figura 3b: Alvéolo tipo B - O implante está estabilizado, mas não completamente contido dentro do septo ósseo; um espaço está presente entre o implante e a parede do alvéolo com defeito	41
Figura 3c: Alvéolo Tipo C - Nenhum septo ósseo está disponível para estabilização do implante. Um implante de largo diâmetro pode preencher a parede do alvéolo com defeito ou o osso apical do alvéolo pode estar estável.....	41
Figura 4: (esquerda) - Primeiro molar maxilar seccionado antes da extração	41
Figura 5: (direita) - Implante instalado no septo ósseo e a base da raiz ou cume da furca resulta em adequado espaço para o perfil de emergência da coroa.....	41
Figura 6a: Exemplo clínico de um alvéolo tipo A	42
Figura 6b: Um implante de 5mm de diâmetro está completamente contido dentro do septo ósseo e o alvéolo da raiz esta intacto.....	42
Figura 6c: A restauração definitiva exhibe adequado espaço vertical para o contorno adequado da coroa	42
Figura 7a: Exemplo clínico de um alvéolo tipo B. Um implante de 5mm de diâmetro é estabilizado mas não completamente contido pelo septo ósseo.....	43
Figura 7b: Espaços entre o implante e a parede óssea com defeito	43
Figura 8a: Molar mandibular com mínimo septo ósseo.....	44
Figura 8b: Dente com fratura vertical	44
Figura 8c: Alvéolo tipo C - É aparente após o dente ter sido removido.....	44
Figura 8d: Instalação imediata de implantes de 8mm diâmetro x 9mm de comprimento.....	44
Figura 8e: Radiografia obtida no momento de instalação da coroa definitiva	44
Figura 8f: Restauração definitiva	44

LISTA DE QUADRO

Quadro 1 – Tempo da instalação do implante (continua)	15
Quadro 1 – Tempo da instalação do implante (conclusão)	16

LISTA DE ABREVIATURAS E SIGLAS

BCO	Fosfato de Cálcio Bifásico
BIO OSS®	Substituto Ósseo Natural de Origem Bovina
Bio Oss® Collagen	Substituto Ósseo (mistura de granulado de osso esponjoso e 10% de fibras colágenas porcinas em forma de bloco)
CAPES	Coordenação de Aperfeiçoamento de Pessoal de Nível Superior
CBCT	Cone Beam Computed Tomography (tomografia computadorizada cone beam)
CRAI	Compromise Rate Associated to Implant (taxa de comprometimento do implante associada ao tecido previamente infectado)
ECCG	Equicrestal Control Group (grupo teste de implantes instalados ao nível da crista óssea)
ECTG	Equicrestal Test Group (grupo teste de implantes instalados ao nível da crista óssea)
FDDBA	Freeze Dried Bone Allograft (osso mineralizado congelado fresco ou osso homólogo liofilizado)
HD	Horizontal Defect (defeito horizontal)
HDD	Horizontal Defect Dimension (dimensão horizontal do defeito)
IAS	Aesthetic Implant Score (índice estético do implante)
I-BP	Implante-Buccal Plate (distância entre o colar externo do implante e a superfície óssea da parede vestibular)

IEG	Internal and External Grafting (enxerto interno e externo)
IG	Internal Grafting (enxerto interno)
ISQ	Implant Stability Quotient (coeficiente de estabilidade do implante)
PMC	Publicações Médicas Central (base de dados digital livre, da Pubmed)
RFA	Ressonance Frequency Analyzer (dispositivo de análise de frequência de ressonância)
Ostell	dispositivo que mensura a estabilidade do implante
RR	risk ratio (taxa de risco)
RRR	relative risk reduction (redução do risco relativo)
SLActive	superfície hidrofílica e nanoestruturada de um implante Straumann®
SCTG	<u>S</u> ubcrestal Test Group (grupo teste de implante instalado abaixo da crista óssea)
SCCG	Subcrestal Control Group (grupo controle de implante instalado abaixo da crista óssea)
SR	Success Rate (Taxa de Sucesso)
Vs	versus

SUMÁRIO

1. INTRODUÇÃO.....	11
2. OBJETIVO.....	13
3. METODOLOGIA.....	14
4. REVISÃO DE LITERATURA.....	15
4.1 Classificação do tempo de implantação.....	15
4.2 Taxas de sucesso e sobrevivência.....	16
4.3 Indicações e contra-indicações.....	20
4.4 Vantagens e desvantagens.....	22
4.4.1 Alterações nos tecidos periimplantares.....	22
4.4.2 Redução do tempo de tratamento reabilitador.....	29
4.4.3 Necessidade de ROG, com uso de membrana.....	29
4.6 Protocolo cirúrgico.....	35
4.6.1 Protocolo cirúrgico para dentes unirradiculares.....	35
4.6.2 Protocolo cirúrgico para dentes infectados.....	37
4.6.3 Protocolo cirúrgico para dentes multirradiculares.....	38
4.7 Carregamento dos implantes.....	44
5. DISCUSSÃO.....	48
6. CONCLUSÕES.....	55
REFERÊNCIAS.....	56

1. INTRODUÇÃO

Evolução da técnica de implante imediato

Os implantes imediatos surgiram como uma alternativa ao protocolo original, que preconizava o uso de implantes em alvéolos cicatrizados para substituição de dentes perdidos. Inicialmente recomendava-se um período de cicatrização de 9 a 12 meses desde a extração do dente até a instalação do implante. Conceitos incluídos no protocolo de Branemark, considerados axiomáticos, como técnica submersa, carga tardia, superfície de titânio lisa foram revistos até mesmo por seus idealizadores (PEÑARROCHA et al. 2004).

A inserção de implantes imediatos após a exodontia não é uma técnica nova. “A instalação imediata de implantes em alvéolos frescos foi primeiramente descrita por Schulte e Heimke em 1976.” (ORTEGA-MARTÍNEZ et al., 2012, p.252). Na década de 80, a Universidade de Tübingen já o propunha como procedimento de eleição para os implantes cerâmicos Tübingen e München (PEÑARROCHA et al., 2004).

O protocolo clássico de tratamento inclui um período de vários meses após a extração do dente, a confecção de uma prótese provisória em alguns casos, a instalação cirúrgica do implante e um período de cicatrização de 3 a 6 meses, o que gera redução da qualidade de vida do paciente pela função mastigatória comprometida (DI FELICE et al., 2011).

A instalação de implantes imediatos pós-extração tem sido defendida por preservar o contorno do tecido mole e a dimensão do tecido ósseo, diminuir o tempo de edentulismo e reduzir o tempo total de tratamento, embora uma vasta literatura tenha questionado se de fato a implantação imediata previne a reabsorção óssea (COVANI et al., 2004).

Muitos esforços têm sido utilizados por pesquisadores na tentativa de reduzir o processo de reabsorção óssea, especialmente relacionados ao conhecimento das bases biológicas e tratamentos para preservação da crista alveolar pós-extração. A reabsorção é maior nos primeiros seis meses após a extração e 2/3 das mudanças

no tecido mole e duro ocorrem nos primeiros 3 meses após este procedimento. (PAGNI et al., 2014).

Estudos sugerem que a instalação imediata de implantes pode ser comprometida como resultado da remodelação óssea associada à extração. Vários fatores contribuem para a perda da parede alveolar vestibular após a exodontia: falta de altura e espessura mínima da parede alveolar vestibular, rompimento do suprimento sanguíneo via periósteo e ligamento periodontal, e ainda perda óssea (cerca de 1mm) durante a cicatrização da ferida, via remodelação óssea. Estes fatores eventualmente poderiam prejudicar a instalação imediata do implante, contribuir para as alterações no contorno do tecido mole, gerando prejuízos estéticos. (VAN KERESTEN et al., 2010).

O advento da osseointegração e avanços dos biomateriais e técnicas contribuíram para a utilização dos implantes dentais na reabilitação de pacientes parcial ou completamente edêntulos (PAGNI et al., 2014). Os requisitos estéticos, bem como as necessidades dos pacientes trouxeram mudanças no protocolo de implantes. O uso de implantes com superfícies tratadas permitiram mais liberdade na seleção do alvéolo que receberá o implante (pós- extração ou cicatrizado) e o desenvolvimento de técnicas que tornaram possível a redução do tempo de tratamento. Isso proporcionou ao paciente uma solução estética quase imediatamente, desde que um protocolo específico fosse adotado para obtenção de uma adequada estabilidade (ÁLVAREZ-CAMINO et al., 2012).

A questão se os implantes imediatos apresentam maior risco de falha que implantes instalados em osso maduro tem recebido especial atenção nos últimos anos. Com a mudança de filosofias de tratamento ao longo do tempo, uma revisão periódica dos conceitos é necessária para refinar a técnica e eliminar os procedimentos desnecessários. Isto mudaria a base para o tratamento adequado (CHRCANOVIC, ALBREKTSSON e WENNEBERGEG, 2014).

2. OBJETIVO

2.1 Objetivo geral:

O objetivo geral desta revisão de literatura foi buscar o que há de mais contemporâneo na descrição da técnica de implantação imediata.

2.2 Objetivos específicos:

- I. Abordar as taxas de sucesso e sobrevida dos implantes imediatos;
- II. apontar vantagens e desvantagens, indicações e contra-indicações desta técnica;
- III. relatar requisitos cirúrgicos, protocolos e técnicas utilizados com maior previsibilidade.

3. METODOLOGIA

A pesquisa bibliográfica foi realizada na base de dados PUBMED Central (PMC) com as seguintes palavras chaves: *dental implants, immediate implants, fresh sockets, tooth extraction, immediate dental implant loading*. Inicialmente, foram encontrados 118 artigos, dos quais 33 foram selecionados após leitura do resumo. A revisão de literatura foi baseada na análise destes artigos e em textos de livros com abordagens clínicas.

4. REVISÃO DE LITERATURA

4.1 Classificação do tempo de implantação

Peñarrocha et al. (2004) estabeleceram uma classificação de acordo com o tempo entre a exodontia e a implantação, relacionando a área receptora e o tratamento a ser realizado:

- a) Imediata: o implante é inserido no mesmo ato cirúrgico da exodontia; quando o osso remanescente é suficiente para garantir a estabilidade primária do implante (implantes imediatos primários).
- b) Recente: o implante é instalado 6 a 8 semanas após a exodontia, quando os tecidos moles cicatrizam e permitem uma adequada cobertura mucogengival do alvéolo (implantes imediatos secundários).
- c) Tardia: a inserção do implante é realizada após a terapia de aumento ósseo, através de enxertos ósseos e/ou membranas (implantes tardios), uma vez que a zona receptora não é adequada para a instalação imediata ou recente do implante.

Outras classificações foram citadas por Ortega-Martínez et al. (2012) baseadas na cicatrização dos tecidos moles e duros e abordagens de tempo de tratamento, como mostra o quadro:

Quadro 1: Momento da instalação do implante.

(continua)

Autor/ano	Classificação	Instalação do Implante
Hammerlee <i>et al.</i> (2004)	Tipo I	Em alvéolo fresco
	Tipo II	Após cobertura do tecido mole (4-8 semanas)
	Tipo III	Preenchimento Ósseo Radiográfico (12-16 semanas)
	Tipo IV	Alvéolo cicatrizado (>16 semanas)

Fonte: Ortega-Martínez et al. (2012)

Quadro 1: Momento da instalação do implante.

(conclusão)

Autor/ano	Classificação	Instalação do Implante
Esposito <i>et al.</i> (2006)	Imediato	Em alvéolos frescos
	Imediato-Tardio	< 8 semanas pós-extração
	Tardio	>8 semanas pós-extração

Fonte: Ortega-Martínez et al. (2012)

4.2 Taxas de sucesso e sobrevivência

De acordo com Peñarrocha et al. (2004), a taxa de sucesso dos implantes imediatos instalados após exodontia varia segundo alguns autores entre 92,7% e 98%.

Em uma revisão de literatura, Chen et al. (2004) avaliaram as taxas de sucesso e sobrevida dos implantes e os procedimentos clínicos e resultados associados com a instalação imediata ou tardia dos implantes. Ensaio clínicos randomizados e não randomizados, estudos de corte, estudos de caso controle com um mínimo de 10 casos foram incluídos, com acompanhamento de no mínimo 12 meses. A maioria dos artigos foi de curto prazo. Todos os estudos relataram taxas de sobrevivência dos implantes. Defeitos periimplantares tiveram um alto potencial para cicatrização pela regeneração do osso, independente do protocolo de cicatrização e o método de aumento ósseo utilizado. Áreas com defeito horizontal (HD) de 2mm ou menos cicatrizaram espontaneamente pelo preenchimento ósseo quando implantes de superfícies rugosas foram utilizados. Na presença de defeitos maiores que 2mm ou quando as paredes do alvéolo estavam comprometidas, procedimentos de aumento com a utilização de membranas foram utilizados. De acordo com os autores, a técnica de implantes tardios possibilitou a resolução da infecção local e aumento do volume e área de tecido mole para fechamento do retalho. No entanto essas vantagens foram diminuídas pela reabsorção óssea vestibulo-lingual e necessidade de aumento tecidual. Implantes imediatos foram considerados modalidades de tratamento previsíveis, com taxas de sobrevida comparadas aos implantes em alvéolos cicatrizados.

Soardi et al. (2012) em um estudo multicêntrico, avaliaram as taxas de sucesso e sobrevida de implantes de corpo único, instalados no momento da extração com provisionalização imediata e avaliaram também radiograficamente, a perda óssea periimplantar ao redor destes implantes após um ano de carregamento. Implantes de diferentes comprimentos e diâmetros não apresentaram diferenças estatisticamente significantes na perda óssea periimplantar durante este período. A profundidade da plataforma do implante em relação à crista óssea (supracrestal vs. subcrestal) influenciou no resultado. Quanto mais profundo o implante foi inserido, maior a perda óssea observada. Neste estudo não houve diferença entre os grupos estudados. Fumantes apresentaram mais perda óssea periimplantar que não fumantes.

Em uma revisão sistemática de literatura, Ortega-Martínez et al. (2012) concluíram que não há evidências disponíveis sustentando taxas de sucesso maiores na instalação imediata de implantes em relação à instalação tardia. Implantes instalados pós-extração têm taxas de sobrevida semelhantes a implantes instalados em alvéolos cicatrizados. Em relação ao nível ósseo interproximal e a recessão do tecido mole, a preservação da crista óssea e do tecido mole foi alcançada nos dois protocolos de instalação supracitados. Os implantes imediatos mostraram reduzida perda da crista óssea (média de 0.08 mesial ± 0.53 e 0.09 ± 0.69 distal). Em relação aos implantes tardios, não houve diferenças estatisticamente significantes entre os grupos. No que diz respeito ao tratamento do espaço entre o implante e o alvéolo, relatam os autores que não houve um consenso se os procedimentos de aumento ósseo com regeneração óssea guiada em implantes imediatos instalados em alvéolos pós-extração seriam necessários e quais seriam os procedimentos mais previsíveis. No entanto, terapias com Bio-Oss® e membrana mostraram uma margem mais alta da gengiva marginal. A presença de lesão periapical crônica foi um fator de risco, mas não uma contraindicação para a instalação imediata do implante, desde que um meticuloso debridamento do alvéolo fosse realizado. Os autores relacionaram as taxas de sucesso dos implantes imediatos com ausência de mobilidade, dor, infecção periimplantar e supuração, bem como perda óssea periimplantar radiograficamente $<1\text{mm}$ durante o primeiro ano, seguida por $0,2\text{mm}$ nos anos consecutivos. Não houve diferenças significantes entre implantes imediatos e tardios em relação à estabilidade primária do implante, embora em ambos os casos, a estabilidade do implante aumentou durante o

processo de cicatrização. A instalação imediata de implantes foi uma alternativa viável em relação ao protocolo tardio.

Chrcanovic, Albrektsonn e Wennerberg (2014), através de uma revisão sistemática de literatura e meta-análise, compararam a taxa de sobrevida, infecção pós-operatória e perda óssea marginal dos implantes instalados em alvéolos frescos e dos implantes inseridos em alvéolos cicatrizados. O objetivo deste estudo foi avaliar a hipótese nula de que não há diferença em relação a estes fatores nos dois protocolos de instalação dos implantes dentais. A busca estratégica nas bases Pubmed, Web of Science e Cochrane Oral Health Group Trials Register e busca manual de artigos relacionados resultaram em 73 publicações, com 8.241 implantes inseridos em alvéolos frescos com 330 falhas (4.00%) e 19.410 implantes instalados em alvéolos cicatrizados com 559 falhas (3.09%). Os critérios de inclusão foram estudos em humanos, randomizados ou não. Para esta revisão, a falha do implante representou a completa perda do implante. A inserção de implantes pós-extração afetou a taxa de falha ($p < 0.0001$) com uma taxa de risco (RR) de 1.58 (95%) quando comparada à instalação em sítios cicatrizados. Então a redução de risco relativo foi (RRR) foi -58%. Se este valor é negativo, significa que a inserção de implantes em alvéolos frescos aumentou o risco de falha do implante em 58%. Isto foi relacionado à susceptibilidade da técnica de instalação imediata porque a estabilidade inicial do implante é um fator crítico. Estes implantes não estão em contato direto com o osso alveolar porque o sítio de extração é mais amplo que o implante. Além disso, as características do alvéolo pós-extração são diferentes daquelas encontradas após um ano de cicatrização. Na maxila, a baixa densidade do osso medular e paredes corticais finas resultaram em significativa redução do torque de inserção, menos implantes com estabilidade primária e ausência de resistência mecânica ao stress. Do ponto de vista biomecânico, implantes unitários podem ter um alto risco de sobrecarga oclusal. Nenhum efeito aparentemente significativo de implantes instalados em alvéolos frescos foi observado na ocorrência de infecções pós-operatórias ou na magnitude de perda óssea marginal em comparação aos implantes instalados em osso maduro. O contato osso implante em direção coronal aumentou durante o período de cicatrização. Ocorreu uma remodelação óssea coronal ao implante imediato e um padrão de cicatrização com aposição de novo osso ao redor do pescoço dos implantes. Outro fator observado foi a posição do implante em relação à crista óssea. A perda da crista óssea ou sua preservação

podem estar relacionadas à sua posição de instalação ao nível ou abaixo da crista. Implantes devem ser posicionados 1mm abaixo da crista e em uma posição lingual em relação ao centro do alvéolo para evitar a exposição da parte rugosa do implante acima da crista. Outros fatores que influenciaram as alterações durante a cicatrização foram à espessura da parede vestibular no sítio de extração e o posicionamento horizontal e vertical do implante no alvéolo. O desenho do pilar do implante, a influência de diferentes configurações de espaços periimplantares e a instalação da junção implante-pilar abaixo da crista levaram a diferentes níveis de perda óssea. Procedimentos de enxerto também mostraram exercer um nível de influência na perda óssea marginal. Os autores concluíram que os resultados deste estudo devem ser avaliados com cautela devido ao risco de viés e a presença de fatores não controlados, a maioria deles não randomizado. Não houve uma diferença estatisticamente significativa para falha dos implantes quando estudos avaliados para implantes em maxila e mandíbula foram agrupados, ou quando estudos utilizando implantes para reabilitar pacientes com prótese total foram agrupados. Porém, a diferença foi significativa para estudos que reabilitaram pacientes com coroas unitárias sobre implantes e para estudos controlados.

Tarazona et al. (2014) avaliaram em um estudo retrospectivo, a taxa de sucesso de implantes imediatos após cinco anos de acompanhamento e estudaram a relação entre sobrevida e indicação para extração do dente. Dos 487 implantes imediatos instalados, 30 foram perdidos em 17 pacientes (taxa de sucesso de 93,8%). Após a extração dos caninos inclusos, nenhum implante falhou (100% SR*). Em 20 implantes que falharam, o motivo da extração foi doença periodontal severa; em 4, falha endodôntica (88,6% SR); em 3, cáries não restauráveis (95,9% SR); em 1, fratura não tratável (95,2% SR) e em 2, para aperfeiçoar o desenho protético (98,1%). Não foram encontradas diferenças estatisticamente significantes entre a falha do implante e a razão para extração dentária ($p=0.11$). Os implantes imediatos não foram instalados em áreas de infecção periapical ou periodontal aguda ou fístulas nos tecidos moles. Foi realizada uma cuidadosa curetagem do alvéolo para remover o tecido infectado ou remanescentes de ligamento periodontal. Nos casos em que houve fenestração ou deiscência da parede vestibular, com exposição de roscas, ou que o espaço periimplantar foi maior que 2mm, partículas de osso autógeno coletadas durante a fresagem da tuberosidade da maxila, região retromolar ou do mento foram usadas isoladamente ou misturadas com β -Fosfato

Tricálcio (KeraOs®, keramat, Santiago de Compostela, Spain). Em fenestrações ou deiscências maiores que 3-4mm de roscas expostas, uma membrana de colágeno (Lyostypt®, B. Braun, Aesculap, Tuttlingen, Germany) foi utilizada para cobrir as partículas de enxerto ósseo. Avaliações clínica e radiográfica foram realizadas após carregamento do implante e 12 meses após. Dos trinta perdidos, 20 foram perdas precoces (antes do carregamento protético) e 10 foram perdas tardias (após carregamento protético). Foram instalados 19 implantes na região posterior e 11, na região anterior. Dos 457 implantes remanescentes, nenhum apresentou dor, infecção, sangramento, mobilidade ou radiolucidez periimplantar na última visita de controle. Os autores consideram os implantes imediatos uma alternativa segura para substituição de dentes com patologias. Algumas condições como a doença periodontal foram associadas a uma taxa de sucesso abaixo da média geral. O desenho protético apresentou um prognóstico melhor que todas as outras razões.

4.3 Indicações e contra-indicações

Peñarrocha et al. (2004) indicaram implantes imediatos simultâneos a extração de caninos inclusos e dentes temporários. Os autores consideraram os sítios mais habituais para instalação de implantes imediatos a zona anterior (caninos e incisivos) e a região de pré-molares da maxila e mandíbula. Os autores consideraram como contra-indicações para a instalação imediata a presença de infecção ativa, presença de osso insuficiente (<3 mm) além do ápice do alvéolo para garantir estabilidade inicial do implante, e recessão gengival ampla e/ou extensa.

Uribe et al. (2005) consideraram a principal indicação de implantes imediatos a substituição de dentes com patologias sem outras possibilidades de tratamento, como trauma, lesão endodôntica, fratura de raiz, reabsorção radicular, relação coroa-raiz desfavorável (não devido a perda periodontal) e quando a parede óssea do alvéolo após extração permaneceu intacta.

Segundo Ortega-Martínez et al. (2012), a presença de lesão periapical crônica é um fator de risco, mas não uma contra-indicação para instalação imediata do implante, desde que um meticuloso debridamento do alvéolo seja realizado.

Hammerle et al. (2012) , em um estudo de revisão, mostrou que a instalação de implantes imediatos levam a altas taxas de sobrevivência do implante. Este procedimento é recomendado primeiramente em áreas de pré-molares que apresentam anatomia favorável e menor importância estética. Na zona estética, um alto risco para recessão da mucosa foi relatado, relacionado a fatores de risco, como tabagismo, presença de parede vestibular fina (<1 mm de espessura), presença de um biotipo gengival fino e posição vestibularizada do implante. Por isso, deveria somente ser usado em situações estritamente selecionadas, com menores riscos e por profissionais experientes. Áreas de molares apresentaram situações com limitadas indicações por razões anatômicas. Nestes sítios, foi identificada uma maior necessidade de aumento dos tecidos moles e duros.

De acordo com Smith e Tarnow (2013), baseados nas características do alvéolo em regiões de molares, se a estabilidade primária não pode ser alcançada, se a parede vestibular não existe e se não há septo ósseo para estabilizar a fixação, a instalação de imediata de implantes em alvéolos de molares não deve ser realizada e um protocolo tardio é necessário.

Alvarez-Camino et al. (2013), através de uma revisão sistemática de literatura, considerando o nível de evidência científica e princípios da Odontologia baseada em evidências, estudaram a instalação imediata de implantes pós extração em alvéolos de dentes com patologia periapical. Estudos desta revisão preconizaram a curetagem apical do alvéolo e irrigação com solução antibiótica ou solução salina estéril. Os resultados positivos observados após este procedimento foram explicados por vários eventos biológicos que ocorreram durante o processo de cicatrização, dependente de aspectos como estabilidade primária do implante, técnica cirúrgica, carga protética e resposta inflamatória. A curetagem do alvéolo também propiciou a erradicação da microbiota endoperiodontal associada à doença. Alguns estudos incluíram em seu protocolo cirúrgico o uso de antibiótico (Clindamicina 600mg) uma hora antes da cirurgia. Outro, indicou o uso de (Amoxicilina 1,5mg) quatro dias antes da cirurgia e manutenção da mesma dose por 10 dias após o procedimento. Os demais estudos não incluíram em seu protocolo cirúrgico a pré-medicação antibiótica. Três estudos apontaram o uso pós- operatório de antibióticos em diferentes doses e por diferentes períodos de tempo, sem um consenso entre eles. Houve poucas evidências sustentando a instalação de implantes imediatos em alvéolos frescos afetados por patologia periapical crônica.

Baseados na análise dos artigos, e em função de sua limitada qualidade científica, os autores defenderam a evidência orientada no paciente que considerou como objetivos a redução da morbidade, melhora dos sintomas, melhor qualidade de vida e redução dos custos.

Segundo TARAZONA et al.(2014), as indicações para extração do dente e instalação imediata dos implantes foram: presença de caninos inclusos, doença periodontal severa, falha endodôntica, cáries não restauráveis, fratura não tratável e para aperfeiçoar o desenho protético. Os implantes imediatos não foram instalados em áreas de infecção periapical ou periodontal aguda ou fístulas nos tecidos moles.

4.4 Vantagens e desvantagens

4.4.1 Alterações nos tecidos periimplantares

Kan et al. (2010) deram continuidade a um estudo prospectivo de 1 ano que avaliou as taxas de sucesso da instalação imediata de implantes unitários com provisionalização, e o efeito do biotipo gengival nos tecidos periimplantares em zona estética. Foram instalados implantes rosqueáveis cônicos com superfície de hidroxiapatita (Replace, Nobel Biocare). Um total de 35 pacientes foi acompanhado clinicamente e radiograficamente em avaliação pré-cirúrgica (T0), logo após a instalação imediata do implante e provisionalização (T1), um ano após a cirurgia de implante (T2) e na última visita do paciente para controle (T3). Após um período de 4 anos de acompanhamento da cirurgia de instalação imediata do implante e provisionalização, a média de alterações no nível ósseo mesial e distal (-0.72 e -0.63mm, respectivamente) foram significativamente maiores que aquelas observadas em um ano de acompanhamento (-0.26 e -0.22mm, respectivamente). As alterações em média do nível da papila mesial e distal (-0.22 e -0.21mm, respectivamente) foram significativamente menores que aquelas observadas em um ano de acompanhamento (-0.53 e -0.39mm, respectivamente), sugerindo que em presença de forma adequada da embrasura interproximal e suporte ósseo subjacente, certo grau de regeneração espontânea da papila pode ocorrer ao longo do tempo após o

procedimento. A média de alterações no nível gengival vestibular (-1.13mm) foi significativamente maior que a observada após um ano de acompanhamento (-0.55mm), o que revelou que a recessão do tecido gengival é um processo dinâmico e pode continuar após 12 meses de cirurgia do implante. Após o procedimento cirúrgico, o biotipo fino apresentou um maior risco de recessão da mucosa pelo fato de estar associado com significativamente menos mucosa periimplantar que o biotipo espesso. Nos intervalos entre T0- T2, a média de alterações no nível gengival vestibular entre biotipo fino e espesso, foi -0.25mm e -0.75mm, respectivamente e entre os intervalos T0-T3, foi de -0,56mm e -1,50mm, respectivamente. O efeito do biotipo gengival na recessão gengival pareceu estar limitado somente à parede vestibular. Não há evidências do efeito do biotipo gengival nas alterações em áreas interproximais. Após uma média de 4 anos de acompanhamento, a taxa de sucesso dos implantes foi de 100%, ou seja, todos eles permaneceram em função.

Van Kesteren et al. (2010), através de um estudo controlado randomizado, compararam a instalação imediata de implante e preservação da crista com a instalação tardia do implante na manutenção da posição da margem do tecido mole vestibular e interproximal após a extração. O objetivo do estudo foi identificar uma abordagem de tratamento estética para dentes com indicação de exodontia e substituição com implantes. Não houve efeito significativo do biotipo fino ou espesso nas alterações na posição do tecido mole em seis meses. A alteração máxima na posição da margem vestibular após seis meses foi de 0.55 mm para sítios de implantes imediatos e de 0.56 a 1.13mm para implantes tardios. Para as duas opções de tratamento, a média de alterações na posição da margem do tecido vestibular foi <0.2mm em relação à posição original do tecido, sem diferenças entre elas. A altura da papila mesial diminuiu significativamente do início do estudo até 6 meses. A média de recessão de 3 a 6 meses foi de 0.38 ± 0.41 mm para a papila mesial e 0.21 ± 0.48 mm para a papila distal. O biotipo (fino ou espesso) falhou em identificar com previsibilidade as alterações encontradas nos procedimentos realizados em relação à recessão do tecido marginal. Isto também ocorreu independente da abordagem de tratamento e foi mais evidente nos três primeiros meses pós exodontia, possivelmente devido à instalação do ombro do implante abaixo da crista nesta região, o que favoreceu a remodelação da crista. A instalação imediata de implante pode resultar em uma previsível posição da margem vestibular

e as alterações nos tecidos proximais podem ser uma importante consideração independente da abordagem de tratamento. O uso de enxerto associado à instalação imediata do implante ou preservação da crista ofereceu algum benefício na redução da espessura da crista. FDBA e membrana de colágeno foram utilizados no protocolo tardio. Para instalação imediata do implante, FDBA foi utilizado somente em sítios com maior HDD. Uma grande diminuição na largura da crista foi observada em sítios sem enxerto ósseo, porém os resultados deste estudo forneceram poucas evidências que a instalação imediata do implante resultou em um comprometimento dos resultados estéticos afetados pela posição ápico-coronal dos tecidos moles comparada com a preservação da crista e instalação tardia do implante nos seis primeiros meses pós- extração.

Sanz et al. (2011) consideram o protocolo de instalação precoce dos implantes atrativo pelo fato de preservar altura e espessura da crista óssea, quando comparado ao protocolo tardio e mostraram em uma revisão sistemática de literatura que ele proporcionou mucosa queratinizada suficiente para o procedimento de aumento ósseo durante a instalação do implante.

Pagni et al. (2012) estudaram as bases biológicas para procedimentos de aumento do rebordo alveolar e as opções de tratamento para prevenir atrofia do rebordo edêntulo. O complexo ósseo maxilo-mandibular é composto por várias estruturas com suas funções, composições e fisiologia próprias. O osso basal é desenvolvido juntamente com todo o esqueleto, formando assim o corpo do osso maxilar e mandibular. O processo alveolar se desenvolve seguindo a erupção dental e contém o osso alveolar. Este, por sua vez contém o osso fasciculado que margeia osso alveolar, estende-se coronalmente formando a crista óssea vestibular e faz parte da estrutura periodontal, pois envolve as terminações externas das fibras do ligamento periodontal (Fibras de Shapey). Após a extração dentária, o osso fasciculado parece ser o primeiro osso a ser reabsorvido, o que corresponde à primeira fase da reabsorção. Na segunda fase a reabsorção, a superfície externa do rebordo ósseo alveolar começa a se remodelar gerando perda horizontal e vertical, o que contribui para contração do tecido. As razões para este processo de remodelação não são completamente compreendidas. Atrofia por desuso, diminuição do suprimento sanguíneo e inflamação localizada podem ter um papel importante na reabsorção óssea. Entretanto, o complexo processo de remodelação óssea envolve fatores estruturais, funcionais, fisiológicos e trauma cirúrgico pós-

extração, que induzem ao micro-trauma no osso adjacente, os quais aceleram a remodelação óssea. A fim de reduzir a perda do osso alveolar, várias técnicas foram propostas, como a limitada elevação do retalho e redução do trauma cirúrgico. A preservação da crista com o uso de membrana foi defendida, associada ou não ao uso de enxerto ósseo e apresentou algum efeito benéfico na manutenção do espaço e regeneração do osso. A utilização de enxertos ou substitutos ósseos isoladamente também contribuiu para manutenção da crista. Outra técnica adotada foi o preenchimento com materiais de enxerto na superfície vestibular, que não parecem compensar a alteração da crista após a extração de dente, devido ao trauma adicional dos tecidos vestibulares. O emprego de enxerto gengival livre foi introduzido para minimizar a contração do tecido mole, otimizar os resultados estéticos da coroa sobre implantes e na obtenção de um fechamento primário que preserve o enxerto de infecção bacteriana e de falha secundária. A instalação imediata do implante falhou em preservar a crista alveolar independente do desenho e configuração do implante. No entanto, a presença de um espaço mais amplo entre a parede vestibular e o implante aparentemente promoveram nova formação óssea e garantiram melhor contato entre osso-implante. A posição do implante 0.8mm mais profunda e mais lingual em relação ao centro do alvéolo demonstrou menor grau de deiscência da parede vestibular. A preservação da crista com enxertos não mineralizados possibilitaram a formação de osso altamente mineralizado e bem estruturado, mas devido a sua alta taxa de reabsorção, a capacidade de manter volume da crista alveolar em longo prazo pareceu ser inferior em relação aos enxertos mineralizados. Abordagens de engenharia tecidual, utilizando fatores de crescimento incorporados em carreadores contribuía para formação de osso sem nenhuma diferença do osso nativo. Os autores concluíram que o uso de enxertos mineralizados osteocondutores não aceleram a cicatrização óssea, mas permitem uma melhor preservação do volume da crista, desejável para os resultados estéticos e funcionais da coroa sobre implante. Quando a instalação imediata do implante foi adotada, o uso de enxertos mineralizados ajudou a reduzir a reabsorção da crista óssea vestibular e diminuiu as chances indesejáveis de recessão dos tecidos moles e duros. Implantes de largo diâmetro ou instalação em uma posição mais vestibularizada deveriam ser evitados pelos clínicos, a fim de que ocorra o preenchimento do espaço residual entre o implante e a parede vestibular. A razão para o posicionamento palatino/lingual dos implantes imediatos foi também

justificada pelo risco de recessão vestibular quando o implante é instalado próximo a esta área.

Chappuis et al.(2013), através de um estudo prospectivo em 39 pacientes, investigaram as alterações dimensionais da parede vestibular na zona estética nas primeiras oito semanas após exodontia sem retalho. Uma análise 3D foi realizada pela superposição de modelos digitais, utilizando duas tomografias computadorizadas cone beam (CBCT), sendo uma obtida imediatamente após a extração e a segunda, após oito semanas. A parede vestibular revelou $0.8\pm 0.5\text{mm}$ (média de 0.8-1.7), enquanto nas áreas proximais foi de $1.0\text{mm}\pm 0.6\text{mm}$ (média, 0-1.9mm). A zona estética, considerada uma área de risco em pacientes com fenótipo ósseo fino (espessura $\leq 1\text{mm}$), revelou uma pronunciada reabsorção óssea pós extração, mostrando uma média de perda óssea vertical de 7.5mm ou 62.3% (média de 0.8-12.2mm ou 8-99.6%), e uma média de perda horizontal de 0.8mm ou 10.5% (média de 0-3.4mm ou 0-49.5%). Um padrão menos pronunciado de reabsorção foi associado a indivíduos com parede vestibular de espessura $>1\text{mm}$. Este fenótipo, considerado espesso, revelou uma média de perda óssea vertical de 1.1mm ou 9.1% (média de 0.7-3.2mm ou 5.5-38.6%), e uma média de perda horizontal de 0mm ou 0% (0-1.5mm ou 0-21.2%). A diferença de perda óssea vertical em áreas com fenótipo fino ou espesso foi significativa ($p<.0001$). Áreas proximais e centrais da parede vestibular exibiram uma diferença significativa no padrão de reabsorção, porém a região mais suscetível à reabsorção óssea foi identificada na área central. A espessura $\leq 1\text{mm}$ foi encontrada em 69% das áreas centrais e em 59% das áreas proximais. Este estudo mostrou que a reabsorção óssea vestibular também ocorre na maxila anterior pós exodontia e que a espessura da área central determina a extensão da reabsorção. As alterações dimensionais em indivíduos com biotipo fino foram mais severas que estudos pré-clínicos documentados na literatura.

Anitha et al. (2014) avaliaram a osseointegração e condição do tecido mole em nove implantes cônicos com a superfície jateada com plasma imediatamente instalados em sete pacientes (quatro do sexo masculino e três do sexo feminino) com idades entre 20 e 30 anos. O torque de inserção dos implantes, avaliado através de uma chave de torque manual, variou entre 35N.cm e 40N.cm. Os pacientes receberam profilaxia oral e coroa provisória após uma semana de instalação dos implantes. Um segundo estágio cirúrgico foi realizado após seis meses para remover o parafuso de cobertura. Parâmetros clínicos foram reavaliados

após intervalos de 3 e 6 meses, incluindo índice modificado de placa, para avaliar o acúmulo de placa ao redor dos implantes; índice de sangramento, para avaliar a condição da mucosa marginal ao redor dos implantes; profundidade de sondagem; distância entre a cabeça do implante e a margem da mucosa; distância entre a cabeça do implante e o primeiro contato com o osso, através de radiografia; índice de mobilidade clínica; e radiolucidez periimplantar, através de radiografia. Após avaliação, os resultados foram submetidos à análise estatística. O estado de higiene oral ao redor do implante foi satisfatório durante o período de estudo. A condição do tecido mole ao redor do implante permaneceu estável, sem sinais de inflamação gengival. A posição da margem gengival foi encontrada normal durante o período de observação, sem recessão gengival. Alterações não significantes foram observadas na profundidade de sondagem durante o período de cicatrização. O estado periodontal ao redor do implante foi satisfatório. Não ocorreram alterações na distância osso-implante após instalação do implante em alvéolo fresco. Os resultados sugeriram bons sinais de osseointegração e melhor aposição óssea ao redor dos implantes. Nenhum material de preenchimento ou membrana reabsorvível foi utilizado neste estudo, o que comprova que estes não garantiram a regeneração óssea periimplantar, nem influenciaram o efeito da osseointegração.

Tadi et al. (2014) através de um estudo em humanos, avaliaram a estabilidade inicial e perda da crista óssea ao redor de implantes imediatos em um mês, três meses e seis meses após instalação do implante e a quantidade de alterações no nível ósseo em seis meses. Após exodontia atraumática, o comprimento do alvéolo foi mensurado para selecionar o diâmetro e comprimento do implante a ser instalado. Para garantir boa estabilidade inicial e compensar a perda da crista óssea, os implantes foram selecionados com comprimentos 2mm maiores que os alvéolos, que foram preparados com excesso de 2mm. Quando a distância entre o ombro do implante e o alvéolo remanescente foi maior que 2mm, realizou-se enxerto autógeno, retirado do mento, recoberto por membrana. Um total de 10 implantes cilíndricos foi instalado após exodontia em dez pacientes com média de idade de 30,4 anos. O sistema de implante utilizado neste estudo foi o "Pitt-easy." Através de um dispositivo de análise de frequência (RFA), foi obtido o valor do quociente de estabilidade do implante (ISQ=55). O valor do torque foi de 36.50 N.cm. Radiograficamente não foi observado radiolucidez periimplantar, o que indicou

boa osseointegração. Através de um software de imagem, a média de perda óssea mesial e distal foi avaliada e os seguintes valores encontrados:

- 0.80mm de perda óssea no primeiro mês, com desvio padrão de ± 0.18 .
- 1,03 mm no terceiro mês, com desvio padrão de ± 0.19 ;
- 1,23mm no sexto mês, com desvio padrão de ± 0.6 .

Após seis meses, não houve sinais de dor, desconforto ou radiolucidez periapical. Os implantes foram instalados abaixo da crista para compensar a perda que ocorre ao nível da crista óssea. A estabilidade foi alcançada pela preparação do alvéolo e o desenho do implante. Na presença de defeitos entre o ombro do implante e a parede alveolar $>2\text{mm}$, enxerto de osso autógeno aliado ao uso de membrana parecem ser a melhor escolha.

Sanz et al. (2014), através de um estudo prospectivo, randomizado e controlado multicêntrico de três anos, determinaram a eficácia e estabilidade dos tecidos moles e duros ao redor de implantes com diferentes geometrias instalados em alvéolos frescos. Indivíduos com necessidade de um ou mais implantes unitários na região entre os dentes 15 a 25 foram selecionados para este estudo. O grupo A recebeu implantes cilíndricos de 3.5 a 4.0mm de diâmetro, enquanto o grupo B recebeu implantes cônico-cilíndricos com 4.5 a 5.0 mm de diâmetro. Os implantes instalados apresentavam superfície moderadamente rugosa. Nenhum material de preenchimento foi colocado no espaço periimplantar. Após fixação dos implantes, parafusos de cobertura foram instalados. Durante os primeiros 4 meses, nenhuma coroa provisória foi utilizada. Após 16 semanas da fixação do implante, os pacientes retornaram para a cirurgia de reabertura. Após 22 semanas, as coroas definitivas foram instaladas e radiografias foram realizadas para avaliar o nível ósseo interproximal. Cada paciente foi inserido em um programa de acompanhamento de três anos incluindo visitas anuais para avaliação dos parâmetros dos tecidos mole e ósseo. Segundo os autores, os implantes cônico-cilíndricos e os implantes cilíndricos instalados em alvéolos frescos pós-extração possibilitaram a cicatrização adequada dos tecidos moles e duros. A inflamação da mucosa foi pouco frequente. O nível ósseo marginal permaneceu inalterado após um período de três anos da instalação da coroa definitiva. A maioria dos sítios dos implantes apresentou pequenas alterações na margem da mucosa e cerca de 50% de todos os sítios examinados não sofreu recessão da mucosa durante os três anos. O grau de preenchimento da

papila entre implantes e dentes adjacentes foi bastante pobre. Em mais de 60% (64% mesial e 65% distal) de todos os sítios examinados, o preenchimento da papila foi menor que 50% na região da embrasura. Durante os dois primeiros anos de acompanhamento, houve um aumento pronunciado da dimensão do tecido mole na região da papila, porém entre o segundo e terceiro ano de observação, esta permaneceu inalterada. Houve algum ganho (média 0.17mm) da média do nível ósseo(mbl) ao redor dos implantes. A média de alterações do nível ósseo pode ter sido a soma de ganho ósseo em alguns sítios e perda de osso em outros. Neste estudo, 8 sítios de implantes exibiram >0.5mm de perda óssea, enquanto em 5 sítios, o ganho de altura óssea interproximal foi >1mm, favorecida pela presença de dentes vizinhos, que preservaram o nível ósseo na região interproximal do implante.

4.4.2 Redução do tempo de tratamento reabilitador

Peñarrocha et al. (2004) e Mendonça et al. (2008), descreveram como vantagens da instalação imediata de implantes a redução do tempo de tratamento, pois a cicatrização da ferida coincide com a osseointegração do implante. Os autores também relataram que este procedimento evita um segundo estágio cirúrgico e possibilita um simplificado desenho protético.

Segundo Chrcanovic, Albrektsonn e Wennerberg (2014), a instalação imediata pós extração oferece várias vantagens, incluindo a diminuição do tempo de reabilitação, poucas sessões cirúrgicas e um positivo impacto psicológico para o paciente.

4.4.3 Necessidade de ROG, com uso de membrana

Paoloantonio et al. (2001), em um estudo experimental, instalaram implantes bilateralmente em 48 pacientes com necessidade de implantes para reabilitação, sendo que de um lado o implante foi instalado em alvéolo fresco e no sítio contralateral, o implante foi instalado em alvéolo cicatrizado (grupo controle). Os

espaços entre o implante e a parede vestibular eram $\leq 2\text{mm}$ e não foram utilizadas membranas. Na cirurgia de reabertura, após seis meses de cicatrização, foram realizadas medidas clínicas e radiográficas. Os implantes foram removidos com a utilização de uma broca trefina e submetidos à análise histológica. Os parâmetros clínicos e radiográficos não exibiram diferenças em ambos os lados. Diante disso, os autores concluíram que não há diferenças nos resultados clínicos e grau de osseointegração, quando os implantes são instalados em alvéolos frescos em condições favoráveis em relação aos implantes instalados em alvéolo cicatrizado.

Em uma revisão de literatura, Chen et al. (2004) afirmaram que áreas com defeito horizontal (HD) de 2mm ou menos cicatrizaram espontaneamente pelo preenchimento ósseo quando implantes de superfícies rugosas foram utilizados. Na presença de defeitos maiores que 2mm ou quando as paredes do alvéolo estavam comprometidas, procedimentos de aumento com utilização de membranas foram utilizados.

Araújo et al. (2005) estudaram as alterações dimensionais que ocorreram após a instalação de implantes imediatos em alvéolos frescos. Os experimentos foram realizados em cães da raça Beagle. Os terceiros e quartos pré-molares em ambos quadrantes da mandíbula foram seccionados, um retalho foi rebatido e as raízes distais foram removidas. Do lado direito, implantes com a superfície jateada por areia e condicionamento ácido (SLA) foram instalados nos alvéolos frescos de extração, enquanto do lado esquerdo, os alvéolos foram deixados para cicatrizar espontaneamente, sem instalação do implante. As raízes mesiais foram mantidas como grupo controle. Após três meses, os animais foram avaliados clinicamente e então sacrificados. Cortes contendo os sítios do implante e o dente adjacente (raiz mesial) foram obtidos e preparados para análise microscópica. A dimensão vestibulo-lingual foi medida com o uso de um paquímetro no terceiro pré-molar ($3.5 \pm 0.2\text{mm}$) e no quarto pré-molar ($3.9 \pm 0.3\text{mm}$). A parede óssea vestibular apresentou-se mais fina que a parede lingual, mas as cristas foram localizadas a uma distância similar a da junção cimento-esmalte. A instalação de um implante em alvéolo fresco falhou em prevenir a remodelação que ocorre na parede do alvéolo. Após três meses de cicatrização, a redução da altura da parede vestibular e lingual foi semelhante entre implantes e sítios edêntulos. Porém a altura ápico-coronal da parede vestibular foi consideravelmente mais reduzida que a lingual no mesmo alvéolo de extração. O nível de alterações ósseas foi mais pronunciado no aspecto

vestibular do que no aspecto lingual da crista. Após a cirurgia, a redução da largura da parede vestibular durante a cicatrização foi semelhante no terceiro e quarto pré-molar (2.6 ± 0.5 versus 2.6 ± 0.3 mm). A reabsorção da parede ao alvéolo que ocorre após a extração do dente deve ser considerada em conjunto com a instalação do implante em alvéolo fresco.

Outro estudo de Araújo, Linder e Lindhe (2009) com cães da raça Beagle com cerca de um ano de idade, propôs a instalação de implantes imediatos em áreas de pré-molares mandibulares, nos dois hemiarcos. Os pré-molares foram seccionados, a porção distal da raiz foi removida e implantes foram instalados neste alvéolo. Em um dos lados, o espaço entre o implante e a parede vestibular e proximal foi preenchido por osso xenógeno (Bio-OssCollagen®), enquanto no sítio contralateral, este espaço não foi preenchido. Após seis meses de cicatrização, as amostras foram obtidas e preparadas para análise histológica. Este experimento revelou que a colocação de Bio-OssCollagen® no espaço entre o implante imediato e as paredes proximais do alvéolo fresco, semelhante a um defeito de três paredes, modifica o processo de cicatrização do tecido duro, provê quantidade de tecido duro na entrada do alvéolo, melhora o nível de contato do osso proximal com o implante e previne a recessão do tecido mole. Também foi observada a redução da parede vestibular devido à perda do osso fasciculado e à espessura do tecido vestibular antes da cirurgia.

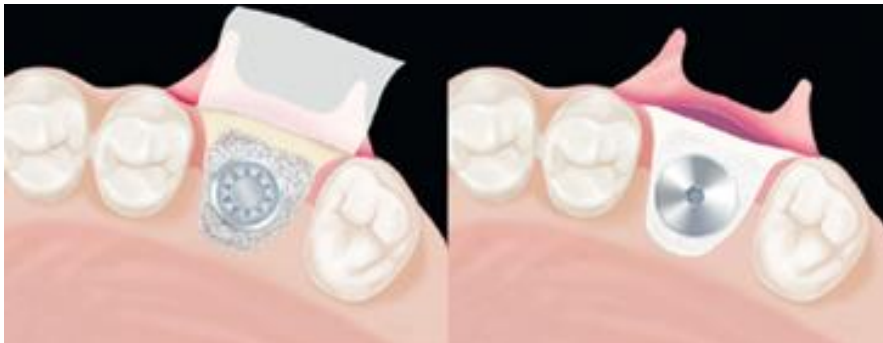Novaes Jr. et al (2012) através de um estudo em cães, buscaram avaliar radiograficamente a remodelação óssea da parede vestibular após instalação imediata de implantes, utilizando uma abordagem sem retalho, e compararam este processo entre sítios que receberam ou não enxerto com fosfato de cálcio bifásico (BCP) no espaço entre o implante e a parede vestibular. Quatro pré-molares inferiores foram extraídos sem retalho nos dois hemiarcos e implantes (Bone Level SLActive, Straumann) foram imediatamente instalados. De um lado, 4 implantes 3.3x8mm foram instalados 2mm abaixo da crista (no sentido apico-coronal) e do outro lado, 4 implantes 3.3x10mm foram instalados ao nível da crista. A fixação dos implantes ocorreu de modo que sua porção cervical estivesse a 2mm da parede vestibular (no sentido vestibulo-lingual), possibilitando um espaço periimplantar remanescente de 2mm. Este espaço foi preenchido com enxerto ósseo sintético em dois implantes, enquanto os outros 2 não receberam material de enxerto e cicatrizaram exclusivamente com o auxílio do coágulo. Os grupos foram assim

divididos: ao nível da crista com BCP (teste, ECTG), ao nível da crista com coágulo (controle, ECCG), abaixo da crista com BCP (teste, SCTG) e abaixo da crista com coágulo (controle, SCCG). A reabsorção da parede vestibular nos implantes instalados ao nível da crista foi menor quando comparada aos instalados abaixo da crista. Como demonstrado em resultados radiográficos, o posicionamento do implante abaixo da crista resultou em osso presente abaixo do ombro do implante. A reabsorção da parede vestibular foi de 1.18mm no grupo com enxerto ósseo (SCTG) e 1.59mm no grupo sem enxerto ósseo (SCCG). A reabsorção não ocorreu nos implantes instalados ao nível da crista com enxerto ósseo (ECTG:+0.09mm) e -0.19mm nos implantes instalados ao nível da crista sem enxerto ósseo (ECCG). Houve diferenças estatisticamente significantes entre o grupo de implantes teste e controle, instalados ao nível da crista comparados com grupo de implantes instalados abaixo da crista com enxerto ósseo (SCTG). O preenchimento do espaço periimplantar, associado ao desenho do implante (Cone Morse) e a superfície SLActive contribuiu para os bons resultados obtidos no grupo de implantes instalados ao nível da crista. Quando uma comparação intragrupos foi analisada (ao nível da crista e abaixo da crista), a presença de osso sintético no espaço periimplantar revelou menor reabsorção do osso alveolar que os grupos com coágulo. Os autores concluíram que implantes instalados ao nível da crista, nesta metodologia, apresentaram pouca ou nenhuma perda óssea vestibular. O posicionamento abaixo da crista, apesar do emprego de enxerto ósseo, apresentou perda de osso vestibular. Porém, a parede vestibular estava sempre coronal ao ombro do implante.

Com o objetivo de investigar as alterações do contorno ósseo ao redor de implantes imediatos em alvéolos frescos, Capelli et al. (2013) realizaram diferentes tipos de enxerto, baseados na distância entre o colar externo do implante e a superfície óssea da parede vestibular (I-BP). Um objetivo secundário foi avaliar o resultado estético via índice estético do implante (IAS). O estudo prospectivo de coorte foi realizado em três centros, com um total de 20 pacientes selecionados, sendo 8 do sexo masculino e 12 do sexo feminino. Biotipo periodontal, defeito periimplantar vertical e horizontal e deiscências foram avaliados. Um total de 20 implantes foi instalado em alvéolos frescos pela técnica não submersa e acompanhados por um período de 12 a 37 meses (média de 25 meses). No grupo A (I-BP<4mm), somente o espaço periimplantar foi preenchido durante a fase cirúrgica

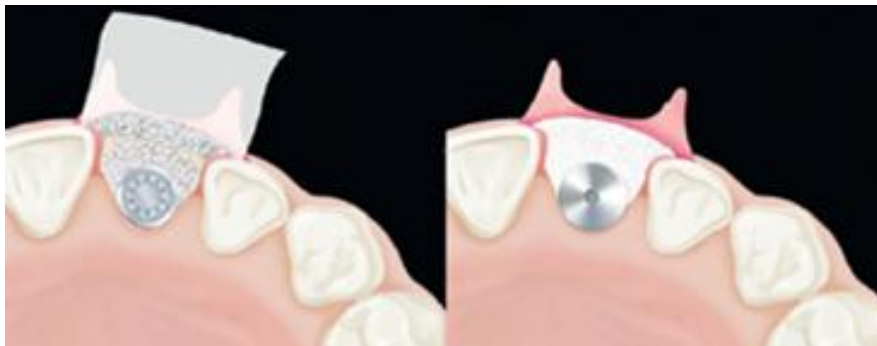(enxerto interno) enquanto o grupo B ($I-BP \geq 4\text{mm}$) recebeu enxertos internos e externos (IEG) à parede vestibular. Uma análise computadorizada das alterações do contorno foi realizada pela superposição de modelos escaneados antes e após a cirurgia. Após um ano de acompanhamento, o grupo A mostrou discreta redução do volume da parede vestibular e o grupo B apresentou um aumento de volume ($P=0.02$). O resultado estético foi mais alto no grupo B que no grupo A. Os autores consideraram que a distância I-BP representa um diagnóstico útil na escolha do procedimento de enxerto mais apropriado (IG versus IEG). Os estudos revelaram que o preenchimento da parede bucal com a instalação imediata do implante pode ser uma técnica adequada para compensar as alterações fisiológicas do osso alveolar que ocorrem após a extração do dente e inserção imediata do implante. Nos casos clínicos em que a distância entre o implante e a parede remanescente é $<4\text{mm}$, enxerto interno e externo também deveriam ser colocados (como no grupo B) para manter o contorno da crista e alcançar um resultado estético satisfatório.

Figura 1. $I-BP < 4\text{mm}$ (grupo A):. O enxerto é colocado dentro do espaço periimplantar e protegido por uma membrana reabsorvível.



Fonte: Capelli et al. (2009)

Figura 2. $I-BP \geq 4\text{mm}$ (grupo B): o enxerto colocado dentro do espaço residual do implante e externo à parede bucal, e o enxerto é protegido por uma membrana reabsorvível.



Fonte: Capelli et al. (2009)

4.5 Considerações cirúrgicas

JOVANOVIC (1997) documentou a instalação de implantes com sucesso após a extração de dentes superiores e inferiores unirradiculares nos casos de grave destruição periodontal, fraturas radiculares ou fracassos endodônticos. Também afirmou que a colocação de uma membrana sob o retalho ou enxerto ósseo aumentam de forma significativa os índices de sucesso dos implantes colocados em alvéolos de extração. Para o autor, as seguintes condições deveriam ser observadas para o procedimento cirúrgico:

- (i) após a extração do dente, o alvéolo deve ter paredes residuais suficientes;
- (ii) o alvéolo residual deve estar livre de doença;
- (iii) deve ocorrer o fechamento primário através do tecido mole disponível;
- (iv) um volume suficiente de osso saudável deve estar disponível apicalmente ao alvéolo para garantir boa estabilidade inicial ao implante.

De acordo com Ortega-Martínez et al. (2012), um importante fator clínico para garantir a osseointegração é a estabilidade primária do implante. Dentre os vários métodos utilizados para medir este parâmetro, os mais comumente utilizados são o torque de inserção, mensurado durante a instalação do implante, e análise de frequência de ressonância (RFA) através de um dispositivo denominado Ostell. Parece que um aspecto observado na técnica de implantação imediata é a obtenção cirúrgica da estabilidade primária, que normalmente é conseguida a partir da ancoragem apical e paredes alveolares residuais preservadas.

Jofre et al. (2012) afirmou que a estabilidade primária é uma consequência do procedimento cirúrgico de instalação imediata do implante, qualidade óssea e desenho do implante. Um implante de formato cônico e superfície tratada é indicado, pois reduz a distância entre o alvéolo remanescente e o implante, favorecendo o contato ósseo. O uso de um protocolo cirúrgico no qual a sequência de osteotomia é modificada, a fim de evitar a utilização de fresas amplas, leva a inserção autorosqueante do implante. Isto garante um alto nível de rigidez no contato ósseo com o implante com máxima ancoragem apical.

4.6 PROTOCOLO CIRÚRGICO

4.6.1 Protocolo cirúrgico para dentes unirradiculares

Fugazzoto e De Paoli (2009) descreveram a técnica de extração de dentes unirradiculares sem elevação do retalho mucoperiostal, utilizando piezocirurgia, adequados periótomos, e um sistema de extração óssea através de um dispositivo inserido dentro da raiz fraturada pela extrusão de um pino com sistema de torque. Após a remoção do dente, sem rebatimento do retalho, de maneira minimamente invasiva, um bisturi 15 foi utilizado circunferencialmente dentro do tecido mole para dissecar as fibras do ligamento periodontal. Uma cureta Molt foi empregada em toda extensão interna do alvéolo para remover completamente o tecido mole residual. A ponta menor do Molt foi utilizada para verificar a integridade do alvéolo de extração e determinar a extensão de uma lesão inflamatória periapical ou periodontal. O implante foi angulado de maneira a envolver a parede palatina do alvéolo de extração e emergir do tecido mole na posição restauradora ideal, o que possibilitou a maximização dos resultados estéticos. A osteotomia, realizada em baixa velocidade através da parede palatina, para garantir adequado posicionamento e estabilidade primária do implante, resultou em uma parede vestibular independente da parede original na extensão mais apical do preparo do leito. O osso autógeno coletado nas estrias da broca foi imediatamente colocado em uma solução salina estéril, e depois na área de fenestração do osso alveolar vestibular, após reflexão do perióstio, dentro do alvéolo de extração. Ao redor do implante, colágeno microfibrilar foi colocado na pequena extensão do defeito vestibular. A seleção do implante foi realizada de acordo com a morfologia, comprimento e diâmetro do mesmo. Segundo os autores, normalmente o implante de formato cônico é escolhido. O diâmetro do implante escolhido não está relacionado ao diâmetro do alvéolo remanescente e sim, à espessura do septo alveolar interproximal, que deve ser no mínimo de 2 mm em relação ao dente adjacente e de no mínimo 3mm em relação ao implante adjacente. Na face vestibular, cerca de 1,5-2,0mm de osso alveolar deve estar presente.

YONG (2012) em um relato de caso descreveu um protocolo cirúrgico documentando a instalação de implantes imediatos em alvéolos frescos em área estética. Os procedimentos cirúrgicos foram realizados sob anestesia local em condições cirúrgicas estéreis. Cinco pacientes receberam 1.0 g de Amoxicilina via oral, uma hora antes do procedimento. Os dentes foram extraídos com mínimo trauma pela incisão através da gengiva marginal livre. Os dentes foram então luxados com um periótomo antes da utilização do fórceps. Após a extração dos dentes, os alvéolos foram cuidadosamente curetados e limpos através de irrigação abundante com solução salina estéril para remover os remanescentes de ligamento periodontal e debris. O cirurgião garantiu que o sangramento da parede do alvéolo estivesse presente antes da realização da osteotomia. A preparação do sítio foi realizada de acordo com o protocolo do implante utilizado. Um guia cirúrgico foi utilizado para garantir uma instalação tridimensional do implante numa posição favorável proteticamente. O procedimento de osteotomia foi iniciado as expensas da parede palatina e apical do alvéolo para evitar danos à parede vestibular e garantir estabilidade primária. Todos os alvéolos de extração apresentaram parede vestibular intacta. Uma lavagem final do alvéolo foi realizada para remover os debris da osteotomia antes da inserção dos implantes. Estes foram inseridos primeiramente com um motor de baixa rotação e o assentamento final foi completado manualmente. Os implantes apresentaram boa estabilidade primária. Cicatrizadores de Titânio foram instalados. Os espaços ao redor do implante na face vestibular em torno de 2mm foram então preenchidos por osso aloplástico, como o vidro bioativo. Espaços maiores que 2mm foram preenchidos com substitutos ósseos aloplásticos ou osso autógeno. Uma membrana de colágeno reabsorvível foi utilizada, presa através de sutura em oito. Radiografias pós-operatórias foram realizadas. Todos os pacientes receberam um regime de 5 dias de Amoxicilina 500mg a cada 8 horas e bochechos com clorexidina a 0,20% após receberem alta. Os pacientes foram acompanhados 1 semana após a cirurgia, depois, um mês após, e encaminhados para restauração protética após 3 a 6 meses de cicatrização. Uma semana após o procedimento, foi observada preservação da arquitetura do tecido mole. Não houve relatos de dor ou desconforto durante o pós-operatório imediato. Após o período de cicatrização de 3 a 6 meses, todos os implantes alcançaram boa osseointegração e não houve exposição das roscas dos implantes. A arquitetura do tecido mole permaneceu estável durante o período de cicatrização, bem como após a entrega da

prótese, favorecendo os resultados biológicos e estéticos. Diante dos resultados, o autor afirmou que a instalação de implantes imediatos não deve ser realizada por profissionais inexperientes, especialmente em casos de área estética. No entanto, com boa seleção do caso, exame clínico e radiográfico detalhado, este protocolo, bem recebido pelos pacientes, pode levar a resultados funcionais e estéticos bem sucedidos.

4.6.2 Protocolo cirúrgico para dentes infectados

JOFRE et al. (2012) relataram os resultados clínicos de um protocolo utilizado para instalação imediata do implante e provisionalização em alvéolos de extração infectados. Este estudo relatou uma série de casos com 31 pacientes, que foram submetidos ao controle da infecção aguda, três dias antes da instalação do implante, através de profilaxia oral, drenagem do abscesso, profusa irrigação com clorhexidina a 0,12%, antibioticoterapia (oral) e bochechos com clorhexidina a 0,12% duas vezes ao dia. No procedimento cirúrgico, foram realizados bochechos com clorhexidina a 0,12% durante um minuto, anestesia local, extração atraumática, com rebatimento opcional do retalho, curetagem ou degranulação da superfície do alvéolo para remoção do tecido comprometido, profusa irrigação com solução de clorhexidina a 0,12% e instalação do implante. Os implantes que obtiveram torque de inserção $\geq 35\text{N.cm}$, foram submetidos a provisionalização. O uso de enxerto ósseo foi considerado somente quando o espaço periimplantar foi $\geq 2\text{mm}$. O tratamento pós-cirúrgico envolveu o uso de antiinflamatório não-esteroidal por 2 dias e antibioticoterapia por 7 dias. Após 24 horas de cirurgia, bochechos com clorhexidina a 0,12% foram realizados duas vezes ao dia por 7 dias. Os pacientes foram chamados 24 horas após, uma semana, um mês e então, uma vez ao ano. Durante o período de acompanhamento, nenhum paciente apresentou complicações pós-cirúrgicas, determinadas pela presença de sinais e sintomas (dor, supuração, mucosite, periimplantite, mobilidade do implante) ou evidente reabsorção óssea radiográfica. Uma classificação da taxa de comprometimento do implante em contato com o tecido previamente infectado (CRAI) também foi descrita nesta publicação:

CRAI 0: indica que não há comprometimento da superfície do implante.

CRAI I: exposição apicocoronal do implante que afeta uma parede em uma porcentagem <50%.

CRAI II: exposição apicocoronal do implante que afeta uma parede em uma porcentagem ≥50%.

CRAIII: exposição apicocoronal do implante que afeta 2 ou mais paredes em uma porcentagem <50%.

CRAIII: exposição apicocoronal do implante que afeta 2 ou mais paredes em uma porcentagem ≥50%.

Neste estudo, as mais frequentes patologias dentoalveolares foram granuloma associado à fratura de raiz (22.6%) e cisto dentoalveolar associado à fratura de raiz (16.1%). Os autores consideraram este protocolo possível pelo uso de antibioticoterapia, cuidadosa curetagem do tecido infectado, antissepsia e suficiente estabilidade primária do implante.

4.6.3 Protocolo cirúrgico para dentes multirradiculares

Como relatou FUGAZZOTTO (2009, p.218):

LAZZARA foi o primeiro a documentar em 2009 a inserção de um implante no momento da extração do dente em um sítio bicuspídeo da maxila. A reavaliação clínica demonstrou osseointegração e houve preenchimento do defeito do alvéolo residual da extração ao redor do implante. No entanto, enquanto o tratamento certamente apresentou o resultado em um implante osseointegrado capaz de suportar a restauração planejada, isto revelou grande preocupação, incluindo o fato da parede bucal e palatina do alvéolo ter apresentado alguma reabsorção, apesar da cobertura do mesmo com membrana. Além disso, o implante foi instalado abaixo da crista, posição esta defendida por alguns profissionais e fabricantes de implantes.

Fugazzotto (2009) observou que quando o implante não é instalado no momento da exodontia, alguns inconvenientes são observados, como prejuízo funcional para o paciente e a necessidade de confecção de ponte fixa, aumentando o custo da terapia pela probabilidade de envolvimento endodôntico, confecção de pino e/ou núcleo. Além disso, medidas para controle adequado de placa são necessárias.

Jianzheng et al. (2012), em um estudo retrospectivo, utilizaram 161 implantes curtos com o diâmetro variando entre 5mm e 7mm, inseridos em alvéolos

frescos, imediatamente após a extração de molares. Durante o período de acompanhamento de 56 meses após instalação da prótese, não houve perda óssea significativa. Foi utilizada cirurgia sem retalho e técnica não submersa com a utilização de cicatrizadores, para evitar a recessão de tecido mole, e criar um perfil de emergência adequado. Fragmentos ósseos autógenos e matriz óssea inorgânica (Bio-Oss®) foram utilizados para preencher o espaço entre o implante e o osso remanescente e prevenir a reabsorção do osso alveolar e o colapso do tecido mole. Exames radiográficos feitos após 3 meses, 1 ano e 3 anos de instalação da prótese demonstraram excelente estabilidade. Não houve queixas estéticas ou funcionais por parte dos pacientes. Além disso, neste estudo foi relatado que implantes de largo diâmetro são capazes de tolerar forças oclusais, criar uma base mais ampla para a prótese e evitar o uso de dois implantes de diâmetro padrão para substituir duas raízes perdidas de um molar.

Atieh et al. (2012) avaliaram a instalação imediata e restauração imediata de implantes cônicos de largo diâmetro instalados em alvéolos frescos de molares mandibulares. Um total de 24 implantes de 8 ou 9 mm de diâmetro foram instalados em alvéolos frescos e em sítios cicatrizados. Todos os implantes receberam coroa provisória dentro de 48h e após 8 semanas, coroa de cerâmica pura. O protocolo de instalação incluiu radiografia pré-operatória do dente perdido, extração atraumática do dente. Logo após, uma sequência de broca foi utilizada para realização da osteotomia. O implante foi instalado e o assentamento final foi completado com uma chave manual. A estabilidade do implante foi mensurada utilizando a análise de frequência de ressonância. Um cicatrizador foi utilizado e uma moldagem foi obtida no momento da cirurgia. Uma coroa provisória foi instalada 48 horas após o procedimento. As taxas de sucesso foram menores que aquelas apresentadas para região anterior. O desenho do implante e o tipo de superfície exercem um importante papel na determinação da sobrevida do implante em região posterior. A conicidade do implante contribuiu para a estabilidade primária do implante sem causar stress excessivo ao osso cortical. Nos alvéolos de extração, um maior contato foi observado no sentido vestibulo-lingual. Duas complicações protéticas foram relatadas neste estudo: fratura do material e perda do parafuso do pilar. Após um ano em função, os implantes apresentaram 75% de taxa de sucesso. Não houve diferença significativa em relação á taxa de sucesso do implante instalado em osso maduro e o implante imediato (83,3% versus 66,7%). Após a cirurgia, os implantes

imediatos apresentaram melhor estabilidade primária que os implantes tradicionais, que se mostraram mais estáveis após 8 semanas de cicatrização. Os autores concluíram que a reabilitação de molares mandibulares perdidos através da instalação de implantes de largo diâmetro estão associados a uma taxa relativamente alta de falhas.

Smith e Tarnow (2013) estabeleceram um sistema de classificação de sítios de molares pós-extração a fim de facilitar a comunicação entre clínicos e definir o tipo de sítio disponível para receber o implante. Implantes Imediatos podem ser instalados em áreas de molares com previsibilidade quando a estabilidade inicial pode ser alcançada, completamente dentro do septo (alvéolo Tipo A) ou parcialmente (alvéolo tipo B), ou através do envolvimento da periferia do alvéolo (alvéolo Tipo C). De acordo com os autores, os alvéolos de extração de molar podem ser divididos em três categorias, como mostram as figuras 3a, 3b, 3c, 4 e 5.

Figura 3a: Alvéolo tipo A: a porção coronal do implante está completamente contida dentro do septo ósseo.

Figura 3b: Alvéolo tipo B: o implante está estabilizado, mas não completamente contido dentro do septo ósseo; um gap está presente entre o implante e a parede do alvéolo com defeito.

Figura 3c: Alvéolo Tipo C: Nenhum septo ósseo está disponível para estabilização do implante. Um implante de largo diâmetro pode preencher a parede do alvéolo com defeito ou o osso apical do alvéolo pode estar estável.

Figura 4: (esquerda): primeiro molar maxilar seccionado antes da extração.

Figura 5: (direita): Implante instalado no septo ósseo e a base da raiz ou cume da furca resulta em adequado espaço para o perfil de emergência da coroa.

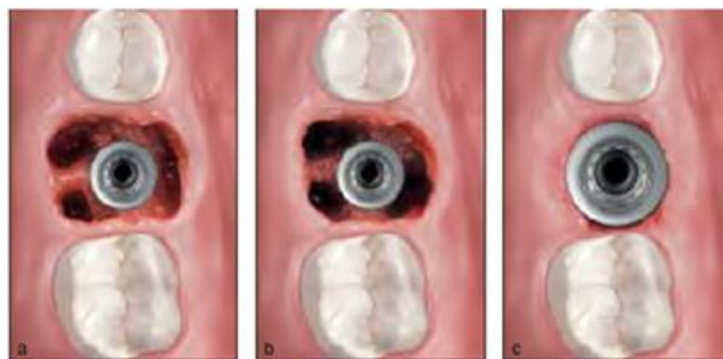


Fig. 3a

Fig. 3b

Fig. 3c

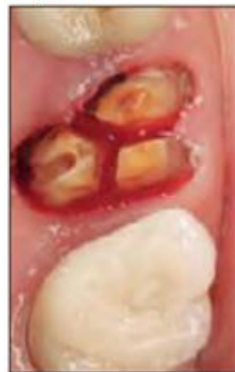

Fig. 4

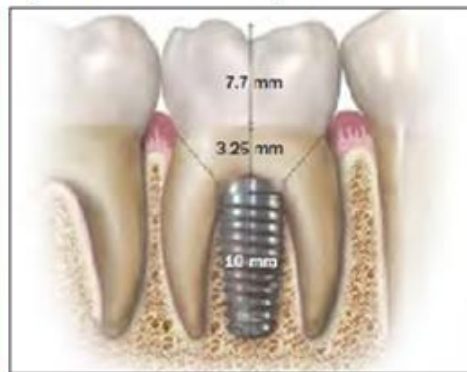

Fig. 5

Fonte: Smith e Tarnow (2013)

ALVÉOLO TIPO A: o alvéolo contém adequado septo ósseo para conter circunferencialmente a porção coronal do implante completamente dentro do alvéolo, sem espaços remanescentes entre o implante e a parede óssea. Segundo os autores, uma alternativa para fixação do implante dentro septo ósseo seria a instalação diretamente dentro do alvéolo da raiz de molar, semelhante ao implante instalado em alvéolo de dentes unirradiculares. Na maxila, o alvéolo da raiz palatina seria outra posição para instalação imediata do implante, porém devido à inclinação

desta raiz, o implante pode ser angulado distante da face palatina, com o acesso do parafuso da prótese emergindo através da face vestibular da mesma. Também pode gerar uma coroa com cantiléver, dificultando a higienização. Se a parede vestibular do rebordo remodela-se verticalmente e horizontalmente, isso pode gerar uma depressão que causa impactação alimentar e comprometimento estético. Outro problema crítico citado pelos autores refere-se à raiz de molar em seio maxilar pneumatizado. Uma vez que ocorre a remodelação do osso fasciculado, o volume ou qualidade do osso ao redor do implante torna-se insuficiente, gerando perda da estabilidade do implante ou perda do próprio implante. Em alvéolos de molares mandibulares, o implante pode ser posicionado na raiz mesial ou distal, levando a uma forma irregular da coroa, presença de cantiléver e posicionamento inadequado do acesso do parafuso, necessitando de um abutment angulado.

Figuras 6a a 6c: (a) Exemplo clínico de um alvéolo tipo A. (b) Um implante de 5mm de diâmetro está completamente contido dentro do septo ósseo e o alvéolo da raiz esta intacto. (c) A restauração definitiva exhibe adequado espaço vertical para o contorno adequado da coroa.

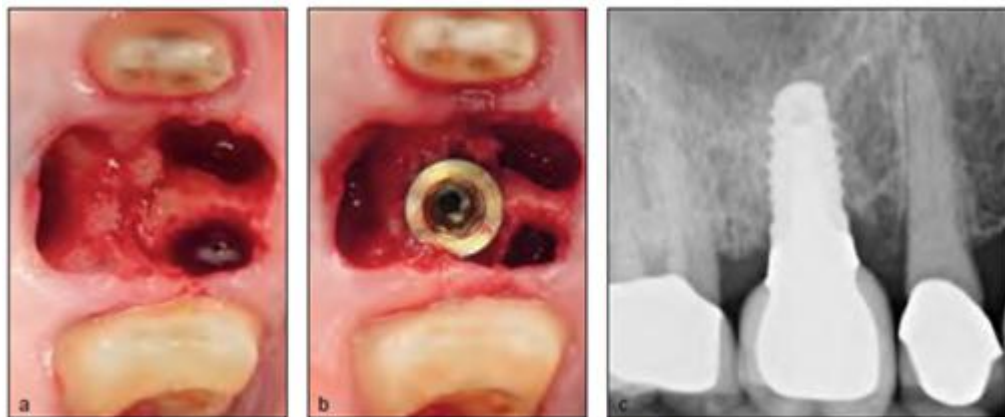


Fig. 6a

Fig. 6b

Fig. 6c

Fonte: Smith e Tarnow (2013)

ALVÉOLO TIPO B: o alvéolo contém septo ósseo suficiente para estabilizar o implante, mas não suficiente para contê-lo. Um espaço está presente entre o implante e a parede interna do alvéolo. Há dados que indicam, que com o fechamento primário de tecido mole, se o espaço periimplantar é <2mm, ocorrerá o

preenchimento com tecido ósseo. Outros sugerem que se este espaço é $>2\text{mm}$ e o fechamento primário pode ser atingido, o sítio necessita de enxerto ósseo. Neste caso, os autores recomendaram que o protocolo tardio, sem elevação do retalho, após três meses de cicatrização do alvéolo é preferível em relação à instalação imediata, porque possibilita a preservação de todo o osso bucal que possa existir e uma adequada zona de tecido queratinizado com emprego simultâneo de enxerto ósseo.

Figuras 7a e 7b: Exemplo clínico de um alvéolo tipo B. Um implante de 5mm de diâmetro é estabilizado mas não completamente contido pelo septo ósseo. Espaços entre o implante e a parede óssea com defeito estão presentes (setas).

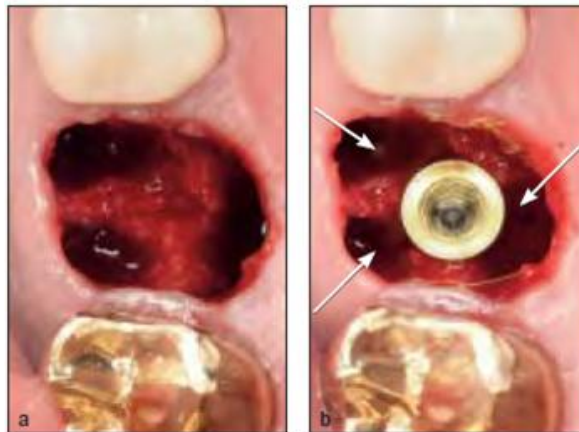


Fig. 7a

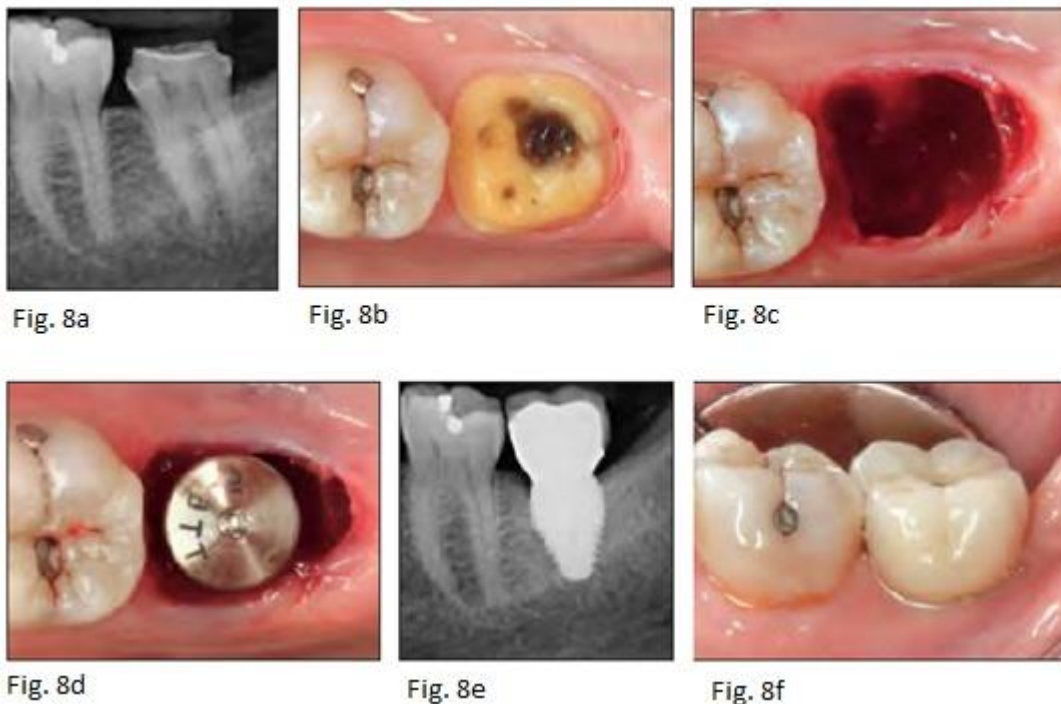Fig. 7b

Fonte: Smith e Tarnow (2013)

ALVÉOLO TIPO C: não há septo ósseo ou osso suficiente dentro do alvéolo para estabilizar o implante sem envolver a parede externa do alvéolo. O implante de largo diâmetro pode envolver a parede interna do alvéolo e/ou o osso apical do alvéolo ser estável. Neste caso, pode ser impossível alcançar a estabilidade primária do implante sem envolver o perímetro da parede do alvéolo. Implantes de largo diâmetro (7 a 9 mm) podem ser empregados. A espessura da parede bucal e lingual pode apresentar perda da arquitetura óssea após a exodontia e a instalação do implante. Se a parede vestibular, necessária para estabilizar o implante foi perdida, a instalação imediata não deve realizada e um protocolo tardio é necessário. O sítio

mais comum para o alvéolo tipo C é o segundo molar mandibular, como exemplificado nas figuras abaixo:

Figura 8a: Molar mandibular com mínimo septo ósseo / **Figura 8b:** Dente com fratura vertical / **Figura 8c:** Alvéolo tipo C: é aparente após o dente ter sido removido / **Figura 8d:** Instalação imediata de implantes de 8mm diâmetro x 9mm de comprimento / **Figura 8e:** Radiografia obtida no momento de instalação da coroa definitiva / **Figura 8f:** Restauração definitiva.



Fonte: Smith e Tarnow (2013)

4.7 Carregamento dos implantes

De acordo com Uribe et al.(2005),foram adotados alguns critérios para carga imediata em implantes:

1. Posição do implante: A zona interforames apresentou taxas de sucesso entre 90% a 100% em um período superior a 5 anos de acompanhamento. Na mandíbula posterior a taxa de sucesso não se mostrou favorável e apresentou um prognóstico reservado em longo prazo. A maxila posterior mostrou-se uma área com maior risco para carga imediata por apresentar

- quantidade e qualidade óssea menor que a mandíbula, e exibiu taxas de sucesso variando entre 66% a 95,5%.
2. Estado de cicatrização do sítio receptor: a maioria dos trabalhos realizou carga imediata em áreas com osso maduro, porém outros sugeriram a instalação de implantes no momento da exodontia ou em alvéolos frescos pós-extração. A porcentagem de sucesso em implantes imediatos com carga imediata variou entre 82,4% a 97,2%.
 3. Tipo de implante e superfície: a carga imediata mostrou-se viável em implantes rosqueáveis. A textura de superfície (TPS, hidroxiapatita ou superfície SLA) foi mais adequada que as superfícies lisas e apresentaram altas taxas de sucesso. As características do tratamento híbrido da superfície do implante (jato de areia e condicionamento ácido) favoreceram a implantação imediata.
 4. Comprimento do implante: as fixações devem ter um comprimento mínimo de 10 mm na maxila ou região interforames, enquanto na área mandibular posterior, o comprimento dos implantes deve ser no mínimo de 7mm.
 5. Tipo de prótese: a ferulização de vários implantes na área anterior da mandíbula permite a função precoce de uma prótese. Implantes unitários podem receber provisionalização imediata, mas não com carga imediata e devem permanecer sem oclusão durante alguns meses.
 6. Estabilidade inicial: implantes rosqueáveis de superfície rugosa apresentaram um maior grau de estabilidade primária. A carga imediata deve ser utilizada naqueles implantes instalados com torque $\geq 32\text{N.cm}$. O limite de tolerância para micromovimento do implante não deveria exceder 150 μm . Valores superiores a este podem criar uma aposição de tecido fibroso na superfície do implante, prejudicando a osseointegração.

Uribe et al. (2005) relataram como fatores de risco ou contra-indicações para a carga imediata aquelas situações onde não se obtenha estabilidade primária adequada ou em pacientes que apresentam bruxismo.

Fugazzoto e De Paoli (2009) consideraram que se a dimensão horizontal do defeito (HDD), definida como a distância horizontal entre o espaço remanescente entre o implante e a parede vestibular é menor que 3mm, e o paciente apresenta biótipo espesso, nenhum material de enxerto é colocado e o implante é temporizado

no momento da instalação imediata, desde que o paciente não tenha mordida profunda ou hábito parafuncional severo. Caso contrário, um cicatrizador é instalado de modo que o implante não fique submerso. Se a HDD é maior que 3mm, o implante é coberto por uma membrana reabsorvível seguida por limitada elevação do retalho vestibular e palatino, e o implante não é imediatamente temporizado. Quando o paciente apresenta biótipo fino, o implante é imediatamente instalado e coberto por uma membrana reabsorvível, seguida pela elevação do retalho. O implante é submerso, após a rotação de um pedículo palatino. Apesar da dimensão da HDD, devido a natureza delicada dos tecidos moles e duros, o implante não é temporizado imediatamente. Quando o paciente apresenta fenestração da parede vestibular, o implante é instalado após limitada elevação do retalho, um enxerto é empregado e a decisão da temporização imediata do implante é dependente do biotipo. Quando o paciente apresenta deiscência de 5mm ou menos na extensão mesio-distal da parede vestibular, o implante é instalado no momento da extração do dente, são empregados enxerto e membrana reforçada por titânio, seguida pela reflexão do retalho e por um pedículo de retalho palatino. Seis meses após a terapia regenerativa, é feita a cirurgia de reabertura e o implante é temporizado. Se a deiscência é maior que 5 mm mesio-distalmente, o implante não deve ser realizado imediatamente. Assim, a terapia regenerativa é realizada e o implante é instalado 6 meses após, momento em que possivelmente será temporizado.

De acordo com Misch (2009), o maior risco para a carga imediata seria o implante unitário posterior, visto que o número de implantes não pode ser aumentado e o comprimento do implante não alcança o osso cortical. O autor também relatou que a maior parte dos estudos clínicos revelou índices de sobrevida similares entre as abordagens de carga imediata e a cicatrização de dois estágios sem carga no paciente desdentado.

Atieh et al. (2010), através de uma revisão sistemática de literatura e meta-análise, buscaram avaliar a sobrevida de implantes imediatos instalados em áreas de molares pós extração e implantes submetidos a carga imediata em áreas de alvéolos de molares já cicatrizados. Nove estudos com a instalação de 1013 implantes foram descritos, com uma taxa de sobrevida de 99%. Não houve diferenças estatisticamente significantes entre carga imediata e precoce em áreas de molares. Sete estudos com um total de 188 implantes foram descritos, considerando a carga imediata em implantes instalados em sítios de molares já

cicatrizados. Neste caso, a taxa de sobrevida foi de 97,9% sem diferença significativa entre carga imediata e precoce. Após 12 meses de acompanhamento, níveis marginais ósseos favoráveis no grupo de carga imediata foram detectados. Os autores concluíram que o sucesso do protocolo de instalação imediata de implantes unitários em alvéolos frescos de molares foi comparável ao protocolo de implantes instalados em alvéolos já cicatrizados. Os índices de sobrevida foram maiores para alvéolos de molares já cicatrizados. Há poucos estudos comparando a instalação imediata e carga imediata em relação ao protocolo tradicional em áreas de molares.

Discacciati et al. (2012) consideraram a temporização imediata sobre implantes instalados em alvéolos frescos vantajosa pois não apresenta os inconvenientes das próteses parciais removíveis e das próteses adesivas diretas. Portanto para utilizar esta conduta, é importante preencher alguns critérios: estabilidade primária do implante, paredes intactas do alvéolo e ausência de contato oclusal na prótese provisória.

5. DISCUSSÃO

As taxas de sucesso dos implantes imediatos são semelhantes a dos implantes instalados em alvéolos cicatrizados (CHEN et al., 2004; ORTEGA-MARTINEZ et al., 2012), porém o fato de um implante permanecer estável em boca durante anos não significa necessariamente que obteve sucesso clínico, se ele apresentou perda óssea periimplantar além dos limites de normalidade ou se houve algum comprometimento estético. Um estudo demonstrou que a inserção de implantes pós-extração afetou a taxa de falha quando comparada à instalação em sítios cicatrizados. A inserção de implantes em alvéolos frescos aumentou o risco de falha do implante em 58%, fato este relacionado à estabilidade inicial do implante. (CHRCANOVIC, ALBREKTSONN E WENNERBERG, 2014).

Um fator importante a ser considerado é o tempo de acompanhamento. Um implante imediato pode apresentar sucesso clínico em curto prazo, porém na mandíbula posterior, a taxa de sucesso não se mostrou favorável e apresentou um prognóstico reservado em longo prazo (URIBE et al., 2005) associado a uma taxa relativamente alta de falhas (ATIEH et al., 2012). No entanto, o sucesso do protocolo de instalação imediata de implantes unitários em alvéolos frescos de molares foi comparável ao protocolo de implantes instalados em alvéolos já cicatrizados e apresentou taxas de sobrevida variando entre 97,9 a 99% (ATIEH et al., 2010). Entretanto, se a estabilidade primária não pode ser alcançada, se a parede vestibular não existe e se não há septo ósseo para estabilizar a fixação, a instalação de imediata de implantes em alvéolos de molares não deve ser realizada (SMITH E TARNOW, 2013).

Os implantes imediatos foram indicados para substituição de dentes com patologias, sem outras possibilidade de tratamento, como trauma, lesão endodôntica, cárie não restaurável, reabsorção de raiz e fratura não tratável (URIBE et al., 2005; TARAZONA et al., 2014), mas algumas condições não patológicas foram consideradas como indicação para exodontia: presença de dentes temporários, presença de caninos inclusos, relação coroa-raiz desfavorável (não devido a doença periodontal) e para aperfeiçoar o desenho protético (PEÑARROCHA et al., 2004; TARAZONA et al., 2014).

Os sítios mais habituais para instalação de implantes imediatos são a zona anterior (caninos e incisivos) e a região de pré-molares da maxila e mandíbula (PEÑARROCHA et al., 2004), porém um alto risco de recessão da mucosa foi relatado na zona estética que comprometem os índices de sucesso do implante em longo prazo (HAMMERLE et al., 2012).

A experiência clínica aliada ao correto planejamento e criteriosa seleção do caso são de fundamental importância para decisão terapêutica em relação à implantação imediata, especialmente em área estética. O conhecimento das características do alvéolo, bem como a seleção adequada do implante, auxiliam na abordagem de tratamento mais adequada para cada caso. Clinicamente, os implantes imediatos pós-extração estão indicados nas situações em que é possível obter estabilidade primária, ou que o alvéolo pós-extração esteja íntegro. Seria também ideal que o fechamento primário da ferida fosse alcançado, mas normalmente, na instalação imediata do implante, não se recomenda elevação do retalho, para que não haja rompimento do suprimento sanguíneo oriundo do periósteo.

O trauma cirúrgico pós-extração, juntamente com limitada elevação do retalho induz ao micro-trauma no osso adjacente, e acelera a remodelação óssea. (PAGNI et al., 2012). O cirurgião, no momento da exodontia, deve realizar uma abordagem minimamente invasiva, com a utilização de instrumentos adequados para remoção do dente de maneira atraumática a fim de reduzir a perda do osso alveolar.

Para o sucesso da instalação de implantes após a extração de dentes superiores e inferiores unirradiculares, o alvéolo residual deve estar livre de doença (JOVANOVIĆ, 1997). Os implantes imediatos estão contra-indicados na presença de infecção ativa (PEÑARROCHA et al.; 2004). No entanto, é possível a instalação imediata de implantes em alvéolos com presença de lesão periapical crônica, desde que um meticuloso debridamento do alvéolo seja realizado (ORTEGA-MARTÍNEZ et al., 2012). Irrigações e bochechos com clorhexidina a 0,12%, e cobertura antibiótica são preconizados no protocolo para instalação imediata de implantes após extração de dentes infectados (JOFRE et al., 2012).

Diante de um processo patológico que envolve o dente com indicação de exodontia, como em caso de fratura, já houve uma invasão bacteriana através dos tecidos mole e duro, o que reforça a necessidade de cuidadosa curetagem do

alvéolo e o uso de antibióticos pré e pós-operatório para evitar uma possível infecção associada ao procedimento cirúrgico.

A instalação imediata de implantes mostrou-se vantajosa, pois reduz o tempo total de tratamento (PEÑARROCHA et al.,2004; MENDONÇA et al.,2008). Se a técnica submersa não é adotada, este procedimento evita um segundo estágio cirúrgico. Uma vez que a instalação imediata requer poucas sessões cirúrgicas, isso gera um positivo impacto psicológico para o paciente (CHRCANOVIC, ALBREKTSONN e WENNERBERG, 2014) e também a redução no custo da terapia, com redução da morbidade e melhora na qualidade de vida (ÁLVAREZ-CAMINO et al., 2013).

Experimentos em animais mostraram a redução da parede vestibular devido à perda do osso fasciculado após a exodontia e à espessura do tecido vestibular antes da cirurgia (ARAÚJO, LINDER e LINDHE; 2009), como confirmam estudos em humanos, que relataram alterações dimensionais da parede vestibular na zona estética após exodontia sem retalho, que é considerada uma área de risco em pacientes com fenótipo ósseo fino, com espessura ≤ 1 mm (CHAPPUIS et al., 2013). O biotipo fino apresentou um maior risco de recessão da mucosa pelo fato de estar associado com significativamente menos mucosa periimplantar que o biotipo espesso (Kan et al., 2010) . Diante disso, é recomendado que implantes imediatos sejam instalados em áreas com fenótipo e biotipo espesso, para reduzir o risco de recessão da mucosa, que compromete os resultados estéticos, especialmente em paciente com linha do sorriso alta.

A recessão do tecido gengival é um processo dinâmico e pode continuar após 12 meses de cirurgia do implante. O efeito do biotipo gengival na recessão gengival pareceu estar limitado somente à parede vestibular (Kan et al., 2010) . No entanto, em outro estudo, o biotipo (fino ou espesso) falhou em identificar com previsibilidade as alterações encontradas nos procedimentos de instalação imediata, preservação da crista e instalação tardia de implantes em relação à recessão do tecido marginal. (VAN KESTEREN et al. (2010).

Após um período de 4 anos de acompanhamento da cirurgia de instalação imediata do implante e provisionalização, as alterações em média do nível da papila mesial e distal (-0.22 e -0.21mm, respectivamente) foram significativamente menores que aquelas observadas em um ano de acompanhamento (-0.53 e -0.39mm, respectivamente) (Kan et al., 2010). Estes dados contrastam com outro estudo, em

que foi observado que a média de recessão da papila mesial e distal foi mais evidente nos três primeiros meses após a instalação imediata de implantes, possivelmente associada a instalação do ombro do implante abaixo da crista nesta região, o que contribui para a remodelação óssea. Devido a presença de forma adequada da embrasura interproximal e suporte ósseo subjacente, certo grau de regeneração espontânea da papila pode ocorrer ao longo do tempo após o procedimento. (VAN KESTEREN et al., 2010). A presença do septo ósseo interproximal relacionada à presença de um dente vizinho ao sítio de instalação do implante imediato pode ter exercido um efeito benéfico na manutenção da papila. Isto comprova que a instalação de implantes imediatos por si só, não é capaz de manter a estabilidade dos tecidos moles periimplantares.

Espaços de 2mm ou menos entre o implante e a parede alveolar residual não requerem enxertos ósseos. Defeitos periimplantares tiveram um alto potencial para cicatrização pela regeneração do osso, independente do protocolo de cicatrização e o método de aumento ósseo utilizado (CHEN et al.; 2004). Entretanto, um estudo considerou que se o salto osteogênico é $>1\text{mm}$ ou algum defeito ósseo está presente, é necessária a utilização de biomateriais (ORTEGA-MARTÍNEZ et al., 2012).

A instalação imediata do implante e a técnica de preservação alveolar não são capazes de manter a arquitetura óssea vestibular. Quando optamos pela técnica de implantação imediata, biomateriais devem ser empregados quando necessário, se há espaço entre a superfície do implante e a parede vestibular, para compensar a perda do osso fasciculado e a contração do tecido mole subsequente ao procedimento cirúrgico.

O material mais adequado para o preenchimento ósseo do espaço periimplantar é o osso autógeno, que é considerado padrão ouro em implantodontia, por suas propriedades de osteogênese, osteoindução e osteocondução. Este material pode ser retirado da região do mento, tuberosidade da maxila ou trígono retromandibular (TARAZONA et al., 2014), porém neste caso, há uma necessidade de intervenção em outro sítio cirúrgico, o que aumenta a morbidade para o paciente. Em espaços periimplantares menores, raspas de osso autógeno coletadas da fresa durante a osteotomia podem ser utilizadas para preenchimento do espaço periimplantar (FUGAZOTTO e De PAOLI, 2009). Substituto ósseo mineralizado com baixas taxas de reabsorção também pode ser empregado pois modifica o processo

de cicatrização do tecido duro, provê quantidade de tecido duro na entrada do alvéolo, melhora o nível de contato ósseo com o implante e previne a recessão do tecido mole (ARAÚJO, LINDER e LINDHE, 2009).

No estudo de ANITHA et al. (2014), nenhum material de preenchimento ou membrana reabsorvível foi utilizado, o que comprova que estes não garantiram a regeneração óssea periimplantar, nem influenciaram o efeito da osseointegração. Num estudo experimental em que o espaço entre o implante e a parede vestibular era <2mm, sem utilização de membrana, não houve diferenças nos resultados clínicos e grau de osseointegração, quando os implantes foram instalados em alvéolos frescos em condições favoráveis em relação aos implantes instalados em alvéolo cicatrizado (PAOLOANTONIO et. al 2001). No entanto, fragmentos ósseos autógenos e matriz óssea inorgânica (Bio-Oss®) foram utilizados para preencher o espaço entre o implante e osso remanescente, prevenir a reabsorção do osso alveolar e o colapso do tecido mole (JIANZSHENG *et al.* 2012). Estes achados estão de acordo com outro estudo que utilizou substitutos ósseos com baixas taxas de reabsorção e membrana como barreira para reconstrução de deiscências da parede vestibular. Estes materiais garantiram contorno adequado ao redor do implante e otimizaram os resultados estéticos (CAPELLI et al.,2013).

A distância do ombro do implante à parede vestibular representa um diagnóstico útil na escolha do procedimento de enxerto mais apropriado. Quando esta distância foi ≥ 4 mm, o enxerto foi colocado dentro do espaço residual do implante e externo à parede bucal para compensar as alterações fisiológicas do osso alveolar que ocorrem após a extração do dente e inserção imediata do implante (CAPELLI et al, 2013). Porém o preenchimento com materiais de enxerto na superfície vestibular não parecem compensar a alteração da crista após a extração de dente, devido ao trauma adicional dos tecidos vestibulares (PAGNI et al, 2012).

Quando um implante imediato é instalado em área estética e o espaço é preenchido por biomaterial, é desejável o fechamento da ferida através do tecido mole disponível. O emprego de enxerto gengival livre na entrada do alvéolo pode de alguma forma minimizar a contração do tecido mole, otimizar os resultados estéticos da coroa sobre implantes e possibilitar a obtenção de um fechamento primário que preserve o enxerto de infecção bacteriana e de falha secundária. (PAGNI et al., 2012). Apesar do benefício do selamento periimplantar promovido pelo enxerto

gingival, certo desconforto pode ser sentido pelos pacientes nos primeiros dias após o procedimento, uma vez que o enxerto normalmente é retirado do palato.

A perda da crista óssea ou sua preservação foram relacionadas à posição de instalação do implante ao nível ou abaixo da crista. A instalação do implante abaixo da crista foi recomendada para compensar as alterações que ocorrem ao nível da crista óssea (TADI et al., 2014) e evitar a exposição da parte rugosa do implante (CHRCANOVIC, ALBREKTSONN E WENNERBERG, 2014). Porém implantes instalados ao nível da crista apresentaram pouca ou nenhuma perda óssea vestibular. O posicionamento abaixo da crista, apesar do emprego de enxerto ósseo, apresentou perda de osso vestibular. Deve ser levado em conta que desenho do implante, aliado ao tratamento de sua superfície foram também determinantes para posicionamento adequado do implante em relação à crista óssea. (NOVAES JR. et al;2012). Um pré-requisito para obtenção de resultados estéticos é um volume ósseo tridimensional adequado da crista alveolar, incluindo a tábua ossea vestibular com suficiente altura e espessura (CHAPPUIS et al. , 2013).

Alguns autores foram unânimes em afirmar que é necessário um volume de osso disponível apicalmente ao alvéolo (superior a 3mm) para instalação de implantes imediatos (JOVANOVIC ,1997; PEÑARROCHA et al. 2004), enquanto outros consideram que apenas 2mm de osso sadio além do alvéolo foi necessário para garantir boa estabilidade inicial e compensar a perda da crista óssea (TADI et al., 2014). Para a instalação imediata do implante, além do osso sadio, outros fatores importantes a serem considerados são a densidade óssea e a presença de paredes alveolares residuais íntegras.

A decisão pela provisionalização de implantes imediatos está relacionada à estabilidade primária do implante. A carga imediata deve ser utilizada naqueles implantes instalados com torque $\geq 32\text{N.cm}$. (URIBE et al, 2005). A dimensão horizontal do defeito e a natureza dos tecidos moles e duros (fenótipo fino ou espesso), bem como o tipo de defeito (fenestração ou deiscência) também influenciaram a decisão pelo carregamento imediato do implante no momento da instalação imediata (FUGAZZOTO e DE PAOLI, 2009). Durante o período de acompanhamento pós-instalação de implantes imediatos em regiões de molares níveis marginais ósseos favoráveis nos implantes instalados com carga imediata foram detectados (ATIEH et al., 2010). Embora pareça vantajoso para o paciente ter

o dente imediatamente substituído, alguns critérios devem ser considerados, como a estabilidade primária adequada, presença de paredes alveolares residuais suficientes após a exodontia e ausência de contato oclusal nas fases iniciais de cicatrização. Se o paciente apresenta hábito parafuncional severo (URIBE et al, 2005), ou mordida profunda (FUGAZZOTO e DE PAOLI, 2009), o implante pode sofrer uma sobrecarga oclusal, e conseqüentemente uma aposição de tecido fibroso pode ser criada na interface entre o implante e osso, prejudicando a osseointegração e comprometendo os índices de sucesso desta terapia.

6. CONCLUSÕES

Diante da literatura atualmente disponível, dos resultados possíveis e das vantagens apresentadas, conclui-se que os implantes imediatos:

1. Apresentam altas taxas de sucesso em osseointegração;
2. Evitam um segundo estágio cirúrgico, logo, diminui o tempo total e o custo do tratamento.
3. Podem necessitar de enxertos de tecido ósseo, associados ao uso de membrana.
4. Devem ser realizados por profissionais experientes, familiarizados com técnicas de regeneração óssea, especialmente em casos de área estética e fenótipo periodontal fino.

Estudos adicionais são necessários para avaliar o processo de remodelação do alvéolo em Implantação Imediata.

REFERÊNCIAS

1. ALVAREZ-CAMINO, Juan-Carlos; VALMASEDA-CASTELLÓN, Eduard; GAY-ESCODA, Cosme. Immediate implants placed in fresh sockets associated to periapical infectious process. A systematic review. *Med.Oral Patol. Oral Cir. Bucal*, p. e780-785, September 2013.
2. ANITHA k., KUMMAR, S. Senthil, Thirumurugan.Immediate Implants in Anterior Maxillary Archs. *J. Nat. Sci. Biol. Med.* Jan.- Jun. V.5, p.82-89, 2014.
3. ARAÚJO, Maurício G.; SUKEKAVA, Flávia; WENNSTROM, Jan. L.; LINDHE, Jan. Ridge alterations following implant placement in fresh extraction sockets: an experimental study in the dog. *J. Clin Periodontol.*, v.32, p. 645-652, 2005.
4. ARAÚJO, Maurício de; LINDER, Elena; LINDHE, Jan. Bio-Oss® Collagen in the buccal gap at immediate implants: a 6-month study in the dog. *Clin. Oral Imp Res.* Ed. Wiley & Sons, v.22, p. 1 a 8 , December 2009.
5. ATIEH, Momen A.; PAYNE, Alan G.T.; DUNCAN, Warwick J.; de SILVA, Rohana K., CULLINAN, Mary P, Rohana K., CULLINAN, Mary P.; Immediate placement of immediate restoration/loading of single implants for molar tooth replacement: a systematic review and meta-analysis. *Int. J. Oral Maxillofac Implant*, v.25, p.401-415, 2010.
6. ATIEH, Momen A.; ALSABEEHA, Nabeel H.; DUNCAN, Warwick J., de SILVA, Rohana K., CULLINAN, Mary P, Schwass, Donald; Payne, ALAN G.T. Immediate single implants restorations in mandibular molar extraction sockets: a contolled clinical trial. *Clin. Oral Impl. Res.* p.1-13, 2012.
7. CAPELLI, Matteo; TESTORI, Tiziano; GALLI, Fabio; ZUFFETTI, Francesco; MOTRONI, Alessandro; WEINSTEIN, Roberto; DEL FABBRO, Massimo.Implant–Buccal Plate Distance as Diagnostic Parameter: A Prospective Cohort Study on Implant Placement in Fresh Extraction Sockets. *J Periodontol*; v. 84, p.1768-1774, 2013.
8. CHRCANOVIC, Bruno Ramos, ALBREKTSONN, Tomas; WENNERBERG, Ann. Dental implants inserted in fresh extraction sockets versus healed sites: a sistematic review and meta-analysis. *Journal of Dentistry.* Ed. Elsevier. v.43, p.16-41, 2014.

9. COVANI, U.; BARONE, A.; CORNELINI, R., R. CRESPI.R. Soft Tissue healing Around Implants Placed Immediately After Tooth Extraction Without Incision: A Clinical Report. *Int. J. Oral Maxillof Implants*; v.19; p. 549-553. 2004.
10. CHAPPUIS, V.; Engel, O.; REYES, M; SHAHIM, K.; NOLTE, L.-P.; BUSER, D. Ridges alterations post-extraction in the esthetic zone: a 3D analysis with CBCT. *J. Dent. Res.* v. 92, p.195S-201S, October 2013.
11. CHEN, Stephen T., JÚNIOR, Thomas G. Wilson, HAMMERLE, Christoph H.F, Immediate ou Early Placement of Implants Following Tooth Extraction: Review of Biologic Basis, Clinical Procedures and Outcomes. *Int J Oral MaxillofacImplants*; V.19, p. 12-25, 2004.
12. DISCACIATI, J. A.C; VASCONCELLOS, W.A.; Barros, V. M. Emergência Clínica_ temporização imediata sobre implantes instalados em alvéolo fresco: indicações, vantagens, riscos. *Innovations Implant Journal- Biomateriais and Esthetics*, V. 7, n. 1, jan./abril, 2012.
13. DI FELICE, Roberto; DE DOMINICIS, Alessandro; D'ARCANGELO, Camilo; GIANNONI, Mário. Immediate Placement of Bone Level Straumann Implants: A case series. *Int J Periodontics Restorative Dent.*,p.57-65, 2011.
14. ESPOSITO, M.; GRUSOVIN, M.G.; COULTHARD, P.; WORTHINGTON, H.V. The efficacy of various bone augmentation procedures for dental implants: a Cochrane systematic review of randomized controlled clinical trials. *Int. J. Oral Maxillofac. Implants.* 2006; 21:696-710.
15. FUGAZZOTTO, Paul A. Decision Making Following Extraction Of Multirroted Maxillary Teeth. In: *Implant and Regenerative Therapy in Dentistry: A Guide to Decision Making.* 1 ed. Ed.Willey-Blackwell, 2009.Cap.8, p.218-245.
16. FUGAZZOTTO, Paul A.; DE PAOLI, Sérgio. Immediate Implant Placement in Esthetic Single Tooth Sites. In: *Implant and Regenerative Therapy in Dentistry: A Guide to Decision Making.* 1 ed. Ed.Willey-Blackwell, 2009.Cap.11, p.295-311.
17. MENDONÇA, J. A.; NETO, J. M.; CAMARGO, I. S.; A Manipulação dos Tecidos Moles para a Otimização da Estética da Prótese sobre Implantes: In: FRANCISCONE; C. E; CARVALHO, P. S. P. *Prótese sobre Implantes: Planejamento, Previsibilidade e Estética*, São Paulo, Ed. Santos, 2008, Cap. 6, p. 70.

18. HAMMERLEE, Christoph H.F.; ARAÚJO, Maurício G.; SIMION, Massimo; ARAÚJO, Maurício G. Relato de Consenso em Osteologia: Conhecimento baseado em Evidência na biologia e tratamento de alvéolos de extração. *Clin. Oral Imp. Res.*, p.80-82, 2012.
19. JIANSHENG, H.; DONGYING, X.; XIANFENG, W; BAOYI, Xie; QIONG, Liu; JINCAI, Zhang. Clinical Evaluation of Short and Wide-Diameter Implants Immediately Placed Into Extraction Sockets of Posterior Areas: A 2-Year Retrospective Study. *Journal of Oral Implantology*.V.XXXVIII. p. 729-737, Guangzhou, China, 2012.
20. JOFRE, Jorge; VALENZUELA, Daniela; QUINTANA, Paula; ASENJO-LOBOS, Claudia. Protocol for Immediate Implant Replacement of Infected Teeth. *Implant Dentistry*. v.21. p.287-294, 2012.
21. KAN, Joseph Y. K.; RUNGCHARASSAENG, Kitichai; LOZADA, Jaime L.; ZIMMERMAN, Grenith. Facial gingival tissue stability following immediate placement and provisionalization of maxillary anterior single implants: a 2- to 8- year follow-up. *The International Journal of Oral & Maxillofacial Implants*. Califórnia, p.179-187, 2010.
22. JOVANOVIĆ, Sascha A. Aspectos Clínicos dos Implantes Dentais. In: Carranza, Jr.; Newman; Periodontia Clínica, 8ª edição, Rio de Janeiro: Editora Guanabara Koogan S. A., 1997, Cap. 63, p. 739.
23. ORTEGA-MARTINEZ, Jordi; PÉREZ-PASCUAL, Tania; MAREQUE-BUENO, Santiago; HERNANDEZ-ALFARO, Frederico; FERRES-PADRÓ, Eduard. Immediate implants following tooth extraction: A systematic review. *Med. Oral Patol Oral Cir. Bucal*. v. 17.n.2, p.e251-261, mar 2012.
24. MISCH, Carl E.; SCORTECCI, Gerard M. Carga Imediata na Implantodontia: Considerações e Tratamento. In: Implantes Dentais Contemporâneos. 3 ed. Rio de Janeiro: Editora Elsevier, 2009, v. 74, Cap.35, p.833-834.
25. NOVAES Jr., Arthur B.; SUAID, Flávia; QUEIROZ, Adriana C.; MUGLIA, Valdir, A.; SOUZA, Sérgio L.S.; PALIOTO, Daniela B.; TABA Jr., Mário; GRISI, Márcio F. Buccal bone plate remodeling after immediate implant placement with and without synthetic bone grafting and flapless surgery: radiographic study in dogs. *Journal of Oral Implantology*.v.38, p.687-699, 2012.

26. PAGNI, Giorgio; PELLEGRINI, Gaia; GIANNOBILE, William V.; RASPERINI, Giulio. Postextraction alveolar ridge preservation: biological basis and treatments. *International Journal of Dentistry*, Milan, v.2012, n. ID 151030, p.1-13, April 2012.
27. PAOLANTONIO, Michele; DOLCI, Marco, SCARANO, Antonio; D'ACHÍVIO, Domenico; DI PLACIDO, Giacinto; TUMINI, Vincenzo; PIATELLO Adriano. Immediate implant in fresh extraction sockets. *J. Periodontol.*v.72, n.11, p.1560-91, 2001.
28. PEÑARROCHA, Miguel; URIBE, Roberto; BALAGUER, José. Immediate implants after Extraction: A review of the current situation. *Med. Oral*, Valencia, v.9, p.234-42, 2004.
29. SANZ, Ignacio; GARCIA-GARGALLO, Maria; HERRERA, David; MARTIN, Conchita; FIGUERO, Elena; SANZ, Mariano. Surgical protocol for early implant in post-extraction sockets: a systematic review. *Clin.Oral Imp.Res.*, Madrid, v.23, p.67-79, August 2011.
30. SANZ, Mariano; CECCHINATO, Denis; FERRUS, Jorge; SALVI, Giovanni E.; RAMSEIER, Christoph; LANG, Niklaus P.; LINDHE, Jan. Implants placed in fresh extraction sockets in the maxilla: clinical and radiographic outcomes from a 3-year follow-up examination. *Clin. Oral Impl. Res.* Madrid, v.25, p.321-327, 2014.
31. SMITH, Richard B., TARNOW, Dennis, P. Classification of Molar Extraction Sites for Immediate Dental Implant Placement: Technical Note. *Int J Oral Maxillofac Implants.*, New York, p.911-916, 2013.
32. SOARDI, Carlo Maria; BIANCHI, Andrea Edoardo; ZANDANEL, Ezio; SPINATO, Sergio. Clinical and radiographic evaluation of immediately loaded one-piece implants placed into fresh extraction sockets. *Quintessence International*, Italy, v. 43, n.8, p. 449-456, June 2012.
33. TADI, Durga Prasad; PINISETTI, Soujanya; GUJJALAPUDI, Mahalakshmi; KAKARAPARTHI, Sampath; KOLASANI, Balaram; VADAPALLI, Sri HarshaBabu. Evaluation of initial stability and crestal bone loss in immediate implant placement: an *in vivo* study. *J. Int. Soc. Prev. Community Dent*, p.139-144, Sep- Dec 2014.
34. TARAZONA, Beatriz; TARAZONA-ÁLVAREZ, Pablo; PEÑARROCHA-OLTRA, David; PEÑARROCHA-DIAGO, Maria. Relationship between

- indication for tooth extraction and outcome of immediate implants: a retrospective study with 5 years of follow-up. *J. Clin. Exp. Dent.*, Valencia, v.6, n.4, p.e484-388, 2014.
35. URIBE R., PEÑARROCHA M., BALAGUER J., FULGUEIRAS N., Immediate loading in Oral Implants. Present situation. *Med Oral Patol. Oral Cir. Bucal.* p.143-53., Oct. 2005.
36. VAN KESTEREN, Christopher J.; SCHOOLFIELD, John; WEST, Jason; OATES, Thomas. A prospective randomized clinical study of change in soft tissue position following immediate and delayed implant placement. *Int. J. Oral Maxillofac Implants.* v.25; p.562-570, 2010.
37. YONG, Loong T., Single stage immediate implant Placements in the Esthetics Zone: case report. V.38, p.738-745, 2012.