MARCELO JOSÉ BARBOSA SILVA

AVALIAÇÃO HISTOLÓGICA E IMUNOLÓGICA DOS TECIDOS PERIODONTAIS EXPOSTOS AO MTA EM MOLARES DE RATOS E INCISIVOS DE CAMUNDONGOS

UNIVERSIDADE FEDERAL DE MINAS GERAIS

INSTITUTO DE CIÊNCIAS BIOLÓGICAS

BELO HORIZONTE

2005

MARCELO JOSÉ BARBOSA SILVA

AVALIAÇÃO HISTOLÓGICA E IMUNOLÓGICA DO TECIDO PULPAR E PERIODONTAL EXPOSTOS AO MTA EM INCISIVOS DE CAMUNDONGOS E MOLARES DE RATOS

Dissertação apresentada ao Programa de Pós-Graduação em Bioquímica para a obtenção de Mestrado em Ciências Biológicas: Bioquímica e Imunologia.
Orientador: Profª Leda Quercia Vieira
Co-orientador: Prof. Antônio Paulino Ribeiro Sobrinho

UNIVERSIDADE FEDERAL DE MINAS GERAIS

INSTITUTO DE CIÊNCIAS BIOLÓGICAS

BELO HORIZONTE

2005

Agradecimentos

Ao meu pai pelo incentivo para ingressar na pós-graduação.

À Jussara pela companherismo e sugestões durante esse trabalho.

À minha irmã Nívia pelo companherismo no dia a dia e pela ajuda na construção da dissertação.

À minha irmã Vânia pela torcida. Grande amiga e companheira incondicional.

À Paulinha, minha noiva, amiga e companheira. Obrigado por sempre ter me incentivado e acreditado em mim, sempre ressaltando minhas qualidades.

À Profa. Leda Quércia Vieria por ter disponibilizado recursos para a realização deste trabalho e pelas preciosas sugestões.

Ao Prof. Antônio Paulino pelas sugestões e correções feitas.

À Profa. Rosa, responsável pelo preparo e análise das lâminas histológicas. Seu entusiasmo e contribuição foram fundamentais para a realização deste trabalho.

Ao Prof. Marcelo Caliari pela contribuição feita na análise morfométrica das lâminas.

À Profa. Kátia que me ensinou toda a técnica operatória em ratos e o manuseio com este animal.

Ao Prof. Arnaldo Garrocho pelas dicas imprecíndiveis e análise criteriosa de todas as minhas lâminas histológicas. Sua ajuda foi fundamental nesse trabalho.

Ao Prof. Luiz Carlos Feitosa pela amizade, pelos ensinamentos de endodontia e por ter cedido a clínica para acompanhamento e registro dos casos clíncos.

À Faculdade de Odontologia por ter oferecido o local de trabalho com os animais.

Aos meus colegas de laboratório, grandes companheiros do dia-a-dia cujas sugestões foram fundamentais para resolução dos problemas que ocorrem durante o mestrado. Pelos momentos de farra e risadas, afinal, nem tudo é só trabalho.

Aos meus colegas de Mestrado. Grandes amigos. Obrigado pela tolerância, sugestões e pelos bons momentos de diversão.

Á Prof. Ângela por ter cedio gentilmente o seu biotério.

Á todos os técnicos e funcionários.

Epígrafe

Dedicatórias

Dedico este trabalho à uma pessoa que é muito importante, foi um exemplo de professor, de estudante, de mãe e de vida. obrigado pela dedicação aos filhos e pelo seu tempo dedicada em minha formação.

dedico este trabalho ao meu pai. grande incentivador dos meus estudos. obrigado pelas palavras certas nas horas incertas.

Dedico este trabalho à paulinha. Companheira de estudo, amiga, namorada, noiva e futura esposa. pelo seu apoio e compreensão.

Dedido este trabalho às minhas irmãs.

Folha de Aprovação

Lista de Abreviaturas

Lista de Figuras e Quadros

Figura 1: Etapas do isolamento do campo e procedimento cirúrgico (a) animal anestesiado; (b) isolamento absoluto dos incisivos; (c) remoção da coroa; (d) coroa removida; (e) trepanação com lima rotatória bizelada. .. 36

Figura 2: Etapas do isolamento do campo e procedimento cirúrgico (a) e (b) animal anestesiado na mesa cirúrgica; (c) e (d) isolamento absoluto do primeiro molar superior esquerdo; (e) preparo cavitário na face oclusal e exposição pulpar; (f) aspecto do preparo após pulpotomia. 37

Figura 4: Produtos do RT-PCR para IL1α do tecido pulpar dos incisivos separados em gel de poliacrilamida e corados pela prata. "Padrão" indica a coluna do padrão de peso molecular do gel. Cada coluna numerada no intervalo de 1 a 4 é o pool de 5 incisivos nos dois tempos operatórios (10 e 20 dias). Não houve banda no controle negativo. 47

Figura 6: Produtos do RT-PCR para IFNg do tecido pulpar dos incisivos separados em gel de poliacrilamida e corados pela prata. "Padrão" indica a coluna do padrão de peso molecular do gel. Cada coluna numerada no intervalo de 1 a 4 é o pool de 5 incisivos nos dois tempos operatórios (10 e 20 dias). Não houve banda no controle negativo. 49

Figura 8: Produtos do RT-PCR para TNFα do tecido pulpar dos incisivos separados em gel de poliacrilamida e corados pela prata. "Padrão" indica a coluna do padrão de peso molecular do gel. Cada coluna numerada no intervalo de 1 a 4 é o pool de 5 incisivos nos dois tempos operatórios (10 e 20 dias). Não houve banda no controle negativo. 50

Figura 10: Produtos do RT-PCR para CCL 5 do tecido pulpar dos incisivos separados em gel de poliacrilamida e corados pela prata. "Padrão" indica a coluna do padrão de peso molecular do gel. Cada coluna numerada no intervalo de 1 a 4 é o pool de 5 incisivos nos dois tempos operatórios (10 e 20 dias). Não houve banda no controle negativo. 52

Figura 11: Tecido periodontal de rato do grupo controle sacrificado com 14 dias. Área da perfuração recoberta por camada de fibrina, células inflamatórias e debris. Note infiltração e desorganização do ligamento periodontal (seta). D – dentina; P – perfuração. H&E; X40. 53

Figura 12: Tecido periodontal de rato do grupo controle sacrificado com 14 dias. Aspecto da reação tecidual recobrindo o fundo da perfuração com cavidade preenchida por debris. Seta – debris na base da perfuração. H&E; X100. 54

Figura 13 - Tecido periodontal de rato do grupo controle sacrificado com 14 dias Observa-se a camada de células inflamatórias crônicas infiltradas na periferia da perfuração (seta) formando uma camada. Nota-se ainda reação do tecido subjacente que mostra neoformação vascular. P – perfuração; NV – neoformação vascular. H&E; X400.....54

Figura 14: Tecido periodontal de rato do grupo controle sacrificado com 14 dias Observar tecido de granulação bem desenvolvido. VH – Vasos hiperemiados. Tricrômico de Gomori; X400. 55

Figura 15: Tecido periodontal de rato do grupo controle sacrificado com 14 dias Observa-se reabsorção no tecido ósseo abaixo da perfuração. Seta – osteoclasto; TC – tecido ósseo; VH – vasos hiperemiados. Tricrômico de Gomori; X400. 55

Figura 16: Tecido periodontal de rato do grupo experimental sacrificado com 14 dias. Área da perfuração mostrando deposição de material amorfo junto com piócitos e neutrófilos. P – perfuração; seta – material amorfo. H&E; X40. 58

Figura 17: Tecido periodontal de rato do grupo experimental sacrificado com 14 dias. Área do abscesso próximo da perfuração. Observar a presença de membrana piogênica. Note o tecido conjuntivo subjacente com infiltrado mononuclear e pequenas áreas de infiltrado polimorfonuclear. AB – abscesso; Setas – membrana piogênica; área delimitada – polimorfonucleares. H&E; X400. 59

Figura 18: Tecido periodontal de rato do grupo experimental sacrificado com 14 dias. Área de corte representa o tecido próximo da perfuração mostrando diferentes densidades do infiltrado inflamatório. Na parte superior, observa-se um infiltrado mais denso mostrando células em degeneração (setas). Na parte inferior o infiltrado se torna escasso com deposição de colágeno (C) e neoformação vascular (NV). H&E; X400..... 60

Figura 19: Tecido periodontal de rato do grupo experimental sacrificado com 14 dias. Em detalhe, a reabsorção da dentina radicular e destruição do cemento. Observe a descontinuidade do cemento sobre a dentina. DR – dentina radicular; C – cemento; Setas – delimitam a área de reabsorção da dentina. H&E; X400. 61

Figura 20: Tecido periodontal de rato do grupo experimental sacrificado com 14 dias. Área próxima à perfuração em que pode ser observado o ligamento periodontal desorganizado com destruição da camada de cemento e uma área do ligamento periodontal organizado com a presença do cemento. A linha separa as duas áreas. DR – dentina radicular; C – cemento; LPO – ligamento periodontal organizado; LPD – ligamento periodontal desorganizado. H&E; X400. 62

Figura 21: Tecido periodontal de rato do grupo controle sacrificado com 21 dias. Aspecto da perfuração de furca. Pode-se observar infiltrado inflamatório denso próximo da perfuração e, próximo do tecido ósseo, área de deposição de colágeno. P – perfuração; D – dentina; R – raiz; I – área de maior infiltrado inflamatório; C – área de deposição de colágeno; O – tecido ósseo. H&E; X40. 64

Figura 22: Tecido periodontal de rato do grupo controle sacrificado com 21 dias. Aspecto do tecido conjuntivo abaixo da área perfurada. Pode-se observar infiltrado polimorfonuclear próximo da perfuração (área delimitada). Abaixo, tecido conjuntivo fibroso com escasso infiltrado

inflamatório. C – área de deposição de colágeno; NV – neoformação de vasos O – tecido ósseo. H&E; X400. 65

Figura 23: Tecido periodontal de rato do grupo controle sacrificado com 21 dias. Observar regiões de reabsorção do cemento em ares próxima da perfuração. DR – dentina radicular; Setas – delimita área de reabsorção do cemento; C – cemento. Tricômico de Gomori; X100..... 66

Figura 24: Tecido periodontal de rato do grupo experimental sacrificado com 21 dias. Aspecto da perfuração no grupo experimental com 21 dias. Podem-se observar remanescentes do MTA na cavidade a qual ele estava preenchendo. Observa-se o tecido conjuntivo desorganizado e densamente celularizado próximo da perfuração. P – perfuração; Setas – restos do MTA. H&E; X40..... 68

Figura 25: Tecido periodontal de rato do grupo experimental sacrificado com 21 dias. Em detalhe, o tecido conjuntivo próximo à área perfurada no grupo MTA com 21 dias. Observa-se grande parte da área com infiltrado de células mononucleares e focos de células polimorfonucleares. IC – infiltrado crônico; área delimitada – foco de células polimorfonucleares. H&E; X400..... 69

Figura 26: Tecido periodontal de rato do grupo controle sacrificado com 28 dias. Observar maior infiltrado inflamatório próximo da perfuração e reorganização do ligamento periodontal (LP). P – perfuração; setas – área de maior infiltrado. H&E; X40. 71

Figura 27: Tecido periodontal de rato do grupo controle sacrificado com 28 dias. Observar a inflamação aguda persistente próxima da perfuração. Note também, remanescentes do MTA na área abaixo da perfuração. Nota: P – perfuração; setas – área de inflamação aguda persistente; M – remanescentes do MTA. H&E; X40. 73

Figura 29: Média do número total de células presente nas áreas abaixo da perfuração nos grupos controle (CT) e experimental (MTA) nos três tempos operatórios (14, 21 e 28 dias). (■) indica diferença estatisticamente significativa ($p<0,05$) entre CT e MTA no tempo de 14 dias. (✦) indica diferença estatisticamente significativa ($p<0,05$) entre os grupos controles no tempo de 21 dias. Não houve diferença no tempo de 28 dias.CORRIGIR ESSE QUADRADO. FALTA UMA BOLINHA. AS DIFERENCAS ESTAO ENTRE OS GRUPOS NO MESMO TEMPO OPERATÓRIO.....74

Lista de Gráficos

Figura 1: Expressão de mRNA para GAPDH no tecido pulpar extraído dos incisivos de 5 camundongos agrupados por amostra nos grupos controle (CT) e experimental (MTA) nos dois tempos operatórios (10 e 20 dias). O controle negativo não sofreu qualquer procedimento (CT neg). 46

Figura 2: Produtos do RT-PCR para GAPDH do tecido pulpar dos incisivos separados em gel de poliacrilamida e corados pela prata. "Padrão" indica a coluna do padrão de peso molecular do gel. Cada coluna numerada no intervalo de 1 a 4 é o pool de 5 incisivos nos dois tempos operatórios (10 e 20 dias). O controle negativo não sofreu qualquer procedimento. 46

Figura 3: Expressão de mRNA para IL1α no tecido pulpar extraído de 5 incisivos de camundongos agrupados por amostra nos grupos controle (CT) e experimental (MTA) nos dois tempos operatórios (10 e 20 dias). (■) indica diferença estatisticamente significativa ($p<0,05$) entre CT e MTA no mesmo tempo. (●) indica diferença estatisticamente significativa ($p<0,05$) entre os grupos controles dos dois tempos operatórios. 47

Figura 5: Expressão de mRNA para IFNγ no tecido pulpar extraído de 5 incisivos de camundongos agrupados por amostra nos grupos controle (CT) e experimental (MTA) nos dois tempos operatórios (10 e 20 dias). (■) indica diferença estatisticamente significativa ($p<0,05$) entre CT e MTA no mesmo tempo.FALTANDO O QUADRADO 48

Figura 7: Expressão de mRNA para TNFα no tecido pulpar extraído de 5 incisivos de camundongos agrupados por amostra nos grupos controle (CT) e experimental (MTA) nos dois tempos operatórios (10 e 20 dias). 50

Figura 9: Expressão de mRNA para CCL 5 no tecido pulpar extraído de 5 incisivos de camundongos agrupados por amostra nos grupos controle (CT) e experimental (MTA) nos dois tempos operatórios (10 e 20 dias). (●) indica diferença estatisticamente significativa ($p<0,05$) entre CT e MTA no mesmo tempo..... 51

Lista de Tabelas

Tabela 1: Análise das citosinas 41

SUMÁRIO

Resumo 17
1. Introdução ..... **Erro! Indicador não definido.**
1.1 Mineral Trioxide Aggregate (MTA) 20
1.2 Perfurações de Furca 23
1.3 Citocinas 24
1.4 Quimiocinas 27
2. Objetivos 30
2.1 Objetivos específicos 30
3. Metodologia 32
3.1 Característica do estudo 32
3.1.1 Animais experimentais 32
3.1.2 Plano amostral dos experimentos em ratos e camundongos 32
3.2 Anestesia 33
3.3 Isolamento do campo cirúrgico 33
3.4 Procedimento cirúrgico 34
3.5 Manipulação e inserção do MTA 34
3.6 Remoção dos Tecidos Periapicais e identificação das citocinas produzidas 41
3.7 Análise estatística 43
3.8 Análise histológica 38
3.9 Análise estatística 40
Seqüência 41
4. Resultados 45
4.1 - Identificação das citocinas por RT-PCR nos tecidos pulpares dos incisivos de camundongos 45
4.1.1 GAPDH (Gliceraldeído 3- fosfato desidrogenase) 45
4.1.2. Interleucina-1 alfa 45
4.1.3 Interleucina-4 48
5.1.4 Interleucina-6 48
4.1.5 Interferon - gama 48
4.1.6 Fator de necrose tumoral-alfa 49
4.1.7 CCL 5 51
4.1.8 CCL 2 52
4.2 – Análise histológica 52

4.2.1 – Resultados descritivos.....52
4.2.1.1 – Grupo controle 14 dias após a intervenção.....52
4.2.1.2 Grupo tratado com MTA14 dias após a intervenção.....57
4.2.1.3 – Grupo controle 21 dias após a intervenção..... 63
4.2.1.4 Grupo tratado com MTA 21 dias após a intervenção.....67
4.2.1.5 Grupo controle 28 dias após a intervenção 70
4.2.1.6 – Grupo tratado com MTA 28 dias após a intervenção.....72
4.2.2 – Resultados analíticos.....74
5 Discussão 77
5.1 Perfil de citocinas no tecido pulpar de camundongo em presença e ausência do MTA.....77
5.2 – Análise histológica..... 83
6. Conclusão.....87
7. Referências Bibliográficas 89
8. Anexos 98

RESUMO

RESUMO

As perfurações de furca são comunicações artificiais, normalmente de etiologia iatrogênica, entre a cavidade pulpar e os tecidos periodontais. Elas podem ocorrer em qualquer etapa do tratamento endodôntico. (CARDOSO E GONÇALVES, 2002). Até recentemente, sua resolução era difícil devido à complexidade anatômica da área e a ausência de medicação específica. Para a completa reparação da perfuração de furca é necessário que a mesma seja preenchida com um material que forneça condição propicia para que os processos biológicos de reparação se iniciem. (BRYAN, WOOLLARD, MITCHELL, 1999). Um novo material chamado Mineral Trioxide Aggregate (MTA) apresenta resultados clínicos satisfatórios, surgindo como um novo e promissor adjuvante na terapia dessas afecções. Neste estudo, foi verificado a expressão das citocinas IL-1, IL-4, IL-6, TNF-α, IFN-γ e as quimiocinas CCL 2 e CCL 5 em tecido pulpar de incisivo de camundongos e avaliação histológica em molares de ratos.Os resultados mostraram que no grupo de animais com MTA a produção de citocinas foi menor em relação ao controle. Histologicamente, o grupo experimental (MTA) apresentou um atraso no reparo da lesão que pode estar relacionado com a menor produção de citocinas. Dessa forma, há menor liberação de agentes algógenos refletindo num quadro de silêncio clíncio.

1. INTRODUÇÃO

1.1 MINERAL TRIOXIDE AGGREGATE (MTA)

O MTA é um cimento que foi desenvolvido na Universidade de Loma Linda, CA – EUA, pelo pesquisador Dr. Mahmoud Torabinejad. Foi utilizado experimentalmente, com sucesso, por endodontistas durante vários anos e está aprovado pelo Food and Drug Administration (FDA) – EUA desde 1998 (Torabinejad et al., 1993).

O MTA é um pó cinza composto por óxidos minerais e íons (silicato tricálcico, silicato dicálcico, aluminato tricálcico, alumínio ferrítico tetracálcico, sulfato de cálcio diidratado, óxido de bismuto e outros íons minerais). É um material de fácil manipulação, apresentando-se radiopaco nas tomadas radiográficas. Incorporado à água destilada ou soro fisiológico, apresenta pH inicial de 10,2 aumentando para 12,5, três horas após a manipulação. Seu tempo de presa é de 2 horas e 45 minutos, aproximadamente. O MTA é um material hidrofílico e, dessa maneira, suas propriedades não são afetadas quando empregadas em manobras cirúrgicas, como em perfurações e cirurgias paraendodônticas. Assim, naqueles casos em que ocorre pequeno sangramento ou mesmo em ambientes onde exista alguma umidade, o material não perde suas propriedades físicas, mantendo o nível adequado de selamento marginal. Em contato com a água, converte-se em um gel coloidal que se cristaliza e sofre ligeira expansão, o que contribui para o selamento marginal das cavidades operatórias (Abedi e Ingle; Torabinejad, 1995).

O MTA tem sido utilizado em aplicações cirúrgicas e não cirúrgicas incluindo retro-obturações, tampão apical, capeamentos pulpares, reparos de perfurações de furca e radiculares, reabsorções e apexificações (Arens e Torabinejad, 1996; Hsien et al., 2003; Bodem et al., 2004). Em endodontia, parece ser um material com melhores propriedades que os outros materiais já conhecidos como o amálgama, IRM® (Intermediate Restorative Material), ionômero de vidro, Super-EBA® (Cimento de

óxido de zinco e eugenol reforçado), quando utilizado em procedimentos nos quais se almeja o reparo radicular e a neo-formação óssea (Torabinejad e Chivian, 1999). O MTA é o material ideal para ser utilizado junto ao osso, por ser um biocompatível (Torabinejad, 1995; Kettering, 1998; Koh, 1998; Keiser et al.,2000; Holland et al.,2001), sendo o único que permite o crescimento do cemento, a formação óssea e a reinserção de fibras do ligamento periodontal (Ford et al., 1995; Torabinejad et al., 1997).

Mitchell et al. (1999) estudaram a biocompatibilidade de três variantes de MTA, utilizando uma linhagem celular de osteossarcoma MG-63, para observar a sua citomorfologia e seu crescimento. O crescimento celular foi medido por microscopia eletrônica de varredura. A produção de citocinas foi quantificada pelo Teste Elisa para IL-1α, IL-6, IL-8, IL-11 e M-CSF. Os resultados demonstraram que houve um bom crescimento das células, produção de IL-6 e de altas concentrações de IL-8, na presença de MTA. Não houve produção de IL-1α e IL-11 e a produção do M-CSF foi alta. Os autores sugeriram que o MTA demonstrou ser biocompatível podendo, portanto, ser aplicado clinicamente.

Com o objetivo de verificar se o MTA estimula a produção de citocinas e se permite uma boa aderência celular, Koh et al. (1997) examinaram uma cultura de osteoblastos da linhagem MG-63, na presença do MTA após a presa e em condições de umidade. Verificaram que os osteoblastos apresentavam-se aderidos ao MTA em seis horas e uma maior quantidade de citocinas (IL-1α, IL-1β e IL-6) foi encontrada após 144 horas. A produção de M-CSF não foi afetada, mas manteve-se em valores altos. Semelhante ao estudo anterior, Koh et al. (1998) avaliaram a citomorfologia dos osteoblastos MG-63 e a produção de citocinas na presença de MTA e IRM®. Os sobrenadantes da cultura foram analisados para a presença de IL-1α, IL-1β, IL-6 e M-

CSF. Os osteoblastos crescidos na presença do MTA apresentaram morfologia típica e aderidos ao cimento. Já na presença de IRM®, apresentavam-se com morfologia atípica. Houve níveis elevados das citocinas na presença do MTA, entretanto, quando se utilizou o IRM® elas eram inexistentes ou foram produzidas em pequenas quantidades. Por sua vez, o M-CSF foi produzido independente do tipo de material utilizado. Segundo Torabinejad et al. (1995), como o cálcio e fosfato são as principais moléculas do MTA e também os principais componentes dos tecidos dentais, o material apresenta excelente biocompatibilidade quando em contato com os tecidos. Os autores demonstraram que, após tomar presa, o MTA passa a ser constituído por óxido de cálcio, na forma de cristais discretos, e por fosfato de cálcio, com uma estrutura amorfa, de aparência granular.

Estudos demonstraram que o MTA não permitiu a infiltração bacteriana, mesmo em ambientes altamente contaminados. Fato que se deve principalmente à sua grande capacidade de selamento e não ao seu pH elevado (Torabinejad et al., 1995b). A adaptação marginal do MTA tem sido estudada e comparada com outros materiais: amálgama, Super-EBA® e IRM® em retro-obturações de dentes humanos extraídos. Através de estudos de microscopia eletrônica de varredura, o MTA foi o material que demonstrou a menor fenda junto às retro-cavidades, quando comparado com os outros materiais (Torabinejad, 1995c). Adamo et al. (1999) avaliaram o selamento de materiais retro obturadores como MTA, resina composta, amálgama e Super-EBA® utilizando um modelo de microinfiltração bacteriana. Foram utilizados 60 dentes extraídos, nos quais as retrocavidades foram preparadas e preenchidas com os materiais. Os resultados demonstraram que não houve diferença estatística significante na proporção da microinfiltração dos cinco grupos testados, tanto em quatro, oito ou 12 semanas . Yatsushiro, Baumgartner, e Tinkle, (1998) avaliaram o vedamento do MTA e amálgama em retro-obturações utilizando um dispositivo de

condução de fluídos. A passagem de fluido através do material foi medida e comparada nos tempos 1, 2, 3, 4, 8, 12, 16, 20, e 24 semanas. Os resultados mostraram que o amálgama apresentou maior infiltração após a 4ª semana em relação ao MTA. Lee et al. (1993) compararam o MTA com amálgama e IRM em perfuração lateral de raiz e mostraram que o vedamento do primeiro é superior aos outros materiais estudados.

1.2 PERFURAÇÕES DE FURCA

As perfurações de furca são comunicações artificiais causadas por brocas, normalmente de etiologia iatrogênica, entre a cavidade pulpar e os tecidos periodontais. Na prática endodôntica elas podem ocorrer em qualquer etapa, comprometendo seriamente o prognóstico do tratamento. Segundo Ingle (1961), as perfurações são a segunda grande causa de insucesso no tratamento endodôntico e correspondem a 9,6% de todos os casos de insucessos.

Vários estudos mostraram que as perfurações de furca provocam uma reação inflamatória crônica nos tecidos periodontais. Balla et al. (1991) relataram que o osso alveolar, na área de furca, é destruído e substituído por tecido de granulação. Isso causa perda da inserção do ligamento periodontal, podendo levar à perda do elemento dentário (Seltzer, 1970; Bhaskar, 1971; Meister, 1979; Arens, 1996).

A utilização de modelos animais (cães e macacos) e observações clínicas em seres humanos têm sido úteis para se estudar a reação do ligamento periodontal em casos de perfuração e para se testar a biocompatibilidade de materiais utilizados no tratamento destas complicações cirúrgicas (Beavers, Bergenholtz, e Cox, 1986; Bramante e Berbert, 1987; Balla et al., 1991; Arens e Torabinejad, 1996).

Durante os anos, vários materiais foram indicados para serem utilizados no tratamento destas perfurações, incluindo gutta percha, amálgama, hidróxido de cálcio, fosfato tricálcico, cavit, óxido de zinco e hidroxiapatita (ElDeeb et al., 1982; Aguirre e ElDeeb, 1986; Bramante e Berbert, 1987; Balla et al., 1991). Entretanto, nenhum deles foi capaz de restabelecer a arquitetura normal dos tecidos periodontais. Ford et al. (1995) afirmaram que o objetivo do tratamento desse tipo de lesão é manter saudáveis os tecidos adjacentes à área perfurada. A biocompatibilidade e o selamento marginal adequado são fatores importantes para alcançar este objetivo (Petersson, 1985; Arens, 1996). A ausência de materiais com estas características fez com que o tratamento das perfurações de furca fosse de difícil resolução na clínica (Bryan, Woollard, Mitchell, 1999).

Com o advento recente do MTA, um material adequado foi incorporado pela clínica no tratamento destas complicações (Ford et al., 1995; Arens e Torabinejad, 1996; Schwartz et al., 1999 e Castellucci, 2003).

1.3 CITOCINAS

A maioria das citocinas são proteínas ou glicoproteínas de pequeno e médio tamanho que controlam potentes efeitos biológicos na maioria das células. Inicialmente identificadas como sendo importantes nos processos inflamatórios, estudos recentes mostram que essas proteínas estão também envolvidas na maioria dos processos fisiológicos (Burke et al., 1993; Mire-Sluis e Thorpe, 1998). As citocinas consideradas pró-inflamatórias incluem: a interleucina-1 (IL-1), interleucina-6 (IL-6), interferon-γ (INF-γ) e fator de necrose tumoral-α (TNF-α). Por sua vez, a interleucina-4 (IL-4), interleucina-10 (IL-10), e a interleucina-13 (IL-13) podem ser consideradas, direta ou indiretamente, como citocinas antiinflamatórias (O'Garra, 1989; Mosmann,1991).

A IL-1 é uma citocina pró-inflamatória produzida, principalmente, por macrófagos (Mire-Sluis e Thorpe, 1998), apresentando um amplo espectro de ação celular, que se assemelha àquelas do TNF-α e, em menor intensidade, à da IL-6 (Dinarello, 1996). A IL-1 induz a produção de mediadores de vasodilatação (NO e PGI_2), expressão de moléculas de adesão e a produção de citocinas em culturas de células endoteliais. Na sua presença, ocorrem mudanças na adesão e na produção de substâncias quimiotáticas que favorecem a migração de leucócitos (Mantovani, 1992). Tem um papel importante nos processos agudos ao induzir a produção de proteínas, tais como o fibrinogênio, proteína c reativa, hemopexina (Dinarello, 1984). Nas patologias periradiculares, que estão geralmente associadas à perda óssea, a IL-1 participa como um potente indutor da reabsorção óssea. Sabe-se que osteoblastos possuem receptores para essa citocina e que, quando ativados, participam da ativação e diferenciação de osteoclastos (Stashenko et al., 1987).

A IL-6 é produzida por uma variedade de tipos celulares, sendo as principais fontes os macrófagos, fibroblastos e células endoteliais (Astaldi et al.,1980). Outras células produtoras são os linfócitos T e linfócitos B (Hodgkin et al., 1988). Sabe-se que as células Th2 produzem IL-4, IL-5 e IL-6 (Mosmann e Sad, 1996). Em respostas inflamatórias, a IL-6 atua como um potente fator de reabsorção óssea e sua síntese pode ser mediada pela IL-1 (Brakenhoff, 1988; Meghji, 1992).

O IFN-γ é uma citocina classicamente relacionada à inflamação (O'Garra, 1989). Ela é produzida por linfócitos T $CD8^+$ (Celis et al., 1986), linfócitos $CD4^+$ antígeno específicos e por células NK. Seu efeito regulatório inclui a ativação de macrófagos (aumentando sua atividade fagocitária) e aumento da ativação e crescimento de células citotóxicas e células NK (Morris, 1988). O IFN-γ participa na maturação de células B e na secreção de imunoglobulinas (O'Garra, 1989). Inibe muitas atividades

induzidas pela IL-4, sugerindo que essas duas citocinas, reciprocamente, regulam a produção de isotipos de imunoglobulinas em respostas imunes dependentes de célula T (O'garra, 1989). Finalmente, a presença do IFN-γ inibe a proliferação de células Th2, indicando que a presença desta citocina causa a expansão de células Th1, o que é extremamente relevante para o estabelecimento de imunidade mediada por células (Scott, 1993).

O TNF-α é uma citocina inflamatória produzida por macrófagos, monócitos e células T (Sidhu, 1993, Marie – Sluis e Thorpe, 1998), além de ser é um importante quimiotático para monócitos e neutrófilos. A estimulação dessas células pelo TNF-α induz a fagocitose, a aderência a células endoteliais e a geração de radicais livres de ânions de oxigênio-superóxidos e hidrogênio-superóxido. A ativação de células endoteliais leva à reorganização estrutural do endotélio, resultando no extravasamento vascular devido à sua capacidade de aumentar a expressão de fator de permeabilidade vascular (VEGF) (Giraudo et al., 1998). O TNF-α aumenta a expressão de molécula de adesão intercelular (ICAM-1) e molécula de adesão leucocitária endotelial-1 (ELAM-1). Em relação à produção de TNF-α, é importante mencionar que o nível intracelular de mRNA pode não estar relacionado com a quantidade de proteína secretada. O tratamento com LPS aumenta a expressão do gene em 3 vezes, o mRNA em 100 vezes e a produção de proteína em 1000 vezes (Beutler e Cerami, 1988).

Nos processos inflamatórios, é necessário que haja o equilíbrio entre citocinas inflamatórias e citocinas modulatórias. Este equilíbrio será determinante para o tipo de resposta que irá se instalar. Entre as citocinas modulatórias, destaca-se a IL-4. Ela é produzida por células T, mastócitos e basófilos. Em humanos, as células $CD4^+$ $cd45RA^-$(memória) produzem grande parte do IL-4 (DeKruyff et al., 1995) sendo,

contudo, pouco produzida pelos linfócitos $CD8^+$ (Lewis et al.; Yokota et al., 1988). A IL-4 contribui regulando negativamente a resposta inflamatória, devido a sua habilidade em reduzir receptores de IL-2. Estudos têm mostrado que a IL-4 age em monócitos do sangue periférico humano diminuindo a produção de IL-1, TNF-α e -β e IL-6 em contraposição ao IFN-γ que, regula a indução de células Th2, sendo essencial no controle de respostas inflamatórias mediadas por células(Donnelly et al., 1990; Essner et al., 1989).

1.4 QUIMIOCINAS

O recrutamento de leucócitos durante o processo inflamatório é essencial para a defesa do organismo. Tal tarefa é resultado da expressão de moléculas de adesão na superfície vascular de células endoteliais, que foram induzidas por citocinas (Moughal et al, 1992). Diversas citocinas estão envolvidas nesse processo, dentre elas o TNF-α, quimiocinas secretadas por macrófagos, células endoteliais e outros tipos celulares em resposta à infecção. Estas citocinas atuam modulando a expressão superficial ou a força de ligação dessas moléculas de adesão. Durante a última década, as quimiocinas, uma família de citocinas com atividade quimiotática para uma população específica de leucócitos, vem sendo identificada. A principal característica molecular das quimiocinas é a presença de quatro resíduos de cisteína conservados, que afeta a estrutura terciária destas proteínas (Thompson, 1988). CCL 5 é um membro da subfamília de quimiocinas CC, que apresenta uma atividade quimiotática significativa para eosinófilos, monócitos e linfócitos T $CD45^+$ (Gamonal et at., 2001). CCL 5 interage com os receptores de quimiocinas CCR3 e CCR5, que estão presentes em monócitos, eosinófilos, basófilos, leucócitos e células T ativadas. Além disso, CCL 5 é um quimioatrativo eficiente de células Th1, induzindo a transmigração destas células de uma maneira dose-dependente, enquanto as células

Th2 não são atraídas por essa quimiocina (Siveke e Hamann, 1998). CCL 2, um outro membro da subfamília de quimiocinas CC, é um potente quimioatrativo para monócitos e macrófagos. CCL 2 interage com os receptores de quimiocinas CCR2 e está ligada a respostas do tipo Th2 (Garlet et al., 2003).

2. OBJETIVOS

2. OBJETIVOS

Avaliar a reação dos tecidos periodontais frente à exposição ao MTA em perfurações experimentais de furcas de molares de ratos Wistar. Dosar citocinas em tecido pulpar perante o contato com o MTA em incisivos de camundongos C57BL/6.

2.1 OBJETIVOS ESPECÍFICOS

- Determinar a expressão do mRNA das citocinas: IL-1, IL-4, IL-6, TNF-α e IFN-γ e das quimiocinas CCL 5 e CCL 2 no tecido pulpar do incisivo de camundongos expostos ao MTA.
- Criação de um modelo de lesão em furca de molares de ratos Wistar.
- Análise histopatológica dos tecidos periodontais da região de furca perante o MTA.

3. METODOLOGIA

3. METODOLOGIA

3.1 CARACTERÍSTICA DO ESTUDO

Neste estudo, avaliaram-se os efeitos do MTA (Agregado Trióxido Mineral - Ângelus – Odonto-lógika- Londrina-Pr) sobre os tecidos periodontais de dentes de ratos submetidos à perfuração experimental de furca e tecido pulpar de camundongos à terapia endodôntica.

3.1.1 Animais experimentais

Foram adquiridos do Centro de Bioterismo da Universidade Federal de Minas Gerais (CEBIO, Belo Horizonte, MG, Brasil) ratos machos da linhagem Wistar com idade variando de 10 à 12 semanas e peso variando de 280g – 320g e camundongos da linhagem isogênica C57BL/6, machos de 6 a 8 semanas pesando cerca de 20 g. Esses animais foram mantidos em biotério com barreiras, comida e água ad libitum. Alojaram-se, cada grupo de cinco animais, em gaiolas apropriadas. O projeto de pesquisa foi aprovado pelo Comitê de ética e pesquisa em animais (CTEA – UFMG nº. 097/04), em anexo.

3.1.2 Plano amostral dos experimentos em camundongos e ratos

Os camundongos foram divididos em dois grupos com 40 animais cada. O grupo I foi sacrificado 10 dias após a intervenção e o grupo II 20 dias após. Utilizou-se para experimento, o incisivo inferior direito. Em cada grupo, 20 dentes foram tratados com MTA e 20 não tratados; 5 foram controle negativo.

Os ratos foram divididos em três grupos totalizando 36 animais. Os animais do grupo I foram sacrificados 14 dias após o experimento, do grupo II 21 dias e do grupo III 28

dias. Em cada grupo foi realizado o procedimento operatório em dois molares. O molar superior esquerdo foi o dente experimental, aquele que recebeu o cimento MTA. O molar superior direito foi o dente controle, ou seja, não recebeu o tratamento.

3.2 ANESTESIA

Os camundongos e os ratos foram anestesiados com Cetamina (Dopalen®) e Xilazina (Anasedan®). O anestésico e o analgésico foram misturados na proporção de 10 mL de Cetamina para 7,5 mL de Xilasina (Maltos, 2004). A droga foi administrada por via intraperitonial nos camundongos e intramuscular nos ratos. Utilizou-se a mesma dosagem de 0,1 mL/100g para ambas as espécies. Aguardou-se 5 min para que a droga fizesse efeito, antes de realizar qualquer procedimento.

3.3 ISOLAMENTO DO CAMPO CIRÚRGICO

Para o isolamento dos incisivos centrais dos camundongos, utilizou-se a metodologia proposta por Ribeiro Sobrinho et al. (1998), adaptada para o experimento em questão. Utilizou-se um arco, necessário para dar suporte à borracha, chamado arco de Young, com dimensões apropriadas ao tamanho da boca do camundongo (Fig. 1a). Sobre o arco, inseriu-se o lençol de borracha (fig. 1b). Para fixação do isolamento na boca do camundongo, empregou-se a cola Super Bond (Loctite®). A antissepsia do campo operatório foi realizada de acordo com metodologia proposta por Möller (1965): peróxido de hidrogênio a 35% com posterior aplicação de tintura de iodo a 5% por cinco minutos e lavagem fina com tiossulfato de sódio a 5%.

Para o isolamento dos molares de ratos, utilizou-se a metodologia proposta por Maltos (2004). Confeccionou-se uma mesa operatória específica para o trabalho em dentes de ratos, seguindo-se a técnica descrita por Houston (1964), Sampaio (1967) e

Maltos (2004) (Figs. 2a e 2b). Realizou-se o isolamento absoluto dos molares superiores e a anti-sepsia do campo operatório com metodologia proposta por Möller (1965).

3.4 PROCEDIMENTO CIRÚRGICO

Os camundongos tiveram a coroa clínica removida com uma broca diamantada cônica (Fig. 1c e 1d) adaptada a um motor de baixa rotação (Driller, São Paulo, Brazil) (Ribeiro Sobrinho et al, 1998). A ponta de uma lima rotatória foi bizelada para que a mesma se tornasse cortante, possibilitando o acesso ao canal. (Fig. 1e). Com as limas #06 e #08, instrumentou-se o terço coronário do canal do incisivo que, posteriormente, foi ampliado com uma lima rotatória #2.

Os molares dos ratos foram trepanados e o teto do assoalho pulpar foi completamente removido utilizando-se uma broca de aço cone invertido nº 33½ (Maillefer®), em baixa rotação, com refrigeração a ar (Fig. 2e). O restante do tecido pulpar da câmera foi removido (pulpotomia) com uma sonda exploradora (Maltos, 2004). O sangramento foi contido com pedaços de gaze estéril (Fig. 2f).

Para criar a perfuração da furca, foi utilizada uma broca de aço esférica ¼ (Maillefer®). Para padronizar a profundidade da perfuração, foi colado um cursor na broca a 1 mm da sua ponta ativa. O local eleito para iniciar o procedimento foi o centro do assoalho da câmera pulpar. Em seguida, realizou-se irrigação com salina fisiológica e secagem.

3.5 MANIPULAÇÃO E INSERÇÃO DO MTA

Utilizou-se o material da marca comercial MTA – Ângelus® (cedido pela Odonto-Lógika), constituído de SiO_2, K_2O, Al_2O_3, Na_2O, Fe_2O_3, SO_3, CaO, Bi_2O_3, MgO e

resíduos insolúveis (sílica cristalina, óxido de cálcio, sulfato de potássio e sódio). A manipulação do MTA foi feita seguindo as recomendações do fabricante.

No camundongo, o MTA foi inserido no canal radicular previamente instrumentado. Em seguida, o dente foi selado com resina fotopolimerisável (Biodinâmica Química e Farmacêutica). No grupo controle, o canal do incisivo foi apenas instrumentado e selado sem a inserção do MTA.

O MTA foi inserido nas perfurações de furca nos molares do rato utilizando-se a ponta de uma sonda clínica e, posteriormente, adaptado às paredes da perfuração com um condensador oddous. Sobre o assoalho da câmera, colocou-se gutta-percha para que não houvesse o risco do material selador entrar em contato com a perfuração. Em cima da gutta-percha, condensou-se o amálgama como restauração permanente do dente. Esse material foi utilizado porque ele já foi definido como o único material odontológico capaz de resistir à intensa força mastigatória do roedor e permanecer no local (Rowe, 1967). No dente controle, não se inseriu o MTA na perfuração da furca, procedendo com a restauração.

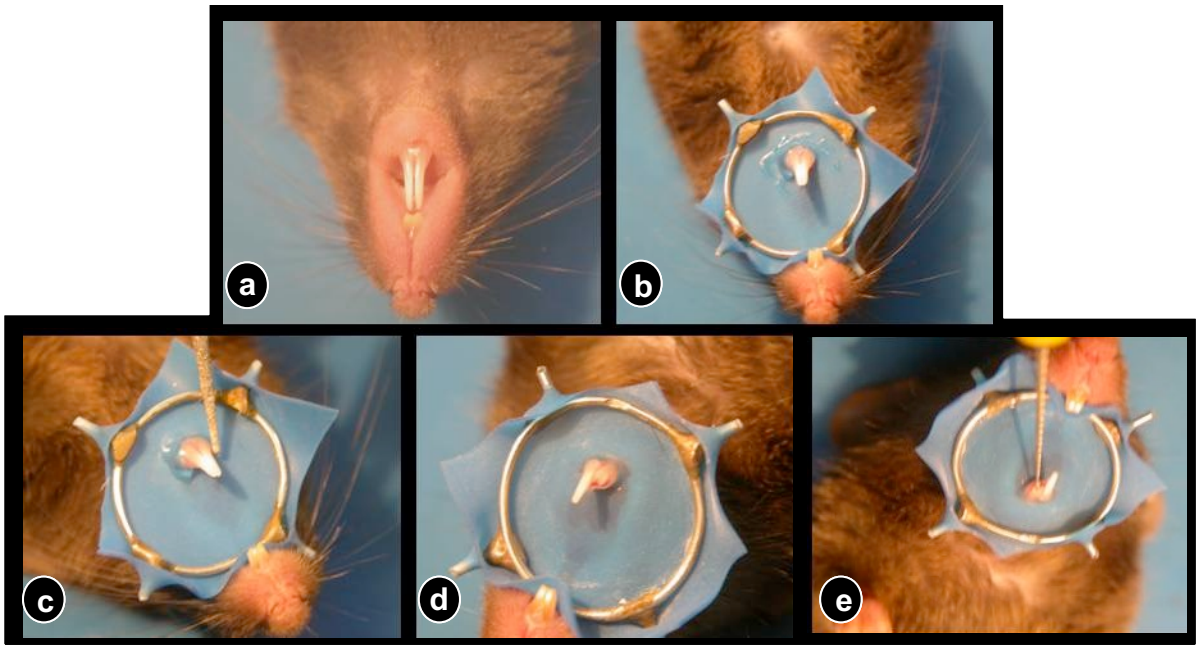

Figura 1: Etapas do isolamento do campo e procedimento cirúrgico (a) animal anestesiado; (b) isolamento absoluto dos incisivos; (c) remoção da coroa; (d) coroa removida; (e) trepanação com lima rotatória bizelada.

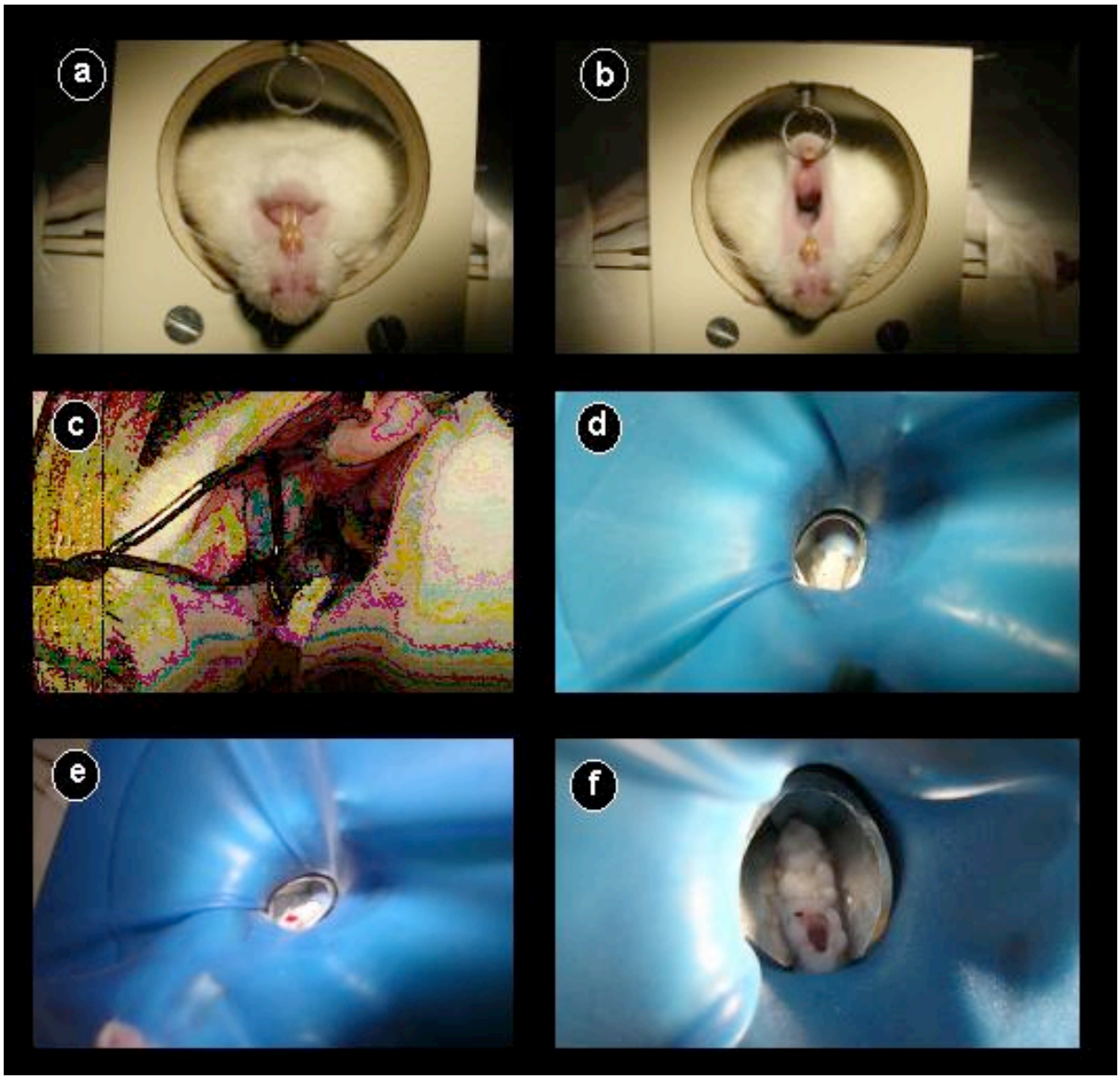

Figura 2: Etapas do isolamento do campo e procedimento cirúrgico (a) e (b) animal anestesiado na mesa cirúrgica; (c) e (d) isolamento absoluto do primeiro molar superior esquerdo; (e) preparo cavitário na face oclusal e exposição pulpar; (f) aspecto do preparo após pulpotomia.

3.6 REMOÇÃO DO TECIDO PULPAR E IDENTIFICAÇÃO DAS CITOCINAS PRODUZIDAS

Para detecção das citocinas, foi utilizado o método de Reação em Cadeia da Polimerase Transcriptase Reversa (RT-PCR). Esta etapa foi realizada nos camundongos, após 10 e 20 dias da experimentação. Os animais foram sacrificados por deslocamento cervical e as mandíbulas removidas e cuidadosamente dissecadas. O osso alveolar foi retirado para possibilitar a extração do elemento dentário, de forma intacta, utilizando-se uma tesoura afiada. Após a extração, a raiz do dente era dissecada com uma pinça adaptada e o tecido pulpar removido. Devido ao pequeno volume desse tecido, cada amostra foi combinada de 5 animais.

Para se proceder à extração do RNA, colocaram-se as amostras de tecidos periapicais em tubos tipo eppendorf contendo 150 μL de trizol (GIBCO BRL Laboratories, Grand Island, N.Y., EUA). A suspensão foi transferida para outro eppendorf. Adicionaram-se 200 μL de clorofórmio (Merck), mantendo-se no gelo por 15 min. Em seguida, foram centrifugadas, durante 15 minutos, a 12000 x *g* a 4°C. A fase superior foi transferida para um outro tubo onde o mesmo volume de isoprapanol foi adicionado. Após homogeneização, as amostras foram mantidas a -20°C durante 24 h. Foram, então, novamente centrifugadas por 15 minutos a 12000 x *g* a 4°C. Descartou-se o sobrenadante e adicionou-se 1 mL de etanol 95% sobre o pellet. Centrifugou-se novamente a amostra nas mesmas condições. Descartou-se o sobrenadante, deixando o eppendorf emborcado, numa superfície limpa, durante 3 a 5 min. Ressuspendeu-se o pellet em 40 μL de água de alta qualidade tratada com DEPC (dietil pirocarbonato, SIGMA Chemical Co., Louis, MO, EUA) e, em seguida, estocou-se em freezer a – 70º.

O RNA extraído foi descongelado e diluído em água Milli-Q estéril na proporção de 1:50 (6 μL de RNA + 294 μL de água) para um volume final de 300 μL. As amostras foram lidas em espectrofotômetro, utilizando uma placa de quartzo de 96 poços, nos comprimentos de onda de 260 e 280 nm. Para calcular a quantidade de RNA de cada amostra o valor da leitura em 260 nm foi multiplicado pela diluição e pelo fator de correção 40.

CONCENTRAÇÃO DE RNA (MG/ML) = OD260 X 50 X 40

Após o cálculo, ficou demonstrado que as amostras não deviam ser diluídas devido à baixa quantidade de RNA.

A síntese de cDNA foi feita por reação de transcrição reversa (RT-PCR) nas amostras extraídas, totalizando um volume final de 12,5 μL contendo 1,0 μg de RNA, 250 mM dNTPs, 50 mM TRIS-HCL (pH 8,3), 75 mM KCl, 3,0 mM MgCl2, 10 mM DTT (GIBCO/BRL Laboratories, Grand Island, N.Y., EUA), 10 U de RNAsin (Promega Corp., Madison WI, EUA) e 7.0 pM oligo-dT15 (Promega Corp., Madison WI, EUA). A mistura foi incubada por cinco minutos a 95ºC, cinco minutos a 4ºC e cinco minutos a 25 ºC. Neste passo, 25 U de enzima transcriptase reversa-MMLV (Promega) foram adicionadas a cada amostra e a mistura foi novamente incubada por 60 minutos a 37ºC. A temperatura foi elevada a 95ºC por cinco minutos e, em seguida, os tubos foram transferidos para o gelo por cinco minutos. O cDNA produto da reação foi diluído para um volume final de 100 μL de água Milli-Q estéril.

Para as reações de amplificação do RNA mensageiro (mRNA), com um volume final de 10 μL, foi preparada uma mistura contendo: 0,8 μL de dNTPs a 2,5 mM; 1,0 μL do tampão da Taqpolimerase a 15 mM; 0,5 μL do iniciador na proporção de 1:1 de senso e antisenso a 10 ρM; 0,05 μL da enzima Taqpolimerase (Phoneutria, Belo Horizonte,

MG, Brasil) e 6,65 μL de água Milli-Q estéril para cada amostra. Foram distribuídos 9 μL da mistura em cada microtubo e adicionado 1 μL de amostra e uma gota de óleo mineral estéril. Esse preparado foi centrifugado a 13.000 *g* por 15 seg. Após um período de incubação inicial de 3 minutos a 95°C, foi seguido o seguinte ciclo: l minuto 94°C para desnaturação, l minuto para anelamento na temperatura ideal de cada iniciador, 2 minutos a 72°C para extensão. Após o número de ciclos determinado para cada par de iniciadores, foi realizada uma extensão final de 7 minutos a 72°C. O produto foi visualizado em um gel de poliacrilamida 6% não desnaturante corado pela prata. Em seguida, foi feita a densitometria dos géis em densitômetro "*Núcleo Vision Image System*" (NucleoTech Corp., São Francisco, CA, EUA) com o programa *Gel Expert* (NucleoTech Corp., São Francisco, CA, EUA, 1998). As seqüências dos iniciadores utilizados, as temperaturas de anelamento e o número de ciclos para ampliação podem ser vistos na tabela I.

3.7 ANÁLISE ESTATÍSTICA

Cada citocina foi analisada em cada grupo comparando-se os grupos controles e experimentais. Foi utilizado o teste t de Student. As diferenças foram consideradas significantes quando $p \leq 0,05$.

Tabela 1: Análise das citosinas

PRIMER		SEQÜÊNCIA	PESO (PB)
IL1α	Senso Antisenso	60°C 35 ciclos GGC TCA CTT CAT GAG ACT TG ACA AAC TTC TGC CTG ACG AG	289
IL4	Senso Antisenso	55º C 35 ciclos TTT GAA CGA GGT CAC AGG AG TGC TCT TTA GGC TTT CCA GG	292
IL6	Senso Antisenso	55°C 35 ciclos CAA CGA TGA TGC ACT TGC AG GAA ATT GGG GTA GGA AGG AC	275
IFNγ	Senso Antisenso	GGT GAC ATG AAA ATC CTG CAG GCG CTG GAC CTG TGG GTT GTT GAC C	202
TNFα	Senso Antisenso	62º C 30 ciclos CGC TCT TCT GTC TAC TGA AC TGT CCC TTG AAG AGA ACC TG	300
RANTES - Ccl 5	Senso Antisenso	54o C 26 ciclos CGC GGA TCC CCA CGT CAA GG A GTA TTT CTA CAC C CGC GAA TCC CTG GTT TCT TGG GTT TGC TGT TG	309
MCP1 - Ccl 2	Senso Antisenso	62º C 30 ciclos CCG GAA TTC CAC TCA CCT GCT GCT ACT CAT TCA CCG GAA TTC GGA TTC ACA GAG AGG GAA AAA TGG	488

3.8 ANÁLISE HISTOLÓGICA

A avaliação histológica dos espécimes clínicos foi realizada apenas no material proveniente dos ratos. O sacrifício dos animais foi realizado por deslocamento cervical 14, 21 e 28 dias após o procedimento experimental. As hemi-mandíbulas foram removidas e, na restauração, verificado a integridade do amálgama utilizando

uma lupa estereoscópica. Se o amálgama estava trincado ou solto, a amostra era descartada. Posteriormente, colocaram-se as amostras em formol a 10% tamponado com fosfato (pH=7,2; 48 horas). Em seguida, foram lavadas em água destilada e desmineralizadas em EDTA 10% (período médio de 30 dias com trocas da solução a cada 5 dias). Após este período, foram lavadas em água corrente (20 min), desidratadas em álcoois de concentração crescente (70%, 80%, 90%, 95% e 100%), diafanizadas em xilol e incluídas em parafina.

Os cortes histológicos semi-seriados de 5 micrômetros foram obtidos na região de interesse, tendo como referência o perfil das duas raízes anteriores (disto-vestibular e mesio-vestibular) do dente. As lâminas foram montadas com 15 cortes histológicos em média, e foram obtidas 4 lâminas de cada animal. Duas lâminas foram coradas pela técnica de hematoxilina e eosina (H&E), uma foi corada pelo Tricrômico de Gomori e uma lâmina foi mantida como reserva.

A região avaliada foi àquela adjacente à perfuração na furca. Na descrição histológica de cada lâmina, os dados foram analisados pelo grau atribuído à resposta celular, de acordo com o número de células inflamatórias, o tipo de células presentes (polimorfonucleares e mononucleares) e a desorganização tecidual.

A análise morfométrica do infiltrado inflamatório na região abaixo da perfuração foi feita em cada grupo. Três lâminas de cada grupo e de animais diferentes foram selecionadas de acordo com a possibilidade de obter pelo menos duas imagens apenas do infiltrado inflamatório sem a interposição de tecido duro (dentina ou osso). Estas imagens foram capturadas na objetiva 40X através da microcâmera JVC TK-1270-RGB e analisadas no software KS300 Kontron Elektronick/Carl Zeiss (Caliari,1997). Uma macro foi construída para capturar, processar e contar todas as células em cada imagem. Os núcleos de leucócitos e todos os núcleos geralmente

encontrados nos tecidos periodontais do molar de rato foram contados através da seleção de pixels da imagem real com a criação de uma imgem binária para o processamento. A contagem obtida de um tecido periodontal intacto foi utilizado como padrão de celularidade normal desse tecido.

3.9 ANÁLISE ESTATÍSTICA

O teste comparativo foi o t de student feito entre os resultados das contagens de células dos grupos controle e experimental. As diferenças foram consideradas significativas quando $p \leq 0,05$.

4. RESULTADOS

4. RESULTADOS

4.1 - IDENTIFICAÇÃO DAS CITOCINAS POR RT-PCR NOS TECIDOS PULPARES DOS INCISIVOS DE CAMUNDONGOS

A eletroforese no gel de poliacrilamida do material obtido do RT-PCR, demonstrou produtos nos pesos esperados. Em seguida, foi feita a densitometria obtendo-se dados para análise estatística. Uma vez que o controle negativo não apresentou expressão de nenhuma das citocinas e quimiocinas pesquisadas, ele não foi representado nos gráficos.

4.1.1 GAPDH (Gliceraldeído 3- fosfato desidrogenase)

Para avaliação da presença de mRNA viável nas amostras, foi utilizada a proteína constitutiva GAPDH (Figuras 1 e 2). Nota-se que produtos de peso molecular de 400 pb foram obtidos de todos os grupos testados. Não houve diferença estatística entre os grupos estudados.

4.1.2. Interleucina-1 alfa

Nossos resultados mostram que no grupo controle, após 10 dias da manipulação do dente (CT-G10), a expressão de IL-1α é maior do que no grupo experimental com mesmo tempo operatório (MTA-G10) (p=0,03).

Já nos grupos com 20 dias após a manipulação do dente (CT-G20 e MTA-G20), nenhuma diferença foi observada (p=0,19) (Figuras 3 e 4).

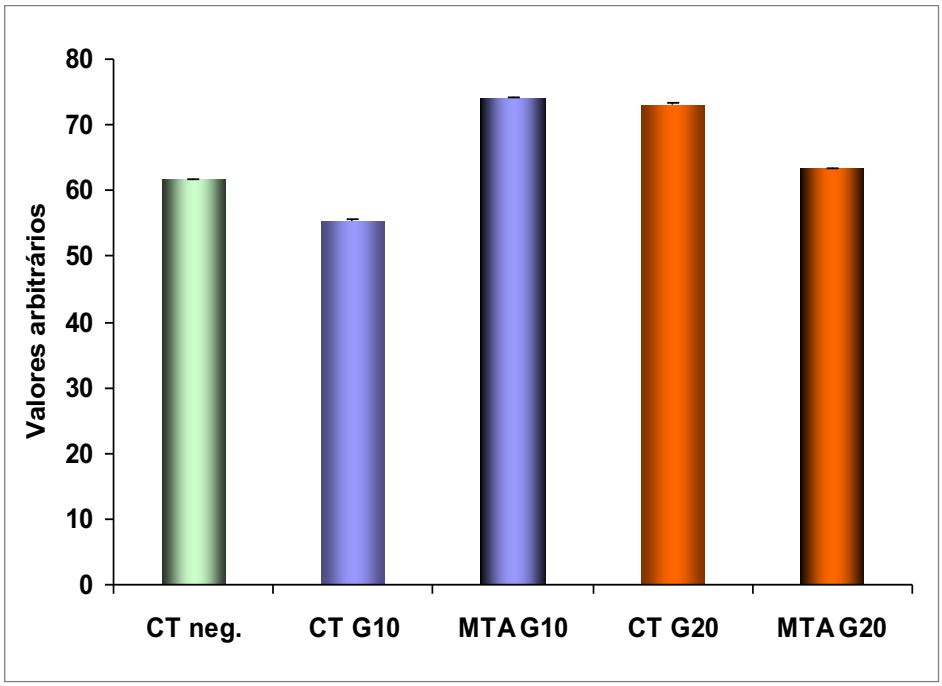

Figura 1: Expressão de mRNA para GAPDH no tecido pulpar extraído dos incisivos de 5 camundongos agrupados por amostra nos grupos controle (CT) e experimental (MTA) nos dois tempos operatórios (10 e 20 dias). O controle negativo não sofreu qualquer procedimento (CT neg).

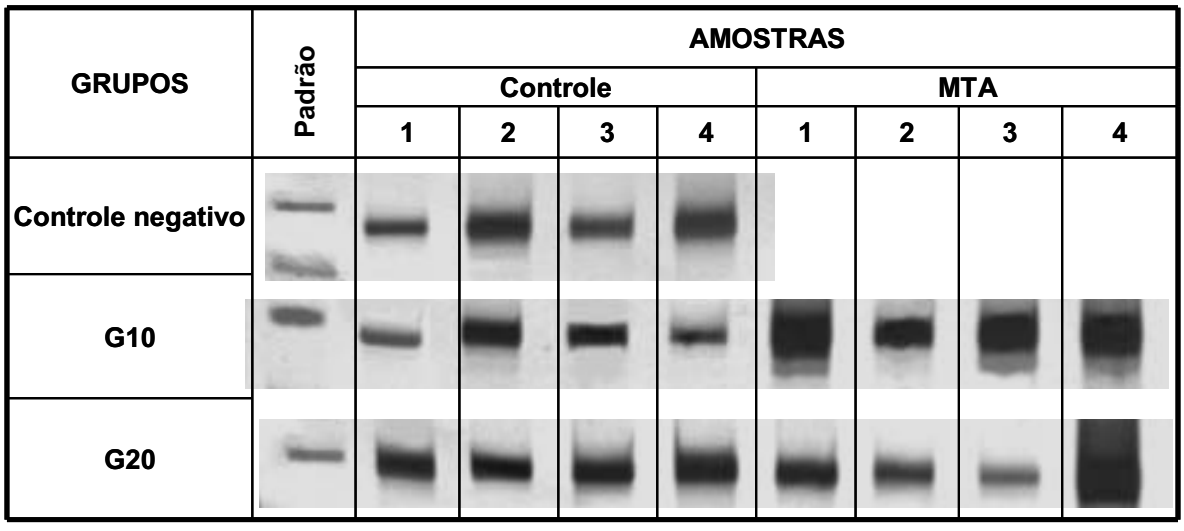

Figura 2: Produtos do RT-PCR para GAPDH do tecido pulpar dos incisivos separados em gel de poliacrilamida e corados pela prata. "Padrão" indica a coluna do padrão de peso molecular do gel. Cada coluna numerada no intervalo de 1 a 4 é o pool de 5 incisivos nos dois tempos operatórios (10 e 20 dias). O controle negativo não sofreu qualquer procedimento.

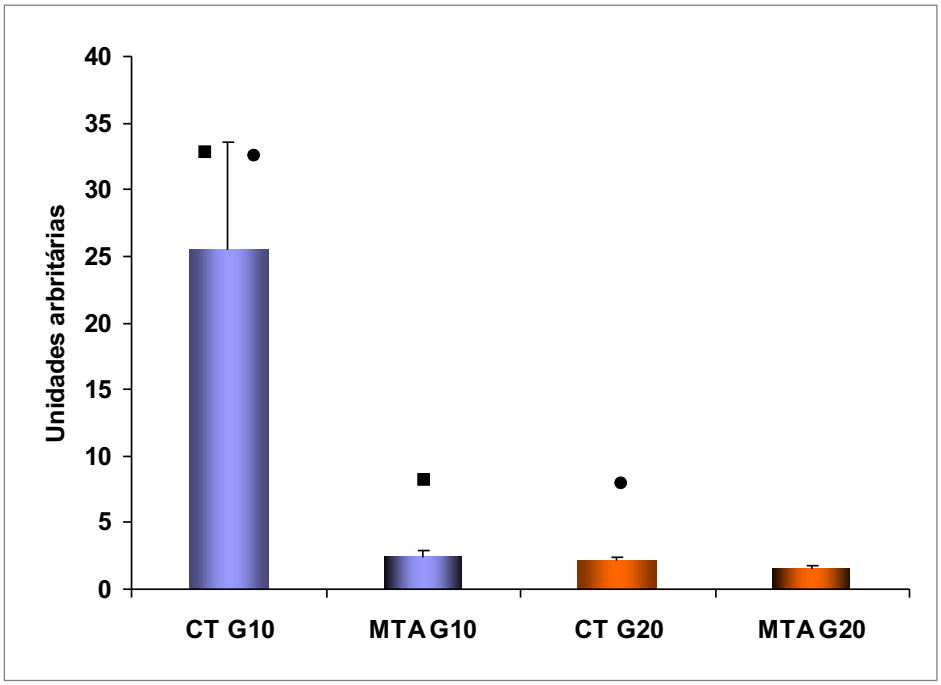

Figura 3: Expressão de mRNA para IL1α no tecido pulpar extraído de 5 incisivos de camundongos agrupados por amostra nos grupos controle (CT) e experimental (MTA) nos dois tempos operatórios (10 e 20 dias). (■) indica diferença estatisticamente significativa (p<0,05) entre CT e MTA no mesmo tempo. (●) indica diferença estatisticamente significativa (p<0,05) entre os grupos controles dos dois tempos operatórios.

GRUPOS	Padrão	AMOSTRAS							
		Controle				MTA			
		1	2	3	4	1	2	3	4
G10									
G20									

Figura 4: Produtos do RT-PCR para IL1α do tecido pulpar dos incisivos separados em gel de poliacrilamida e corados pela prata. "Padrão" indica a coluna do padrão de peso molecular do gel. Cada coluna numerada no intervalo de 1 a 4 é o pool de 5 incisivos nos dois tempos operatórios (10 e 20 dias). Não houve banda no controle negativo.

4.1.3 Interleucina-4

Não detectamos expressão de IL-4 nos grupos controle ou tratado com MTA, em nenhum dos tempos operatórios.

5.1.4 Interleucina-6

Não detectamos expressão de IL-6 nos grupos controle ou tratado com MTA, em nenhum dos tempos operatórios.

4.1.5 Interferon - gama

Nossos resultados mostraram que no grupo de 10 dias não houve diferença na expressão de mRNA dessa citocina em relação ao grupo tratado com MTA (p= 0,18). Já no grupo de 20 dias, a expressão de IFNγ é maior no grupo controle em relação ao grupo tratado (p= 0,002) (Figuras 5 e 6).

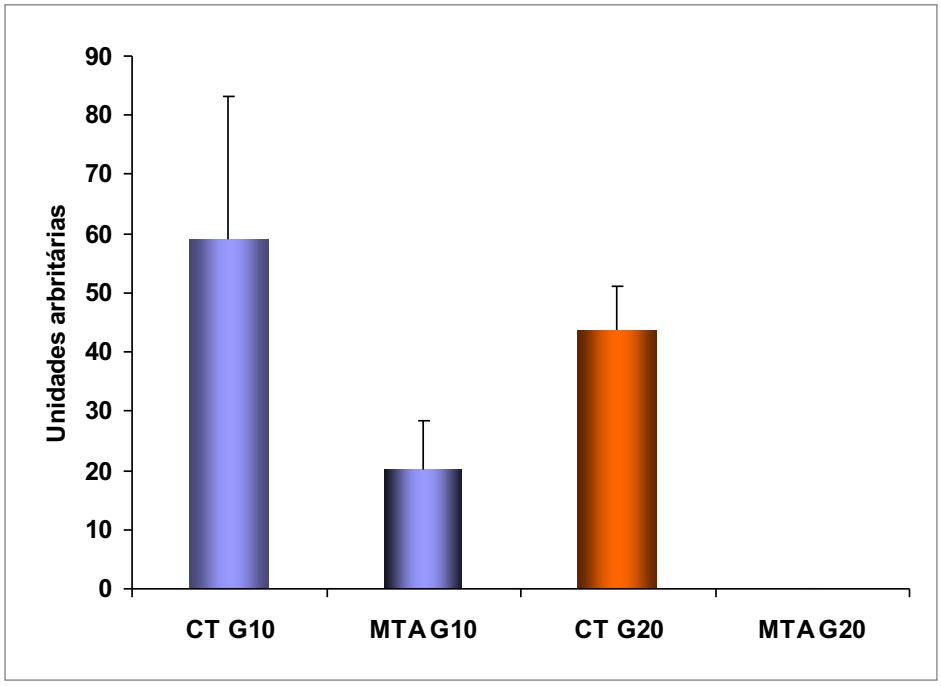

Figura 5: Expressão de mRNA para IFN-γ no tecido pulpar extraído de 5 incisivos de camundongos agrupados por amostra nos grupos controle (CT) e experimental (MTA) nos dois tempos operatórios (10 e 20 dias). (■) indica diferença estatisticamente significativa (p<0,05) entre CT e MTA no mesmo tempo.FALTANDO O QUADRADO

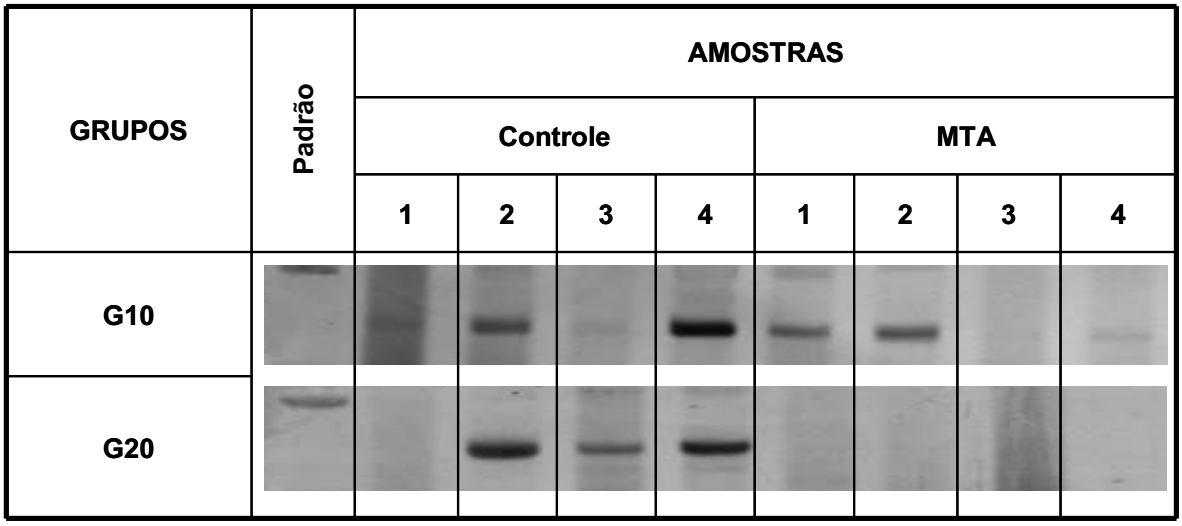

Figura 6: Produtos do RT-PCR para IFN-γ do tecido pulpar dos incisivos separados em gel de poliacrilamida e corados pela prata. "Padrão" indica a coluna do padrão de peso molecular do gel. Cada coluna numerada no intervalo de 1 a 4 é o pool de 5 incisivos nos dois tempos operatórios (10 e 20 dias). Não houve banda no controle negativo.

4.1.6 Fator de necrose tumoral-alfa

Nossos resultados mostraram que não houve diferença na expressão de mRNA para essa citocina entre os grupos e tempos operatórios estudados (Figuras 7 e 8).

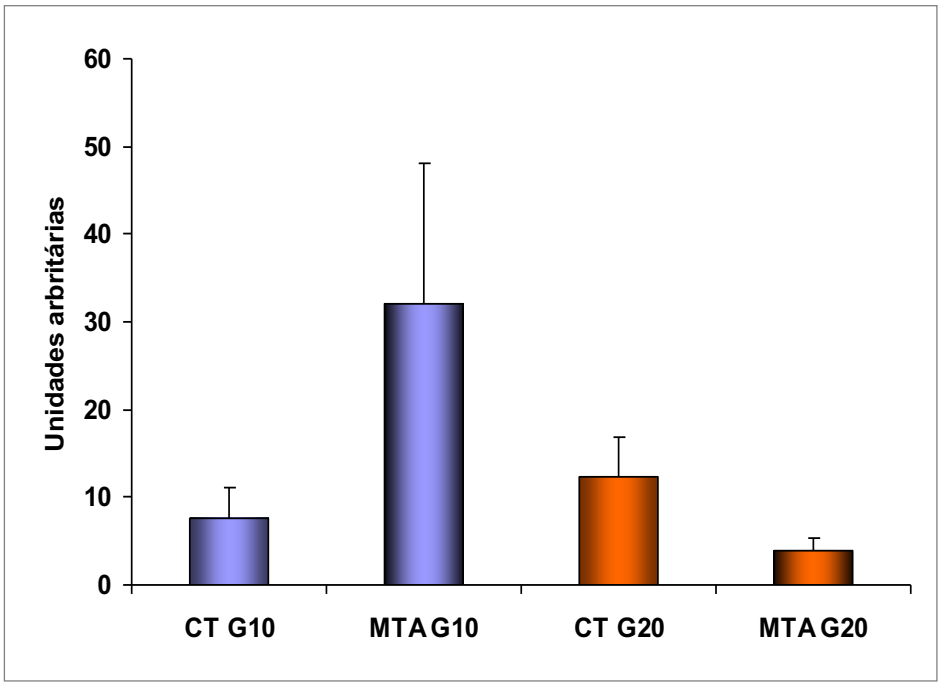

Figura 7: Expressão de mRNA para TNF-α no tecido pulpar extraído de 5 incisivos de camundongos agrupados por amostra nos grupos controle (CT) e experimental (MTA) nos dois tempos operatórios (10 e 20 dias).

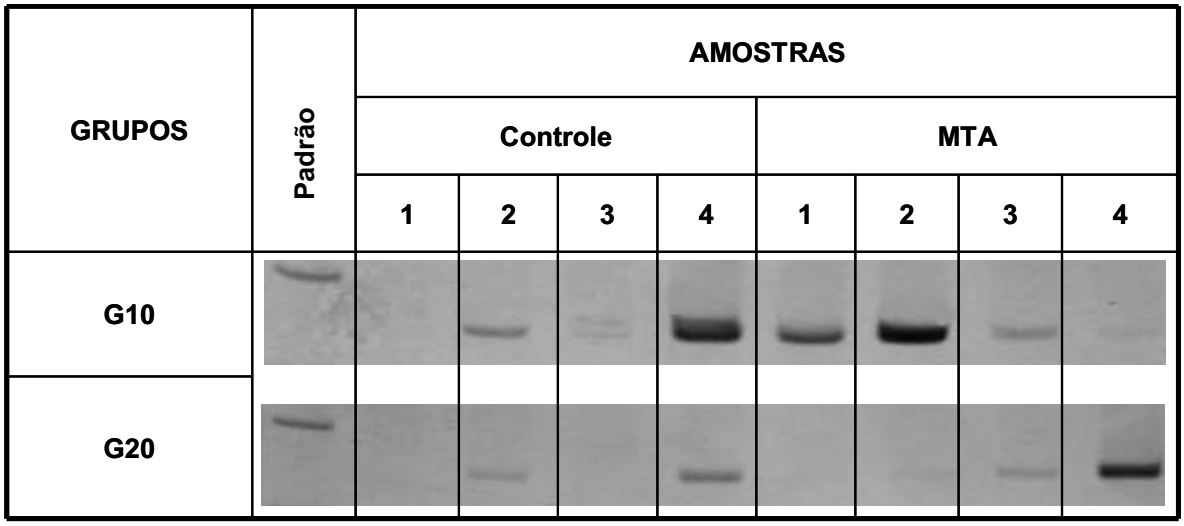

Figura 8: Produtos do RT-PCR para TNF-α do tecido pulpar dos incisivos separados em gel de poliacrilamida e corados pela prata. "Padrão" indica a coluna do padrão de peso molecular do gel. Cada coluna numerada no intervalo de 1 a 4 é o pool de 5 incisivos nos dois tempos operatórios (10 e 20 dias). Não houve banda no controle negativo.

4.1.7 Ccl5

Este trabalho mostrou que a análise da expressão do mRNA de CCL 5 foi maior no grupo CT com 10 dias em relação ao grupo com MTA (p=0,03). Não houve diferença entre os grupos CT-G20 e MTA-G20 (Figuras 9 e 10).

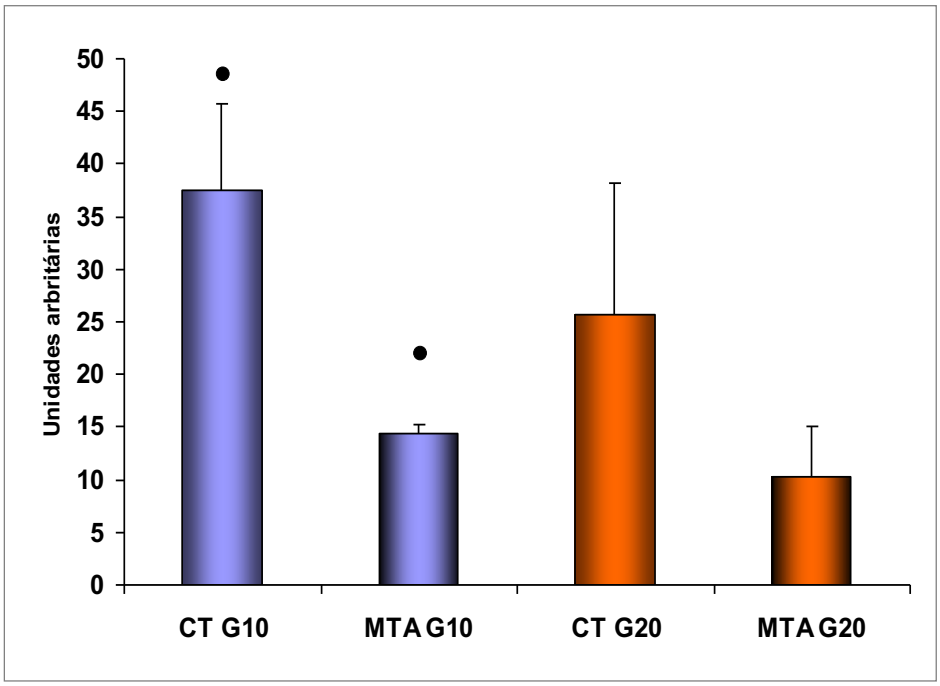

Figura 9: Expressão de mRNA para CCL 5 no tecido pulpar extraído de 5 incisivos de camundongos agrupados por amostra nos grupos controle (CT) e experimental (MTA) nos dois tempos operatórios (10 e 20 dias). (●) indica diferença estatisticamente significativa (p<0,05) entre CT e MTA no mesmo tempo.

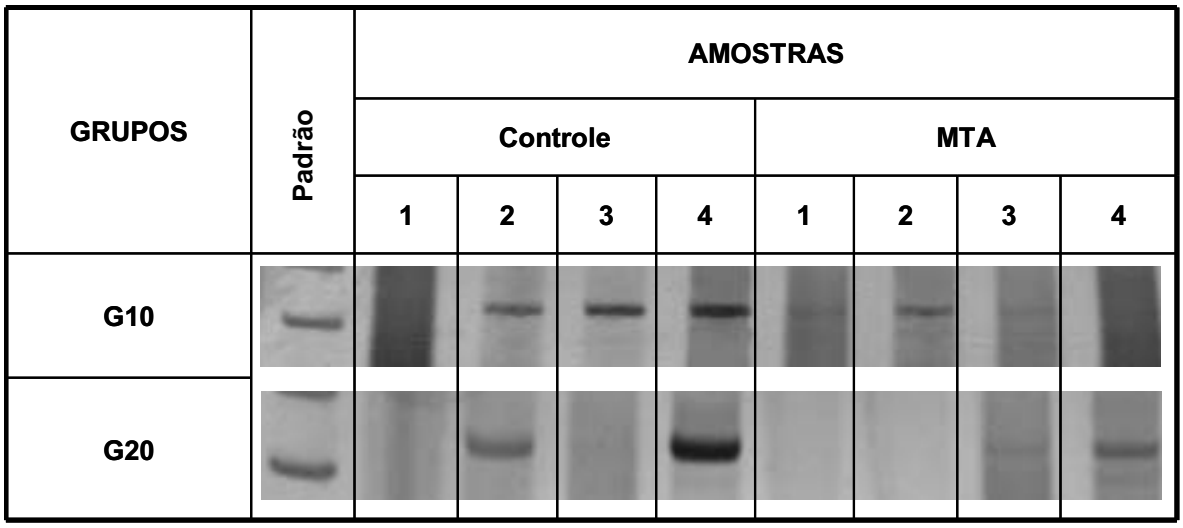

Figura 10: Produtos do RT-PCR para CCL 5 do tecido pulpar dos incisivos separados em gel de poliacrilamida e corados pela prata. "Padrão" indica a coluna do padrão de peso molecular do gel. Cada coluna numerada no intervalo de 1 a 4 é o pool de 5 incisivos nos dois tempos operatórios (10 e 20 dias). Não houve banda no controle negativo.

4.1.8 CCL 2

No nosso trabalho, não houve a expressão detectável desta quimiocina.

4.2 – ANÁLISE HISTOLÓGICA DOS TECIDOS PERIODONTAIS APÓS OS TEMPOS OPERATÓRIOS

4.2.1 – Resultados descritivos

4.2.1.1 – Grupo controle 14 dias após a intervenção

O molar superior direito, usado como controle (manipulado e não tratado com o MTA), apresenta o ligamento periodontal desorganizado próximo à área de perfuração. Nota-se que a base da cavidade está ocupada por debris provenientes da abertura do dente (Figura 11 e 12). Foi observado intenso infiltrado inflamatório constituído, predominantemente, de mononucleares e polimorfonucleares, estes últimos localizados mais superficialmente, adjacentes à área de perfuração. Também foi observado edema separando os elementos teciduais, grande quantidade de

pequenos vasos neoformados (Figura 13) e hiperemia (Figura 14). Foi verificada grande interposição de tecido conjuntivo com deposição de colágeno, e infiltrado inflamatório entre o assoalho da cavidade e o tecido ósseo subjacente. Este se encontrava em atividade osteoclástica, com visível destruição óssea das áreas mais superficiais (Figura 15). Também, há desorganização e reabsorção do cemento e dentina radicular.

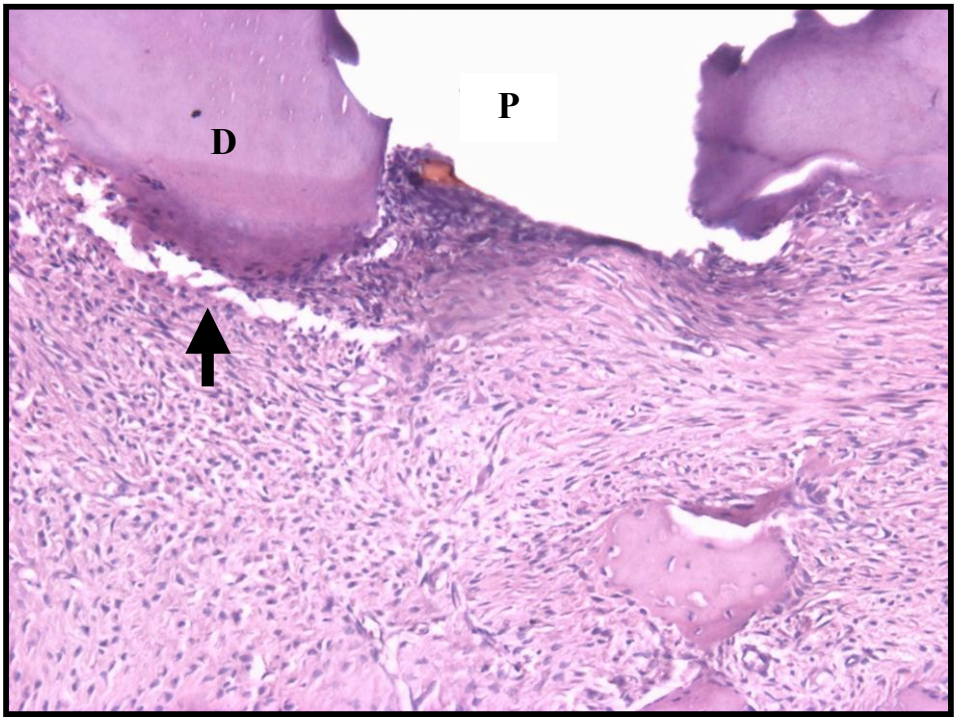

Figura 11: Tecido periodontal de rato do grupo controle sacrificado com 14 dias. Área da perfuração recoberta por camada de fibrina, células inflamatórias e debris. Note infiltração e desorganização do ligamento periodontal (seta). D – dentina; P – perfuração. H&E; X40.

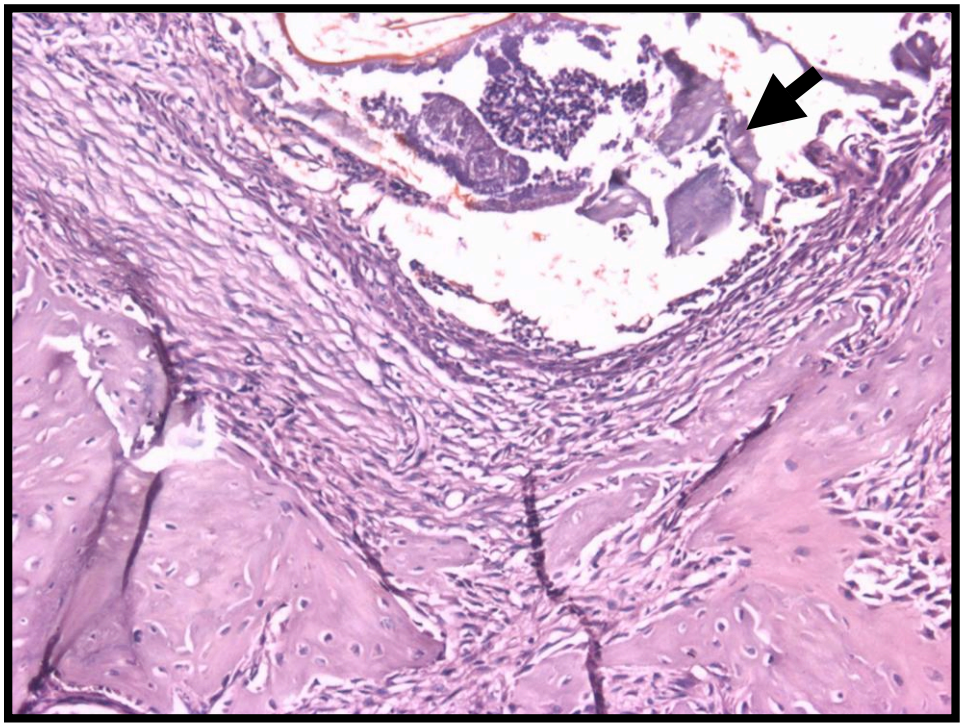

Figura 12: Tecido periodontal de rato do grupo controle sacrificado com 14 dias. Aspecto da reação tecidual recobrindo o fundo da perfuração com cavidade preenchida por debris. Seta – debris na base da perfuração. H&E; X100.

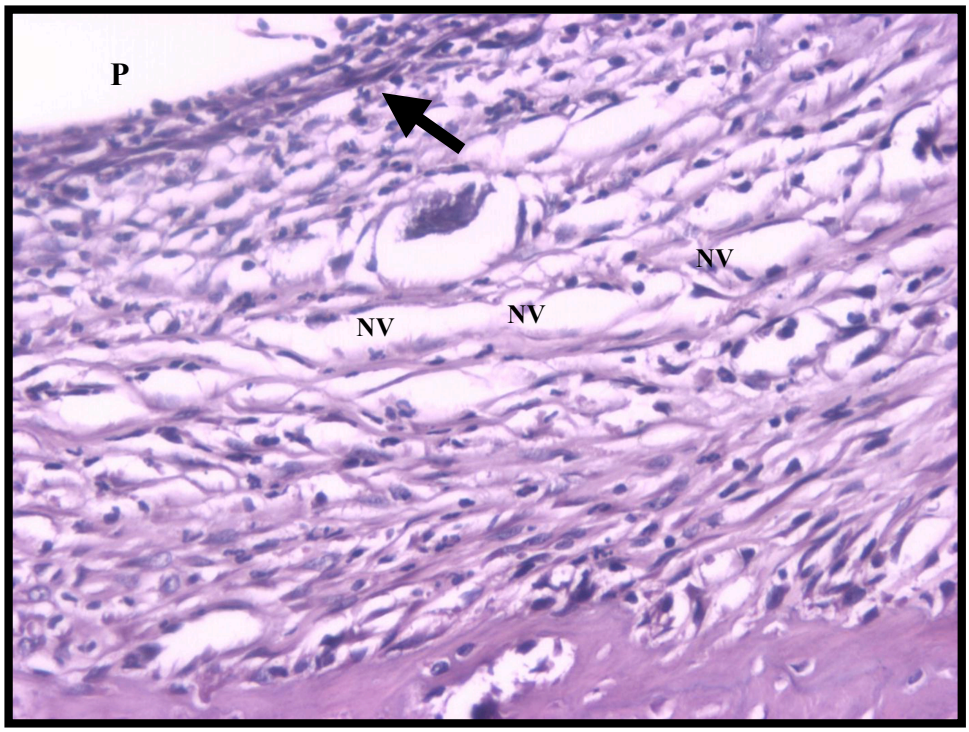

Figura 13 - Tecido periodontal de rato do grupo controle sacrificado com 14 dias Observa-se a camada de células inflamatórias crônicas infiltradas na periferia da perfuração (seta) formando uma camada. Nota-se ainda reação do tecido subjacente que mostra neoformação vascular. P – perfuração; NV – neoformação vascular. H&E; X400.

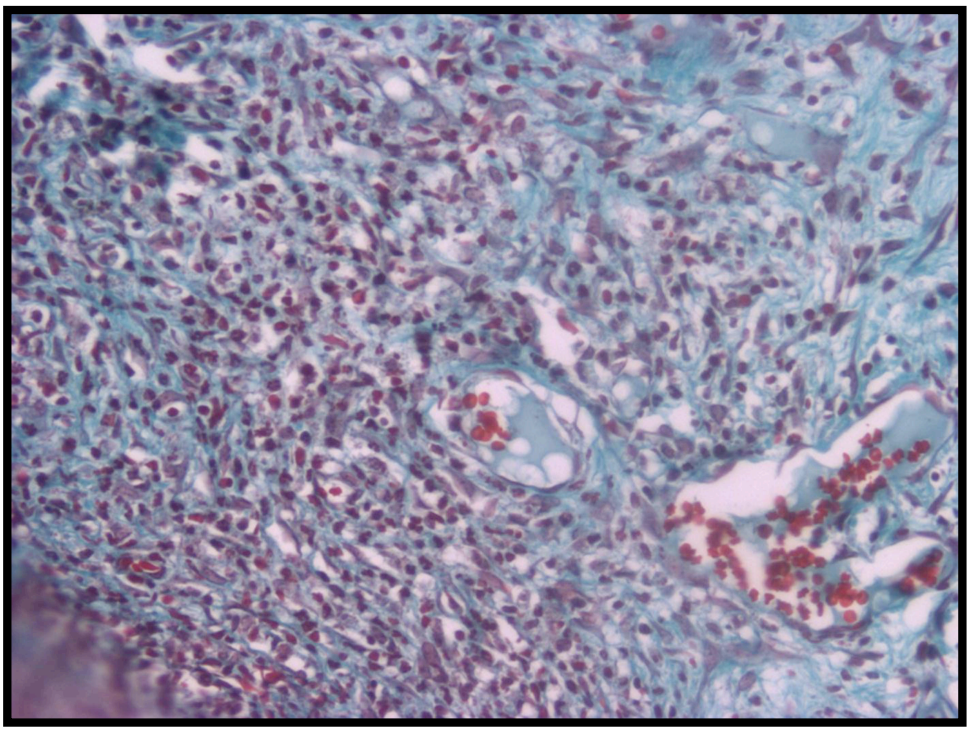

Figura 14: Tecido periodontal de rato do grupo controle sacrificado com 14 dias Observar tecido de granulação bem desenvolvido. VH – Vasos hiperemiados. Tricrômico de Gomori; X400.

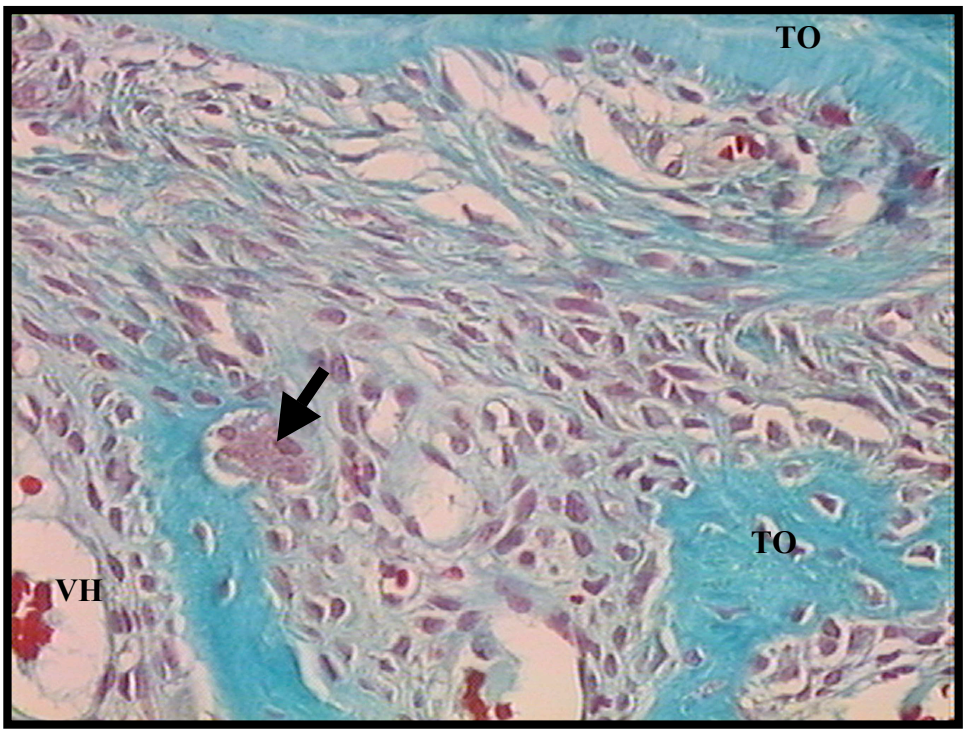

Figura 15: Tecido periodontal de rato do grupo controle sacrificado com 14 dias Observa-se reabsorção no tecido ósseo abaixo da perfuração. Seta – osteoclasto; TO – tecido ósseo; VH – vasos hiperemiados. Tricrômico de Gomori; X400.

4.2.1.2 Grupo tratado com MTA14 dias após a intervenção

O molar superior esquerdo, utilizado como experimental tratado com MTA, apresentou-se com aspecto semelhante ao grupo controle exceto por algumas particularidades (Figura 16). Foi verificada a formação de uma membrana piogênica ao redor do abscesso sob a perfuração, e que aparece em praticamente todos os casos. Note que o aspecto do tecido conjuntivo abaixo da membrana indica que o material contido no espaço do abscesso produziu reação inflamatória crônica com neoformação vascular e focos de infiltrado polimorfonuclear (Figura 17). Pôde-se observar, também, que os padrões de infiltrado inflamatório são diferentes (Figura 18). Nesse grupo, houve uma tendência da inflamação ficar mais circunscrita em volta da perfuração. Além disso, houve menos hiperemia em relação ao grupo controle 14 dias. Foram observadas áreas com desorganização do cemento e reabsorção da dentina radicular semelhante ao grupo controle do mesmo tempo operatório (Figura 19); e áreas de desorganização do ligamento periodontal. (Figura 20). Foi observado intensa atividade osteoclástica. Como observação geral, nota-se que esse grupo teve uma resposta inflamatória mais intensa em relação ao controle.

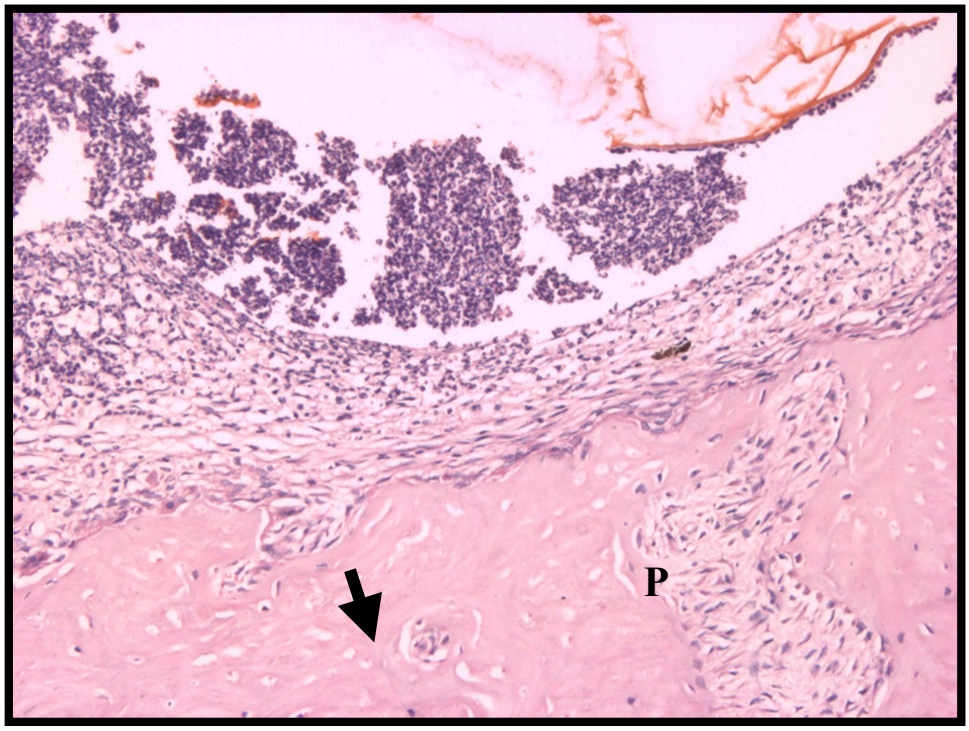

Figura 16: Tecido periodontal de rato do grupo experimental sacrificado com 14 dias. Área da perfuração mostrando deposição de material amorfo junto com piócitos e neutrófilos. P – perfuração; seta – material amorfo. H&E; X40.

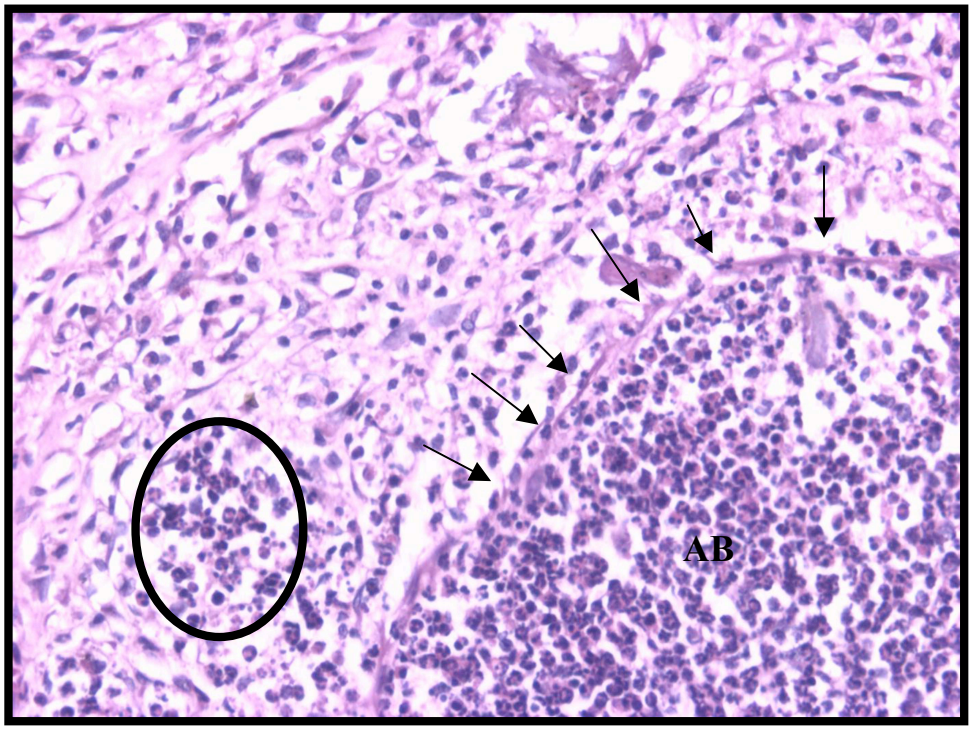

Figura 17: Tecido periodontal de rato do grupo experimental sacrificado com 14 dias. Área do abscesso próximo da perfuração. Observar a presença de membrana piogênica. Note o tecido conjuntivo subjacente com infiltrado mononuclear e pequenas áreas de infiltrado polimorfonuclear. AB – abscesso; Setas – membrana piogênica; área delimitada – polimorfonucleares. H&E; X400.

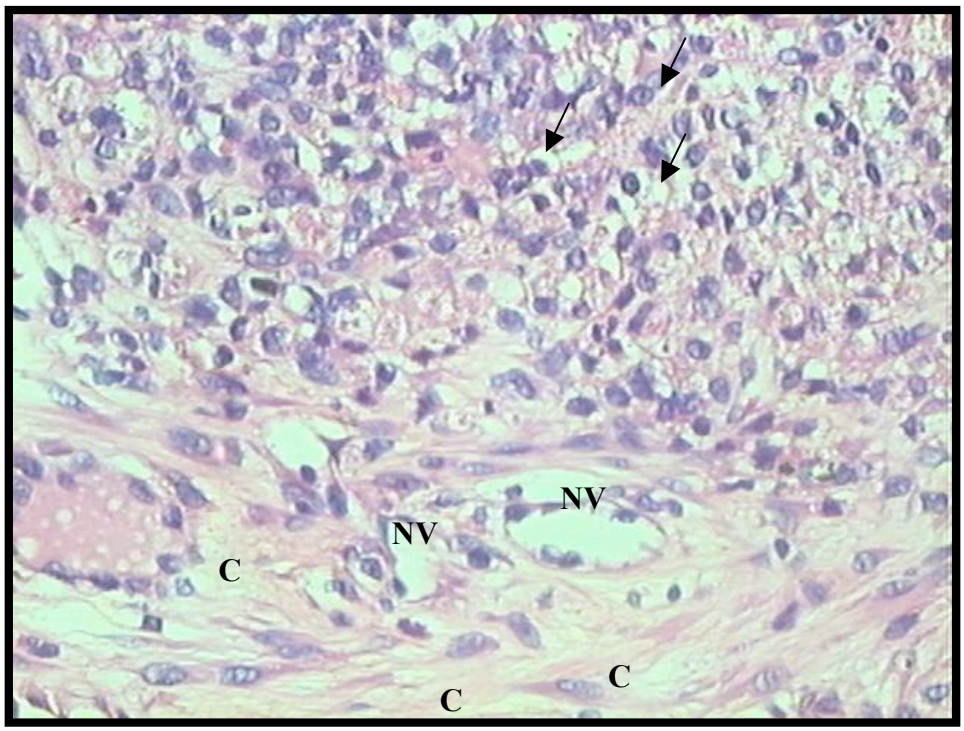

Figura 18: Tecido periodontal de rato do grupo experimental sacrificado com 14 dias. Área de corte representa o tecido próximo da perfuração mostrando diferentes densidades do infiltrado inflamatório. Na parte superior, observa-se um infiltrado mais denso mostrando células em degeneração (setas). Na parte inferior o infiltrado se torna escasso com deposição de colágeno (C) e neoformação vascular (NV). H&E; X400.

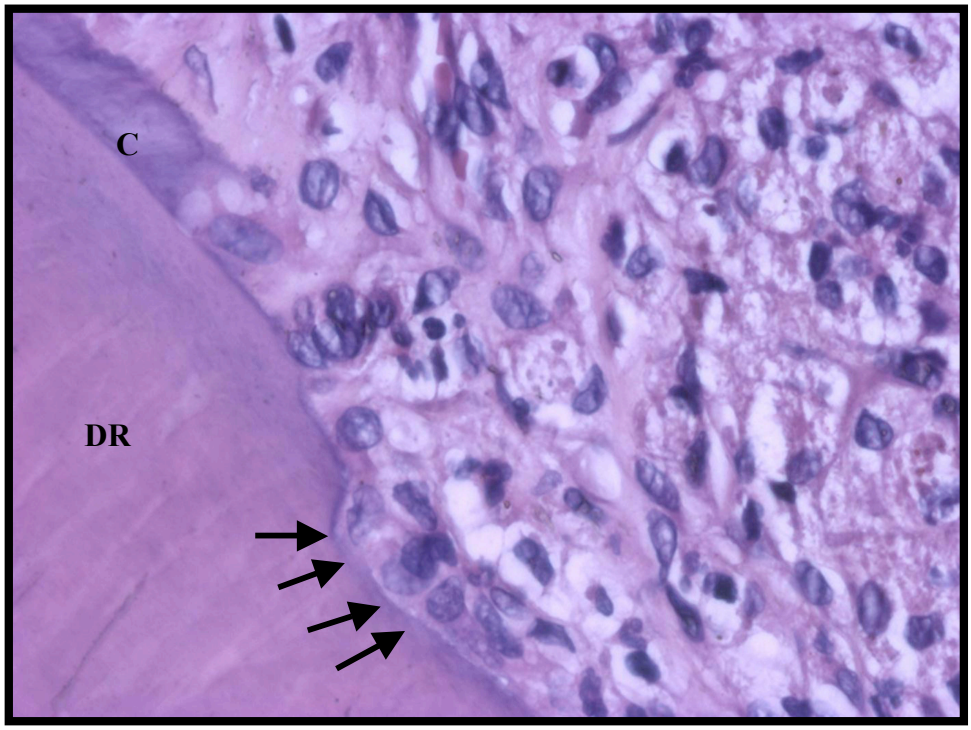

Figura 19: Tecido periodontal de rato do grupo experimental sacrificado com 14 dias. Em detalhe, a reabsorção da dentina radicular e destruição do cemento. Observe a descontinuidade do cemento sobre a dentina. DR – dentina radicular; C – cemento; Setas – delimitam a área de reabsorção da dentina. H&E; X400.

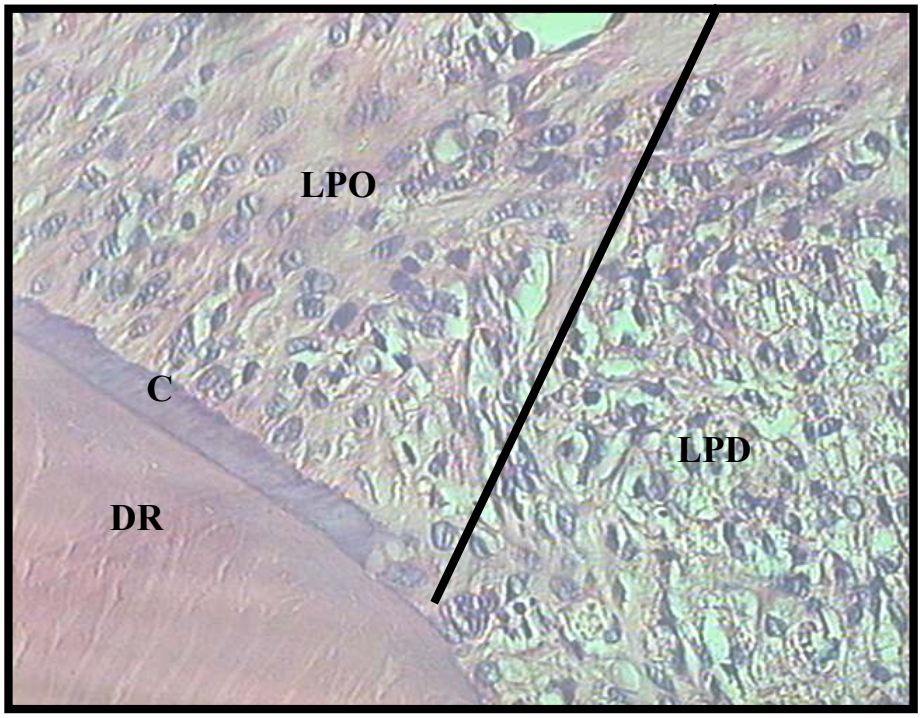

Figura 20: Tecido periodontal de rato do grupo experimental sacrificado com 14 dias. Área próxima à perfuração em que pode ser observado o ligamento periodontal desorganizado com destruição da camada de cemento e uma área do ligamento periodontal organizado com a presença do cemento. A linha separa as duas áreas. DR – dentina radicular; C – cemento; LPO – ligamento periodontal organizado; LPD – ligamento periodontal desorganizado. H&E; X400.

4.2.1.3 – Grupo controle 21 dias após a intervenção

O grupo controle com 21 dias apresentou o tecido conjuntivo com infiltrado inflamatório crônico rico em células mononucleares próximo da área da perfuração. As regiões distantes da perfuração e próximas do tecido ósseo apresentaram menor celularidade com deposição de colágeno e neoformação vascular (Figuras 21 e 22). Foi notado também, áreas de reabsorção do cemento (Figura 23).

Em relação ao grupo de 14 dias, o grupo de 21 dias apresentou infiltrado inflamatório de característica crônica. Além disso, observou-se deposição de colágeno indicando um processo de reparação. Este grupo apresentou atividade osteoclástica menor em relação ao grupo de 14 dias.

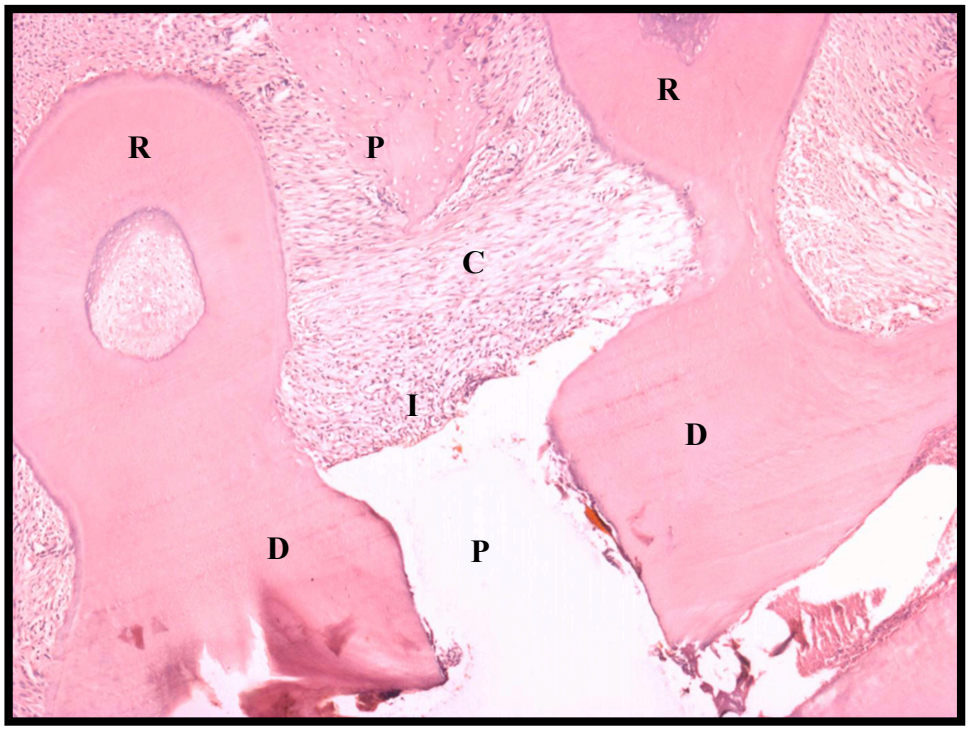

Figura 21: Tecido periodontal de rato do grupo controle sacrificado com 21 dias. Aspecto da perfuração de furca. Pode-se observar infiltrado inflamatório denso próximo da perfuração e, próximo do tecido ósseo, área de deposição de colágeno. P – perfuração; D – dentina; R – raiz; I – área de maior infiltrado inflamatório; C – área de deposição de colágeno; O – tecido ósseo. H&E; X40.

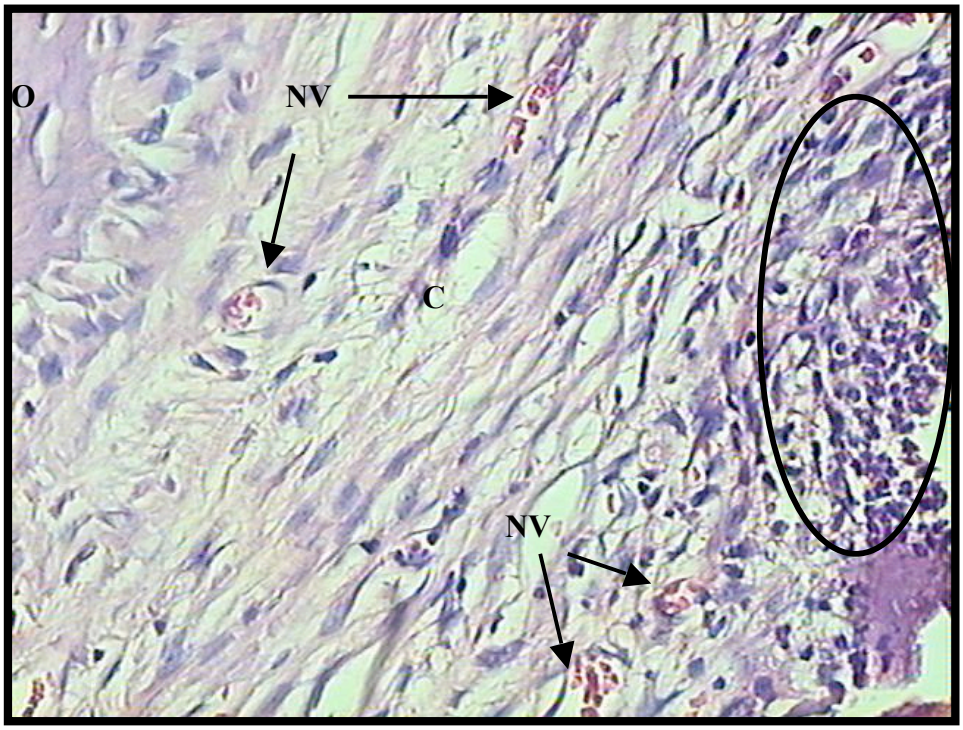

Figura 22: Tecido periodontal de rato do grupo controle sacrificado com 21 dias. Aspecto do tecido conjuntivo abaixo da área perfurada. Pode-se observar infiltrado polimorfonuclear próximo da perfuração (área delimitada). Abaixo, tecido conjuntivo fibroso com escasso infiltrado inflamatório. C – área de deposição de colágeno; NV – neoformação de vasos O – tecido ósseo. H&E; X400.

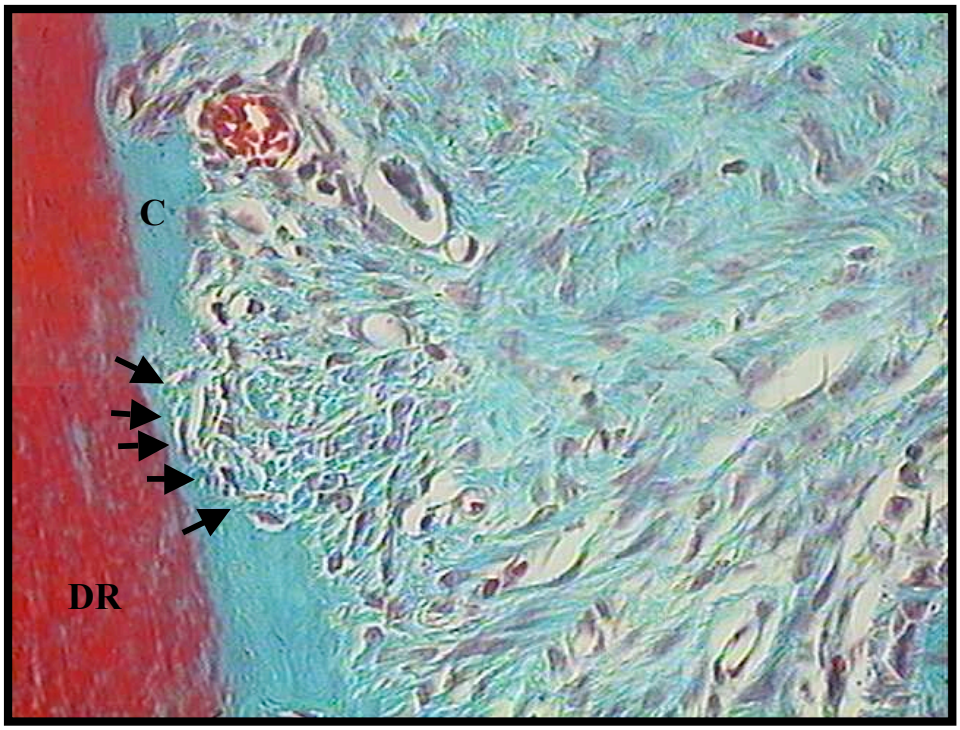

Figura 23: Tecido periodontal de rato do grupo controle sacrificado com 21 dias. Observar regiões de reabsorção do cemento em ares próxima da perfuração. DR – dentina radicular; Setas – delimita área de reabsorção do cemento; C – cemento. Tricômico de Gomori; X100.

4.2.1.4 Grupo tratado com MTA 21 dias após a intervenção

O grupo experimental com 21 dias apresentou debris na área de perfuração, provavelmente, remanescentes do MTA que é removido antes do processamento histológico. O tecido conjuntivo apresentou um infiltrado inflamatório mononuclear com áreas de infiltrado polimorfonuclear. Pôde-se observar que há uma maior resposta inflamatória no grupo experimental em relação ao grupo controle (Figuras 24 e 25).

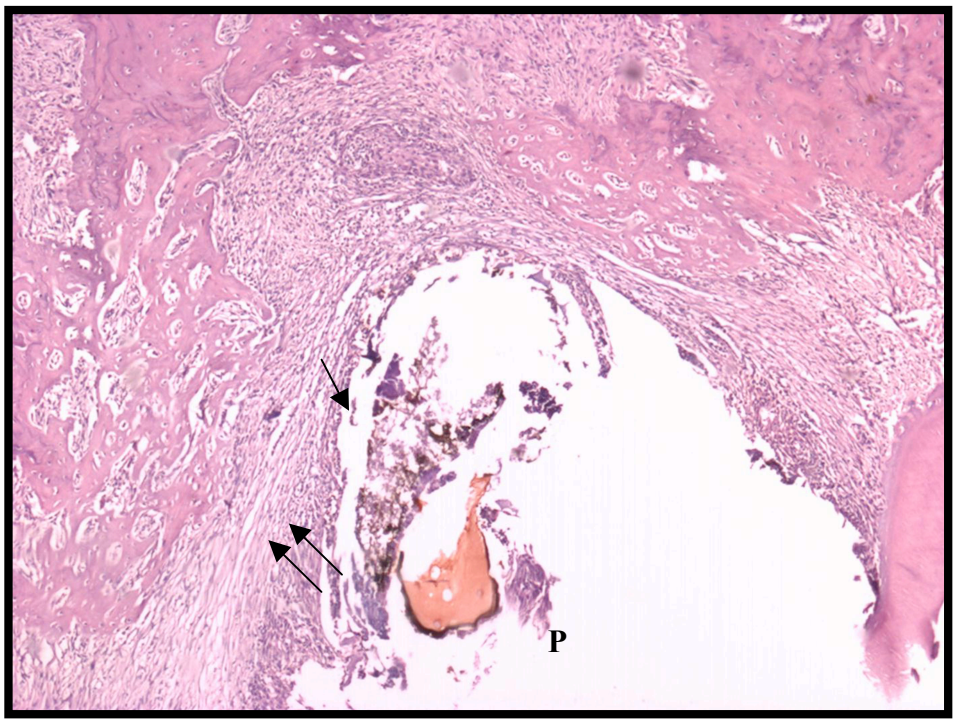

Figura 24: Tecido periodontal de rato do grupo experimental sacrificado com 21 dias. Aspecto da perfuração no grupo experimental com 21 dias. Podem-se observar remanescentes do MTA na cavidade a qual ele estava preenchendo. Observa-se o tecido conjuntivo desorganizado e densamente celularizado próximo da perfuração. P – perfuração; Setas – restos do MTA. H&E; X40.

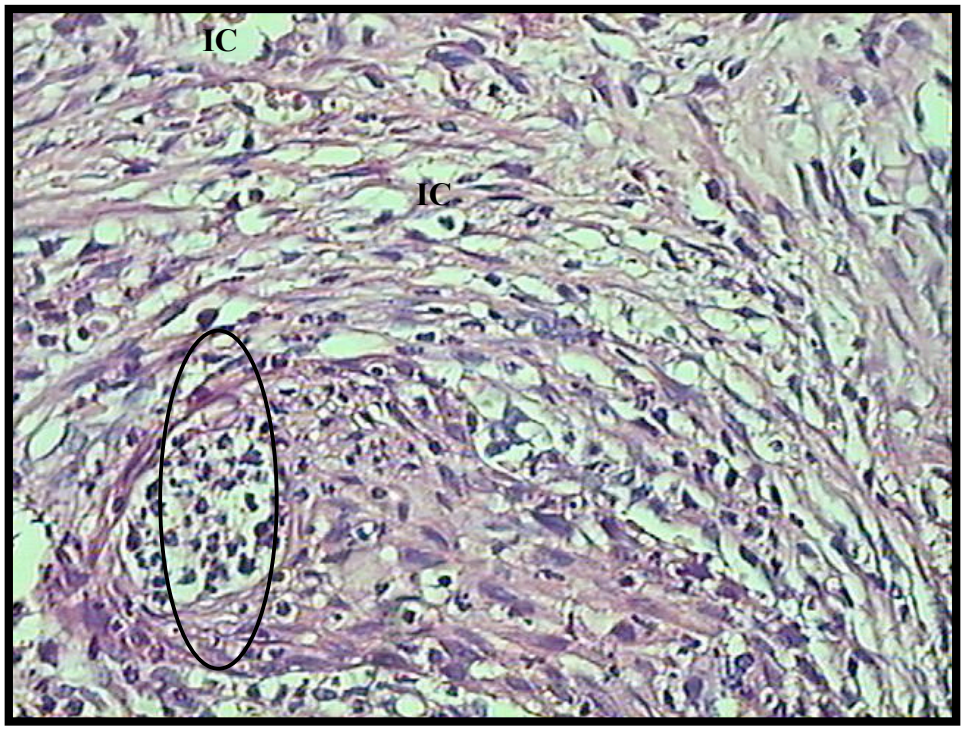

Figura 25: Tecido periodontal de rato do grupo experimental sacrificado com 21 dias. Em detalhe, o tecido conjuntivo próximo à área perfurada no grupo MTA com 21 dias. Observa-se grande parte da área com infiltrado de células mononucleares e focos de células polimorfonucleares. IC – infiltrado crônico; área delimitada – foco de células polimorfonucleares. H&E; X400.

4.2.1.5 Grupo controle 28 dias após a intervenção

No grupo controle, foi observado menor infiltrado celular, sendo que, houve sempre maior celularidade próximo da área perfurada. Em um animal, foram notados pequenos focos de necrose com piócitos, e alguns polimorfonucleares preservados próximos a formações ósseas mais profundas (Figura 26).

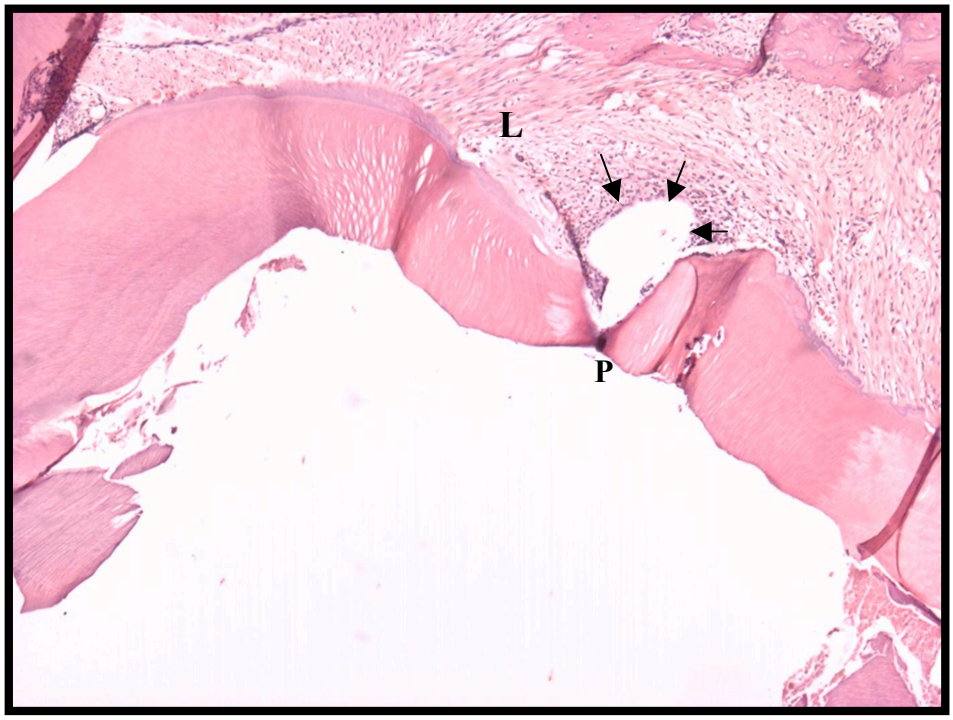

Figura 26: Tecido periodontal de rato do grupo controle sacrificado com 28 dias. Observar maior infiltrado inflamatório próximo da perfuração e reorganização do ligamento periodontal (LP). P – perfuração; setas – área de maior infiltrado. H&E; X40.

4.2.1.6 – Grupo tratado com MTA 28 dias após a intervenção

Nos grupo experimental não há grandes diferenças em relação ao grupo controle exceto por 1 animal em que persiste a inflamação aguda abscedante nas regiões superficiais próximas à perfuração (Figura 27). A região abaixo da perfuração mostra novos vasos, organização das fibras colágenas e remodelação óssea.

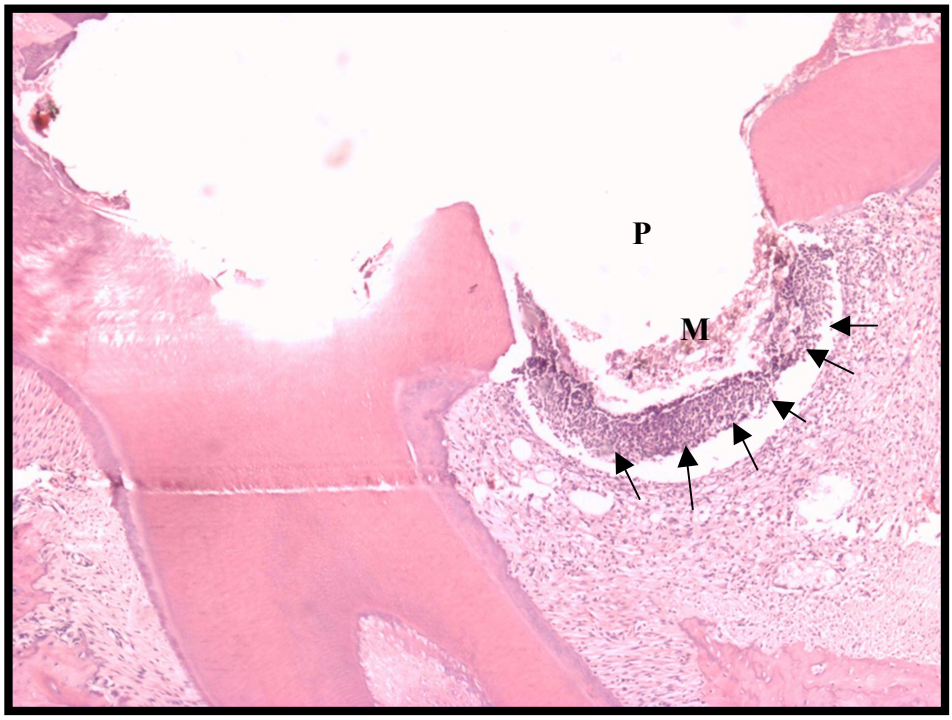

Figura 27: Tecido periodontal de rato do grupo controle sacrificado com 28 dias. Observar a inflamação aguda persistente próxima da perfuração. Note também, remanescentes do MTA na área abaixo da perfuração. Nota: P – perfuração; setas – área de inflamação aguda persistente; M – remanescentes do MTA. H&E; X40.

4.2.2 – Resultados analíticos

Primeiro, foi feita a média dos valores obtidos da contagem de células em cada grupo. O teste comparativo entre os grupos controle e experimental foi o t de Student. As médias foram consideradas estatisticamente significativas quando p≤0,05. Como pode ser visto na Figura 29, o grupo tratado com MTA teve um infiltrado inflamatório maior que o grupo controle aos 14 e 21 dias após o procedimento. Este infiltrado chegou aos valores próximos do grupo controle 28 dias após o procedimento. Houve diferença entre os grupos controle e MTA nos tempos operatórios de 14 e 21 dias (p=0,03 e p=0,02), mas não houve diferença entre os mesmos grupos no tempo operatório de 28 dias.

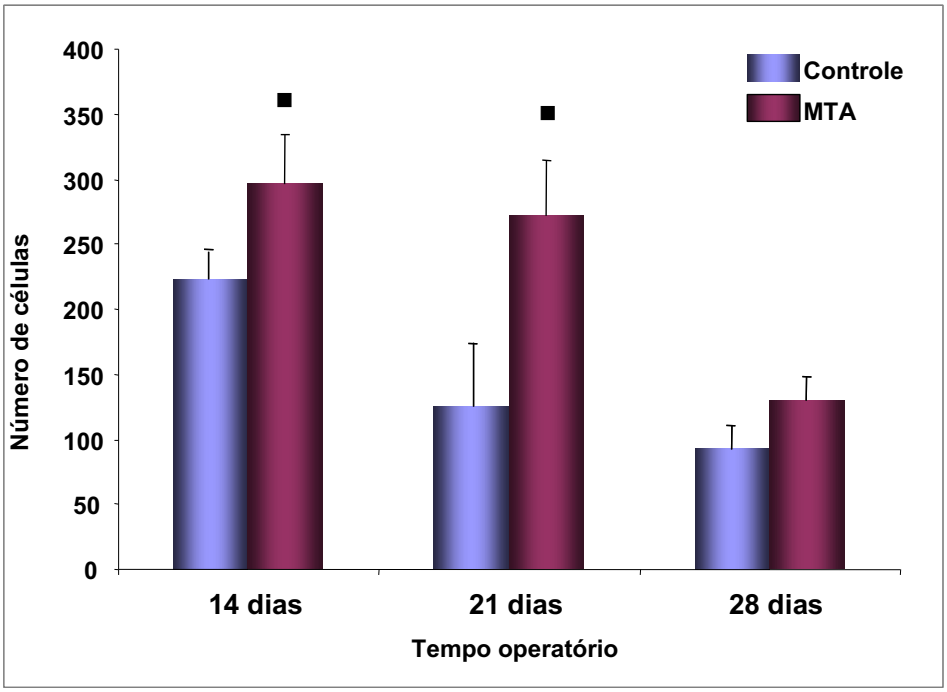

Figura 29: Média do número total de células presente nas áreas abaixo da perfuração nos grupos controle (CT) e experimental (MTA) nos três tempos operatórios (14, 21 e 28 dias). (■) indica diferença estatisticamente significativa (p<0,05) entre CT e MTA no tempo de 14 dias. (✦) indica diferença estatisticamente significativa (p<0,05) entre os grupos controles no tempo de 21 dias. Não houve diferença no tempo de 28 dias.CORRIGIR ESSE QUADRADO. FALTA UMA BOLINHA. AS DIFERENCAS ESTAO ENTRE OS GRUPOS NO MESMO TEMPO OPERATÓRIO.

5. Discussão

5 DISCUSSÃO

O MTA é um material de uso recente na endodontia. Vários autores demonstraram sua biocompatibilidade, não provocando inflamação significativa no local de aplicação (Kettering e Torabinejad; Torabinejad, 1995; Koh et al., 1997 e 1998; Estrela et al.; Zhu et al., 2000; Balto 2004). Este material também induz o reparo, a deposição óssea, dentinária e cementária (Ford et al., 1996; Faraco e Holland, 2001; Andelin et al.,2003; Apaydin, Shabahang, e Torabinejad; Bodem et al., 2004). Tais características podem ser explicadas pelo fato do que o MTA permitir a adesão de fibroblastos, osteoblastos e células do ligamento periodontal sobre sua superfície (Keiser, Johnson, and Tipton; Koh et al., 1997e 1998; Mitchell et al., 1999; Zhu et al.). No entanto, o mecanismo envolvido na resposta dos tecidos frente ao MTA ainda é pouco conhecido. São poucos os trabalhos, in vivo, que identificaram o perfil de citocinas e quimiocinas frente ao estímulo do MTA (Koh et al., 1997 e 1998; Mitchell et al., 1999). Assim, este trabalho é pioneiro neste aspecto, ao avaliar modelos animais que nos permitiram analisar esta resposta em incisivos de camundongos.

Os modelos utilizados neste estudo foram: o tecido pulpar de camundongos - onde foi analisado o perfil de citocinas frente ao estímulo do MTA e o molar de ratos, onde foram analisados histologicamente os tecidos periodontais expostos ao MTA na região de furca.

5.1 PERFIL DE CITOCINAS NO TECIDO PULPAR DE CAMUNDONGO EM PRESENÇA E AUSÊNCIA DO MTA.

Por ser um material biocompatível e de ótimo selamento marginal, o MTA vem sendo utilizado na clínica endodôntica no tratamento de exposições pulpares e perfurações

radiculares. Até o momento, não existiam estudos que caracterizassem o perfil de citocinas expressas no tecido pulpar quando em contato com o MTA.

Neste modelo animal, utilizou-se o incisivo central inferior como objeto de estudo. A técnica de isolamento deste dente vem sendo utilizada em nosso laboratório há mais de 10 anos (Ribeiro-Sobrinho, 1998). Após o isolamento absoluto da coroa clínica, o dente foi trepanado, parte do tecido pulpar removido e, sobre o remanescente, colocou-se o MTA. Após este procedimento, o dente foi selado com resina fotopolimerisável para impedir a contaminação microbiana.

Os períodos de análise, 10 e 20 dias, foram selecionados de acordo com estudos prévios de necrose pulpar (Yamasaki et al., 1994) e desenvolvimento de lesões periapicais (Stanhenko, 1990). Estes estudos demonstraram que, em ambas as patologias, ocorre um período de rápida expansão do processo (fase aguda) entre o 7º e 14º dias, e um período de queiscência (cronicidade) a partir do 14º dia.

As citocinas avaliadas neste estudo foram: IL-1α, IL-4, IL-6, IFN-γ e TNF-α; as quimiocinas CCL 2 e CCL 5, devido a sua provável importância nos processos inflamatórios e reparativos que acontecem após os procedimentos clínicos.

A IL-1α é uma citocina pró-inflamatória produzida por fagócitos mononucleares ativados. Em baixas concentrações, é um mediador de inflamação local, atuando sobre as células endoteliais, induzindo o aumento da expressão das moléculas de superfície que medeiam a adesão leucocitária. Além disso, é um potente indutor de reabsorção óssea (Stashenko et al., 1987). Sabe-se que osteoblastos possuem receptores para essa citocina, que quando ativados, participam da estimulação de osteoclastos (Thomson, Saklatvala e Chambers, 1986).

Na década de 80, Stashenko et al. (1987) demonstraram o importante papel da IL-1 no desenvolvimento da fase ativa das lesões pulpo-perirradiculares. Após 10 dias da manipulação, nossos resultados mostraram maior expressão de IL-1α no grupo controle em relação ao experimental. Estes resultados sugerem que, na fase ativa (10 dias), o MTA, provavelmente, diminuiu a expressão desta citocina, o que corresponderia á uma ação modulatória, ou seja, antiinflamatória. Na fase de cronicidade (20 dias pós manipulado), a expressão de IL-1α não foi detectada em ambos os grupos. Nossos resultados corroboram os resultados obtidos por Mitchell et al. (1999) que avaliaram a produção das citocinas IL-1α, IL-6, IL-8, IL-11 e M-CSF por células de osteossarcoma em presença do MTA, demonstrando que, após 7 dias, este material não induziu produção detectável de IL-1α. Histologicamente, Ford et al. (1995) demonstraram que não havia células inflamatórias na região de furca em dentes tratados com MTA, o que poderia ser explicado pela ausência de IL-1α. Esta citocina, estimula o processo inflamatório, ativando macrófagos a produzirem IFN-γ que induz a expressão de CCL 5 (Mire-Sluis e Thorpe, 1998; Marton et al., 2000). Tani-Ishii et al. (1995) e Wang e Stashenko (1993) afirmaram em seus trabalhos que IL-1α é detectada na fase aguda de desenvolvimento da lesão (7 a 14 dias) e, posteriormente, na fase crônica, sua produção diminui devido a presença de citocinas modulatórias. Stanhenko et al. (1987) demonstraram que nesta fase existe uma menor expressão das citocinas envolvidas na atividade de reabsorção óssea (IL-1α e TNF- α).

O IFN-γ é produzido pelas células NK, linfócitos T $CD4^+$ eT $CD8^+$. É uma citocina ativadora de macrófagos e exerce funções críticas na imunidade inata e específica mediada por células, induzindo a diferenciação de linfócitosT $CD4^+$ em células Th1 (Bradley et al., 1996; Rincon et al. 1997; Canalis, 1998).

Nossos resultados mostraram que 10 dias após o procedimento cirúrgico, não houve diferença na expressão de mRNA dessa citocina em relação ao grupo tratado com MTA, apesar do IFN-γ estar presente nos dois grupos. Este resultado, associado àqueles obtidos com a IL-4 e IL-6, sugerem que o MTA induz o desenvolvimento de um resposta do tipo 1 no sítio da lesão. De maneira semelhante, Kim et al. (2002) e Kawashima et al. (2004) haviam demonstrado que a resposta inflamatória que predomina na destruição óssea periapical, em camundongos, é do tipo 1 com uma alta concentração de IFN-γ.

Mais tardiamente, no 20ª dia, não houve a expressão detectável de IFN-γ no grupo tratado. Anteriormente, Kabashima et al. (2001) demonstraram a ausência de IFN-γ em tecidos periapicais em regeneração, o que provavelmente explica os resultados encontrados neste trabalho.

O TNF-α é um mediador de resposta inflamatória aguda contra bactérias gram-negativas e outros microorganismos infecciosos. Ele estimula o recrutamento de linfócitos e monócitos para os sítios de infecção. Além disso, o TNF-α estimula as células endoteliais a expressar moléculas de adesão e secretar quimiocinas. Esta citocina é produzida em maior quantidade no início da resposta inflamatória, diminuindo à medida que outras citocinas são produzidas. Assim como a IL-1, o TNF é um importante fator de reabsorção óssea tendo um papel relevante na etiopatogenia das alterações perirradiculares (Stashenko et al., 1987). Em ação sinérgica com a IL-1α, o TNF-α aumenta sua capacidade de estimular a reabsorção óssea (Stashenko et al., 1987). Assim como as outras citocinas pró-inflamatórias, o TNF-α, a IL-1α e o IFN-γ apresentaram maior expressão na fase aguda da inflamação, reduzindo na fase de cronicidade.

CCL5 é um membro da subfamília de quimiocinas CC, que apresenta atividade quimiotática significativa para eosinófilos, monócitos e células T $CD45^+$ (Gamonal et at., 2001). Essa quimiocina é um quimioatraente eficiente de células Th1, induzindo a transmigração destas células (Siveke e Hamann, 1998). CCL 5 e CCL 3 aumentam a mobilidade de osteoclastos maduros, mas não alteram sua atividade osteoclástica e de adesão (Huang et al., 2004). Nosso trabalho mostrou que houve maior expressão de CCL 5 no grupo controle em relação ao grupo tratado com MTA 10 dias após o procedimento cirúrgico, reforçando a hipótese de que o padrão de resposta inflamatória do tecido pulpar, no nosso modelo, é do tipo 1. Além disso, neste modelo, o MTA induz a diminuição desta citocina apresentando uma ação antiinflamatória. Esta mesma atividade do MTA foi observada quando se avaliou os níveis de expressão da IL-1α.

Vinte dias após o procedimento cirúrgico, a expressão de CCL5 manteve-se, porém com menor intensidade. Não houve diferença entre o grupo controle e o grupo tratado. Provavelmente este fato ocorreu devido à diminuição na produção de IL-1α e IFN-γ, já que ambos induzem a expressão desta quimiocina. Esses dados estão de acordo com aqueles da literatura que demonstraram que o IFN-γ potencializa a expressão de mRNA para CCL5, *in vitro* (Teixeira, Gazzinelli e Silva, 2002).

A IL-4 é a principal citocina responsável pela indução e expansão das células Th2 a partir das células TCD4+ auxiliares virgens (Bradley et al., 1996; Rincon et al. 1997). Suas principais fontes celulares são linfócitos TCD4+, mastócitos e basófIlos ativados (DeKruyff et al., 1995). Nossos resultados sugerem que a ausência da expressão de IL-4 pode estar relacionada com a polarização da resposta inflamatória para o tipo 1. Neste trabalho, não foi detectada a produção de IL-4 pelo tecido pulpar na presença ou ausência de MTA, nos dois tempos operatórios. Apesar de ainda não existirem

estudos que avaliaram a expressão de IL-4 em tecidos expostos ao MTA, Kabashima et al. (2004) haviam demonstrado que esta citocina também não é encontrada em granulomas periapicais. Entretanto, De Sá et al. (2002) encontraram IL-4 e IL-6 neste mesmo sítio.

IL-6 é uma citocina produzida por monócitos, macrófagos, células T, fibroblastos, células epiteliais e outras células em resposta a micróbios e a outras citocinas como IL-1 e TNF-α (Kishimoto, 1987). Em respostas inflamatórias, IL-6 é um potente fator de reabsorção óssea e sua síntese pode ser mediada por IL-1 (Helle 1988; Meghji, 1992). Sabe-se, também, que células Th2 produzem IL-4, IL-5 e IL-6 (Mosmann e Sad, 1996). Em nossos resultados, não houve a expressão de IL-6 durante todo o experimento, entretanto, estudos realizados *in vitro* com células de osteossarcoma têm demonstrado um aumento significativo de IL-6 em presença de MTA após 144 h (Koh et al., 1998).

CCL 2 é um potente quimioatrativo para monócitos e macrófagos. CCL 2 interage com os receptores de quimiocinas CCR2 e está ligada a respostas do tipo Th2 (Garlet et al., 2003). Nesse trabalho não houve a expressão desta quimiocina em nenhum dos grupos estudados, nos dois tempos operatórios. Este achado poderia ser explicado pela maior expressão das citocinas do tipo 1 neste modelo.

Os resultados obtidos neste estudo demonstram que o modelo utilizado foi efetivo para se estudar a cinética de citocinas e quimiocinas envolvidas nos processos de reparação induzidos pelo MTA.

5.2 – ANÁLISE HISTOLÓGICA

O uso de animais de pequeno porte (ratos) foi proposto por Waldo e Rothblatt (1954) para pesquisa em laboratório, em substituição aos animais maiores usados até então (macacos e cães). Esta atitude elimina problemas comuns com a manipulação de animais maiores, tais como o controle genético, alto custo de manunseio e outras variáveis permitindo ainda que o experimento seja realizado em maior número de animais. A utilização desse animal como modelo experimental para avaliar a resposta pulpar e periodontal tem sido conveniente pela facilidade na reprodução de alterações pulpares e periodontais em laboratório. Dessa forma, possibilita testar os medicamentos em poucos dentes de muitos animais, minimizando o risco de obter uma resposta atípica, devido às alterações orgânicas em um dos animais, o que é comum acontecer quando são usados muitos dentes em um único animal. Nosso estudo é pioneiro na utilização do modelo em ratos para estudar a influência da perfuração da furca sobre os tecidos periodontais e a resposta desses tecidos ao MTA.

Os diferentes períodos de avaliação foram propostos de acordo com os tempos operatórios propostos por Stashenko et al. (1987) para se avaliar as fases aguda e crônica do processo inflamatório periapical (Jew et al., 1982; Stashenko et al., 1986 e Ford et al., 1996). Após o sacrifício dos animais, as peças foram removidas, cortadas e coradas pela hematoxilina e eosina, permitindo uma visão geral da morfologia das células, e pelo Tricrômico de Gômori para avaliação da substância intercelular.

Diferentes materiais têm sido propostos para o tratamento da perfuração de furca. Contudo, resultados insatisfatórios têm sido obtidos, possivelmente devido à ausência de biocompatibilidade e capacidade de selamento destes materiais (ElDeeb et al., 1982; Balla et al., 1991). Entretanto, estudos têm mostrado que quando se utiliza o MTA ocorre a reparação do tecido perirradicular, havendo neoformação de

cemento, osso e dentina (Torabinejad et al., 1995a; Aeinehchi et al.; Holland et al.; Linsuwanont, 2003; Faraco e Holland, 2001; Tziafas et al., 2002; Ford et al., 1995 e 1996).

Em nosso trabalho, observamos maior densidade celular dos tipos polimorfonucleares e mononucleares no grupo experimental em relação ao controle nos tempos operatórios de 14 e 21 dias. No 28º dia, observou-se um infiltrado de característica predominantemente mononuclear nos dois grupos estudados. Ford et al. (1995) observaran em perfurações de furca tratados com MTA que, após 4 meses, em 6 dos 7 dentes tratados, não havia presença de infiltrado inflamatório adjacente à área tratada. Provavelmente, nosso estudo encontraria resultados semelhantes aos de Ford et al. (1995) se o período de avaliação fosse maior que os utilizados.

Durante o processo regenerativo, a formação de cemento é um indicativo da reparação dos tecidos periodontais. Em nosso trabalho, não houve a formação deste tecido, provavelmente, devido à presença constante de denso infiltrado inflamatório observado em todo pós-operatório. Tal achado está de acordo com os trabalhos de Jew et al. (1982) e Ford et al. (1995) que testaram dois materiais odontológicos (amálgama e cavit) em perfurações radiculares em cães. Em ambos os trabalhos, observaram-se ausência da formação de cemento quando da presença persistente de infiltrado inflamatório.

Nos tempos 14 e 21 dias, foi observada atividade osteoclástica, indicando perda óssea, com predomínio no grupo experimental. No tempo de 28 dias, a presença de linhas basofílicas mais densas no tecido ósseo sugere uma neoformação óssea. Este achado está de acordo com aqueles de Jew et al. (1982) que mostraram reabsorção óssea nos tempos iniciais (1, 15, 30 e 60 dias) e remodelação óssea entre 120 e 180 dias.

Em nosso estudo, quando comparamos os grupos nos diferentes tempos operatórios, pôde-se observar a diminuição do infiltrado de células, a prevalência do infiltrado crônico rico em mononucleares e deposição de colágeno. Houve reorganização tecidual, inclusive do ligamento periodontal, que só foi observada no grupo controle com 28 dias. Este resultado está de acordo com trabalhos que relatam a diminuição do infiltrado inflamatório, deposição de colágeno e reorganização do tecido, à medida que o tempo operatório aumenta (Balla et al., 1991; Jew et al., 1982; Sousa et al., 2004).

Finalmente, é importante observar que o modelo experimental de indução de lesão na região de furca, em ratos, mostrou-se satisfatório para a observação e o estudo da cinética das alterações inflamatórias que se processam neste sitio, na presença e ausência do MTA.

6. Conclusão

6. CONCLUSÃO

- A resposta inflamatória que se instala no tecido pulpar, após a realização do processo cirúrgico, na presença ou na ausência do MTA, parece ser do tipo 1.

- Os resultados obtidos sugerem que o MTA interfere no processo inflamatório pulpar, perpetuando uma resposta do tipo 1, mas reduzindo a expressão das citocinas IL-1α, IFN-γ. O MTA induz a diminuição da expressão de CCL5 nos tempos operatórios estudados.

- O modelo de indução experimental de perfuração de furca, em ratos, foi capaz de simular o processo inflamatório induzido pela iatrogenia que exporadicamente acomete os dentes humanos.

- Os períodos de avaliação, 10, 20 e 28 dias foram, histologicamente, compatíveis com as fases aguda e crônica da inflamação.

7. Referências Bibliográficas

7. REFERÊNCIAS BIBLIOGRÁFICAS

Abedi HR, Ingle JI. "Mineral trioxide aggregate: a review of a new cement." J Calif Dent Assoc. 23.12(1995):36-39.

Adamo, H. L., et al. "A comparison of MTA, Super-EBA, composite and amalgam as root-end filling materials using a bacterial microleakage model." Int.Endod.J. 32.3 (1999): 197-203.

Aeinehchi, M., et al. "Mineral trioxide aggregate (MTA) and calcium hydroxide as pulp-capping agents in human teeth: a preliminary report." Int.Endod.J. 36.3 (2003): 225-31.

Aguirre, R. and M. E. ElDeeb. "Evaluation of the repair of mechanical furcation perforations using amalgam, gutta-percha, or indium foil." J.Endod. 12.6 (1986): 249-56.

Andelin, W. E., et al. "Identification of hard tissue after experimental pulp capping using dentin sialoprotein (DSP) as a marker." J Endod 29.10 (2003): 646-50.

Apaydin, E. S., S. Shabahang, and M. Torabinejad. "Hard-tissue healing after application of fresh or set MTA as root-end-filling material." J.Endod. 30.1 (2004): 21-24.

Arens, D. E. and M. Torabinejad. "Repair of furcal perforations with mineral trioxide aggregate: two case reports." Oral Surg.Oral Med.Oral Pathol.Oral Radiol.Endod 82.1 (1996): 84-88.

Astaldi, G.C.; Janssen, M.C.; Lansdorp, P.; Willems, C.; Zeijlemaker,W.P. e Oosterhof, F."Human endothelial culture supernatant (HECS): a growth factor for hybridomas." J.Immunol. 125.4 (1980): 1411-14.

Balla, R., et al. "Histological study of furcation perforations treated with tricalcium phosphate, hydroxylapatite, amalgam, and Life." J.Endod. 17.5 (1991): 234-38.

Balto, H. A. "Attachment and morphological behavior of human periodontal ligament fibroblasts to mineral trioxide aggregate: a scanning electron microscope study." J.Endod. 30.1 (2004): 25-29.

Bargholz, C. "Perforation repair with mineral trioxide aggregate: a modified matrix concept." Int.Endod.J. 38.1 (2005): 59-69.

Bates, C. F., D. L. Carnes, and C. E. del Rio. "Longitudinal sealing ability of mineral trioxide aggregate as a root-end filling material." J.Endod. 22.11 (1996): 575-78.

Beavers, R. A., G. Bergenholtz, and C. F. Cox. "Periodontal wound healing following intentional root perforations in permanent teeth of Macaca mulatta." Int.Endod.J. 19.1 (1986): 36-44.

Beutler, B. and A. Cerami. "Tumor necrosis, cachexia, shock, and inflammation: a common mediator." Annu.Rev.Biochem. 57 (1988): 505-18.

Bhaskar, S. N. and H. M. Rappaport. "Histologic evaluation of endodontic procedures in dogs." Oral Surg.Oral Med.Oral Pathol. 31.4 (1971): 526-35.

Bodem, O., et al. "Direct pulp capping with mineral trioxide aggregate in a primary molar: a case report." Int.J.Paediatr.Dent. 14.5 (2004): 376-79.

Bradley LM, Dalton DK, Croft M. "A direct role for IFN-gamma in regulation of Th1 cell development." J Immunol 1996; 157(4):1350-1358.

Bramante, C. M. and A. Berbert. "Root perforations dressed with calcium hydroxide or zinc oxide and eugenol." J.Endod. 13.8 (1987): 392-95.

Bryan, E. B., G. Woollard, and W. C. Mitchell. "Nonsurgical repair of furcal perforations: a literature review." Gen.Dent. 47.3 (1999): 274-78.

Byers, M. R. and M. V. Narhi. "Dental injury models: experimental tools for understanding neuroinflammatory interactions and polymodal nociceptor functions." Crit Rev.Oral Biol.Med. 10.1 (1999): 4-39.

C. A. Dinarello., 1996. "Biologic basis for interleukin-1 in disease." Blood 87.6 (1996): 2095-147.

Caliari, M.V. Princípios Básicos de Morfometria Digital: KS300 para iniciantes. Ed. UFMG, 1997. 149p.

Castellucci, A. "The use of mineral trioxide aggregate in clinical and surgical endodontics." Dent.Today 22.3 (2003): 74-81.

Celis, E., et al. "Isolation and characterization of human T cell lines and clones reactive to rabies virus: antigen specificity and production of interferon-gamma." J.Immunol. 136.2 (1986): 692-97.

Clark, E. A., et al. "Activation of human B cells. Comparison of the signal transduced by IL4 to four different competence signals." J.Immunol. 143.12 (1989): 3873-80.

DeKruyff, R. H., et al. "IL4 synthesis by in vivo-primed memory CD4+ T cells: II. Presence of IL4 is not required for IL4 synthesis in primed CD4+ T cells." J.Clin.Immunol. 15.2 (1995): 105-15.

Dinarello, C. A. "Interleukin-1 and the pathogenesis of the acute-phase response." N.Engl.J.Med. 311.22 (1984): 1413-18.

Donnelly, R. P., et al. "Differential regulation of IL1 production in human monocytes by IFNgamma and IL4." J.Immunol. 145.2 (1990): 569-75.

Dunon, D., L. Piali, and B. A. Imhof. "To stick or not to stick: the new leukocyte homing paradigm." Curr.Opin.Cell Biol. 8.5 (1996): 714-23.

ElDeeb, M. E., et al. "An evaluation of the use of amalgam, Cavit, and calcium hydroxide in the repair of furcation perforations." J.Endod. 8.10 (1982): 459-66.

Essner, R., et al. "IL4 down-regulates IL1 and TNF gene expression in human monocytes." J.Immunol. 142.11 (1989): 3857-61.

Estrela, C., et al. "Antimicrobial and chemical study of MTA, Portland cement, calcium hydroxide paste, Sealapex and Dycal." Braz.Dent.J. 11.1 (2000): 3-9.

Faraco, I. M., Jr. and R. Holland. "Response of the pulp of dogs to capping with mineral trioxide aggregate or a calcium hydroxide cement." Dent.Traumatol. 17.4 (2001): 163-66.

Ferris, D. M. and J. C. Baumgartner. "Perforation repair comparing two types of mineral trioxide aggregate." J.Endod. 30.6 (2004): 422-24.

Fischer, E. J., D. E. Arens, and C. H. Miller. "Bacterial leakage of mineral trioxide aggregate as compared with zinc-free amalgam, intermediate restorative material, and Super-EBA as a root-end filling material." J.Endod. 24.3 (1998): 176-79.

Ford, T. R., et al. "Use of mineral trioxide aggregate for repair of furcal perforations." Oral Surg.Oral Med.Oral Pathol.Oral Radiol.Endod 79.6 (1995): 756-63.

Ford, T. R., et al. "Using mineral trioxide aggregate as a pulp-capping material." J.Am.Dent.Assoc. 127.10 (1996): 1491-94.

Gamonal, J., et al. "Characterization of cellular infiltrate, detection of chemokine receptor CCR5 and interleukin-8 and CCL 5 chemokines in adult periodontitis." J.Periodontal Res. 36.3 (2001): 194-203.

Garlet, G. P., et al. "Patterns of chemokines and chemokine receptors expression in different forms of human periodontal disease." J.Periodontal Res. 38.2 (2003): 210-17.

Giraudo, E., et al. "Tumor necrosis factor-alpha regulates expression of vascular endothelial growth factor receptor-2 and of its co-receptor neuropilin-1 in human vascular endothelial cells." J.Biol.Chem. 273.34 (1998): 22128-35.

Haglund, R., et al. "Effects of root-end filling materials on fibroblasts and macrophages in vitro." Oral Surg.Oral Med.Oral Pathol.Oral Radiol.Endod. 95.6 (2003): 739-45.

Hodgkin, P. D., et al. "Identification of IL6 as a T cell-derived factor that enhances the proliferative response of thymocytes to IL4 and phorbol myristate acetate." J.Immunol. 141.1 (1988): 151-57.

Holland, R., et al. "Mineral trioxide aggregate repair of lateral root perforations." J.Endod. 27.4 (2001): 281-84.

Houston, W. J. "A new design of rat mouth prop." J.Dent.Res. 43 (1964): 458.

Howard, M., et al. "Identification of a T cell-derived b cell growth factor distinct from interleukin 2." J.Exp.Med. 155.3 (1982): 914-23.

Jew, R. C., et al. "A histologic evaluation of periodontal tissues adjacent to root perforations filled with Cavit." Oral Surg.Oral Med.Oral Pathol. 54.1 (1982): 124-35.

Ingle, J. I. "A standardized endodontic technique utilizing newly designed instruments and filling materials." Oral Surg.Oral Med.Oral Pathol. 14 (1961): 83-91.

Kabashima, H.; Nagata K.; Maeda K. and Iijima T. "Presence of IFN-γ and IL-4 in human periapical granulation tissues and regeneration tissues." Citokines. 14.5 (2001): 289-293.

Keiser, K., C. C. Johnson, and D. A. Tipton. "Cytotoxicity of mineral trioxide aggregate using human periodontal ligament fibroblasts." J.Endod. 26.5 (2000): 288-91.

Kettering, J. D. and M. Torabinejad. "Investigation of mutagenicity of mineral trioxide aggregate and other commonly used root-end filling materials." J.Endod. 21.11 (1995): 537-42.

Koh, E. T., et al. "Cellular response to Mineral Trioxide Aggregate." J.Endod. 24.8 (1998): 543-47.

Koh, E. T., et al. "Mineral trioxide aggregate stimulates a biological response in human osteoblasts." J.Biomed.Mater.Res. 37.3 (1997): 432-39.

Lantz, B. and P. A. Persson. "Periodontal tissue reactions after surgical treatment of root perforations in dogs' teeth. A histologic study." Odontol.Revy. 21.1 (1970): 51-62.

Lee, Y. L., et al. "Effects of physiological environments on the hydration behavior of mineral trioxide aggregate." Biomaterials 25.5 (2004): 787-93.

Lewis, D. B., et al. "Restricted production of interleukin 4 by activated human T cells." Proc.Natl.Acad.Sci.U.S.A 85.24 (1988): 9743-47.

Linsuwanont, P. "MTA apexification combined with conventional root canal retreatment." Aust.Endod.J. 29.1 (2003): 45-49.

M. Torabinejad, C. U. Hong, T. R. Pitt Ford, and J. D. Kettering. "Cytotoxicity of four root end filling materials." J.Endod. 21.10 (1995): 489-92.

Maltos, K. L., et al. "Vascular and cellular responses to pro-inflammatory stimuli in rat dental pulp." Arch.Oral Biol. 49.6 (2004): 443-50.

Mantovani, A., F. Bussolino, and E. Dejana. "Cytokine regulation of endothelial cell function." FASEB J. 6.8 (1992): 2591-99.

Marton, I. J., et al. "Differential in situ distribution of interleukin-8, monocyte chemoattractant protein-1 and Ccl 5 in human chronic periapical granuloma." Oral Microbiol.Immunol. 15.1 (2000): 63-65.

Meister, F., Jr., et al. "Endodontic perforations which resulted in alveolar bone loss. Report of five cases." Oral Surg.Oral Med.Oral Pathol. 47.5 (1979): 463-70.

Mitchell, P. J., et al. "Osteoblast biocompatibility of mineral trioxide aggregate." Biomaterials 20.2 (1999): 167-73.

Morris, A. G. "Interferons." Immunol.Suppl 1 (1988): 43-45.

Mosmann, T. R. "Role of a new cytokine, interleukin-10, in the cross-regulation of T helper cells." Ann.N.Y.Acad.Sci. 628 (1991): 337-44.

Moughal, N. A., et al. "Endothelial cell leukocyte adhesion molecule-1 (ELAM-1) and intercellular adhesion molecule-1 (ICAM-1) expression in gingival tissue during health and experimentally-induced gingivitis." J.Periodontal Res. 27.6 (1992): 623-30.

Nakata, T. T., K. S. Bae, and J. C. Baumgartner. "Perforation repair comparing mineral trioxide aggregate and amalgam using an anaerobic bacterial leakage model." J Endod 24.3 (1998): 184-86.

Nicholls, E. "Treatment of traumatic perforations of the pulp cavity." Oral Surg.Oral Med.Oral Pathol. 15 (1962): 603-12.

O'Garra, A. "Interleukins and the immune system 1." Lancet 1.8644 (1989): 943-47.

Perez, A. L., et al. "Osteoblasts and MG-63 osteosarcoma cells behave differently when in contact with ProRoot MTA and White MTA." Int.Endod.J. 36.8 (2003): 564-70.

Petersson, K., G. Hasselgren, and L. Tronstad. "Endodontic treatment of experimental root perforations in dog teeth." Endod.Dent.Traumatol. 1.1 (1985): 22-28.

Punnonen, J., et al. "Interleukin 13 induces interleukin 4-independent IgG4 and IgE synthesis and CD23 expression by human B cells." Proc.Natl.Acad.Sci.U.S.A 90.8 (1993): 3730-34.

R. Essner, K. Rhoades, W. H. McBride, D. L. Morton, and J. S. Economou. "IL4 down-regulates IL1 and TNF gene expression in human monocytes." J.Immunol. 142.11 (1989): 3857-61.

Ribeiro Sobrinho, A. P., et al. "Cytokine production in response to endodontic infection in germ-free mice." Oral Microbiol.Immunol. 17.6 (2002): 344-53.

Rincon M, Anguita J, Nakamura T, Fikrig E, Flavell RA. "Interleukin (IL)-6 directs the differentiation of IL-4-producing CD4+ T cells." J Exp Med 1997; 185(3):461-469

Rowe AH. "Reaction of the rat molar pulp to various materials." Br Dent J 1967; 122(7):291-300.

Sampaio, P. "Placement of a rubber dam on rat molars." J.Dent.Res. 46.5 (1967): 1102.

Schwartz, R. S., et al. "Mineral trioxide aggregate: a new material for endodontics." J.Am.Dent.Assoc. 130.7 (1999): 967-75.

Seltzer, S., I. Sinai, and D. August. "Periodontal effects of root perforations before and during endodontic procedures." J.Dent.Res. 49.2 (1970): 332-39.

Sidhu, R. S. and A. P. Bollon. "Tumor necrosis factor activities and cancer therapy--a perspective." Pharmacol.Ther. 57.1 (1993): 79-128.

Siveke, J. T. and A. Hamann. "T helper 1 and T helper 2 cells respond differentially to chemokines." J.Immunol. 160.2 (1998): 550-54.

Sousa, C. J., et al. "A comparative histological evaluation of the biocompatibility of materials used in apical surgery." Int.Endod.J. 37.11 (2004): 738-48.

Stashenko, P., et al. "Interleukin-1 beta is a potent inhibitor of bone formation in vitro." J.Bone Miner.Res. 2.6 (1987): 559-65.

Tani-Ishii, N., C. Y. Wang, and P. Stashenko. "Immunolocalization of bone-resorptive cytokines in rat pulp and periapical lesions following surgical pulp exposure." Oral Microbiol.Immunol. 10.4 (1995): 213-19.

Thomson, B. M., J. Saklatvala, and T. J. Chambers. "Osteoblasts mediate interleukin 1 stimulation of bone resorption by rat osteoclasts." J.Exp.Med. 164.1 (1986): 104-12.

Torabinejad, M., et al. "Antibacterial effects of some root end filling materials." J.Endod. 21.8 (1995b): 403-06.

Torabinejad, M., et al. "Bacterial leakage of mineral trioxide aggregate as a root-end filling material." J.Endod. 21.3 (1995): 109-12.

Torabinejad, M., et al. "Comparative investigation of marginal adaptation of mineral trioxide aggregate and other commonly used root-end filling materials." J.Endod. 21.6 (1995c): 295-99.

Torabinejad, M., et al. "Investigation of mineral trioxide aggregate for root-end filling in dogs." J.Endod. 21.12 (1995a): 603-08.

Torabinejad, M., et al. "Physical and chemical properties of a new root-end filling material." J.Endod. 21.7 (1995): 349-53.

Torabinejad, M., T. F. Watson, and T. R. Pitt Ford. "Sealing ability of a mineral trioxide aggregate when used as a root end filling material." J.Endod. 19.12 (1993): 591-95.

Torabinejad, M., et al. "Histologic assessment of mineral trioxide aggregate as a root-end filling in monkeys." J.Endod. 23.4 (1997): 225-28.

Tziafas, D., et al. "The dentinogenic effect of mineral trioxide aggregate (MTA) in short-term capping experiments." Int.Endod.J. 35.3 (2002): 245-54.

Waldo, C. M. e J. M. Rothblatt. "Histologic response to tooth movement in the laboratory rat; procedure and preliminary observations." J.Dent.Res. 33.4 (1954): 481-86.

Wang, C. Y. and P. Stashenko. "Characterization of bone-resorbing activity in human periapical lesions." J.Endod. 19.3 (1993): 107-11.

Weening, R. S., et al. "Effect of interferon-gamma, in vitro and in vivo, on mRNA levels of phagocyte oxidase components." J.Leukoc.Biol. 60.6 (1996): 716-20.

Yatsushiro, J. D., J. C. Baumgartner, and J. S. Tinkle. "Longitudinal study of the microleakage of two root-end filling materials using a fluid conductive system." J.Endod. 24.11 (1998): 716-19.

Yokota, T., et al. "Molecular biology of interleukin 4 and interleukin 5 genes and biology of their products that stimulate B cells, T cells and hemopoietic cells." Immunol.Rev. 102 (1988): 137-87.

Zhu, Q., et al. "Adhesion of human osteoblasts on root-end filling materials." J.Endod. 26.7 (2000): 404-06.

8. Anexos

8. ANEXOS