

**UNIVERSIDADE FEDERAL DE MINAS GERAIS
Faculdade de Odontologia
Programa de Pós-Graduação em Odontologia**

Daniel Augusto Barnabé Nobre

**AVALIAÇÃO DE PACIENTES SUBMETIDOS À CORONECTOMIA
POR ALUNOS DE GRADUAÇÃO EM ODONTOLOGIA**

**Belo Horizonte
2025**

Daniel Augusto Barnabé Nobre

**AVALIAÇÃO DE PACIENTES SUBMETIDOS À CORONECTOMIA
POR ALUNOS DE GRADUAÇÃO EM ODONTOLOGIA**

Dissertação apresentada ao Colegiado de Pós-Graduação em Odontologia da Faculdade de Odontologia da Universidade Federal de Minas Gerais, como requisito parcial à obtenção do grau de Mestre em Odontologia – área de concentração em Estomatologia.

Orientador: Prof. Dr. Ricardo Alves de Mesquita

Coorientador: Prof. Dr. Leandro Napier de Souza

Belo Horizonte
2025

Ficha Catalográfica

N754a Nobre, Daniel Augusto Barnabé.
2025 Avaliação de pacientes submetidos à coronectomia por
T alunos de graduação em odontologia / Daniel Augusto Barnabé
Nobre. -- 2025.

38 f. : il.

Orientador: Ricardo Alves de Mesquita.
Coorientador: Leandro Napier de Souza.

Dissertação (Mestrado) -- Universidade Federal de Minas Gerais, Faculdade de Odontologia.

1. Dente serotino. 2. Cirurgia bucal. 3. Nervo mandibular. 4. Radiografia panorâmica. 5. Fractais. I. Mesquita, Ricardo Alves de. II. Souza, Leandro Napier de. III. Universidade Federal de Minas Gerais. Faculdade de Odontologia. IV. Título.

BLACK - D047



UNIVERSIDADE FEDERAL DE MINAS GERAIS

FACULDADE DE ODONTOLOGIA

COLEGIADO DO CURSO DE PÓS-GRADUAÇÃO EM ODONTOLOGIA

FOLHA DE APROVAÇÃO

AVALIAÇÃO DE PACIENTES SUBMETIDOS À CORONECTOMIA POR ALUNOS DE GRADUAÇÃO EM ODONTOLOGIA

DANIEL AUGUSTO BARNABÉ NOBRE

Dissertação submetida à Banca Examinadora designada pelo Colegiado do Programa de Pós-Graduação em ODONTOLOGIA, como requisito para obtenção do grau de Mestre em ODONTOLOGIA, área de concentração ESTOMATOLOGIA.

Aprovada em 31 de julho de 2025, pela banca constituída pelos membros:

Prof. Ricardo Alves de Mesquita - Orientador
Faculdade de Odontologia da UFMG

Prof. Leandro Napier de Souza
Faculdade de Odontologia da UFMG

Profa. Cláudia Borges Brasileiro
Faculdade de Odontologia da UFMG

Prof. José Alcides Almeida de Arruda
Universidade Federal do Rio de Janeiro - UFRJ

Belo Horizonte, 31 de julho de 2025.



Documento assinado eletronicamente por **Leandro Napier de Souza, Professor do Magistério Superior**, em 31/07/2025, às 15:35, conforme horário oficial de Brasília, com fundamento no art. 5º do [Decreto nº 10.543, de 13 de novembro de 2020](#).



Documento assinado eletronicamente por **Claudia Borges Brasileiro, Professora do Magistério Superior**, em 31/07/2025, às 15:36, conforme horário oficial de Brasília, com fundamento no art. 5º do [Decreto nº 10.543, de 13 de novembro de 2020](#).



Documento assinado eletronicamente por **José Alcides Almeida de Arruda, Usuário Externo**, em 31/07/2025, às 15:36, conforme horário oficial de Brasília, com fundamento no art. 5º do [Decreto nº 10.543, de 13 de novembro de 2020](#).



Documento assinado eletronicamente por **Ricardo Alves de Mesquita, Professor do Magistério Superior**, em 31/07/2025, às 15:51, conforme horário oficial de Brasília, com fundamento no art. 5º do [Decreto nº 10.543, de 13 de novembro de 2020](#).



A autenticidade deste documento pode ser conferida no site https://sei.ufmg.br/sei/controlador_externo.php?acao=documento_conferir&id_orgao_acesso_externo=0, informando o código verificador **4297625** e o código CRC **F99541F2**.

Dedico este trabalho, com profunda gratidão, à espiritualidade amiga que me guia e me fortalece ao longo de minha jornada. Agradeço à minha família pelo imenso amor e por toda ajuda, para que eu chegasse até aqui.

AGRADECIMENTOS

Agradeço primeiramente a Deus, aos meus guardiões e mentores espirituais, pela presença constante em minha vida, guiando-me com proteção, força e sabedoria.

À minha família, pelo apoio constante em cada etapa da minha formação, desde a infância até este momento tão significativo.

Ao Prof. Dr. Ricardo Alves de Mesquita, meu orientador, por sua orientação precisa, amizade sincera e pela confiança depositada em mim desde o início deste trabalho. Seu apoio foi fundamental para que este projeto se tornasse realidade.

Ao Prof. Dr. Leandro Napier de Souza, meu coorientador, cuja contribuição técnica e humana foi valiosa em todas as etapas desta jornada.

À Prof.^a Dr.^a Elaine Maria de Souza Fagundes, por ter aberto as portas do seu laboratório para mim há quase oito anos, no início da minha trajetória científica. Sou profundamente grato pela acolhida, pelos ensinamentos e por ter despertado em mim a paixão pela pesquisa.

Aos demais professores do programa, cujos ensinamentos contribuíram significativamente para minha formação acadêmica e científica.

Ao professor David, que despertou em mim o interesse pela ciência ainda no ensino médio, ao lecionar minha matéria preferida, Química. Seu entusiasmo e dedicação foram fundamentais para que eu descobrisse minha paixão pela pesquisa e pelo conhecimento científico, caminho que sigo até hoje com muito orgulho e motivação.

Aos meus amigos Jonas e Daniel, que abriram as portas da ciência para mim na UFMG, meu mais profundo agradecimento por essa inspiração inicial que transformou minha trajetória.

Ao meu amigo Marcelo, grande exemplo da Odontologia para mim, pela inspiração profissional, amizade sincera e presença constante nos momentos decisivos da minha formação.

Agradeço ao meu amigo Paulo, pela amizade leal, apoio constante e por caminhar ao meu lado em tantos momentos importantes desta jornada.

Aos funcionários do Colegiado de Pós-Graduação da Faculdade de Odontologia da UFMG, pela atenção, eficiência e apoio ao longo de toda a minha trajetória acadêmica.

A todos os pacientes que confiaram em meus cuidados e permitiram que eu aprendesse com cada atendimento.

À Faculdade de Odontologia da Universidade Federal de Minas Gerais, pela sólida formação que recebi ao longo dos anos, tanto na graduação quanto no mestrado.

À CAPES, pelo financiamento da bolsa de estudos, que tornou possível minha dedicação integral à pesquisa.

“A ciência e a religião são as duas alavancas da inteligência humana; uma revela as leis do mundo material, e a outra as do mundo moral. Tendo, no entanto, essas leis o mesmo princípio, que é Deus, não podem contradizer-se.”

Allan Kardec

RESUMO

Este estudo teve como objetivo avaliar a segurança e a eficácia da coronectomia quando realizada por alunos de graduação em Odontologia, comparando dois grupos distintos: estudantes que receberam apenas orientação teórica e uma estudante submetida a treinamento prático adicional antes da realização dos procedimentos. Trata-se de uma série de casos retrospectiva e longitudinal, composta por pacientes submetidos à coronectomia entre 2015 e 2022 na Faculdade de Odontologia da UFMG. A análise dos dados foi realizada posteriormente, entre 2023 e 2025. Foram avaliados desfechos clínicos e radiográficos, incluindo a realização de análises fractal e de lacunaridade, considerando o acompanhamento de curto prazo (até 7 dias após o procedimento), com análise de dor, edema, infecção local e presença de alveolite, e de longo prazo (a partir de 30 dias), com testes sensoriais quantitativos como limiar de detecção mecânica, limiar de dor mecânica, razão de somação temporal, alodínia e sensibilidade térmica, além da mensuração da migração radicular e da avaliação da regeneração óssea em radiografias panorâmicas, todas processadas com o auxílio do software ImageJ. A amostra foi composta por 25 pacientes e 33 dentes, sendo a maioria do sexo feminino (76%). Não foram registrados casos de infecção ou alveolite, e apenas uma paciente apresentou parestesia leve, sem comprometimento funcional. A migração radicular ocorreu em 58% dos casos, com deslocamento médio de $2,53 \pm 2,36$ mm, sem diferença estatisticamente significativa entre os tempos analisados. A análise fractal indicou padrão de regeneração óssea fisiológica e compatível com o osso adjacente, enquanto a avaliação da lacunaridade demonstrou distribuição trabecular homogênea, compatível com o processo regenerativo. Os resultados demonstram que a coronectomia, mesmo quando realizada por estudantes de graduação devidamente orientados ou treinados, apresenta baixa taxa de complicações, é segura do ponto de vista clínico e sensorial e promove regeneração óssea satisfatória. Diante disso, a técnica pode ser considerada viável para inserção no ensino clínico de graduação em Odontologia, contribuindo para a formação cirúrgica dos alunos sem comprometer a segurança do paciente.

Palavras-chave: terceiro molar; cirurgia bucal; nervo alveolar inferior; radiografia panorâmica; fractais; estudantes de odontologia.

ABSTRACT

Evaluation of patients undergoing coronectomy performed by undergraduate dental students

This study aimed to evaluate the safety and effectiveness of coronectomy when performed by undergraduate dental students, comparing two distinct groups: students who received only theoretical instruction and one student who underwent additional practical training prior to performing the procedures. This is a retrospective and longitudinal case series comprising patients who underwent coronectomy between 2015 and 2022 at the School of Dentistry of the Federal University of Minas Gerais. Data analysis was subsequently conducted between 2023 and 2025. Clinical and radiographic outcomes were assessed, including fractal and lacunarity analyses, with short-term follow-up (up to 7 days after the procedure) involving the evaluation of pain, swelling, local infection, and dry socket, and long-term follow-up (from 30 days onward) including quantitative sensory testing such as mechanical detection threshold, mechanical pain threshold, temporal summation ratio, allodynia, and thermal sensitivity, as well as the measurement of root migration and bone regeneration assessment on panoramic radiographs, all processed with the ImageJ software. The sample consisted of 25 patients (33 teeth), most of whom were female (76%). No cases of infection or dry socket were recorded, and only one patient presented with mild paresthesia without functional impairment. Root migration occurred in 58% of cases, with an average displacement of 2.53 ± 2.36 mm, showing no statistically significant difference between the analyzed time points. Fractal analysis indicated a physiological bone regeneration pattern compatible with the adjacent bone, while lacunarity assessment demonstrated a homogeneous trabecular distribution consistent with the regenerative process. The results demonstrate that coronectomy, even when performed by properly guided or trained undergraduate students, has a low complication rate, is clinically and sensorially safe, and promotes satisfactory bone regeneration. Therefore, the technique can be considered a viable option for inclusion in undergraduate clinical training in dentistry, contributing to surgical education without compromising patient safety.

Keywords: molar, third; oral surgical procedures; mandibular nerve; radiography, panoramic; fractals; students, dental.

LISTA DE ILUSTRAÇÕES

Figura 1 - Parte do questionário aplicado referente aos desfechos de curto prazo...	25
Figura 2 - Escala visual analógica empregada para análise do edema.....	25
Figura 3 - Escala visual analógica empregada para análise da dor pós-operatória...	26
Figura 4 - Tabela utilizada para inserção dos resultados obtidos durante o teste MDT.....	27
Figura 5 - Tabela utilizada para inserção dos resultados obtidos durante o teste MPT.....	28
Figura 6 - Tabela e escala VAS utilizada para inserção dos resultados obtidos durante o teste de alodínia.....	29
Figura 7 - Tabela utilizada para inserção dos resultados obtidos durante o teste de Sensibilidade Térmica.....	29
Figura 8 - Utilização do software ImageJ 1.4.3.67 para avaliação da migração dos restos radiculares	30
Figura 9 - Utilização do <i>plugin</i> do software ImageJ 1.4.3.67 para análise de lacunaridade da face distal do segundo molar.....	31
Figura 10 - Utilização do software ImageJ 1.4.3.67 para análise fractal e de lacunaridade da face distal do segundo molar.....	31
Figura 11 - Utilização do software ImageJ 1.4.3.67 para análise fractal e de lacunaridade da área de migração radicular.....	32

LISTA DE TABELAS

Tabela 1 - Distribuição das variáveis clínicas, sensoriais e de imagem entre os grupos avaliados após coronectomia.....	34
---	----

LISTA DE ABREVIATURAS E SIGLAS

CAI	Canal Alveolar Inferior
CAPES	Coordenação de Aperfeiçoamento de Pessoal de Nível Superior
CEP	Comitê de Ética em Pesquisa
MDT	<i>Mechanical Detection Threshold</i> (Limiar de Detecção Mecânica)
MPT	<i>Mechanical Pain Threshold</i> (Limiar de Dor Mecânica)
ROI	<i>Region of Interest</i> (Região de Interesse)
UFMG	Universidade Federal de Minas Gerais
VAS	<i>Visual Analog Scale</i> (Escala Visual Analógica)
WUR	<i>Wind-Up Ratio</i> ou <i>Temporal Summation Ratio</i> (Razão de Somação Temporal)

SUMÁRIO

1 INTRODUÇÃO	15
2 REFERENCIAL TEÓRICO	17
2.1 Hipótese	20
3 OBJETIVOS	22
3.1 Objetivo geral.....	22
3.2 Objetivos específicos	22
4 METODOLOGIA	23
4.1 Desenho do estudo.....	23
4.2 Local do estudo e considerações éticas	23
4.3 Período de análise.....	23
4.4 Universo.....	23
4.5 Procedimentos do estudo	24
4.5.1. Desfechos de curto prazo.....	24
4.5.2. Desfechos de longo prazo.....	26
4.6 Análise estatística.....	32
5 RESULTADOS	33
6 DISCUSSÃO	35
7 CONSIDERAÇÕES FINAIS	37

1 INTRODUÇÃO

A remoção cirúrgica dos terceiros molares inferiores é um dos procedimentos mais comuns realizados na odontologia (Bruce; Frederickson; Small, 1980; Simons *et al.*, 2023). Dentre suas indicações, a mais comum é quando ocorre a infecção de um dente parcialmente erupcionado que está impactado contra osso ou tecidos moles. Outras indicações incluem cárie dentária não recuperável, doença pulpar e periapical, fratura do dente, além de periodontite, cistos e tumores odontogênicos (Bailey *et al.*, 2020).

A extração de terceiros molares inferiores próximos ao nervo alveolar inferior pode resultar em lesão neurológica temporária ou permanente, sendo mais frequente em pacientes de maior faixa etária, particularmente adultos acima da terceira década de vida (Bruce; Frederickson; Small, 1980; Renton *et al.*, 2005).

A combinação entre a radiografia panorâmica e a tomografia computadorizada de feixe cônico, permite verificar quais dentes podem representar o maior risco para a região do nervo alveolar inferior após a remoção. O terceiro molar é o dente que geralmente está envolvido, mas ocasionalmente o segundo molar, e mesmo as raízes dos primeiros molares, podem estar em estreita relação com o nervo alveolar inferior (Pogrel; Lee; Muff, 2004).

Embora inicialmente tenha sido alvo de controvérsias, a coronectomia passou a ser amplamente aceita como uma alternativa clínica viável. Indivíduos com mais de 25 anos tendem a apresentar maior risco de alterações neurossensoriais, o que torna essa faixa etária mais indicada para a realização do procedimento. A avaliação do risco de parestesia pode ser estratificada em níveis baixo, moderado e elevado, levando em consideração critérios anatômicos e achados radiográficos, especialmente nos casos em que há sobreposição entre as raízes dos terceiros molares inferiores e o canal mandibular. Essa classificação exerce papel fundamental na decisão clínica quanto à adoção da técnica. Entre as principais indicações estão: contato direto entre as raízes e o nervo alveolar inferior, ausência de infecção ativa, ausência de mobilidade dentária e presença de coroa íntegra (Pogrel *et al.*, 2004; Pogrel *et al.*, 2015).

A coronectomia foi primeiramente descrita por Ecuyer e Debien em 1984, como um procedimento alternativo no qual apenas a coroa do dente é removida, a fim de

evitar-se distúrbios neurossensoriais do nervo alveolar inferior, ocasionados pela extração dos terceiros molares inferiores. O procedimento consiste na remoção parcial do terceiro molar inferior, onde somente a coroa é removida e o complexo radicular permanece intacto no osso alveolar (Simons *et al.*, 2023). A técnica pode ser oferecida a qualquer paciente quando há um risco moderado ou alto de danos ao nervo alveolar inferior se o dente for removido completamente (Pogrel, 2015; Pogrel; Lee; Muff, 2004).

Considerando o descrito anteriormente e tendo a necessidade de mais conhecimento que envolvam procedimentos cirúrgicos alternativos à coronectomia com o objetivo de preservar a integridade do nervo alveolar inferior, a proposta deste estudo é verificar a eficácia e segurança da coronectomia realizada por alunos de graduação, através da análise de uma série de casos.

2 REFERENCIAL TEÓRICO

A evolução do ser humano acarretou diversas mudanças na biologia, entre elas o aumento da incidência de impatações dentárias. Na prática diária, os terceiros molares impactados têm uma ocorrência frequente. Uma revisão sistemática e meta-análise composta por 49 estudos envolvendo 83.484 pacientes constatou uma prevalência mundial de impactação de terceiros molares de 24,40% (Carter; Worthington, 2015). Nessa mesma linha de trabalho, Yildirim; Büyükgöze-Dindar, 2022, avaliaram radiografias panorâmicas de 38.481 pacientes, observando uma prevalência de impactação do terceiro molar de 23%. Estes molares impactados implicam em doenças associadas que estão bem documentadas: cistos e tumores odontogênicos, cárie dentária e pericoronarite, estão entre as complicações mais frequentes (Moreno-Vicente *et al.*, 2015).

A coronectomia é indicada para pacientes com alto risco de lesão do nervo alveolar inferior com base nas características de imagens pré-operatórias. Essas características incluem a morfologia da raiz, a proximidade da raiz do terceiro molar inferior com o canal alveolar inferior (CAI), angulação do dente, escurecimento das raízes, desvio do CAI, perda da lâmina dura do CAI, estreitamento do CAI, deflexão das raízes e estreitamento das raízes (Bailey *et al.*, 2020; Pogrel; Lee; Muff, 2004; Renton *et al.*, 2005). A morfologia das raízes é um fator que contribui para o sucesso da coronectomia, as raízes pequenas e cônicas são propensas a uma mobilização mais fácil (Sencimen *et al.*, 2010).

O nervo alveolar inferior é um dos principais ramos do nervo mandibular, terceiro ramo do nervo trigêmeo (V3). Após penetrar no forame mandibular, percorre o canal mandibular acompanhando vasos homônimos, emitindo ramos para os dentes posteriores inferiores e, mais anteriormente, dividindo-se nos ramos mental e incisivo, responsáveis pela inervação sensitiva da região mental, lábio inferior e dentes ântero-inferiores. Sua íntima relação anatômica com os terceiros molares inferiores justifica a elevada preocupação com possíveis lesões neurosensoriais durante procedimentos cirúrgicos nessa região (Pogrel, 2007; Renton *et al.*, 2005).

Segundo Pogrel *et al.* (2007), as contraindicações da coronectomia são: quando os dentes apresentam infecção ativa principalmente envolvendo a porção radicular do dente; os dentes com mobilidade, porque quaisquer raízes retidas podem agir como um corpo estranho móvel e tornar-se um nicho para infecção ou migração;

dentes impactados horizontalmente ao longo do curso do nervo alveolar inferior pode ser inadequada para esta técnica, porque a secção do próprio dente pode pôr em perigo o nervo, portanto, a técnica é melhor aplicada em dentes com impactações verticais, mesioangulares ou distoangulares, nas quais a secção em si não coloca o nervo em risco.

Como vantagens da coronectomia pode-se citar perda significativamente menor de sensibilidade do nervo alveolar inferior e prevenção da ocorrência de alveolite. Quanto à incidência de dor e infecção, não foram relatadas diferenças entre a coronectomia e a extração dos terceiros molares (Cervera-Espert *et al.*, 2016). A coronectomia pode servir como solução alternativa simples que ajuda a melhorar a regeneração óssea em relação à remoção total do terceiro molar. O mecanismo ainda não foi completamente elucidado, mas uma hipótese é a de que a raiz coronectomizada ao migrar, traz consigo tecido de ligamento periodontal, favorecendo a regeneração óssea da face distal dos segundos molares adjacentes (Leung *et al.*, 2020).

Entre as desvantagens da coronectomia estão o destino incerto a longo prazo das raízes remanescentes e o risco de infecção associado à necrose pulpar (Garcia-Garcia, 2005). As raízes remanescentes poderiam servir de nicho para infecção. Nishimoto e colaboradores (2020), realizaram uma revisão com o objetivo de comparar a frequência de infecção pós-operatória nos pacientes submetidos à coronectomia com ou sem tratamento endodôntico concomitante. Após critérios de aplicação de inclusão, apenas um artigo foi selecionado e mostrou que o tratamento endodôntico no momento da coronectomia não diminui a frequência de infecções pós-operatórias.

Em uma avaliação de 612 coronectomias de terceiros molares inferiores em 458 pacientes por um período de uma semana, 3, 12, 24, 36 e 60 meses, a taxa de infecção foi de 2,9% na primeira semana. Um caso apresentou infecção no pós-operatório após doze meses e um aos 24 meses, sendo necessária a remoção da raiz retida (Leung; Cheung, 2016). Uma revisão sistemática de 2176 coronectomias, observou baixa incidência de complicações pós-operatórias relacionadas à coronectomia, sendo elas: infecção, sendo registrada em 3,95% dos procedimentos, alveolite seca em 1,12%, extração da raiz em 5,28% e reintervenção 1,13%. A dor foi a mais relatada, representando 22,04% (Póvoa *et al.*, 2021).

Hamad (2024), ao comparar desfechos em curto prazo, sete dias (dor pós-operatória, inchaço facial e alveolite), e a longo prazo, mais de um mês (migração,

exposição radicular e infecção), entre 220 dentes submetidos à coronectomia e 218 dentes que foram submetidos à remoção completa, observou: ausência de diferença significativa no escore de dor ou inchaço facial pós-operatório entre os dois grupos de tratamento (coronectomia ou remoção completa), alveolite seca significativamente maior no grupo de remoção total ($p = 0,017$), infecções periapicais em 6,4% (14/220) dos dentes submetidos à coronectomia, migração das raízes para longe do nervo alveolar inferior foi observada em 74% (163/220) dos dentes; e apenas um dente (0,5%) apresentou migração radicular em direção ao canal.

A maioria dos trabalhos presentes na literatura possuem como período de acompanhamento dos pacientes submetidos à coronectomia apenas doze meses. Embora doze meses sejam suficientes para avaliar algumas variáveis como lesão do nervo alveolar inferior, infecção pós-operatória, alveolite e dor, não são suficientes para a análise dos efeitos colaterais da raiz ou das raízes remanescentes (Moreno-Vicente *et al.*, 2015).

A febre é um aumento da temperatura corporal além da faixa normal, que atua como um mecanismo de proteção, contra determinados agentes. De acordo com o mecanismo de ocorrência, a febre é dividida em pirogênica e não pirogênica. A febre pirogênica inclui febres induzidas por fontes pirogênicas, como patógenos microbianos e seus produtos metabólicos, e fontes endógenas, como interleucinas e fator de necrose tumoral. A febre não pirogênica resulta de dano direto ao centro termorregulador, ou é causada pela produção excessiva de calor ou redução de calor dissipação (Yuan *et al.* 2023).

A migração das raízes, após a coronectomia, é de aproximadamente 3 mm após 24 meses (Long *et al.*, 2012). Entretanto, segundo Monaco *et al.* (2015), 80% das coronectomias apresentaram migração pós-operatória, das quais as migrações médias de fragmentos de raiz foram; 1,85 mm após 3 meses, 2,36 mm após 6 meses, 3,30 mm após 1 ano, 4,63 mm após 2 anos e 4,826 mm após 3 anos, demonstrando que a distância de migração é mais significativa nos primeiros seis meses. Segundo Yeung *et al.* (2018), as raízes de terceiros molares após a coronectomia em pacientes mais velhos pareciam migrar menos do que em pacientes mais jovens.

A coronectomia é uma técnica realizada por cirurgiões-dentistas experientes ou residentes em treinamento. Mônaco *et al.* (2015) avaliaram variáveis que poderiam contribuir para complicações pós-operatórias da coronectomia e os resultados mostraram que cirurgiões-dentistas com menos de dez anos de experiência

expuseram os pacientes a maior risco de complicações: dor pós-operatória, inchaço, febre, alveolite, pulpíte e exposição radicular. Por outro lado, Mendes *et al.* (2020) relatou uma série de casos composta por 35 coronectomias de terceiros molares parcialmente erupcionados realizadas por um estudante de odontologia. Dessas, após acompanhamento de doze meses, constatou-se que houve sucesso em 32 procedimentos, demonstrando que esse procedimento pode ser difundido e realizado com sucesso até mesmo por estudantes de graduação.

A análise fractal é um método matemático que quantifica a complexidade estrutural de formas e padrões, sendo aplicada na Odontologia para avaliar a microarquitetura óssea em exames radiográficos bidimensionais. Em radiologia odontológica, o cálculo do número fractal permite estimar indiretamente a qualidade óssea, estando associado à avaliação de processos de remodelação e regeneração óssea (White; Rudolph, 1999; Geraets; Van der Stelt, 2000). Além disso, a lacunaridade constitui uma medida matemática complementar, que descreve a heterogeneidade e a distribuição espacial dos trabéculos ósseos, possibilitando a análise da presença e da variabilidade de lacunas estruturais. Assim, enquanto o número fractal expressa o grau de complexidade e ocupação espacial, a lacunaridade fornece informações adicionais sobre a textura e a uniformidade trabecular, ampliando a capacidade de caracterizar padrões de regeneração e remodelação óssea.

Devido à baixa incidência de reoperação e aos efeitos benéficos da migração e exposição radicular, sugere-se que a coronectomia é segura para uso na prática clínica. Portanto, recomenda-se que a coronectomia possa ser implementada como uma alternativa para extrações de terceiros molares com alto risco de dano ao nervo alveolar inferior (Long *et al.*, 2012).

2.1 Hipótese

Os pacientes com terceiros molares inferiores em íntimo contato com o nervo alveolar inferior, submetidos à coronectomia por alunos de graduação, apresentam menores chances de desenvolver efeitos adversos, uma vez que o procedimento apresenta alta taxa de sucesso e se apresenta como uma alternativa segura à remoção total dos terceiros molares em casos mais complexos. Adicionalmente, considera-se que a análise fractal possa se constituir em uma ferramenta valiosa para

a avaliação da regeneração óssea, fornecendo parâmetros objetivos e quantitativos capazes de complementar a análise radiográfica convencional.

3 OBJETIVOS

3.1 Objetivo geral

Avaliar a eficácia e segurança de procedimentos de coronectomia quando realizados por alunos de graduação e considerando dois grupos distintos: um composto por alunos que foram orientados quanto à técnica de coronectomia (Grupo 1) e o outro grupo representado por uma aluna que recebeu treinamento prévio quanto à técnica coronectomia (Grupo 2).

3.2 Objetivos específicos

- Avaliar clinicamente os pacientes submetidos à coronectomia nos grupos 1 e 2, quanto à presença de infecção local, edema, alveolite e dor pós-operatória, bem como a ocorrência de outros achados clínicos e sensoriais relacionados ao procedimento;
- Avaliar as alterações somatossensoriais em pacientes submetidos à coronectomia pelos grupos 1 e 2;
- Avaliar a migração dos restos radiculares, submetidos à coronectomia nos grupos 1 e 2, através das radiografias panorâmicas;
- Avaliar a necessidade de reintervenção cirúrgica para remoção dos restos radiculares;
- Avaliar regeneração óssea na face distal do segundo molar de pacientes submetidos à coronectomia nos grupos 1 e 2 por meio de análise fractal e de lacunaridade;
- Avaliar regeneração óssea na área de migração radicular de pacientes submetidos à coronectomia nos grupos 1 e 2 por meio de análise fractal e de lacunaridade;
- Avaliar os pacientes clinicamente submetidos à coronectomia nos grupos 1 e 2, quanto a exposição radicular residual;
- Avaliar a eficácia e segurança do procedimento de coronectomia comparando os grupos 1 e 2.

4 METODOLOGIA

4.1 Desenho do estudo

Tratou-se de um estudo observacional, retrospectivo e longitudinal, baseado em uma série de casos cirúrgicos. O relato seguiu as recomendações da diretriz STROBE (*Strengthening the Reporting of Observational Studies in Epidemiology*) para estudos observacionais e da diretriz PROCESS (*Preferred Reporting Of Case Series in Surgery*) para séries de casos cirúrgicos.

4.2 Local do estudo e considerações éticas

A pesquisa foi conduzida nas clínicas da Faculdade de Odontologia da Universidade Federal de Minas Gerais, Belo Horizonte, Brasil. O estudo foi aprovado pelo Comitê de Ética em Seres Humanos da Universidade Federal de Minas Gerais (CEP/UFMG) (nº 59123416.7.0000.5149), em conformidade com a Resolução nº 466/12 do Conselho Nacional de Saúde e com a Lei nº 14.874/2024.

4.3 Período de análise

O estudo incluiu todos os indivíduos encaminhados ao Serviço de Cirurgia e Traumatologia Bucomaxilofacial da Faculdade de Odontologia da UFMG que foram submetidos ao procedimento de coronectomia realizado por alunos de graduação entre dezembro de 2015 e agosto de 2022. Ressalta-se que este período abrangeu a pandemia de COVID-19, a qual impactou a rotina clínica e o número de atendimentos realizados, fato que deve ser considerado na interpretação dos dados.

4.4 Universo

O estudo incluiu todos os indivíduos encaminhados ao Serviço de Cirurgia e Traumatologia Bucomaxilofacial da Faculdade de Odontologia da UFMG, que foram submetidos ao procedimento de coronectomia realizado por alunos de graduação entre dezembro de 2015 e agosto de 2022.

Os critérios de inclusão contemplaram pacientes em boas condições sistêmicas, sem comorbidades relevantes, e com documentação clínica e radiográfica

completa disponível para análise. Foram excluídos os casos com registros incompletos e aqueles cujos pacientes apresentavam condições sistêmicas potencialmente interferentes na cicatrização ou na resposta inflamatória, como diabetes mellitus descompensado, histórico de quimioterapia ou radioterapia, e doenças ósseas metabólicas.

4.5 Procedimentos do estudo

Pacientes previamente submetidos à coronectomia foram convidados a retornar ao ambulatório da Faculdade de Odontologia da Universidade Federal de Minas Gerais para acompanhamento clínico. Após consentimento para participação, os indivíduos foram submetidos a exames clínicos e radiográficos.

4.5.1. Desfechos de curto prazo

Os desfechos de curto prazo compreendem alterações avaliadas/relatadas em até 7 dias após o procedimento de coronectomia, utilizando uma abordagem combinada de sinais e sintomas clínicos, como a presença de pus, febre e dor. Além da avaliação clínica documentada nas fichas clínicas, a presença de infecção foi também verificada com a colaboração dos pacientes, que forneceram relatos baseados em imagens e dados tais como aumento de temperatura corporal aferida com auxílio de termômetros e seguiram os critérios estabelecidos por Leung e Cheung (2015) para identificar infecções pós-operatórias. Para assegurar a precisão das informações sobre complicações, foram utilizados questionários direcionados desenvolvidos de maneira abrangente. Estes questionários foram criados para minimizar o viés de relato dos pacientes, empregando instrumentos validados e técnicas que reduziram o impacto de interpretações subjetivas e falhas de memória, buscando uma visão honesta e precisa das complicações resultantes do procedimento. Esses desfechos foram analisados em pacientes submetidos à coronectomia entre 2015 e 2022, com acompanhamento e avaliação estendidos até os anos de 2024 e 2025.

Figura 1 - Parte do questionário aplicado referente aos desfechos de curto prazo.

Variáveis pós-operatórias:
Dor pós operatória (até uma semana):
Dor tardia (após 1 semana):
Edema:
Infecção:
Alveolite:
Outras:

Fonte: Elaborado pelo autor, 2025.

Para a análise do edema, foi empregada a escala visual analógica (VAS), originalmente descrita por Hayes e Patterson em 1921 e amplamente utilizada em pesquisas clínicas posteriores (Weigl; Forstner, 2021). A informação sobre o edema foi obtida por meio da análise das fichas clínicas, que continham dados registrados durante a consulta de retorno, em média uma semana após o procedimento cirúrgico, complementados por comunicação direta com os pacientes. A escala VAS permitiu a quantificação com maior precisão da intensidade do inchaço, proporcionando uma medida objetiva da gravidade do edema. Para correta utilização da escala, os pacientes foram orientados quanto aos níveis de edemaciação, em que 0 representa uma face normal sem a presença de edemas e 10, uma face completamente edemaciada.

Figura 2. Escala visual analógica empregada para análise do edema.

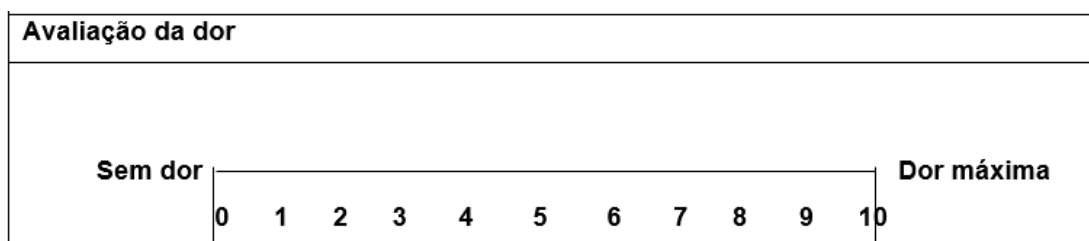
Edema após procedimento:	
Sem edema	Muito edemaciado
0	10
1	9
2	8
3	7
4	6
5	5
6	4
7	3
8	2
9	1

Fonte: Elaborado pelo autor, 2025.

Não houve nenhum caso de alveolite nos procedimentos de coronectomia. A alveolite é diagnosticada com base em uma combinação de sintomas, como dor extrema, que muitas vezes irradia para outras regiões da cabeça e pescoço, edema facial e aumento dos gânglios linfáticos. A busca por esses sintomas foi feita através de avaliações clínicas e questionários preenchidos pelos pacientes durante o período de acompanhamento, facilitando a detecção precoce da condição. Para confirmação diagnóstica, outras possíveis causas de dor no mesmo lado da face devem ser excluídas (Blum, 2002).

A dor pós-operatória, também contou com a utilização do sistema VAS (*Visual Analog Scale*), conforme proposto por Weigl e Forstner (2021). A coleta dos dados foi realizada por meio da análise das fichas de acompanhamento e da comunicação com os pacientes nas consultas de retorno. O VAS possibilitou a quantificação da intensidade da dor relatada, permitindo uma avaliação detalhada da eficácia do manejo da dor. Os pacientes foram previamente orientados quanto a utilização da escala para quantificação da dor pós-operatória, onde 0 significa que não houve dor e 10, representa o máximo de dor possível.

Figura 3. Escala visual analógica empregada para análise da dor pós-operatória.



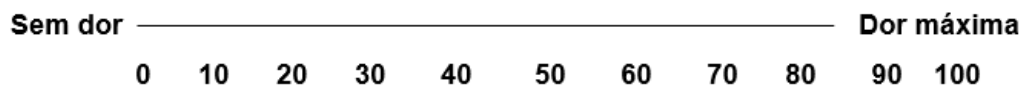
Fonte: Elaborado pelo autor, 2025.

4.5.2. Desfechos de longo prazo

Os desfechos de longo prazo constituem alterações avaliadas após um período de 30 dias ou mais, dentre eles alterações somatossensoriais, migração e exposição radicular e infecção tardia. A avaliação das alterações somatossensoriais foi conduzida utilizando testes sensoriais quantitativos, conforme estabelecido por Rolke *et al.* (2006) e mais recentemente padronizados por Alcalde (2022). Os testes foram realizados em ambientes controlados, com temperatura mantida entre 21 e 23 °C, conforme recomendado por Yan *et al.* (2020), para garantir a precisão dos resultados. Os testes realizados incluíram:

Figura 6. Tabela e escala VAS utilizada para inserção dos resultados obtidos durante reavaliação

Alodínia			
	Lábio inferior	Queixo	Sítio extra trigeminal
Dor (EVA 0-100) Cotonete sem algodão			
Dor (EVA 0-100) Cotonete com algodão			



Fonte: Elaborado pelo autor, 2025.

Sensibilidade Térmica:

Para avaliar a sensibilidade térmica, foram utilizados dois pequenos tubos de ensaio de vidro contendo água a diferentes temperaturas: uma fria (entre 15°C e 20°C) e outra quente (entre 40°C e 45°C). Com a temperatura rigorosamente controlada, com o auxílio de um termômetro de detecção de infravermelho, a área de teste foi estimulada 10 vezes de forma aleatória com os tubos, e o paciente indicou se sentia calor ou frio. O teste foi considerado normal se 80% das respostas estivessem corretas, fornecendo uma medida da capacidade do paciente em distinguir temperaturas extremas.

Figura 7. Tabela utilizada para inserção dos resultados obtidos durante o teste de Sensibilidade Térmica.

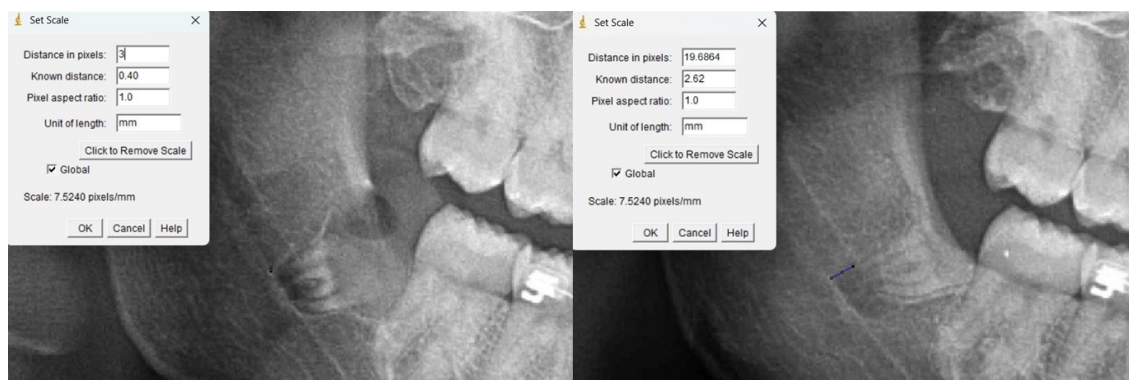
Teste de sensibilidade Térmica										
Acerto										
Erro										
Total de acertos:										

Fonte: Elaborado pelo autor, 2025.

Migração e regeneração óssea:

A migração dos restos radiculares foi avaliada por meio da mensuração da distância entre o ápice radicular e a lâmina dura, bem como da distância das raízes dos terceiros molares em relação ao canal mandibular), conforme descrito por Simons *et al.* (2023). Essas mensurações foram realizadas em radiografias panorâmicas pré e pós-operatórias na Faculdade de Odontologia da UFMG, utilizando o equipamento Kodak Carestream Health 9000c (Nova York, EUA) e o software ImageJ 1.4.3.67 (National Institutes of Health, Bethesda, USA). Para maior precisão, foi determinado um ponto fixo no canal mandibular, em uma das lâminas duras, utilizado como referência para quantificar o deslocamento dos restos radiculares.

Figura 8. Utilização do software ImageJ 1.4.3.67 para avaliação da migração dos restos radiculares

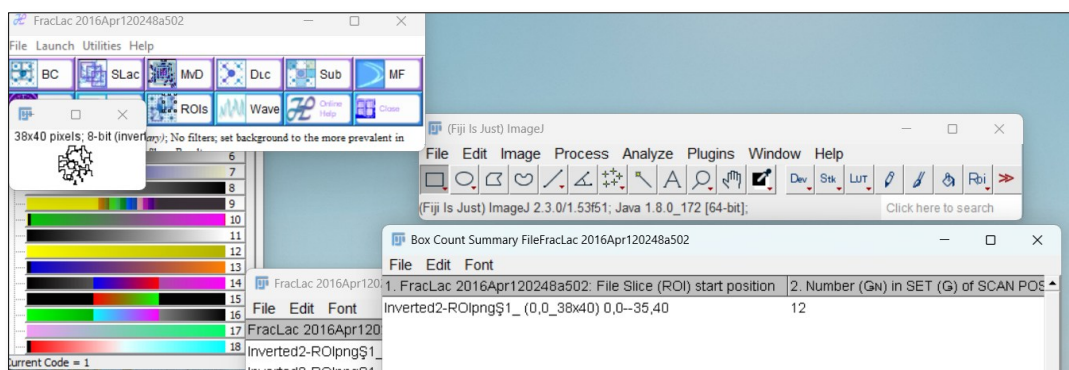


Fonte: Elaborado pelo autor, 2025.

Para avaliar a regeneração óssea na face distal do segundo molar, foi empregada a análise fractal e a análise de lacunaridade. A análise fractal mede a complexidade das estruturas ósseas por meio da dimensão fractal, utilizando técnicas algorítmicas de contagem de células (*box counting*). As radiografias panorâmicas foram salvas no formato TIFF e padronizadas para 8-bit de profundidade em escala de cinza e 600 dpi de resolução espacial utilizando o software de código aberto GIMP 2.10.38. As imagens foram processadas com o software ImageJ 1.4.3.67 (National Institutes of Health, Bethesda, USA), no qual a região de interesse (ROI) foi definida e duplicada para análise. A contagem de caixas foi realizada com a ferramenta *Fractal Box Counting* disponível no programa Fiji 2.9.0/14, conforme descrito por White e Rudolph (1999) e Kato (2019). A dimensão fractal calculada forneceu uma medida quantitativa da regeneração óssea, ajudando a avaliar a complexidade da estrutura óssea regenerada.

A análise de lacunaridade, por sua vez, foi realizada com o plugin FracLac, utilizando o método de contagem de caixas em imagens em tons de cinza, de acordo com os protocolos descritos por Basavarajappa *et al.* (2021) e Santos *et al.* (2023), os quais demonstraram a aplicabilidade da lacunaridade na caracterização da heterogeneidade trabecular em diferentes condições clínicas.

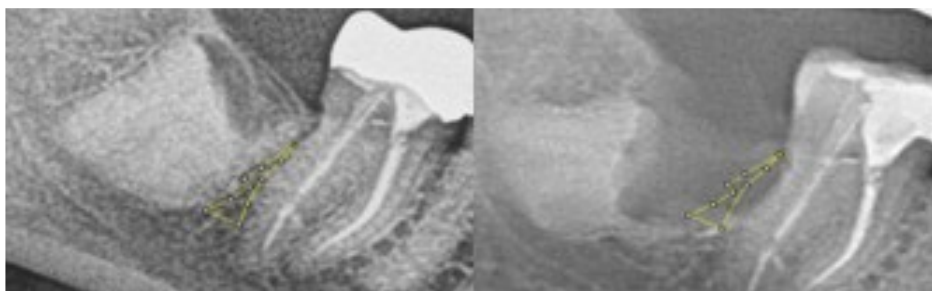
Figura 9. Utilização do *plugin* do software ImageJ 1.4.3.67 para análise de lacunaridade da face distal do segundo molar.



Fonte: Elaborado pelo autor, 2025.

Para a avaliação da regeneração da face distal do segundo molar, foram considerados todos os pacientes que foram submetidos à avaliação clínica e a uma nova radiografia panorâmica de acompanhamento e que possuíam radiografias pós-cirúrgicas imediatas. Como critério de exclusão, devemos considerar os pacientes que não se encaixem nos critérios anteriores e outros que por sua vez, se encaixem nos critérios, mas que radiograficamente, não seja possível a criação de um ROI, dado a proximidade dos restos radiculares com o segundo molar, impedindo a análise da face distal do segundo molar.

Figura 10. Utilização do software ImageJ 1.4.3.67 para análise fractal e de lacunaridade da face distal do segundo molar.

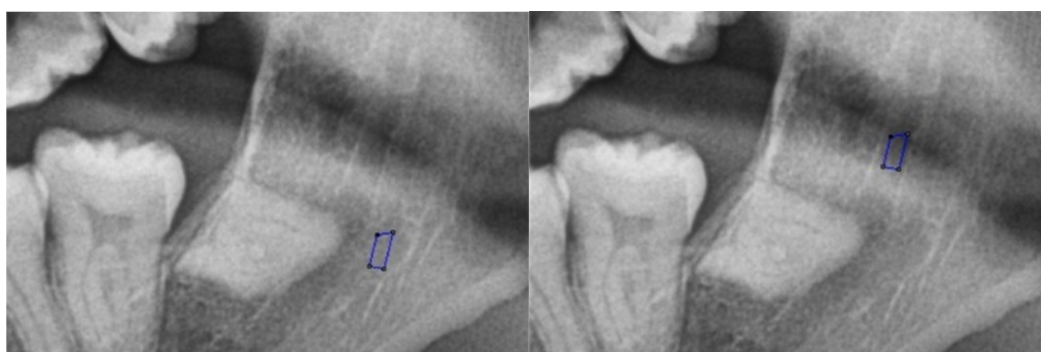

Fonte: Elaborado pelo autor, 2025.

Para avaliar a regeneração óssea na área de migração radicular, foi empregada a análise fractal e de lacunaridade. A metodologia empregada foi a mesma utilizada para a avaliação da regeneração óssea da face distal do segundo molar, sendo diferente apenas na área analisada, nas quais foram delimitados as regiões de interesse, os ROIs (*Regions of Interest*) anatômicos (contornando apenas a região onde ocorreu a migração radicular e utilizou o mesmo ROI como controle dentro do canal mandibular), que por sua vez, deve evitar algumas estruturas, tais como as lâminas duras do canal mandibular, forames, cristas ósseas e dentes.

Foram considerados os pacientes que foram avaliados clinicamente e submetidos a uma radiografia panorâmica de acompanhamento, não sendo mais necessária a obrigatoriedade de possuir outras radiografias mais antigas.

Figura 11. Utilização do software ImageJ 1.4.3.67 para análise fractal e de lacunaridade da área de migração radicular.



Fonte: Elaborado pelo autor, 2025.

4.6 Análise estatística

Inicialmente, os dados foram apresentados por meio de análises descritivas e, posteriormente, submetidos a análises comparativas. Para verificar a normalidade das distribuições, foram aplicados os testes de Shapiro-Wilk e Kolmogorov-Smirnov, enquanto a homocedasticidade foi avaliada por meio do teste de Levene. Variáveis dicotômicas foram analisadas utilizando os testes do Qui-quadrado e Exato de Fisher, com base em tabelas de contingência previamente elaboradas. Amostras pareadas com variáveis contínuas foram examinadas por meio do teste de Wilcoxon.

5 RESULTADOS

A amostra analisada neste estudo foi composta por 25 pacientes submetidos ao procedimento de coronectomia, totalizando 33 dentes envolvidos. A maior parte dos participantes era do sexo feminino, representando 76% da amostra (19 pacientes), enquanto os do sexo masculino corresponderam a 24% (6 pacientes). Em 93,9% dos casos (31 de 33), não foram observadas comorbidades relevantes (Tabela 1).

Nos primeiros sete dias após a realização da coronectomia, foi identificado edema em 17 casos (51,6%), com variação das pontuações entre 0 e 10 na escala visual analógica (VAS). As pontuações mais comuns situaram-se entre 5 e 7 no Grupo 1 e entre 2 e 3 no Grupo 2. A intensidade da dor pós-operatória não apresentou diferença estatisticamente significativa entre os grupos ($p = 0,631$), embora as maiores pontuações tenham sido registradas no Grupo 1. Nenhum dos pacientes desenvolveu alveolite ou infecção após o procedimento.

A avaliação da função somatossensorial por meio dos testes de limiar de detecção mecânica (MDT), limiar de dor mecânica (MPT), razão de somação temporal (WUR), sensibilidade térmica e alodínia indicou ausência de comprometimento do nervo alveolar inferior em 24 pacientes (93,5%). Uma única paciente (correspondente a 4% da amostra e 6,5% dos casos) apresentou alterações na sensibilidade detectadas nos testes de MDT, MPT, WUR e sensibilidade térmica. Clinicamente, a paciente relatou leve parestesia na região correspondente, sem impacto funcional significativo ou necessidade de tratamento adicional.

A migração das raízes foi mensurável em 58% dos casos, com uma média de deslocamento de $2,53 \pm 2,36$ mm. No entanto, a comparação entre os tempos T0 (radiografia imediata pós-operatória) e T1 (radiografia no acompanhamento final) não revelou diferença estatisticamente significativa na análise intragrupo (teste de Wilcoxon, $p = 0,692$).

Os valores médios de dimensão fractal foram de 1,14 nas áreas com migração radicular e de 1,13 na região controle. A análise da lacunaridade mostrou médias de 0,512 para a zona de migração e 0,542 para a área controle (Tabela 1).

Tabela 1. Distribuição das variáveis clínicas, sensoriais e de imagem entre os grupos avaliados após coronectomia

Variáveis	Grupo 1 (n=15 indivíduos)	Grupo 2 (n=10 indivíduos)	Total	
Variáveis demográficas			25	
Sexo – n (%)				
Feminino	10 (66.7)	9 (90)	19 (76)	
Masculino	5 (33.3)	1 (10)	6 (24)	
Cor – n(%)				
Feoderma	8	2	10 (40)	
Leucoderma	6	8	14 (56)	
Melanoderma	1	0	1 (4)	
Desfechos clínicos				
Edema – n (%)				0.081 ^a
Sim	8 (25.8%)	8 (25.8%)	16 (51.6%)	
Não	12 (38.7%)	3 (9.7%)	15 (48.4%)	
Dor pós-operatória – n (%)				1.000 ^b
Sim	12 (38.7%)	7 (22.6%)	19 (61.3%)	
Não	8 (25.8%)	4 (12.9%)	12 (38.7%)	
Dor tardia – n (%)				0.631 ^b
Sim	4 (12.9%)	1 (3.2%)	5 (16.1%)	
Não	16 (51.6%)	10 (32.3%)	26 (83.9%)	
MDT – n (%)				0.118 ^b
Sem perda de sensibilidade	20 (64.5%)	9 (29.0%)	29 (93.5%)	
Perdeu sensibilidade	0 (0%)	2 (6.5%)	2 (6.5%)	
MPT – n (%)				0.118 ^b
Sem perda de sensibilidade	20 (64.5%)	9 (29.0%)	29 (93.5%)	
Perdeu sensibilidade	0 (0%)	2 (6.5%)	2 (6.5%)	
WUR – n (%)				0.118 ^b
Sem perda de sensibilidade	20 (64.5%)	9 (29.0%)	29 (93.5%)	
Perdeu sensibilidade	0 (0%)	2 (6.5%)	2 (6.5%)	
Sensibilidade térmica – n (%)				0.118 ^b
Sem perda de sensibilidade	20 (64.5%)	9 (29.0%)	29 (93.5%)	
Perdeu sensibilidade	0 (0%)	2 (6.5%)	2 (6.5%)	
Fractal e lacunaridade				
Fractal – área de migração				152 ^c
Média ± DP	1.15 ± 0.153	1.12 ± 0.158	1.14 ± 0.151	
Fractal – Controle				
Média ± DP	1.13 ± 0.169	1.12 ± 0.126	1.13 ± 0.159	
Lacunaridade – área de migração				11.0 ^c
Média ± DP	0.511 ± 0.179	0.520 ± 0.0447	0.512 ± 0.160	
Lacunaridade – Controle				
Média ± DP	0.521 ± 0.118	0.620 ± 0.217	0.542 ± 0.144	

^a= Teste qui-quadrado de Pearson; ^b= teste de Exato de Fisher; ^c = W de Wilcoxon.

Fonte: Elaborado pelo autor, 2025.

6 DISCUSSÃO

Os achados deste estudo evidenciam que a coronectomia pode resultar em desfechos clínicos, sensoriais e radiográficos positivos, mesmo quando realizada por estudantes de graduação, o que reforça sua aplicabilidade na prática clínica sob supervisão adequada. A inexistência de casos de alveolite e infecção, aliada à baixa taxa de alterações somatossensoriais (6,45% dos casos), reforça a premissa de que, quando respeitados os critérios técnicos e de indicação, a técnica se mostra segura mesmo em mãos de operadores ainda em formação.

Ao comparar os resultados obtidos com os descritos na literatura, observa-se compatibilidade com estudos conduzidos por profissionais experientes, como apontado por Mendes *et al.* (2020). Tais evidências sustentam a ideia de que, com treinamento apropriado, é possível incorporar a coronectomia à formação clínica sem comprometer a segurança do paciente. A alta preservação da função somatossensorial do nervo alveolar inferior (>90%) aponta para um possível efeito neuroprotetor da técnica, o que está em consonância com os achados de Pogrel *et al.* (2015), que propõem níveis de risco distintos para a ocorrência de parestesia.

A avaliação sensorial quantitativa de longo prazo reforçou essa preservação neural. O uso de testes como MDT, MPT, WUR, alodínia e testes térmicos forneceu dados objetivos e inéditos à literatura, contribuindo significativamente para o acompanhamento sensorial após a coronectomia.

A ocorrência de migração radicular, frequentemente vista como um processo fisiológico, não representou qualquer complicação nos casos estudados. Em determinados pacientes, a movimentação da raiz permite sua posterior remoção com segurança, afastada do canal mandibular. As mensurações em radiografias panorâmicas demonstraram deslocamentos médios compatíveis com a literatura, sem riscos adicionais aos pacientes. Todas as migrações seguiram um padrão previsível, sem implicações adversas, e em alguns casos, possibilitaram a remoção futura dos remanescentes radiculares com maior segurança.

Os resultados obtidos a partir das análises de dimensão fractal e lacunaridade indicaram formação óssea satisfatória e reorganização trabecular fisiológica. Não foram observadas diferenças relevantes entre as áreas de migração radicular e as regiões controle, sugerindo que o padrão de neoformação óssea se assemelha ao tecido ósseo adjacente. Esses achados corroboram com a revisão sistemática de Kato

et al. (2020), que destaca o potencial da dimensão fractal como ferramenta sensível para detecção de alterações estruturais na radiologia odontológica. A análise fractal e de lacunaridade se mostrou, portanto, promissora como recurso complementar à avaliação radiográfica convencional.

Uma limitação importante foi o número reduzido de casos elegíveis para análise da face distal dos segundos molares, pois, em muitos pacientes, a proximidade entre os restos radiculares e a raiz distal do segundo molar impediu a criação de regiões de interesse (ROI) adequadas. Isso impactou a representatividade dos dados dessa região e restringe inferências mais amplas sobre o padrão de regeneração óssea especificamente na face distal. Além disso, destaca-se o delineamento do tipo série de casos, o que reduz a capacidade de generalização dos resultados.

A ausência de um grupo controle composto por pacientes operados por cirurgias experientes também impede comparações diretas entre diferentes níveis de habilidade técnica. Apesar dessas limitações, o prolongado período de acompanhamento ($6,03 \pm 1,39$ anos) confere relevância e originalidade aos dados apresentados, especialmente quanto à segurança da técnica realizada por alunos em formação.

Diante disso, recomenda-se que pesquisas futuras aprofundem a investigação dos padrões fractais e de lacunaridade, relacionando-os com os diferentes estágios do processo de reparo ósseo, consolidando o ImageJ como recurso complementar na análise de sucesso cirúrgico. Também se sugere a adoção de delineamentos controlados e randomizados, com amostras maiores e múltiplas regiões anatômicas, visando avaliar o impacto da experiência do operador sobre os desfechos clínicos, sensoriais e radiográficos, e consolidar a aplicabilidade clínica da técnica nos protocolos de formação cirúrgica.

7 CONSIDERAÇÕES FINAIS

A coronectomia demonstrou ser uma abordagem cirúrgica segura e eficaz, mesmo quando executada por estudantes de graduação sob supervisão adequada e dentro dos critérios técnicos estabelecidos. Os baixos índices de complicações clínicas, a alta preservação da função somatossensorial e a previsibilidade da migração radicular reforçam a viabilidade da técnica como parte da formação cirúrgica em Odontologia.

A introdução de testes sensoriais quantitativos na avaliação de longo prazo se mostrou inovadora e relevante, fornecendo dados objetivos sobre a integridade do nervo alveolar inferior. Já a análise radiográfica com base na dimensão fractal e lacunaridade evidenciou a normalidade da reorganização trabecular nas áreas de coronectomia, consolidando essa ferramenta como promissora no acompanhamento do reparo ósseo.

Apesar das limitações metodológicas, como o delineamento em série de casos, a ausência de grupo controle e a dificuldade de análise de algumas regiões anatômicas, o estudo apresenta forte contribuição à literatura ao oferecer um seguimento prolongado e comprovar a segurança do procedimento em ambiente de ensino.

Recomenda-se, portanto, a inclusão criteriosa da coronectomia na prática clínica supervisionada de cursos de graduação, bem como o desenvolvimento de estudos experimentais controlados, com amostras ampliadas e análises avançadas, para fortalecer ainda mais sua aplicação e impacto na formação profissional e na segurança do paciente.

REFERÊNCIAS

- ALCALDE, L. F. A. **Avaliação de distúrbio neurossensorial do nervo alveolar inferior com a técnica de osteotomia baixa do ramo mandibular**. 2022. 93f. Tese (doutorado em Cirurgia e traumatologia bucomaxilofacial) – Faculdade de Odontologia de Bauru, Universidade de São Paulo, Bauru, 2022.
- BAILEY, E. *et al.* Surgical techniques for the removal of mandibular wisdom teeth. **Cochrane Database of Systematic Reviews**, v. 2020, n. 7, 2020.
- BASAVARAJAPPA, S.; RAMACHANDRA, V. K.; KUMAR, S. Fractal dimension and lacunarity analysis of mandibular bone on digital panoramic radiographs of tobacco users. **Journal of Dental Research, Dental Clinics, Dental Prospects**, v. 15, n. 2, p. 140–146, 2021.
- BLUM, I. R. Contemporary views on dry socket (alveolar osteitis): a clinical appraisal of standardization, aetiopathogenesis and management: a critical review. **International Journal of Oral and Maxillofacial Surgery**, v. 31, n. 3, p. 309–317, 2002.
- BRUCE, R. A.; FREDERICKSON, G. C.; SMALL, G. S. Age of patients and morbidity associated with mandibular third molar surgery. **Journal of the American Dental Association (1939)**, v. 101, n. 2, p. 240–245, 1980.
- CARTER, K.; WORTHINGTON, S. Predictors of Third Molar Impaction. **Journal of Dental Research**, v. 95, n. 3, p. 267–276, 2016.
- CERVERA-ESPERT *et al.* Coronectomy of impacted mandibular third molars: A meta-analysis and systematic review of the literature. **Medicina Oral, Patologia Oral y Cirugia Bucal**. v. 21, n. 4, p. 505–513, 2016.
- ECUYER, J.; DEBIEN, J. Surgical deductions. **Actual Odontostomatol (Paris)** v. 38, 695–702, 1984.
- GARCIA-GARCIA, A. Coronectomy: A questionable procedure. **Journal of Oral and Maxillofacial Surgery**. v. 63, n. 5, p. 723–724, 2005.
- GERAETS, W. G.; VAN DER STELT, P. F. Fractal properties of bone. **Dentomaxillofacial Radiology**, v. 29, n. 3, p. 144-153, 2000.
- HAMAD, S. A. Outcomes of Coronectomy and Total Odontectomy of Impacted Mandibular Third Molars. **International Dental Journal**, v. 74, n. 2, p. 195-198, abr. 2024.
- HAYES, M. H. S.; PATTERSON, D. G. Experimental development of the graphic rating method. **Psychological Bulletin**, 18, 98-99, 1921.
- KATO, C. N. A. O. **Análise de imagem de lesões fibro-ósseas**. 2019. 156f. Tese (doutorado em estomatologia) – Faculdade de Odontologia, Universidade Federal de Minas Gerais, Belo Horizonte, 2019.

KATO, C. N. *et al.* Use of fractal analysis in dental images: a systematic review. **Dentomaxillofacial Radiology**, v. 49, n. 2, p. 20180457, 2020.

LONG, H. *et al.* Coronectomy vs. Total removal for third molar extraction: A systematic review. **Journal of Dental Research**, v. 91, n. 7, p. 659–665, 2012.

LEUNG, Y. Y. *et al.* Bone regeneration at the distal aspect of the adjacent second molar after lower third molar coronectomy: a long-term analysis. **International Journal of Oral and Maxillofacial Surgery**, v. 49, n. 10, p. 1360–1366, 2020.

LEUNG, Y. Y., & CHEUNG, L. K. Long-term morbidities of coronectomy on lower third molar. **Oral Surgery, Oral Medicine, Oral Pathology and Oral Radiology**, v. 121, n. 1, p. 5–11, 2016.

MENDES, P. A. *et al.* Coronectomy of partially erupted lower third molars performed by an undergraduate dentistry student: a case series. **Oral and Maxillofacial Surgery**, v. 24, n.4, p. 417–422, 2020.

MONACO, G. *et al.* What Are the Types and Frequencies of Complications Associated With Mandibular Third Molar Coronectomy? A Follow-Up Study. **Journal of Oral and Maxillofacial Surgery**, v. 73, n. 7, p. 1246–1253, 2015.

MORENO-VICENTE, J. *et al.* Coronectomy versus surgical removal of the lower third molars with a high risk of injury to the inferior alveolar nerve. A bibliographical review. **Medicina Oral, Patologia Oral y Cirugia Bucal**, v. 20, n. 4, p. 508–e517, 2015.

POGREL, M. A. Partial Odontectomy. **Oral and Maxillofacial Surgery Clinics of North America**, v. 19, n. 1, p. 85–91, 2007.

POGREL, M. A.; LEE, J. S.; MUFF, D. F. Coronectomy: A technique to protect the inferior alveolar nerve. **Journal of Oral and Maxillofacial Surgery**, v. 62, n. 12, p. 1447–1452, 2004.

POGREL, M. A. Coronectomy: Partial Odontectomy or Intentional Root Retention. **Oral and Maxillofacial Surgery Clinics of North America**, v. 27, n. 3, p. 373–382, 2015.

PÓVOA, R. C. DE S. *et al.* Does the coronectomy a feasible and safe procedure to avoid the inferior alveolar nerve injury during third molars extractions? A systematic review. **Healthcare (Switzerland)**, v. 9, n. 6, p. 1–13, 2021.

ROLKE, R. *et al.* Quantitative sensory testing: A comprehensive protocol for clinical trials. **European Journal of Pain**, v. 10, n. 1, p. 77, 2006.

SANTOS, I. G.; FARIA, F. R.; CAMPOS, M. J. S.; BARROS, B. A. C.; RABELO, G. D.; DEVITO, K. L. Fractal dimension, lacunarity, and cortical thickness in the mandible: analyzing differences between healthy men and women with cone-beam computed tomography. **Imaging Science in Dentistry**, v. 53, p. 153–159, 2023.

SENCIMEN, M. *et al.* Is endodontic treatment necessary during coronectomy procedure? **Journal of Oral and Maxillofacial Surgery**, v. 68, n. 10, p. 2385–2390, 2010.

WEIGL, K.; FORSTNER, T. Design of paper-based visual analogue scale items. **Educational and Psychological Measurement**, v. 81, n. 3, p. 595-611, 2021.

WHITE, S. C.; RUDOLPH, D. J. Alterations of the trabecular pattern of the jaws in patients with osteoporosis. **Oral Surg. Oral Med. Oral Pathol. Oral Radiol. Endod.**, St. Louis, v. 88, n. 5, p. 628-635, Nov. 1999.

YEUNG, A. W. K. *et al.* Three-dimensional radiographic evaluation of root migration patterns 4–8.5 years after lower third molar coronectomy: a cone beam computed tomography study. **International Journal of Oral and Maxillofacial Surgery**, v. 47, n. 9, p. 1145–1152, 2018.

YILDIRIM, H.; BÜYÜKGÖZE-DINDAR, M. Investigation of the prevalence of impacted third molars and the effects of eruption level and angulation on caries development by panoramic radiographs. **Medicina Oral Patologia Oral y Cirugia Bucal**, v. 27, n. 2, p. e106–e112, 2022.

YUAN, J., LIU, C., LI, Z., & CHEN, Q. Diagnostic strategies for diseases with fever in dental clinics. In **Journal of Zhejiang University: Science B**, v. 24, Issue 4, pp. 352–358, 2023.