



EDUCAÇÃO A DISTÂNCIA

SISTEMAS FUNCIONAIS II

TOMO II

EDITORA
UFMG

SISTEMAS FUNCIONAIS II
TOMO II



UNIVERSIDADE FEDERAL DE MINAS GERAIS

Reitor: Ronaldo Tadêu Pena

Vice-Reitora: Heloisa Maria Murgel Starling

Pró-Reitoria de Graduação

Pró-Reitor: Mauro Braga

Pró-Reitora Adjunta: Carmela Maria Pólito Braga

Coordenadora do Núcleo de Apoio à Educação a Distância:

Maria do Carmo Vila

EDITORA UFMG

Diretor: Wander Melo Miranda

Vice-Diretora: Silvana Cóser

Conselho Editorial

Wander Melo Miranda (presidente)

Carlos Antônio Leite Brandão

José Francisco Soares

Juarez Rocha Guimarães

Maria das Graças Santa Bárbara

Maria Helena Damasceno e Silva Megale

Paulo Sérgio Lacerda Beirão

Silvana Cóser

CLEIDA APARECIDA DE OLIVEIRA
PATRÍCIA MASSARA MARTINELLI

SISTEMAS FUNCIONAIS II

TOMO II

Belo Horizonte
Editora UFMG
2006

© 2006, OS AUTORES

© 2006, Editora UFMG

Este livro ou parte dele não pode ser reproduzido por qualquer meio sem autorização escrita do Editor.

Oliveira, Cleida aparecida de
Sistemas funcionais II/ Cleida Aparecida de Oliveira, Patrícia Massara Martinelli
- Belo Horizonte : Editora UFMG, 2006.

99 p. – 2v.: il(Educação a Distancia)

Inclui referências.

ISBN:85-7041-535-4

ISBN: 85-7041-542-7 (Série)

1. Histologia. 2. Fisiologia. I. Martinelli, Patrícia Massara. II.
Título. II. Série

CDD: 611.018

CDU: 612-018

Ficha catalográfica elaborada pela CCQC - Central de Controle de Qualidade da Catalogação da Biblioteca
Universitária da UFMG

Este livro recebeu o apoio financeiro da Secretaria de Educação a Distância do MEC.

Coordenação de Produção de Textos de Biologia: Gleydes Gambogi Parreira

EDITORAÇÃO DE TEXTOS: Ana Maria de Moraes

REVISÃO E NORMALIZAÇÃO: Maria do carmo Leite Ribeiro

REVISÃO DE PROVAS: Alexandre Vasconcelo de Melo

PRODUÇÃO GRÁFICA: Warren M. Santos

PROJETO GRÁFICO e CAPA: Eduardo Ferreira

FORMATAÇÃO: Warren M. Santos

EDITORA UFMG

Av. Antônio Carlos, 6.627 - Ala direita da Biblioteca Central - Térreo

Campus Pampulha - 31270-901 - Belo Horizonte - MG

Tel.: (31) 3499-4650 - Fax: (31) 3499-4768

www.editora.ufmg.br - editora@ufmg.br

PRÓ-REITORIA DE GRADUAÇÃO

Av. Antônio Carlos, 6.627 - Reitoria - 6º andar

Campus Pampulha - 31270-901 - Belo Horizonte - MG

Tel.: (31) 3499-4654 - Fax: (31) 3499-4060

www.ufmg.br - info@prograd.ufmg.br - educacaoadistancia@ufmg.br

O Curso de Licenciatura em Ciências Biológicas da UFMG, modalidade a distância, foi concebido tendo em vista dois princípios fundamentais. O primeiro deles se refere à democratização do acesso à educação superior; o segundo consiste na formação de professores de alto nível, comprometidos com a qualidade da educação no país.

A coletânea da qual este volume faz parte visa dar suporte aos estudantes do Curso. Cada volume está relacionado com um tema, eleito como estruturante na matriz curricular. Ele apresenta os conhecimentos mínimos que são considerados essenciais no estudo do tema. Isto não significa que o estudante deva se limitar somente ao estudo do volume. Ao contrário, ele é o ponto de partida na busca de um conhecimento mais amplo e aprofundado sobre o assunto. Nessa direção, cada volume apresenta uma bibliografia, com indicação de obras impressas e obras virtuais, que deverá ser consultada à medida que se fizer necessário.

Cada volume da coletânea está dividido em aula, que consistem em unidades de estudo do tema tratado. Os objetivos, apresentados em cada início de aula, indicam as competências e habilidades que o estudante deve adquirir ao término de seu estudo. As aulas podem se constituir em apresentação, reflexões e indagações teóricas, em experimentos ou em orientações para atividades a serem realizadas pelos estudantes.

Para cada aula ou conjunto de aulas, foi elaborada uma auto-avaliação, com o objetivo de levar o estudante a avaliar o seu progresso e a desenvolver estratégias de metacognição ao se conscientizar dos diversos aspectos envolvidos em seus processos cognitivos. A auto-avaliação auxiliará o estudante a tornar-se mais autônomo, responsável, crítico, capaz de desenvolver sua independência intelectual. Caso ela mostre que as competências e habilidades indicadas nos objetivos não foram alcançadas, ele deverá estudar com mais afinco e atenção o tema proposto, reorientar seus estudos ou buscar ajuda dos tutores, professores especialistas e colegas.

Agradecemos a todas as instituições que colaboraram na produção desta coletânea. Em particular, agradecemos às pessoas (autores, coordenador da produção gráfica, coordenadores de redação, desenhistas, diagramadores, revisores) que dedicaram seu tempo e esforço na preparação desta obra que, temos certeza, em muito contribuirá para a educação brasileira.

Maria do Carmo Vila
Coordenadora do Núcleo de Educação a Distância

SUMÁRIO

	Introdução	9
AULA 1	Sistema endócrino I	11
	Hipófise	11
	Pineal	17
	Estudo prático da hipófise	19
	Aspectos comparativos sobre hipófise e pineal	20
AULA 2	Sistema endócrino II	27
	Adrenal ou supra-renal	27
	Tireóide	29
	Paratireóides	31
	Estudo prático da adrenal, tireóide e paratireóide	32
	Aspectos comparativos sobre adrenal, tireóide e paratireóide	33
AULA 3	Sistema genital masculino I	40
	Testículos	40
	Vias genitais intratesticulares	44
	Vias genitais extratesticulares	44
	Estudo prático sobre testículos e vias genitais	48
AULA 4	Sistema genital masculino II	55
	Órgão copulador	55
	Glândulas sexuais acessórias	57
	Estudo prático sobre glândulas sexuais acessórias e pênis	60
	Aspectos comparativos sobre o sistema genital masculino de vertebrados	62
AULA 5	Sistema genital feminino I	69
	Ovário	69
	Estudo prático do ovário	76
	Aspectos comparativos sobre o ovário	77
AULA 6	Sistema genital feminino II	81
	Vias genitais femininas	81
	Tubas uterinas	81
	Útero	82

Vagina	86
Genitália externa	87
Estudo prático das vias genitais femininas.....	88
Aspectos comparativos sobre as vias genitais femininas	88

AULA 7	Sistema genital feminino III	93
	Mamas	93
	Estudo prático da mama.....	97

Introdução

A presente disciplina tem como objetivo o estudo da organização histológica dos diferentes órgãos que compõem os sistemas orgânicos de vertebrados e, ao mesmo tempo, correlacioná-la com os aspectos funcionais dos mesmos.

Os sistemas orgânicos dos vertebrados apresentam grande variação, não somente entre as diferentes classes, mas também entre grupos dentro de uma mesma classe. Portanto, torna-se impossível, dentro de uma única disciplina, como aqui apresentamos, esgotar todo o conhecimento existente sobre o assunto. Assim, trataremos dos aspectos mais relevantes da histofisiologia sistêmica, que fornecerá ao aluno a capacidade de distinguir diferentes grupos de animais, incluindo o homem, e, ainda, lhe trará subsídios para buscar mais informações sobre os assuntos tratados em outras fontes de conhecimento.

É importante que o aluno tenha sempre em mente a importância da especulação, analisando e criticando as informações fornecidas, de forma a construir conceitos dinâmicos e passíveis de adição e atualização de conhecimento. Para tanto, é importante buscar outras fontes de informações, sejam elas outras disciplinas do curso, diferentes livros, apostilas, páginas da Internet, entre outros.

Para estudo complementar, encontra-se no final do livro a lista de referências bibliográficas e de páginas da Internet sobre o assunto. No livro, sempre que possível e quando considerado importante, é chamada a atenção do aluno para a busca de maiores detalhes sobre determinado assunto. No que se refere ao estudo prático, além do roteiro básico associado ao texto, o aluno deverá, sempre que possível, acessar o Atlas Histológico “on-line” da disciplina Histologia Especial do Departamento de Morfologia do Instituto de Ciências Biológicas da UFMG, disponível no endereço <http://www.icb.ufmg.br/~hem>

Bom estudo!

As autoras

Sistema Endócrino I

O sistema endócrino é formado por **glândulas endócrinas**, desprovidas de ductos, cuja secreção são os **hormônios**, liberados diretamente na corrente circulatória (sangüínea ou linfática) e que atingem os **órgãos-alvos**. Os órgãos-alvo são aqueles que possuem **receptores específicos** para determinado(s) hormônio(s). As glândulas endócrinas são compostas de **parênquima** (porção responsável pelas principais funções típicas do órgão), sustentado por **estroma** (porção de sustentação) ricamente vascularizado. Os vasos sangüíneos são importantes para o fornecimento de matéria-prima para a síntese hormonal e também para o transporte dos hormônios até os órgãos-alvos.

O sistema endócrino inclui glândulas individualizadas, como a hipófise, pineal, tireóides, paratireóides e adrenais, as quais serão descritas neste capítulo (Figura 1). Porém, este sistema inclui ainda componentes endócrinos de órgãos anfícrinos (gônadas, ilhotas pancreáticas do pâncreas), além de células endócrinas distribuídas em diversos outros órgãos cuja principal função não é função endócrina. Dentre estes últimos, citamos o coração (secreta o hormônio natriurético atrial), os rins (secretam renina e eritropoetina), além de diversos tipos de células endócrinas dispersas ao longo do tubo digestivo.

HIPÓFISE

A hipófise, também denominada pituitária, é um órgão ímpar, pequeno, situado na base do cérebro, numa depressão do osso esfenoide, denominada **sela túrcica**. Ela está presa ao diencéfalo por um pedículo, a **haste infundibular**. A glândula consiste de duas porções embriológica, histológica, e funcionalmente diferentes, a **adenohipófise** e a **neurohipófise** (Figura 2).

A hipófise tem origem embriológica do ectoderma e do neuroectoderma (Figura 2). O **ectoderma** que reveste o teto da boca primitiva projeta-se em direção ao diencéfalo, formando uma cavidade, denominada **bolsa de Rathke**. Ao mesmo tempo, o **neuroectoderma** do assoalho do diencéfalo sofre uma evaginação e cresce em direção oposta,

indo ao encontro da bolsa de Rathke. A projeção do neuroectoderma não perde contato com o diencéfalo, ao qual permanece ligado pela haste infundibular, passando a constituir a **neurohipófise**. Por outro lado, a parede anterior da bolsa de Rathke cresce e passa a envolver parcialmente a neurohipófise. Posteriormente, a base da bolsa de Rathke desintegra e ela perde contato com a cavidade bucal, passando a constituir a **adenohipófise**. Com o desenvolvimento da adenohipófise, ocorre regressão do lume da bolsa de Rathke, que fica reduzido a uma fissura, a **cavidade residual da bolsa de Rathke**. Às vezes, a cavidade da bolsa de Rathke torna-se totalmente obliterada.

Componentes

Inicialmente vamos descrever os componentes da hipófise, que deverão ser identificados na Figura 3. A adenohipófise corresponde à porção glandular (glândula endócrina cordonal), formada por três componentes, que são:

- a **parte distal** (*pars distalis*) ou lobo anterior da hipófise, que compreende a maior parte da glândula;
- a **parte tuberal** (*pars tuberalis*), que constitui a parte que envolve a haste infundibular;
- a **parte intermédia** (*pars intermedia*), que se dispõe entre a neurohipófise e a cavidade residual da bolsa de Rathke.

A neurohipófise corresponde à porção neural, formada por tecido nervoso. Nela não há síntese, mas apenas armazenamento e secreção de hormônios sintetizados em neurônios localizados em núcleos hipotalâmicos, sendo estes a oxitocina e o hormônio antidiurético (ADH). Na neurohipófise, distinguem-se:

- a **parte neural** (*pars neuralis*), lobo neural ou processo infundibular, que corresponde à porção mais volumosa da neurohipófise;
- o **infundíbulo**, formado pela haste infundibular e eminência mediana ou base infundibular, que se liga ao hipotálamo.

Organização histológica

Juntas, a neurohipófise e a adenohipófise são envolvidas por uma **cápsula conjuntiva**, derivada da dura-máter, a qual se funde com o perióstio da sela túrcica. Na neurohipófise, a cápsula emite curtos septos conjuntivos, ricos em capilares, denominados **zonas septais**, os quais são importantes para irrigar as partes mais profundas da glândula. Na adenohipófise, a cápsula não emite septos, sendo que os cordões de células endócrinas são sustentados por estroma reticular.

a) Adenohipófise

É a porção mais celular da hipófise, constituída por aglomerados ou cordões de células entremeadas por rica rede capilar, caracterizando-a como glândula endócrina cordonal (Figura 4). A maior parte da adenohipófise é formada pela parte distal (Figura 3), que, portanto, será melhor detalhada.

A **parte distal** é constituída por cordões irregulares e enovelados de células que, de acordo com suas afinidades tintoriais, podem ser classificadas como cromóforas ou cromófilas. As **células cromóforas** não se coram ou são apenas levemente coradas e geralmente aparecem em grupos, evidenciados por aglomerados de núcleos entre as células cromófilas. Estas podem corresponder a células indiferenciadas ou células cromófilas desgranuladas. As **células cromófilas** têm afinidade por corantes e subdividem-se em **células acidófilas**, grandes, poliédricas, com citoplasma acidófilo, e **células basófilas**, também poliédricas, de dimensões variadas e citoplasma basófilo (Figura 4). Todas as células cromófilas apresentam em seu citoplasma maquinaria de síntese desenvolvida e grânulos de secreção abundantes. As células cromófilas são identificadas com base nos hormônios que elas produzem (Figura 5). Assim, as **células acidófilas** podem ser subdivididas em:

- **células somatotróficas** - produtoras do hormônio de crescimento (GH) ou hormônio somatotrófico (STH);
- **células mamotróficas** - produtoras de prolactina, hormônio mamotrófico hipofisário e hormônio luteotrófico (LTH).

As **células basófilas**, por sua vez, podem ser subdivididas em:

- **células corticotróficas** - que secretam o hormônio adrenocorticotrófico (ACTH);
- **células tireotróficas** - que secretam o hormônio tireotrófico (TSH);
- **células gonadotróficas** - produtoras dos hormônios gonadotróficos ou gonadotrofinas, sendo estes o hormônio luteinizante (LH) e o hormônio folículo estimulante (FSH).

As células **somatotróficas** são as acidófilas mais comuns e caracterizam-se pela presença de grânulos esféricos e densos em seu citoplasma. Produzem o GH, que é um hormônio protéico, o qual estimula divisão, diferenciação e crescimento celular, além de ter efeitos metabólicos. Esse hormônio afeta células e tecidos do corpo em geral, mas seu efeito é melhor evidenciado no disco epifisário de ossos longos, onde promove o crescimento corporal (Figura 5). A produção excessiva do GH resulta em **gigantismo**, quando ocorre na infância e adolescência (o indivíduo tem estatura maior que a normal), ou **acromegalia** quando ocorre no adulto (o indivíduo possui queixo, orelhas e dedos alongados). A secreção deficiente desse hormônio

na infância leva ao **nanismo** (indivíduos de estatura menor que o normal ou anões).

As **células mamotróficas** ou lactotróficas são mais numerosas nas fêmeas que nos machos. São pequenas, de forma irregular, geralmente fusiformes em homens e mulheres não grávidas; possuem grânulos também irregulares e pequenos em seu citoplasma. Durante a gravidez, elas aumentam muito de tamanho em resposta ao estrógeno, permanecendo hipertrofiadas na lactação. Após a lactação seus grânulos e organelas de síntese são digeridos por lisossomos. A **prolactina** é um hormônio protéico importante para estimular o início do desenvolvimento da mama em preparação para a amamentação e, após o parto, promove lactação, isto é, síntese e secreção de leite (Figura 5). Em alguns animais, como roedores e ovinos, a prolactina tem efeito luteotrófico, ou seja, ela mantém o corpo lúteo. Esta função não ocorre nos humanos. Nas aves columbiformes (ex.: pombos), a prolactina age sobre o inglúvio (papo), estimulando a secreção do chamado “leite de papo”. Nos machos, a prolactina sozinha não tem efeito significativo, mas em conjunto com o LH ela estimula a esteroidogênese das células de Leydig.

As **células adrenocorticotróficas** são as células basófilas mais comuns e possuem os maiores grânulos citoplasmáticos (400-550nm), quando comparadas com outras células da adenohipófise. São poligonais, com núcleo esférico e excêntrico e retículo endoplasmático rugoso periférico. Seu produto de secreção, o ACTH, é um hormônio polipeptídico que estimula a síntese e liberação de hormônios das zonas fasciculada e reticulada do córtex da glândula adrenal (Figura 5).

As **células tireotróficas** são grandes, poliédricas e possuem grânulos periféricos, os quais são os menores grânulos da adenohipófise (120-200nm). Produzem o TSH, um hormônio glicoprotéico que estimula a síntese e secreção dos hormônios tireoideanos (Figura 5).

As **células gonadotróficas** são pequenas e possuem granulações escassas (250-400 nm) em seu citoplasma. Elas são pouco numerosas nas crianças. Nas mulheres, elas sofrem alterações discretas durante o ciclo menstrual e, durante a gravidez, elas regredem por influência negativa dos estrógenos. Produzem os hormônios FSH e LH, os quais, apesar do nome se referir às funções exercidas nas fêmeas, produzem efeitos fisiológicos também nos machos (Figura 5). Nas fêmeas, o FSH estimula o crescimento dos folículos ovarianos, enquanto o LH estimula a maturação final do folículo ovariano, ovulação e formação do corpo lúteo. Nos machos, o LH estimula a síntese de testosterona pelas células de Leydig dos testículos. O FSH atua nas células de Sertoli estimulando a produção de fatores que estimulam a espermatogênese. Também estimula essas células a produzirem proteína de ligação ao andrógeno (ABP), que se liga à testosterona e a transporta para as vias genitais, onde esta exerce outras funções locais.

Agora retorne à Figura 3 para localizar a **parte intermédia da adenohipófise**. Esta é formada por células poliédricas, basófilas, as quais frequentemente formam cistos ou folículos, preenchidos por colóide, que corresponde à secreção acumulada extracelularmente. A função dos folículos não está determinada. As células desta região produzem o **LPH** (hormônio lipotrófico), o **MSH** (hormônio estimulador de melanócitos ou hormônio melanotrófico; intermedina, encontrada em humanos) e as **β -endorfinas**.

- O LPH serve como precursor para as β -endorfinas e MSH e induz a mobilização de gorduras em algumas espécies.
- O MSH em vertebrados inferiores, como peixes e anfíbios, tem atividade melanotrófica, promovendo dispersão dos grãos de melanina e, conseqüentemente, o escurecimento da pele. No homem sua função é menos evidente, sendo que ele parece mais um produto da clivagem do LPH. No entanto, atualmente, são descritas no homem funções relacionadas à modulação do sistema imune, pois várias células desse sistema possuem receptores para o MSH.
- As β -endorfinas são peptídeos com atividade semelhante à morfina, que funcionam como analgésicos endógenos e aumentam o limiar de dor do indivíduo.

Você sabia? O ACTH, LPH, MSH e endorfinas têm um precursor comum, denominado POMC (pró-opiomelanocortina), uma glicoproteína que dependendo da enzima de clivagem origina um ou outro produto.

A **parte tuberal** (Figura 3) é formada por cordões longitudinais de células pequenas e poliédricas, levemente basófilas, dispostas ao redor da haste infundibular. Suas células não possuem função conhecida, embora algumas sejam reconhecidas como células gonadotróficas, capazes de secretar LH e FSH. Em certas espécies, como ovinos (ex.: carneiros), células da parte tuberal secretam um produto específico, a **tuberalina**, que afeta a secreção de prolactina pelas células mamotróficas.

Sistema porta-hipofisário e regulação da adenohipófise

Agora que já conhecemos a estrutura da adenohipófise, para entendermos o mecanismo de regulação da mesma, será necessário retomarmos o conceito de sistema porta-venoso (visto no capítulo sobre Sistema Circulatório) e revermos a disposição de vasos sanguíneos do sistema porta-hipofisário, visto na disciplina Anatomia Humana. Para melhor compreensão, acompanhe a descrição observando, também, a Figura 6.

A adenohipófise é controlada por **hormônios ou fatores hipofisiotróficos** produzidos por neurônios hipotalâmicos. A condução dessas substâncias até a adenohipófise depende da vascularização peculiar desse órgão, que forma o **sistema porta-hipofisário** (Figura 6). Neste sistema, as artérias hipofisárias que irrigam a eminência mediana e a haste infundibular se ramificam e dão origem a um **plexo capilar primário**. Os capilares reúnem-se em vênulas e veias portais, que se dirigem para parte distal da adenohipófise, onde se capilarizam novamente, formando o **plexo capilar secundário**. Daí o sangue flui pelas veias hipofisárias que saem do órgão.

Esta disposição vascular torna possível o transporte de fatores reguladores provenientes do hipotálamo diretamente para a parte distal da adenohipófise. Estes fatores são produzidos em corpos de neurônios hipotalâmicos e transportados por seus respectivos axônios até o plexo capilar primário do sistema porta-hipofisário, onde são liberados. Do plexo capilar primário estas substâncias são levadas pelas veias do sistema porta até o plexo capilar secundário, disposto ao redor das células da parte distal. Os fatores reguladores são, então, liberados e estimulam ou inibem tanto a síntese quanto a secreção de hormônios por células específicas da adenohipófise, como indicado no quadro abaixo.

Hormônio hipofisário	Fatores ou hormônios hipofisiotróficos	
	Estimuladores	Inibidores
GH	Fator liberador de GH (GRF)	Somatostatina (fator inibidor de GH)
Prolactina	Fator liberador de prolactina (PRH)	Dopamina (fator inibidor de prolactina)
ACTH	Fator liberador do ACTH(CRH)	
TSH	Fator liberador do TSH (TRH)	
FSH/LH	Fator liberador de gonadotrofinas (GnRH)	

Neurohipófise

Corresponde à porção da hipófise de constituição predominantemente fibrilar, que se assemelha ao tecido neural. Todas as partes da neurohipófise (parte nervosa, haste infundibular e eminência mediana) (observe as Figuras 3 e 7) têm a mesma estrutura histológica, apresentando fibras nervosas amielínicas e pituícitos.

Os **pituícitos** são células semelhantes às células da neuroglia, presentes entre as fibras nervosas e que exercem função de suporte e nutrição das mesmas. Seu citoplasma é indistinguível dos axônios amielínicos e, portanto, sua identificação é feita por seus núcleos

ovóides, grandes e vesiculosos, situados entre as fibras amielínicas (Figura 8).

As **fibras nervosas amielínicas** correspondem aos axônios pertencentes a neurônios secretores, cujos corpos celulares localizam-se no hipotálamo, principalmente nos núcleos supra-ópticos e paraventriculares. Os axônios convergem para a eminência mediana, onde se reúnem e formam o **trato hipotalâmico-hipofisário**, que percorre a haste infundibular e atingem a parte nervosa, ramificando-se e formando um emaranhado de fibras amielínicas (Figura 7). Estas se distribuem em lóbulos circundados pelas zonas septais (septos conjuntivos provenientes da cápsula). As terminações nervosas contendo a secreção terminam próximo aos capilares sanguíneos, os quais recebem seus produtos de secreção. As fibras amielínicas contêm grânulos de secreção pequenos, envolvidos por membranas, formados nos corpos neuronais no hipotálamo e conduzidos pelos axônios. Os grânulos ocorrem isolados ou formam aglomerados irregulares, basófilos, visíveis ao microscópio de luz e denominados **corpos de Herring** (Figura 8). O conteúdo dos grânulos de secreção consiste das neurosecreções **ADH** (hormônio antidiurético ou vasopressina) ou **oxitocina** e suas proteínas carreadoras específicas, denominadas **neurofisinas**. A liberação dos hormônios da neurohipófise ocorre por estimulação dos núcleos hipotalâmicos, que culmina na exocitose dos grânulos de secreção e liberação dos hormônios na circulação.

O **ADH** age especialmente nos rins, diminuindo o volume urinário, porque torna os túbulos contorcidos distais e os tubos coletores permeáveis a água, levando à reabsorção da mesma. É também chamado vasopressina, porque, em altas doses, ele promove vasoconstrição e aumento da pressão arterial.

A **oxitocina** tem como principais alvos a mama e o útero, nas fêmeas. Na mama, a oxitocina atua na fase de lactação, estimulando contração das células mioepiteliais que envolvem os adenômeros das glândulas mamárias, para facilitar a ejeção ou saída do leite. A liberação da oxitocina pela neurohipófise é estimulada pela sucção do mamilo. No útero, a oxitocina promove contração da musculatura lisa, tanto no parto quanto durante o coito. Sua secreção é estimulada por distensão do colo uterino e vagina, que ocorre durante o parto e durante a copulação, respectivamente.

PINEAL

A pineal ou epífise é um órgão pequeno (5 a 8 mm), de forma cônica, que, em aves e mamíferos, encontra-se localizado no diencéfalo, apenas ao teto do terceiro ventrículo por uma haste, o **pedúnculo pineal** (Figura 9).

O órgão é envolvido por uma delicada **cápsula** de tecido conjuntivo, derivada da pia-máter, a qual emite finos **septos**, que penetram na glândula levando vasos sanguíneos e dividindo-a em lóbulos irregulares. Os lóbulos aparecem como grupos de células do parênquima circundadas por tecido conjuntivo. No parênquima predominam dois tipos celulares, os pinealócitos e as células gliais (Figura 10). Os **pinealócitos** organizam-se em grupos ou cordões e constituem a maioria das células (cerca de 95%), sendo responsáveis pela produção de **melatonina**. Eles possuem núcleo grande, esférico, vesiculoso, com endentação característica e nucléolo evidente. O citoplasma é claro e apresenta curtos prolongamentos que se unem aos prolongamentos de outros pinealócitos. Outros prolongamentos mais longos terminam em capilares nos septos conjuntivos, nos espaços perivascularares. As extremidades destes prolongamentos são dilatadas e possuem as vesículas de secreção contendo hormônio.

As **células gliais** (**células intersticiais** ou astrócitos) caracterizam-se por apresentarem núcleos alongados, menores e mais densos que os dos pinealócitos. Elas são responsáveis pela sustentação e nutrição dos pinealócitos.

No parênquima da pineal, ocorrem ainda as **concreções calcárias ou areia cerebral** (Figura 10), que correspondem a deposições extracelulares de cristais de hidroxapatita (similar ao osso), alternando com camadas concêntricas de matriz orgânica. As concreções têm forma e tamanho irregulares e não têm função conhecida. Seu número aumenta com a idade, mas não afeta a atividade da pineal.

No homem e outros mamíferos, a pineal perdeu sua capacidade fotorreceptora direta, mas ainda é sensível à luz, produzindo a **melatonina**, sob influência de alterações na luminosidade: a concentração do hormônio se eleva na fase de escuro e diminui na fase de claro. A informação sobre claro/escuro é recebida pelos olhos. A luz que entra através dos olhos é captada pela **retina** e transmitida por uma via nervosa complexa até atingir o **gânglio cervical superior**, onde inibe a liberação de **noradrenalina** pelas **fibras pós-ganglionares**, que penetram na **pineal**. Dessa forma há inibição da secreção de melatonina. À noite, com redução da luminosidade, as fibras pós-ganglionares liberam noradrenalina nas proximidades dos **pinealócitos**, estimulando-os a produzir e liberar melatonina.

O principal papel endócrino da melatonina é **modular o ritmo biológico** dos animais (“relógio biológico”), o que inclui não só o ritmo anual (ex.: reprodução sazonal), mas também o ritmo circadiano, que transcorre diariamente (ex.: sono). A melatonina tem ainda capacidade de exercer efeito supressor sobre a secreção das gonadotrofinas, inibindo a atividade esteroidogênica das gônadas. Esse **efeito antigonadotrófico** da melatonina pode ser exemplificado com o fato de que pinealectomia promove maturação precoce em animais jovens, e aumento das gônadas e glândulas sexuais acessórias em adultos. O mesmo ocorre quando os animais são expostos à luz contínua.

Outras funções atribuídas à melatonina incluem efeito no relaxamento mental do indivíduo e combate aos radicais livres, retardando o envelhecimento.

Você sabia? Em granjas, é comum a prática de se deixar a luz acesa durante a noite para que as galinhas botem mais ovos. O fundamento para esta prática é exatamente inibir o efeito antigonadotrófico da melatonina.

ESTUDO PRÁTICO DA HIPÓFISE

Para auxiliar na identificação das estruturas presentes nas lâminas histológicas você deve utilizar Atlas de Histologia ou acessar o site: <www.icb.ufmg.br/~hem>.

Lâmina 78 - Hipófise - Hematoxilina Crômica-Floxina de Gomori

Em menor e médio aumentos identifique:

Adenohipófise - porção celular, cujo componente mais volumoso é a **parte distal**.

Neurohipófise - porção mais basófila, de constituição fibrilar e não celular. Identifique o **lobo neural**, porção expandida e mais corada. Algumas lâminas apresentam corte transversal de hipófise, de modo que o lobo neural aparece em posição central, circundado pela parte intermédia da adenohipófise e, mais externamente, pela cavidade residual da bolsa de Rathke. Identifique, externamente, a **cápsula conjuntiva**, envolvendo o órgão.

Em maior aumento observe:

- a) Parênquima da adenohipófise

Parte distal: localize as **células acidófilas**, grandes, poliédricas, com citoplasma corado em vermelho; **células basófilas**, de dimensões variadas e citoplasma corado em azul ou cinza; e **células cromóforas** que não se coram ou coram muito pouco e aparecem em grupos, evidenciados por aglomerados de núcleos entre as células cromófilas.

Parte intermédia: situada entre a parte distal e a **cavidade residual da bolsa de Rathke**. Em algumas lâminas, a cavidade não está presente. Possui células basófilas, que freqüentemente formam **folículos**, preenchidos por secreção.

Parte tuberal: disposta ao redor da haste infundibular, é formada por células pequenas, levemente basófilas. Essa porção pode estar faltando na lâmina.

b) Parênquima da neurohipófise

Identifique as **fibras nervosas amielínicas** (= axônios de neurônios secretores), formando um emaranhado de coloração acinzentada, e **pituícitos**, reconhecidos por seus núcleos ovóides, grandes e vesiculosos, muitas vezes corados em vermelho, dispersos entre as fibras nervosas. Os **corpos de Herring**, contendo neurosecreção, aparecem como manchas, fortemente basófilas, de tamanho variado.

ASPECTOS COMPARATIVOS SOBRE HIPÓFISE E PINEAL

Hipófise

A hipófise está presente em **todos os vertebrados**, embora a individualização da adenohipófise e neurohipófise só ocorra a partir de **anfíbios**. Os elementos que compõem a histologia da hipófise em anfíbios, répteis e aves são basicamente os mesmos descritos para mamíferos, sendo que o que varia mais é a disposição das células e a topografia das diferentes partes da glândula (ex.: ao contrário da posição posterior e anterior, descrita para humanos, em alguns animais a disposição da neurohipófise é dorsal à adenohipófise (répteis e aves), e em outros a adenohipófise envolve totalmente a neurohipófise (ex.: cão).

Nos **condricties**, não existe parte neural distinta, sendo esta representada apenas por feixes de fibras nervosas, que armazenam neurosecreção, dispersas no interior do parênquima da parte intermédia da adenohipófise, formando em conjunto o **lobo neurointermediário**. Na adenohipófise são reconhecidas **células acidófilas e cromóforas**, produtoras de hormônio de crescimento e hormônios gonadotróficos, respectivamente. Em **peixes teleósteos**, já é possível distinguir neurohipófise (parte neural) e adenohipófise, embora faixas de tecido da neurohipófise ainda se projetem no interior da adenohipófise. Na adenohipófise estão presentes **células acidófilas, basófilas e cromóforas**.

Nos demais vertebrados (exceto répteis), a **parte distal** é o maior componente da adenohipófise e fonte de vários hormônios hipofisários. A **parte tuberal** só ocorre em tetrápodos e está implicada em processos reprodutivos. A **parte intermédia**, quando presente, está sempre aderida à neurohipófise. Em **répteis**, diferente dos outros vertebrados, a parte intermédia destaca-se por ser a mais desenvolvida região da hipófise. Por outro lado, nas **aves** ela está ausente. O sistema porta-hipofisário é bem desenvolvido em tetrápodos.

Em **elasmobrânquios e teleósteos**, ocorre ainda a **urófise**, que tem estrutura similar à neurohipófise. A urófise consiste de um aglomerado de grandes neurônios secretores presente na parte mais caudal da medula espinhal, cujos axônios convergem para capilares, onde liberam sua secreção: as **urofisinas**. Sua função não está completamente definida, mas parece estar relacionada com regulação do

balanço hídrico e eletrolítico e controle da pressão arterial, além de estimular contração rítmica da musculatura lisa.

Pineal

Em **peixes e anfíbios**, a pineal ou epífise é um órgão sacular e não compacto como nos mamíferos. Nestes animais, a epífise intracranial possui uma evaginação, o órgão parapineal, que nos anuros (ex.: sapos) se situa sob a epiderme do dorso da cabeça e pode ser detectado a olho nu, como uma mancha escura anterior aos olhos. A pineal é um órgão fotorreceptor que secreta o hormônio **melatonina**. Esse hormônio determina clareamento da pele, pela agregação dos grãos de melanina, em peixes e anfíbios, mas afeta pouco a pigmentação em aves e mamíferos. Em sua constituição histológica estão presentes células similares aos cones e bastonetes da retina, as quais se projetam no lume do órgão. Tais células são também encontradas na pineal de **répteis**.

Em **aves**, de acordo com a organização do parênquima, podem ser identificados três tipos de pineal: sacular (com cavidade central), folicular (contendo folículos) e lobular ou sólida (contendo lóbulos, similar aos de mamíferos). Além de pinealócitos e células gliais, a pineal de aves ainda possui células semelhantes às células ependimárias, que revestem a cavidade da glândula sacular ou os folículos da glândula folicular.

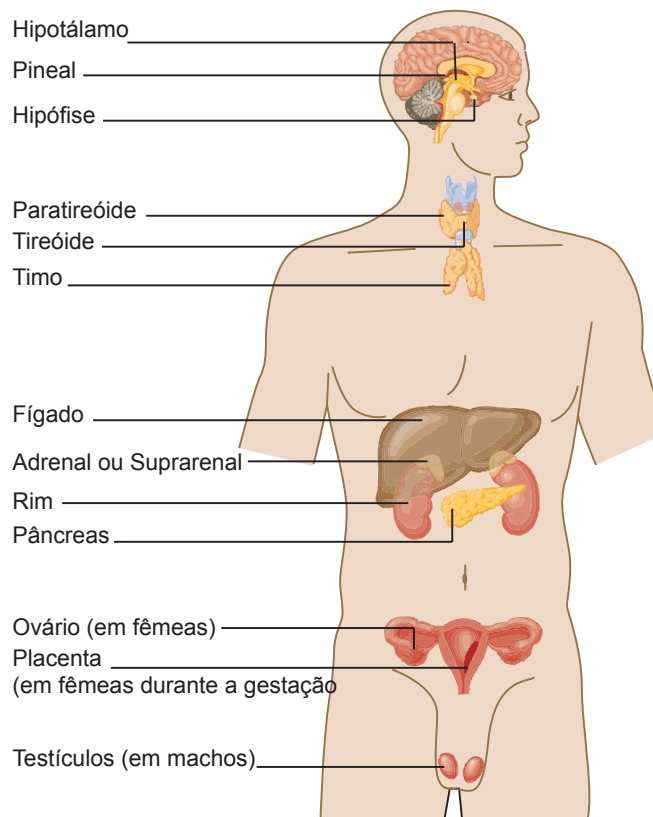


Figura 1 – Componentes do sistema endócrino

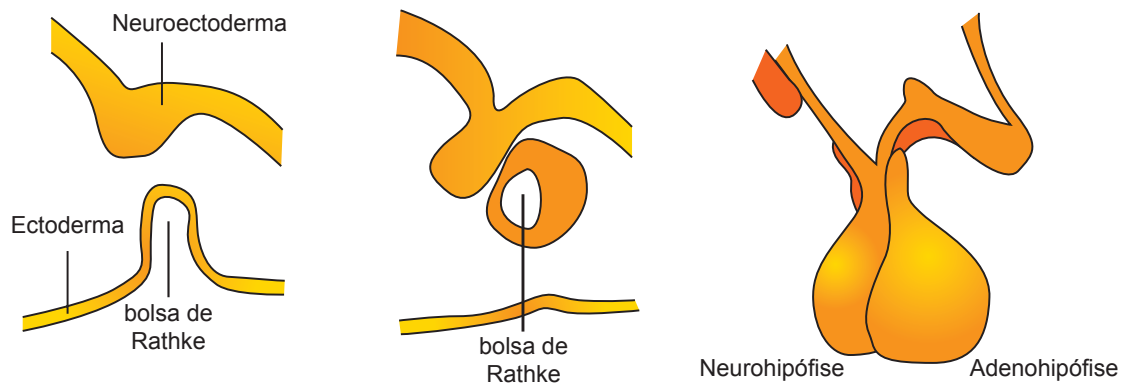


Figura 2 – Origem e componentes da hipófise

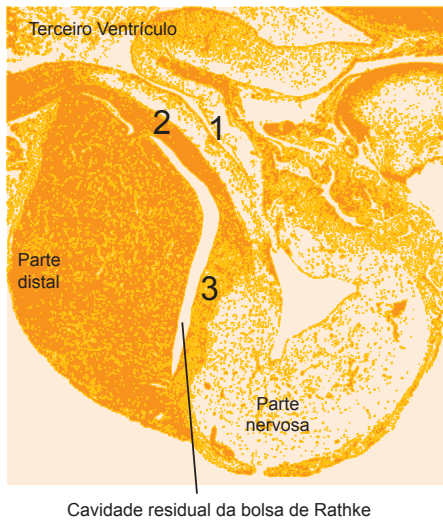


Figura 3 – Componentes da adenohipófise e neurohipófise. (1) Haste infundibular; (2) Parte tuberal da adenohipófise; (3) Parte intermediária da adenohipófise

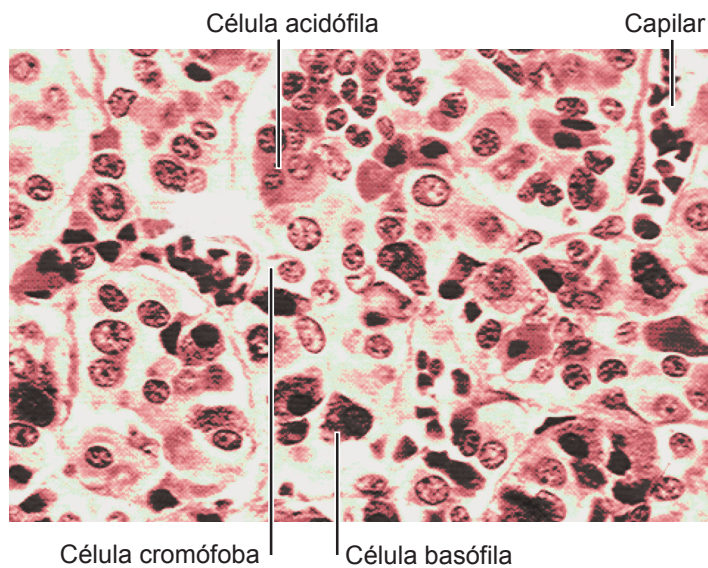


Figura 4 – Organização histológica da parte distal da adenohipófise

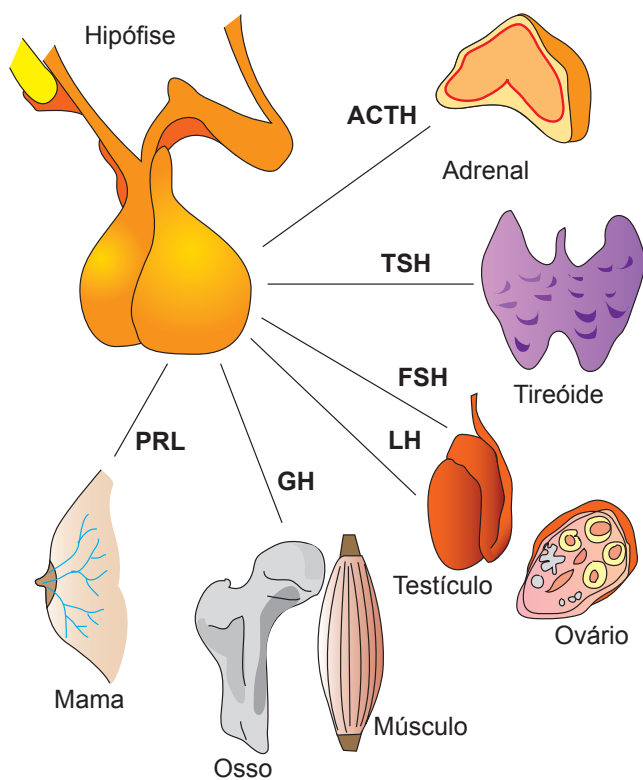


Figura 5 – Hormônios da parte distal da adenohipófise e seus principais alvos

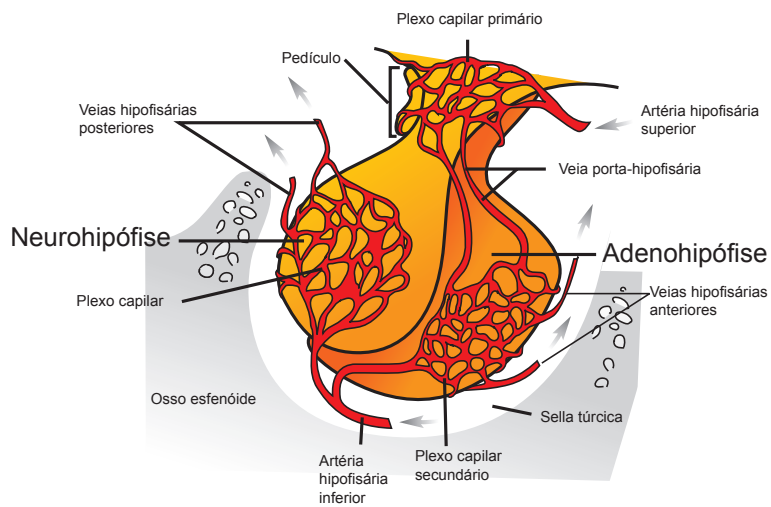


Figura 6 – Disposição do sistema porta-hipofisário

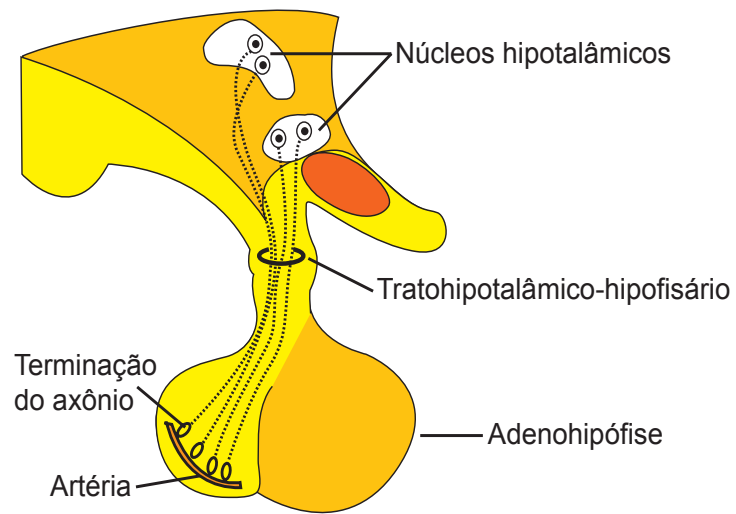


Figura 7 – Esquema sobre a estrutura da neurohipófise

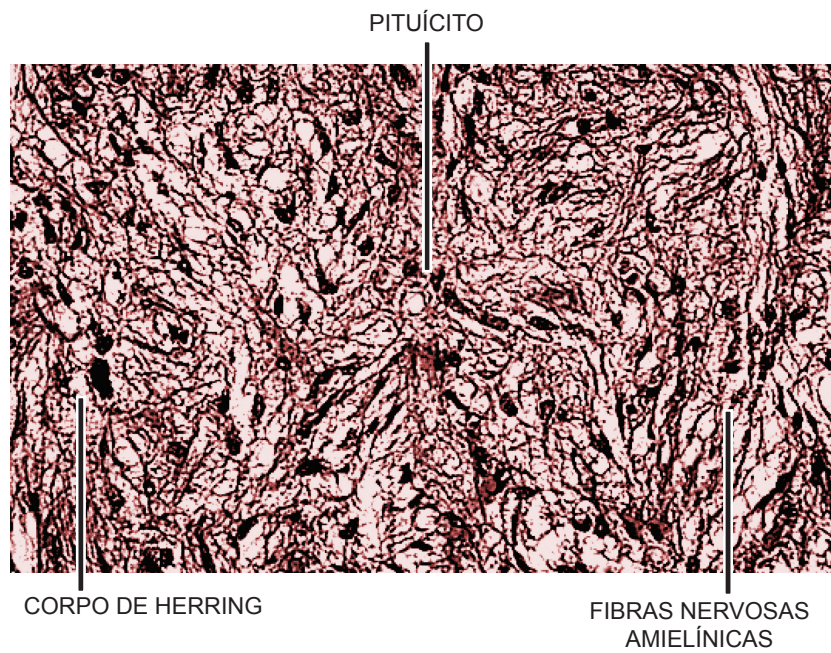


Figura 8 – Organização histológica da neurohipófise

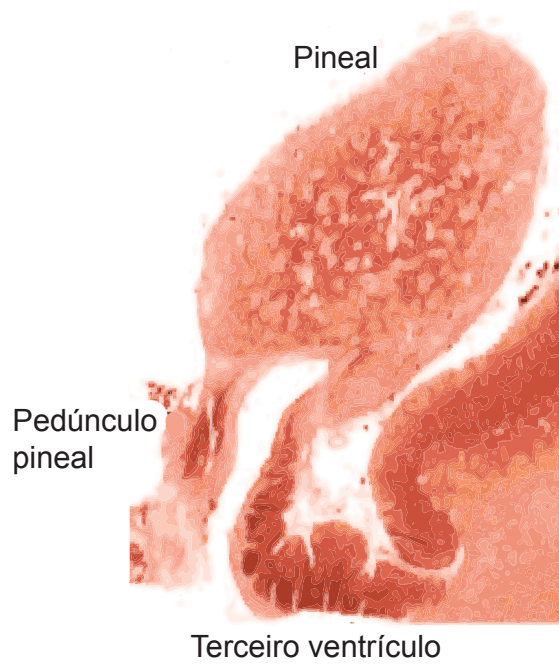


Figura 9 - Componentes da pineal

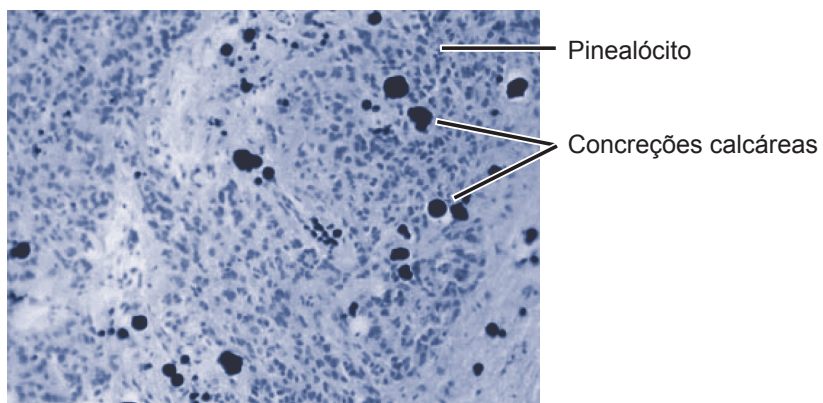


Figura 10 - Histologia da pineal

Sistema Endócrino II

ADRENAL OU SUPRA-RENAL

São glândulas pares, de formato ovalado ou aproximadamente triangular, situadas no pólo superior (homens) ou cranial (animais) dos rins, localização esta que originou a denominação supra-renal ou adrenal (Figura 11). A adrenal apresenta duas regiões, embriológica, histológica e fisiologicamente distintas, as regiões cortical e medular. A **cortical** é responsável pela produção de hormônios esteróides a partir do colesterol, os quais são conhecidos como **corticosteróides**, envolvidos na regulação do balanço hídrico e eletrolítico (mineralocorticóides), metabolismo de carboidratos (glicocorticóides) e reprodução e anabolismo protéico (andrógenos). A **medular** produz as **catecolaminas**, adrenalina e noradrenalina.

A adrenal é envolvida por uma **cápsula** de tecido conjuntivo denso ordenado, da qual partem **trabéculas conjuntivas**, que se estendem na cortical, mas que não dividem o órgão em lóbulos (Figura 12). O **estroma** é de tecido conjuntivo reticular e possui vasta rede de capilares sanguíneos. Possui **parênquima** epitelial, sem ductos, com células dispostas em cordões, envolvidos por capilares, caracterizando a glândula como **endócrina cordonal**. No parênquima distinguem-se as regiões cortical e medular.

a) Cortical

A cortical é facilmente reconhecida como a região periférica, mais espessa, formada por células tipicamente secretoras de esteróides (poliédricas, com citoplasma repleto de gotículas lipídicas, retículo endoplasmático liso desenvolvido, mitocôndrias com cristas tubulares e núcleo vesiculoso central) (reveja estas organelas nas aulas de Citologia Animal). Os hormônios da cortical não são armazenados em grânulos de secreção, sendo sintetizados e secretados apenas quando as células são estimuladas. Devido à disposição dos cordões celulares e ao aspecto de suas células, a cortical da adrenal pode ser subdividida em três zonas (acompanhe a descrição observando a Figura 12):

Zona glomerulosa – situa-se abaixo da cápsula e compreende cerca de 15% do córtex. É formada por cordões de células cilíndricas, que se dispõem formando alças ou conglomerados arredondados, semelhantes a glomérulos, envolvidos por capilares. As células possuem citoplasma acidófilo com poucas gotículas lipídicas e núcleos esféricos, fortemente corados. Estas células são responsáveis pela síntese dos **mineralocorticóides**, especialmente a aldosterona, que regula o balanço hídrico e eletrolítico do organismo. Um dos principais alvos deste hormônio são os túbulos contorcidos distais dos rins, onde promove a reabsorção de sódio e água e facilita a excreção de potássio.

Zona fasciculada – porção mais espessa do córtex, constituindo cerca de 80% do mesmo. A zona fasciculada caracteriza-se pela disposição das células endócrinas em longos cordões dispostos perpendicularmente à cápsula, mas paralelos entre si e separados por escasso estroma conjuntivo, contendo rica rede capilar. As células desta região são grandes, poliédricas, com citoplasma claro e muito vacuolado, devido à imagem negativa de inúmeras gotículas lipídicas. A abundância de gotículas lipídicas em imagem negativa confere às células a aparência de esponja, o que levou à denominação dessas células de **espongiócitos**. O núcleo dos espongiócitos é central, arredondado e vesiculoso. Essas células sintetizam **glicocorticóides**, para o metabolismo de carboidratos, lípidos e proteínas, e em menor quantidade, **sexocorticóides**. O glicocorticóide humano mais importante é o cortisol, enquanto em ratos e outros, o principal é a corticosterona. A síntese e secreção dos glicocorticóides são estimuladas pelo ACTH proveniente da hipófise. Os sexocorticóides são andrógenos produzidos pela adrenal, principalmente a **deidroepiandrosterona** e a **androstenediona**. Esses andrógenos têm efeitos anabólicos e podem, ainda, ser metabolizados para outros hormônios sexuais, como testosterona e estrógeno.

Zona reticulada – corresponde à região mais interna e delgada (5%) do córtex, formada por cordões celulares que se anastomosam, formando uma rede irregular. As células desta região são menores e de citoplasma mais corado e acidófilo, devido ao menor número de vacúolos lipídicos que os espongiócitos. Estas células secretam pequenas quantidades de **glicocorticóides** e maior quantidade de **sexocorticóides**. Os capilares sanguíneos nessa região são mais dilatados. O limite entre as zonas reticulada e fasciculada não é nítido.

Você sabia? Os glicocorticóides agem para aumentar a resistência ao estresse, mas, em altas concentrações, eles protegem o organismo de seus próprios mecanismos de defesa, exercendo um efeito antialérgico e antiinflamatório.

B) Medular

Corresponde à porção central da glândula, formada por células grandes, poliédricas, com núcleo vesiculoso e dispostas em cordões ou formando aglomerados irregulares, separados por vasta rede capilar. As células contêm grânulos de catecolaminas (adrenalina e noradrenalina), que, quando fixados com soluções contendo sais de cromo, o conteúdo dos mesmos é oxidado (**reação cromafim**), adquirindo uma coloração parda. Essas células são por isso denominadas **feocromócitos** (feo = pardo; cromo = cor; cito = célula). Caso não ocorra a reação cromafim, o citoplasma dos feocromócitos aparenta-se claro, ligeiramente basófilo. As células cromafins são inervadas por fibras simpáticas pré-ganglionares (colinérgicas), cuja estimulação inicia a liberação dos produtos de secreção, ou seja, os hormônios adrenalina ou noradrenalina, que são lançados nos capilares sanguíneos. A **adrenalina** e a **noradrenalina** secretadas pela adrenal têm ação semelhante aos neurotransmissores do sistema nervoso simpático, que têm o mesmo nome. Podem ocorrer também alguns neurônios ganglionares, maiores, com núcleo vesiculoso e nucléolo evidente, que aparecem isolados ou em grupos. A medular possui amplas veias, incluindo a **veia central**, que percorre longitudinalmente o órgão e drena o sangue dos capilares corticais e medulares.

Você sabia? A noradrenalina como neurotransmissor tem ação rápida e pouca duradoura; a noradrenalina como hormônio tem efeito não muito imediato, porém, mais prolongado.

TIREÓIDE

A tireóide é uma glândula bilobada, situada na região do pescoço, anterior à traquéia, próximo à cartilagem tireóide da laringe (Figura 13). Seus lobos direito e esquerdo são unidos pelo istmo. Consiste de uma glândula endócrina folicular ou vesicular, constituída pelos folículos ou vesículas tireoidianas e pelas células C ou parafoliculares. Os folículos tireoidianos sintetizam, armazenam e secretam os hormônios triiodotironina (T3) e tetraiodotironina ou tiroxina (T4). As células C são responsáveis pela produção do hormônio calcitonina.

O órgão é envolvido por uma **cápsula** de tecido conjuntivo denso, da qual partem **septos** que dividem a glândula em **lóbulos**. Os septos têm rico suprimento sanguíneo e continuam com o estroma reticular. O estroma que sustenta o parênquima também é muito vascularizado. O **parênquima** da glândula tireóide é formado pelos folículos tireoidianos e pelas células C (Figuras 13 e 14). Os **folículos ou vesículas tireoidianas** são estruturas geralmente esferoidais, de diâmetro e aspecto variado de acordo com a atividade funcional. Cada folículo consiste de uma única camada de células epiteliais,

os **tireócitos** ou **células foliculares**, limitando uma cavidade contendo um material gelatinoso, homogêneo e acidófilo, denominado **colóide** (Figura 13 e 14). O colóide é constituído pela glicoproteína **tireoglobulina**, a precursora dos hormônios tireoidianos secretada pelos tireócitos e armazenada nos folículos. O colóide pode apresentar sinais periféricos de reabsorção, próximo aos tireócitos. O epitélio dos folículos é geralmente cúbico, mas pode ser pavimentoso a cilíndrico, dependendo da atividade de síntese dos tireócitos. Folículos com células altas e pouco colóide indicam alta atividade de síntese dos hormônios tireoidianos; folículos com células achatadas e muito colóide indicam baixa atividade de síntese. Os tireócitos são unidos por junções intercelulares e apresentam organelas de síntese protéica, reabsorção e digestão bem desenvolvidas, incluindo retículo endoplasmático rugoso, complexo de Golgi e lisossomos, além de microvilosidades apicais.

A tireóide tem um mecanismo para secreção dos hormônios tireoidianos que é muito peculiar, ocorrendo em duas fases. Primeiro, os tireócitos sintetizam uma glicoproteína, a **tireoglobulina**, que é exocitada para o lume dos folículos, onde ela é iodada (moléculas de iodo se ligam aos aminoácidos tirosina) e depois fica armazenada por algum tempo. Quando as células são estimuladas pelo TSH, ocorre a segunda fase da síntese dos hormônios: o colóide é endocitado pelos tireócitos, e no interior da célula ocorre degradação da tireoglobulina iodada, pelos lisossomos. Os produtos dessa degradação são os **hormônios T3 e T4**, que são, então, lançados em direção ao estroma, atingindo os capilares sanguíneos e linfáticos dispostos em torno dos folículos.

A síntese desses hormônios depende de estímulo do TSH proveniente da hipófise. Por outro lado, sua secreção é inibida pelos níveis elevados dos próprios hormônios tireoidianos, num mecanismo clássico de retroalimentação negativa. A síntese tireoidiana pode ser afetada ainda por outros fatores, como a deficiência de iodo (resultando no bócio, que é o acúmulo excessivo de colóide no interior dos folículos) e deficiência hipofisária.

Você sabia? Por lei, o sal usado para cozinhar os alimentos deve ser iodado. Esta constitui uma importante fonte de iodo que evita a patologia conhecida como bócio endêmico, a qual era muito comum no Brasil, antigamente.

As **células C** ou **parafoliculares** (Figura 14) ocorrem isoladas ou em grupos, podendo ser vistas entre os folículos tireoidianos ou na base dos mesmos, entre os tireócitos, porém sem alcançar o lume folicular. Caracterizam-se por serem volumosas, de citoplasma claro com retículo endoplasmático rugoso e complexo de Golgi desenvolvidos, além de grânulos de secreção numerosos. Seus núcleos são grandes, arredondados e vesiculosos. As células C sintetizam o hormônio protéico **calcitonina**, que reduz o teor de cálcio sanguíneo, ou seja,

tem efeito hipocalcemiante. A calcitonina inibe a reabsorção óssea e promove o depósito de cálcio nos ossos, levando a uma diminuição de sua concentração no sangue. A atividade de síntese das células C é estimulada pela elevação dos níveis de cálcio no sangue.

PARATIREÓIDES

As paratireóides, geralmente em número de quatro, são **glândulas endócrinas cordonais**, intimamente associadas à glândula tireóide (Figura 13). Seu nome se deve a essa relação com a tireóide. São órgãos pequenos, ovais ou arredondados, situados na face posterior da tireóide, no homem. Em outros animais, as paratireóides encontram-se no interior da glândula tireóide, abaixo da cápsula ou mais profundamente no parênquima. As paratireóides são responsáveis pela produção do **paratormônio**.

Cada paratireóide é envolvida por delgada **cápsula conjuntiva**, de onde partem finos **septos** que dividem a glândula em **lóbulos** irregulares e pouco definidos. Dos septos origina-se o estroma reticular, rico em capilares sangüíneos, que sustenta o parênquima.

O **parênquima** é constituído por dois tipos celulares, sendo as células principais e as células oxífilas (Figura 15). As **células principais** são as mais numerosas e se dispõem em cordões enovelados. Elas são pequenas, poliédricas, com citoplasma levemente acidófilo e relativamente escasso, com núcleo central, vesiculoso e esférico. Contêm depósitos de glicogênio e grânulos de secreção, sendo que estes últimos se concentram no pólo vascular da célula. Na maioria dos mamíferos as células principais representam o único tipo celular das paratireóides. As células principais secretam o **paratormônio** (PTH), que regula os níveis de cálcio e fosfato do sangue, exercendo importante papel hipercalcemiante. Esse hormônio estimula a reabsorção óssea, bem como a absorção intestinal e a reabsorção renal de cálcio, levando à elevação de sua concentração no sangue. Ele ainda possui um efeito fosfatúrico, isto é, aumenta excreção de fosfato na urina, pois inibe sua reabsorção pelos túbulos renais. A secreção de paratormônio é regulada pelos níveis de cálcio no sangue.

As **células oxífilas** são menos numerosas e aparecem como grupos de células maiores e mais acidófilas, dispersas entre as células principais. Sua acidofilia se deve ao grande número de mitocôndrias presentes em seu citoplasma. Possuem núcleo volumoso e heterocromático. As paratireóides da maioria das espécies não possuem este tipo celular. Nos humanos elas aparecem por volta dos sete anos de idade e seu número aumenta com a idade. A função destas células é ainda desconhecida.

ESTUDO PRÁTICO DA ADRENAL, TIREÓIDE E PARATIREÓIDE

Para auxiliar na identificação das estruturas presentes nas lâminas histológicas você deve utilizar Atlas de Histologia ou acessar o site: <www.icb.ufmg.br/~hem>.

Lâmina 79 - Adrenal - H.E.

Identifique externamente a **cápsula** de tecido conjuntivo denso e as curtas trabéculas conjuntivas que penetram no órgão. No **parênquima**, identifique, em menor aumento, a região **cortical**, periférica, mais espessa, e a região medular, mais central, com um ou mais cortes da **veia central**.

Em médio e grande aumentos, observe na cortical a disposição dos cordões celulares formando zonas distintas:

Zona glomerulosa – abaixo da cápsula, tem cordões de células cilíndricas, com poucas gotículas lipídicas, que formam alças ou aglomerados arredondados.

Zona fasciculada – porção mais espessa do córtex, formada por cordões celulares dispostos longitudinalmente e paralelos entre si, mas perpendiculares à cápsula. Os cordões são separados por escasso estroma conjuntivo. Identifique os **espongiócitos**, células grandes, com núcleo central e citoplasma claro e vacuolado, devido à imagem negativa de inúmeras gotículas lipídicas.

Zona reticulada – delgada e formada por uma rede irregular de cordões de células pequenas e de citoplasma mais corado e com poucas gotículas lipídicas. Os capilares nessa região são mais dilatados.

Em médio e grande aumentos, observe que a região medular é formada pelos **feocromócitos**, que são células grandes, poliédricas, com núcleo vesiculoso, dispostas em cordões ou aglomerados irregulares. Caso na lâmina tenha ocorrido a reação cromafim, os feocromócitos aparecem com uma coloração marrom, mas, caso não ocorra a reação cromafim (como na maioria das lâminas), seu citoplasma aparenta-se ligeiramente basófilo. Os neurônios ganglionares são dificilmente encontrados.

Lâmina 80 - Tireóide e Paratireóide - H.E.

Tireóide

Identifique:

Formações conjuntivas: **cápsula** de tecido conjuntivo denso, da qual partem **septos** que dividem a glândula em **lóbulos**. Os septos têm rico suprimento sangüíneo e continuam com o estroma reticular muito vascularizado, que sustenta o parênquima.

No **parênquima**, identifique os **foliculos ou vesículas tireoidianas**, que são estruturas esferoidais, formadas por uma única camada de células epiteliais, os **tireócitos ou células foliculares**, limitando uma cavidade contendo um material homogêneo e acidófilo, denominado **colóide**. O epitélio é geralmente cúbico, mas pode ser pavimentoso a cilíndrico, dependendo da atividade de síntese das células. O diâmetro dos foliculos também varia com a atividade funcional. Entre os foliculos tireoidianos ou na base dos mesmos, observe as células C ou parafoliculares, que ocorrem isoladas ou em grupos e caracterizam-se por serem grandes, de citoplasma claro e com núcleos grandes, arredondados e vesiculosos.

Paratireóides

Identifique a paratireóide como um aglomerado celular basófilo, de forma aproximadamente esférica, presentes no interior da glândula tireóide. Identifique a delgada **cápsula conjuntiva**, que emite finos **septos** os quais dividem a glândula em **lóbulos** irregulares e incompletos. No **parênquima**, identifique as **células principais**, pequenas, poliédricas, com pouco citoplasma, levemente acidófilo, e núcleos centrais, vesiculosos e esféricos. Elas se dispõem em cordões enovelados.

ASPECTOS COMPARATIVOS SOBRE ADRENAL, TIREÓIDE E PARATIREÓIDE

Adrenal

Em alguns vertebrados, as regiões cortical e medular da adrenal podem estar completamente separadas (como nos **ciclóstomos e peixes**) ou integradas em maior ou menor grau, como **tecido interrenal** (equivalente ao córtex) e **tecido cromafim** (equivalente à medula), como em anfíbios, répteis e aves.

Em **peixes teleósteos**, o tecido interrenal é difuso, formado por cordões ou grupos de células cubóides, acidófilas e granulares, intercalados por capilares sangüíneos, que se dispõem no interior do parênquima do pronéfron ou ao redor da veia cardinal posterior. Sintetizam **hidrocortisona e corticosterona**. O tecido cromafim é formado por grupo de células claras, de tamanho e forma irregulares e com núcleos maiores que os das células interrenais.

Nos **anfíbios**, os tecidos cromafim e inter-renal já se integram ou se dispõem próximo um do outro. A adrenal possui células cromafins e células ricas em gotículas lipídicas, equivalentes às células medulares e corticais de vertebrados superiores, respectivamente. Possuem ainda as células de Stilling, que são eosinófilas, e contêm material glicoprotéico PAS-positivo. Estas células são exclusivas da adrenal desta classe de vertebrados e não possuem função conhecida.

Nos **répteis e aves**, a adrenal está envolvida por cápsula conjuntiva, a qual emite septos para o parênquima. Ainda não ocorre uma separação muito clara entre córtex e medula, mas os tecidos inter-renal e cromafim estão intimamente integrados. No tecido da cortical, as células são eosinófilas, vacuolizadas e se dispõem em cordões, mas não se organizam nas três camadas características da adrenal dos mamíferos. As células cromafins são basófilas e se dispõem como massas irregulares entre os cordões corticais.

Tireóide

Exceto pelos **ciclóstomos** que armazenam T3 e T4 intracelularmente, estes hormônios são sintetizados e armazenados nos **folículos tireoidianos**, cuja estrutura é similar em todos os grupos de vertebrados. Na maioria dos **peixes teleósteos**, a tireóide não é individualizada, consistindo apenas de folículos dispersos na região branquial ou faríngea, ao longo da aorta ventral. Nos **tetrápodos**, a tireóide é encapsulada e localizada próximo ao coração, relacionando-se com a traquéia, onde pode ocorrer como órgão par (anfíbios, aves, lagartos e crocodilos) ou ímpar (cobras e tartarugas). Nos **répteis** já ocorrem as **células parafoliculares**, que, diferentemente dos mamíferos, são em sua maioria intraepiteliais.

Exceto para aves e mamíferos, nos quais os hormônios tireoidianos são particularmente importantes no mecanismo de homeotermia, a função dos mesmos nos demais vertebrados não está bem determinada. No entanto, sabe-se que esses hormônios estão envolvidos nos processos de metamorfose, reprodução e comportamento de migração, entre outros.

Paratireóide

As paratireóides não ocorrem em **ciclóstomos** e **peixes**. Seus equivalentes são os corpos ultimobranquiais, cuja secreção está igualmente relacionada com metabolismo de cálcio. Os **anfíbios** são os primeiros vertebrados a apresentarem paratireóides, sendo estas constituídas por dois pares de corpos arredondados, dispostos a cada lado da tireóide e que sofrem marcante variação morfológica sazonal. Nos **répteis**, diferentemente das **aves** e dos mamíferos, as paratireóides não se relacionam intimamente com as tireóides. O parênquima da paratireóide, desde anfíbios até mamíferos, consiste de células principais, porém só ocorrem células oxífilas em algumas espécies de mamíferos.

Corpo ultimobranquial

Correspondem a massas celulares, geralmente pares, situadas na região do pescoço de **peixes, anfíbios, répteis e aves**. Estão ausentes

em **ciclóstomos**. Os primórdios desta estrutura originam-se da quinta bolsa faríngea, sendo que suas células se originam de células da crista neural que povoam este primórdio. Esta glândula tem estrutura complexa, apresentando componentes que se assemelham tanto à tireóide quanto à paratireóide. Semelhante à tireóide, eles possuem **vesículas** revestidas por epitélio simples colunar, limitando um espaço central que contém material mucóide (mas não é colóide como nos verdadeiros folículos tireoidianos). As vesículas são circundadas por abundante rede vascular. Elas possuem também cordões ou grupos de **células C**, produtoras de calcitonina. Por fim, elas ainda apresentam **nódulos de tecido paratireóideo**. Estes são separados do restante do parênquima por uma delgada cápsula. Sua função é controversa, mas acredita-se que, além de produzir calcitonina, elas tenham também função similar às paratireóides.

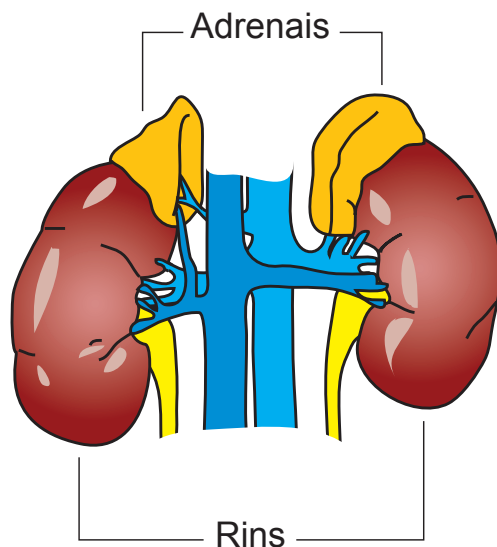


Figura 11 – Localização das adrenais

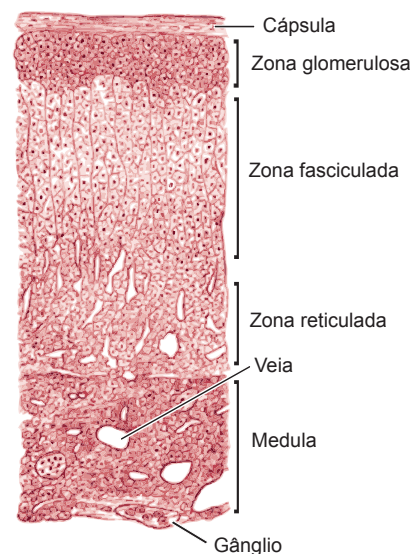


Figura 12 – Organização histológica da adrenal

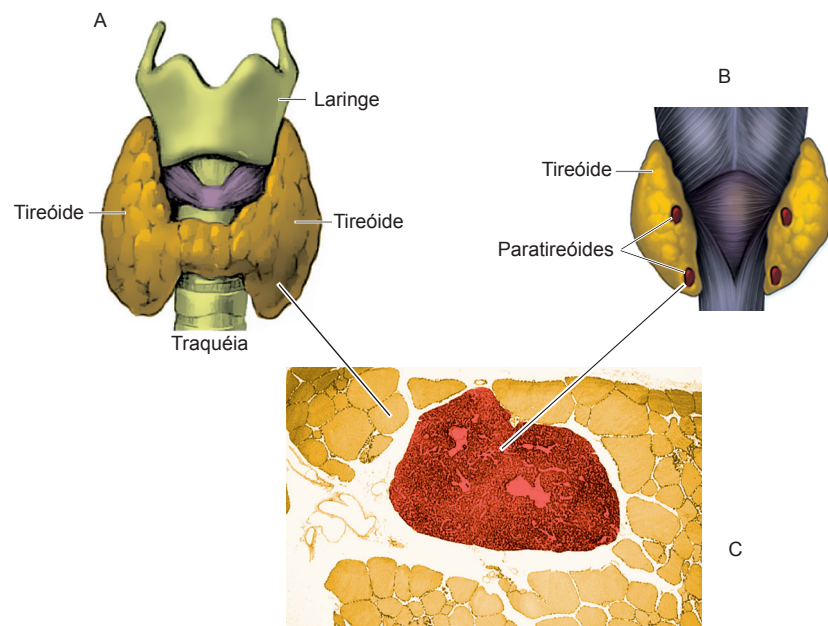


Figura 13 – (A) Disposição anatômica da tireóide, (B) da paratireóides e (C) estrutura histológica destas glândulas.

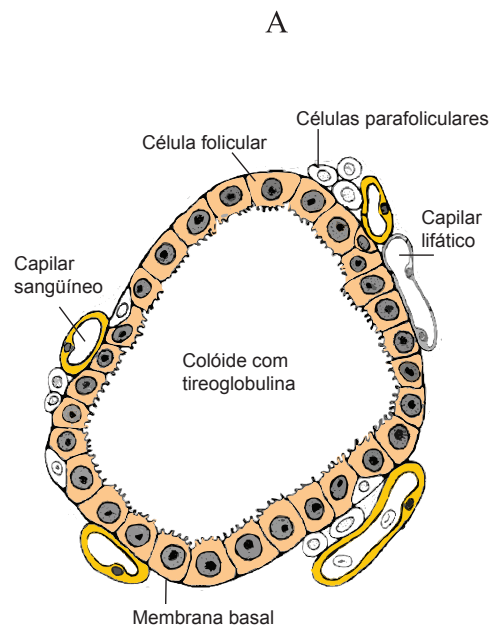


Figura 14 – Esquema da organização do parênquima da tireóide

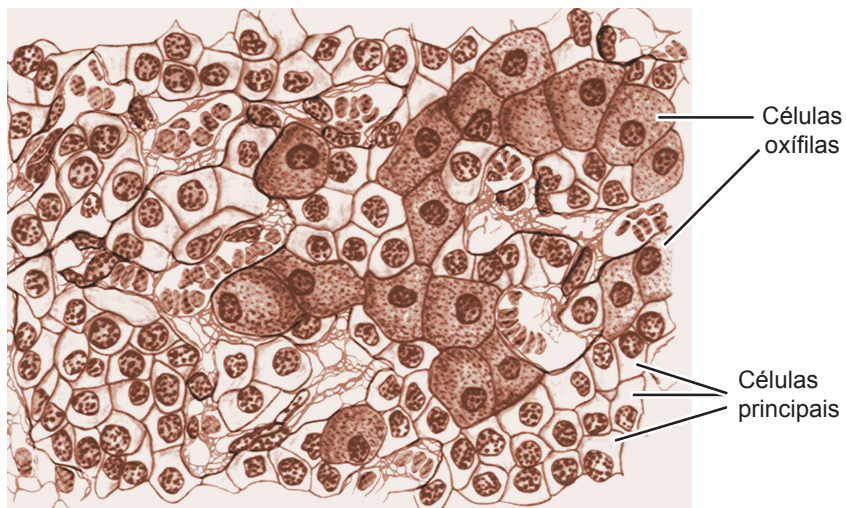


Figura 15 - Esquema da organização histológica da paratireóide

Sistema Genital Masculino I

O sistema genital masculino é formado pelos testículos, vias genitais intratesticulares (túbulos retos e rede testicular) e extratesticulares (dúctulos eferentes, ducto epididimário, ducto deferente, ducto ejaculador e uretra), além das glândulas sexuais acessórias (vesículas seminais, próstata e glândulas bulbo-uretrais) e o órgão copulador ou pênis (Figura 1).

TESTÍCULOS

Os testículos ou gônadas masculinas são responsáveis pela produção dos **espermatozóides**, que são os gametas masculinos, além da produção dos hormônios sexuais, especialmente os **andrógenos** (testosterona). As funções testiculares são dependentes de hormônios controlados pela hipófise, que, por sua vez, é controlada por fatores hipotalâmicos, constituindo, assim, o eixo hipotalâmico-hipofisário-testicular. O hipotálamo produz o hormônio liberador de gonadotrofinas (GnRH), que estimula as células gonadotróficas da hipófise a sintetizarem e liberarem o hormônio folículo estimulante (FSH) e o hormônio luteinizante (LH), que atuam nos testículos.

Nos homens, bem como na maioria dos mamíferos, cada testículo, juntamente com o epidídimo correspondente, encontra-se fora da cavidade abdominal, no interior de uma prega da pele, denominada **escroto** (Figura 1). Sua localização é importante para possibilitar a espermatogênese, que requer uma temperatura ideal em torno de 1,5 a 2°C, mais baixa que a temperatura corporal.

Os testículos são envolvidos por uma espessa cápsula de tecido conjuntivo denso, denominada **túnica albugínea testicular**, a qual está envolvida externamente pela lâmina parietal da **túnica vaginal**, esta constituída pelo mesotélio e camada conjuntiva submesotelial. Na face posterior do testículo, a túnica albugínea se espessa e penetra para o interior do órgão, formando o **mediastino testicular** (Figura 2). O mediastino serve como local de entrada e saída para vasos e nervos, e nele se localizam as vias espermáticas intratesticulares, isto é, os túbulos retos e a rede testicular. Da cápsula partem **septos conjuntivos**, no sentido

radial, que dividem o órgão em lóbulos e convergem no mediastino. Cada testículo possui cerca de 250 lóbulos. Os septos conjuntivos continuam-se com o **estroma** de tecido conjuntivo frouxo, rico em fibras reticulares, vasos e nervos, o qual sustenta o parênquima testicular. Os lóbulos testiculares têm formato piramidal e são constituídos por dois compartimentos, o compartimento tubular e o compartimento intertubular (Figura 3).

1. Compartimento tubular

É composto pelos **túbulos seminíferos**, os quais são túbulos longos, com disposição flexuosa e compactamente dispostos no interior dos lóbulos testiculares (Figura 2), de forma a aparecerem, nas preparações, cortados em diferentes planos (Figura 3). Cada lóbulo testicular contém três a quatro túbulos seminíferos.

A parede dos túbulos seminíferos é formada pela túnica própria e pelo epitélio seminífero, que estão separados pela membrana basal (Figura 4). A **túnica própria** sustenta externamente os túbulos seminíferos. Ela é composta por uma matriz fibrilar, contendo fibras colágenas e elásticas, e de uma a várias camadas de **células mióides peritubulares**, dependendo da espécie (uma camada em roedores; três a seis camadas no homem, boi, carneiro, coelho), com uma camada externa de fibroblastos limitando o interstício. As células mióides possuem características similares a fibras musculares lisas, sendo que sua contração auxilia na eliminação do fluido testicular contendo os espermatozoides. Internamente, encontra-se a membrana basal, seguida pelo **epitélio seminífero**, responsável pela formação dos espermatozoides. O epitélio seminífero é estratificado e constituído por duas linhagens celulares:

A - **Células de Sertoli ou células de sustentação**: são células grandes, piramidais e alongadas, que se apoiam na membrana basal do epitélio e se estendem até o lume dos túbulos seminíferos. Elas possuem citoplasma claro e superfície irregular, contendo numerosos prolongamentos e reentrâncias onde se alojam as células espermato gênicas. Visto que os limites de seu citoplasma não são discerníveis à microscopia de luz, essas células são melhor diagnosticáveis pela morfologia nuclear, possuindo núcleo grande e vesiculoso, ovóide ou triangular, com nucléolo bem evidente. Prolongamentos de células de Sertoli vizinhas se unem por junções de oclusão, formando uma camada contínua, que delimita dois compartimentos no epitélio seminífero (Figura 4):

- **compartimento basal**: corresponde ao espaço abaixo das ligações entre as células de Sertoli (espaço voltado para a membrana basal). Neste compartimento ocorrem espermatogônias e espermatócitos em início de divisão por meiose (pré-leptóteno).

- **compartimento adluminal:** corresponde ao espaço acima das ligações entre as células de Sertoli, o qual está voltado para o lume do túbulo. Neste compartimento estão os espermatócitos em processo de divisão meiótica e as espermátides.

As células **de Sertoli** constituem um bom exemplo de células multifuncionais, desempenhando várias funções, entre as quais podemos citar:

- sustentação e transporte de nutrientes para as células espermatogênicas;
- sincronização da espermatogênese;
- direcionamento e liberação das espermátides no lume dos túbulos seminíferos (espermiação);
- fagocitose de células degeneradas e de corpúsculos residuais, que constituem resquícios do citoplasma das espermátides em diferenciação;
- secreção de diversos fatores de crescimento;
- mediação da ação do FSH (hormônio folículo estimulante) e da testosterona na espermatogênese (é interessante notar que esses hormônios não agem diretamente nas células espermatogênicas, por isso, é necessário este papel mediador das células de Sertoli);
- secreção de fluido testicular, que mantém os espermatozóides em suspensão e forma um fluxo que os direciona para as vias genitais;
- secreção de proteína de ligação ao andrógeno (ABP), que se liga à testosterona;
- secreção de inibina, que age na hipófise regulando a secreção do FSH.
- secreção do hormônio antimulleriano, que na vida fetal induz atrofia dos ductos paramesonéfricos ou ductos de Muller, que dão origem às vias genitais femininas;
- formação da **barreira hematotesticular**, cujo principal componente trata dos complexos juncionais presentes entre as células de Sertoli. A barreira protege o material genético contra ação de componentes tóxicos, drogas, agentes patológicos e contra as próprias defesas do organismo (anticorpos), evitando infertilidade.

As células de Sertoli são alvo de FSH, sendo que algumas de suas funções, tais como secreção de ABP e inibina, são estimuladas por esta gonadotrofina. As inibinas, por sua vez, agem por retroalimentação negativa, inibindo a liberação de FSH pela hipófise.

B - Células espermatogênicas ou germinativas: constituem a maioria das células do epitélio seminífero e são vistas em vários estágios de diferenciação para espermatozóide. Dependendo do grau de diferenciação

destas células, elas se colocam em posição cada vez mais distante da membrana basal, ou seja, as células mais indiferenciadas (espermatogônias) se localizam na base do epitélio e, à medida que sofrem divisão e diferenciação, elas se deslocam em direção à luz do túbulo seminífero. Várias células espermatogênicas evoluem juntas no processo espermatogênico, de modo que grupos de células são vistos no mesmo estágio de diferenciação.

Vamos então caracterizar cada uma das células da linhagem espermatogênica. Para melhor compreensão acompanhe a descrição observando a [Figura 4](#).

Espermatogônias – são as células tronco da linhagem espermatogênica, as quais situam-se na base dos túbulos seminíferos, junto à membrana basal. As espermatogônias são células pequenas, arredondadas ou ovais, que possuem citoplasma pouco evidente. Elas podem ser reconhecidas pelos seus núcleos esferoidais ou ovóides, de contorno regular e cromatina de aspecto variável, podendo aparecer em grumos finos ou grosseiros. Sua morfologia é variada, dependendo da espécie e das diferentes gerações existentes deste tipo celular, que não serão aqui analisadas. As espermatogônias sofrem mitoses e originam novas espermatogônias. Após pararem de se dividir por mitose, elas aumentam de volume e se diferenciam nos espermátocitos primários.

Espermátocitos primários – são as maiores células da linhagem espermatogênica e são encontradas na base do epitélio seminífero, ao lado das espermatogônias (minoría) e na porção média do epitélio (maioría). São células esferoidais, com núcleos arredondados e volumosos, facilmente identificáveis pelo seu maior tamanho e pela individualização de seus cromossomos em diferentes fases da primeira divisão meiótica, principalmente as subfases da prófase (reveja as fases da meiose na disciplina Citologia Animal). Quando terminam a primeira divisão meiótica, os espermátocitos primários dão origem aos espermátocitos secundários.

Espermátocitos secundários – são células de difícil observação, por terem curta duração no processo espermatogênico. Eles são menores e estão em posição superior no epitélio, quando comparados com os espermátocitos primários. O núcleo destas células apresenta-se em interfase ou na segunda divisão meiótica, que é rápida e não possui subfases facilmente distinguíveis. Os espermátocitos secundários, ao se dividirem, dão origem às espermatídes.

Espermatídes – estas células são numerosas, pequenas e aparecem próximas ao lume tubular. Elas não mais se dividem, mas passam por uma série de modificações morfológicas, que caracterizam o processo de diferenciação para espermatozóides ou **espermio-gênese**. Ao se formarem, são denominadas **espermatídes arredondadas**, devido à sua forma esférica, com núcleo pequeno e central,

com cromatina finamente granular. Após passarem por várias fases intermediárias, transformam-se em **espermátides alongadas**, com núcleo alongado e denso, em cujo citoplasma ocorre reorientação das mitocôndrias e formação do acrosoma e do flagelo. As espermátides alongadas, geralmente, alojam suas cabeças nas reentrâncias das células de Sertoli, em suas porções apicais, enquanto seus flagelos são visíveis livres no lume tubular, formando feixes. Após completar sua diferenciação, as espermátides são liberadas do epitélio e constituem os espermatozóides.

Espermatozóides – esta denominação é dada às células espermatogênicas já completamente diferenciadas e liberadas no lume dos túbulos seminíferos. O espermatozóide maduro consiste da **cabeça** e da **cauda ou flagelo**, todos envolvidos pela membrana plasmática (Figura 5). A cabeça é ocupada em sua maior parte pelo núcleo contendo **cromatina** bastante condensada. Contém ainda o **acrosoma**, que é uma vesícula achatada sobre a face anterior do núcleo, a qual contém enzimas digestivas (ex.: hialuronidase), importantes para degradar as camadas envoltórias do ovócito durante o processo de fertilização. A cauda é formada por quatro segmentos, sendo o **colo**, **peça intermediária**, **peça principal** e **peça terminal**. O colo é um segmento estreito que conecta a cabeça com o restante da cauda. Ele contém um par de centríolos, sendo que do centríolo distal origina-se o **axonema** (microtúbulos) que forma o flagelo (reveja a estrutura dos microtúbulos e dos flagelos na disciplina Citologia Animal). O flagelo é móvel, e seus batimentos impulsionam os espermatozóides em direção aos ovócitos. A energia para os batimentos do flagelo é fornecida por numerosas mitocôndrias dispostas em torno do axonema da peça intermediária.

O processo de **espermatogênese** tem duração variável entre as diferentes espécies (ex.: 72 dias no homem). Este processo é dividido didaticamente em três fases: (1) **fase proliferativa ou espermatogonial**, na qual as espermatogônias passam por sucessivas divisões de mitose; (2) **fase meiótica ou espermatocitogênica**, caracterizada pela duplicação do material genético dos espermatócitos (meiose); (3) **fase de diferenciação ou espermiogênica**, na qual as espermátides diferenciam em espermatozóides.

2. Compartimento intertubular

Agora retome a Figura 3, para continuarmos a descrição sobre os compartimentos testiculares. Como o nome indica, o compartimento intertubular está presente entre os túbulos seminíferos e compõe-se do estroma intersticial e células de Leydig. **O estroma intersticial** é constituído por tecido conjuntivo frouxo, rico em vasos sanguíneos e linfáticos, o qual preenche os espaços entre os túbulos e sustenta as células de Leydig.

As células de Leydig ou células intersticiais testiculares ocorrem em pequenos grupos, de forma aproximadamente triangular ou piramidal, entre os túbulos seminíferos, onde estão associadas com capilares sanguíneos ou linfáticos. As células de Leydig possuem forma poliédrica, ovóide ou esferoidal e têm características de células secretoras de esteróides. Têm núcleo central, esférico e vesiculoso e seu citoplasma é acidófilo e vacuolado, devido à imagem negativa das abundantes gotículas lipídicas. As células de Leydig produzem testosterona, sob estímulo do hormônio luteinizante (LH). A testosterona produzida atua nos túbulos seminíferos, onde estimula a espermatogênese, ou é lançada na corrente sanguínea e/ou linfática, e agindo de forma endócrina pode estimular: (1) o comportamento sexual, (2) o desenvolvimento e manutenção das vias genitais e das glândulas sexuais acessórias, e (3) o desenvolvimento dos caracteres sexuais secundários (ex.: distribuição diferencial de pêlos, etc.).

VIAS GENITAIS INTRATESTICULARES

O que acontece agora com os espermatozóides produzidos nos túbulos seminíferos? Graças à corrente de fluido testicular produzido pelas células de Sertoli, auxiliado pelas contrações das células mioíides da túnica própria, os espermatozóides deixam os túbulos seminíferos e atingem as vias genitais intratesticulares. Estas compreendem os túbulos retos e a rede testicular (*rete testis*), ambos situados no mediastino, no interior dos testículos (Figura 2).

Os túbulos seminíferos dirigem-se à região do mediastino testicular e próximo a ele começam a desaparecer as células espermatogênicas, e o epitélio passa a ser constituído somente por células de Sertoli, as quais gradativamente modificam-se até formar um epitélio simples cúbico ou cilíndrico baixo, que caracteriza os **túbulos retos**. Estes são túbulos bem curtos, formados pelo epitélio apoiado no tecido conjuntivo denso do mediastino. Os túbulos retos fazem a conexão entre túbulos seminíferos e a rede testicular. A **rede testicular** constitui-se de uma rede de canais irregulares, intercomunicantes, revestidos por epitélio simples cúbico a pavimentoso, sustentados pelo tecido conjuntivo denso do mediastino. Da rede testicular, partem os ductos eferentes, que deixam o testículo e constituem o primeiro componente das vias genitais extratesticulares (Figura 2).

VIAS GENITAIS EXTRATESTICULARES

Da rede testicular, os espermatozóides atingem, agora, as vias genitais extratesticulares, compostas pelos ductos eferentes, ductos epididimários, ductos deferentes, ductos ejaculadores e uretra, os quais servem como via para transporte dos espermatozóides até o exterior (Figuras 1 e 2).

Dúctulos eferentes

O sistema de canais da rede testicular conflui para formar oito a 15 dúctulos eferentes (Figura 2), os quais em algumas espécies formam parte da cabeça do epidídimo. Os dúctulos eferentes são túbulos de diâmetro reduzido, revestidos por epitélio simples cilíndrico, contendo **células ciliadas e células não ciliadas**, sendo estas últimas ricas em microvilosidades. Segue-se uma delgada camada peritubular, constituída por três a quatro camadas de fibras musculares lisas dispostas circularmente.

Os dúctulos eferentes são responsáveis pela reabsorção de mais de 90% do fluido proveniente dos testículos, de forma a concentrar os espermatozóides que chegarão ao epidídimo (esta função justifica a ocorrência das abundantes microvilosidades em suas células epiteliais). Esta função é importante para concentrar os espermatozóides e facilitar o processo de maturação e armazenamento que ocorrerá nos epidídimos e garantir a liberação de um número adequado de espermatozóides para a fertilização. O transporte de espermatozóides ao longo dos dúctulos eferentes é favorecido pela contração da camada muscular e batimento dos cílios das células ciliadas.

Epidídimo

Os diversos dúctulos eferentes reúnem-se em um ducto único, o **ducto epididimário**, que forma o epidídimo (Figuras 2 e 6). Este se encontra no interior do escroto, disposto na face posterior (no homem) ou geralmente dorsomedial (nos quadrúpedes) do testículo. Apresenta uma cápsula de tecido conjuntivo denso, a qual emite septos, delimitando lóbulos incompletos. Nos epidídimos distinguem-se as regiões da **cabeça, corpo e cauda** (Figura 6).

O **ducto epididimário** é longo (cerca de seis metros nos homens e 80 metros nos cavalos) e bastante flexuoso. Sua parede consiste de mucosa, muscular e adventícia (Figura 7), e seu lume se caracteriza pela presença de abundantes espermatozóides. A **mucosa** é constituída por epitélio simples pseudo-estratificado cilíndrico, com microvilosidades longas (antes denominadas estereocílios). O epitélio possui diversos tipos celulares, sendo as células principais, basais, estreitas, apicais, claras e halo. As **células principais** são as mais abundantes e caracterizam-se por serem cilíndricas altas e ricas em microvilosidades desenvolvidas. Elas têm funções secretora e absorptiva, sendo responsáveis pela síntese de substâncias que compõem o fluido luminal e que são essenciais para induzir maturação e manutenção dos espermatozóides. Na base do epitélio, entre as células principais e em contato com a membrana basal, encontram-se as **células basais**. Estas são pequenas, de formato triangular a hemisférico, contendo núcleos ovóides que ocupam a maior parte do citoplasma. As células basais têm função de defesa, participando da formação da barreira epididimária,

que protege os espermatozoides intraluminais. As **células estreitas e apicais** estão restritas à região da cabeça, enquanto as **células claras** ocorrem no corpo e cauda do epidídimo. As funções destas células não estão bem estabelecidas. As **células halo** correspondem a linfócitos intra-epiteliais. O epitélio epididimário apoia-se em uma **lâmina própria** conjuntiva, bem vascularizada e inervada, seguida de uma **camada muscular** lisa delgada na porção proximal do ducto epididimário (Figura 7), a qual aumenta gradualmente em espessura ao longo do órgão. Externamente à camada muscular, encontra-se uma adventícia, que, devido ao grande envelhecimento do ducto, constitui-se num estroma interductal.

A morfologia do ducto epididimário varia nas diferentes regiões do epidídimo, sendo que em direção à cauda o diâmetro do ducto aumenta, a quantidade de espermatozoides no lume aumenta, o epitélio de revestimento torna-se mais baixo, e a camada muscular se espessa, atingindo a máxima espessura na região da cauda do epidídimo (Figura 6).

O epidídimo está envolvido no transporte, maturação, proteção e armazenamento de espermatozoides. O transporte dos espermatozoides se deve a contrações da camada muscular, que ocorre de forma rítmica e espontânea na região da cabeça e corpo, mas na cauda as contrações são induzidas pelo estímulo ejaculatório (estímulo nervoso), que leva a expulsão dos espermatozoides. O processo de maturação ocorre principalmente durante o trânsito pela cabeça e corpo do órgão, enquanto o armazenamento de espermatozoides ocorre na cauda.

Ducto deferente

O ducto deferente é um tubo longo (20 cm), o qual constitui uma continuação do ducto epididimário (Figuras 1 e 2). Ele se apresenta dividido em porções epididimária (contínua com o epidídimo), funicular (presente no funículo espermático — ver disciplina Anatomia) e abdominal (parte restante do ducto), as quais possuem características morfológicas similares.

O ducto deferente caracteriza-se por apresentar lume estreito e irregular, com parede muscular espessa (Figura 8). Sua mucosa é pregueada e revestida por **epitélio simples pseudo-estratificado cilíndrico**, com microvilosidades longas, as quais desaparecem em direção à porção caudal. O epitélio apresenta células principais e células basais, à semelhança do ducto epididimário. A **lâmina própria** é delgada e rica em fibras elásticas. A **camada muscular** é bem desenvolvida e possui até três camadas de células musculares lisas, sendo duas longitudinais, interna e externa, e uma circular média (como ocorre nos homens). A muscular apresenta contrações espasmódicas, que na ejaculação lançam os espermatozoides nos ductos

ejaculadores e destes, na uretra. A **adventícia** é formada de tecido conjuntivo, rico em fibras elásticas.

Antes de desembocar na uretra, o ducto deferente dilata-se formando a **ampola do ducto deferente** (Figura 12), que é uma região modificada em estrutura secretora. Na ampola, a mucosa torna-se bastante pregueada, o epitélio torna-se secretor e a muscular é reduzida. A ampola tem pequena participação na formação do sêmen.

Ducto ejaculador

Depois da desembocadura da vesícula seminal, o ducto deferente passa a se denominar **ducto ejaculador**, o qual atravessa a próstata e desemboca na uretra (Figura 12). Trata-se de um ducto curto (cerca de 1 cm de comprimento), o qual serve como via comum para transportar o conteúdo proveniente do ducto deferente e da vesícula seminal. Sua organização histológica é semelhante à do ducto deferente, exceto pela ausência da camada muscular, sendo que o reflexo ejaculatório é suficiente para a liberação do sêmen. Na desembocadura da uretra, o epitélio muda para epitélio de transição.

Uretra

A uretra masculina serve não só ao sistema reprodutor, mas também ao urinário, exercendo assim a dupla função de transportar sêmen e urina. Ela é longa (cerca de 20 cm em humanos), indo desde a bexiga até o orifício externo da uretra (na extremidade do pênis). Apresenta três porções distintas:

A) **uretra prostática**: emerge da bexiga e atravessa a próstata, que a envolve (Figuras 9 e 12). Distingue-se por ter, na face dorsal, uma prega da mucosa dirigida para o lume, chamada **crista uretral** (Figura 9). As depressões presentes a cada lado da crista uretral são chamadas **seios ou sulcos uretrais**, onde se abre a maioria dos ductos das glândulas prostáticas. No ápice da crista uretral encontra-se uma elevação menor, o chamado **colículo seminal** ou “verum montanum” (“verdadeira elevação”), onde se abrem lateralmente os ductos ejaculadores (que lançam o sêmen na uretra) e medialmente o **utrículo prostático**, uma estrutura vestigial, que nas fêmeas dá origem ao útero e vagina. A uretra prostática é revestida por **mucosa** constituído por epitélio de transição e **lâmina própria** de tecido conjuntivo contendo as glândulas prostáticas menores ou mucosas. Segue-se a **muscular**, com camada interna de fibras longitudinais, e a externa, com fibras circulares. A túnica externa corresponde às glândulas prostáticas propriamente ditas.

B) **uretra membranosa**: trata-se de um curto segmento da uretra, o qual inicia-se no ápice da uretra prostática e se estende até a raiz do pênis. Tem **mucosa** com contorno regular, revestida por

epitélio pseudo-estratificado ou biestratificado cilíndrico, seguido de **lâmina própria** e **muscular**, similar à uretra prostática. A **túnica externa** é formada pelo músculo estriado do diafragma urogenital, que a envolve (Figuras 9 e 12). É esta musculatura estriada que serve como esfíncter externo da uretra, ou seja, local de controle voluntário da micção.

C) **uretra peniana ou esponjosa**: é a porção da uretra que percorre internamente o pênis. Ela apresenta duas dilatações, a **fossa intrabulbar**, na raiz do pênis, e a **fossa navicular**, na glânde (Figura 9). Sua **mucosa** é revestida por epitélio pseudo-estratificado ou estratificado cilíndrico, e, em alguns locais, como a fossa navicular, ele é estratificado pavimentoso não queratinizado. No interior do epitélio, existem grupos de células mucosas, mais claras, denominadas **glândulas uretrais intraepiteliais**. A **lâmina própria** é de conjuntivo elástico, contendo rico plexo venoso, além das **glândulas uretrais de Littré**. As glândulas de Littré são glândulas exócrinas simples túbulo-acinosas mucosas, com ducto desembocando na superfície. As glândulas intraepiteliais e de Littré secretam muco lubrificante, que prepara a mucosa da uretra peniana para a passagem do sêmen durante a ejaculação. Esta porção da uretra não tem camada muscular, e a túnica externa corresponde ao tecido erétil do corpo esponjoso do pênis, descrito a seguir.

ESTUDO PRÁTICO SOBRE TESTÍCULO E VIAS GENITAIS

Para auxiliar na identificação das estruturas presentes nas lâminas histológicas você deve utilizar Atlas de Histologia ou acessar o site: < www.icb.ufmg.br/~hem >.

Lâmina 82 - Testículo - Tricrômico de Gomori

Em menor e médio aumentos, observe a **túnica albugínea testicular**, cápsula de tecido conjuntivo denso que recobre o órgão. Na região posterior do órgão ela se espessa formando o **mediastino testicular** (pode estar faltando na lâmina ou, dependendo do corte, uma projeção dela pode aparecer no interior do órgão). No **mediastino testicular**, caso presente, observe a constituição de tecido conjuntivo denso (corado em verde), e a presença da **rede testicular**, uma rede de túbulos irregulares, anastomosados e revestidos por epitélio simples cúbico a pavimentoso.

Nos lóbulos testiculares identifique:

- 1) **Compartimento tubular**: Composto pelos **túbulos seminíferos**, os quais, por serem enovelados, aparecerem cortados em diferentes planos. Na parede de um túbulo cortado transversalmente, identifique de fora para dentro a túnica própria e o epitélio seminífero, estratificado. A **túnica própria**

é reconhecida pelos núcleos alongados das **células mióides**, dispostas em várias camadas concêntricas. No **epitélio seminífero**, identifique as duas linhagens celulares:

- A - **Células de Sertoli** – diagnosticáveis pela morfologia do núcleo, que é **grande, vesiculoso, de forma ovóide ou triangular, com nucléolo bem evidente**, e estão geralmente dispostos no terço basal do epitélio.
- B - **Células espermátogênicas ou germinativas** – vistas em vários estádios de diferenciação para espermatozóide, entre as quais serão identificadas:

Espermátogônias – situadas junto à membrana basal, podem ser reconhecidas pelos seus **núcleos esferoidais ou ovóides**, de contorno regular e cromatina de aspecto variável.

Espermatócitos primários – são as maiores células da linhagem espermátogênica, reconhecidas por seus **núcleos arredondados e volumosos e pela individualização de seus cromossomos em diferentes fases da primeira divisão meiótica**.

Espermátides arredondadas – numerosas, pequenas, esféricas, com núcleo pequeno, com cromatina finamente granular, estão localizadas próximas ao lume tubular.

Espermátides alongadas – células em estágio mais avançado de diferenciação para espermatozóide, de forma alongada, com núcleo alongado e denso. Em algumas é possível distinguir a região da cabeça, que se aloja nas reentrâncias apicais das células de Sertoli, enquanto suas caudas são visíveis livres no lume tubular.

Espermatozoides – essa denominação só é dada às células completamente diferenciadas, já liberadas no lume dos túbulos seminíferos.

- 2) **Compartimento intertubular:** presente entre os túbulos seminíferos. Nele, identifique as **células de Leydig** formando pequenos grupos. Estas células têm citoplasma vacuolado (imagem negativa de gotículas de lípidos) e núcleo esférico, vesiculoso.

Lâmina 83 - Epidídimo - H.E.

Em pequeno e médio aumentos, percorra todo o corte e identifique a **cápsula epididimária**, **septos interlobulares** (divisão incompleta do órgão em lóbulos) e **estroma intertubular**. Identifique o **ducto epididimário**, com cortes em vários planos (revelando sua disposição bastante enovelada) e contendo **grande quantidade de espermatozoides em seu lume**. Com maior aumento, identifique a **mucosa**, constituída por **epitélio pseudo-estratificado prismático, com microvilosidades longas**. No epitélio, identifique as **células principais**, que são a maioria e possuem microvilosidades no ápice. Na base do epitélio, observe os núcleos das **células basais**, normalmente

ovóides e dispostos entre as células principais. O epitélio apóia-se na **lâmina própria**, de difícil visualização. Externamente, observe a **camada muscular**, delgada e constituída por musculatura lisa, com fibras dispostas circularmente. Ela aumenta gradualmente em espessura ao longo do órgão, sendo melhor identificável na região da cauda do epidídimo (nem sempre presente na preparação).

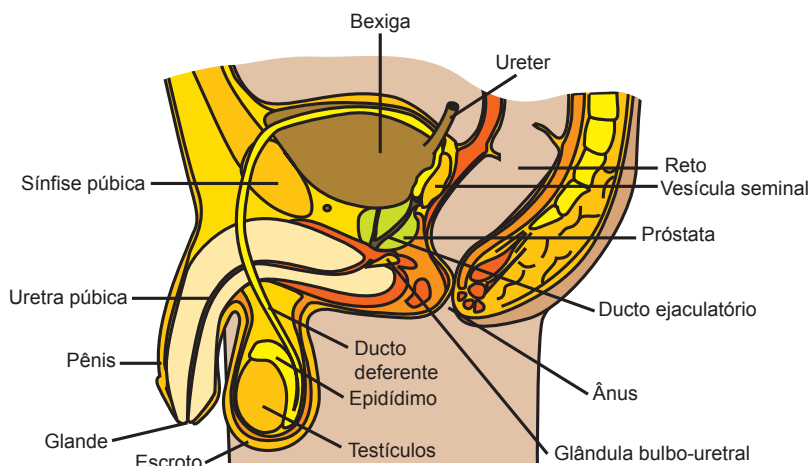


Figura 1 – Componentes do sistema genital masculino

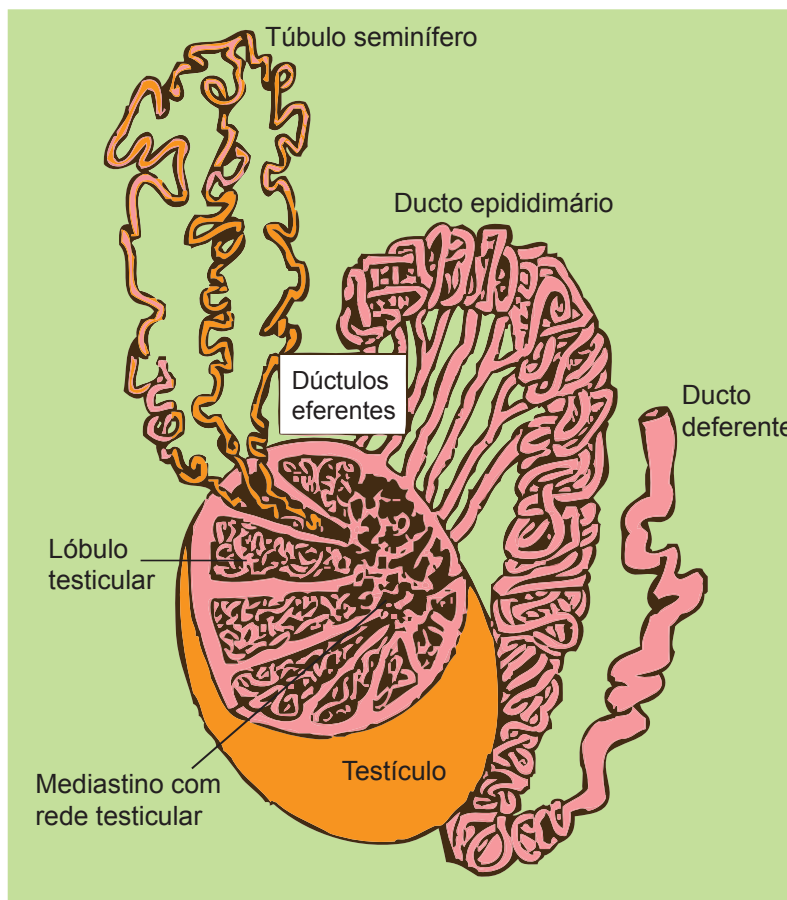


Figura 2 – Esquema dos componentes do testículo e vias genitais

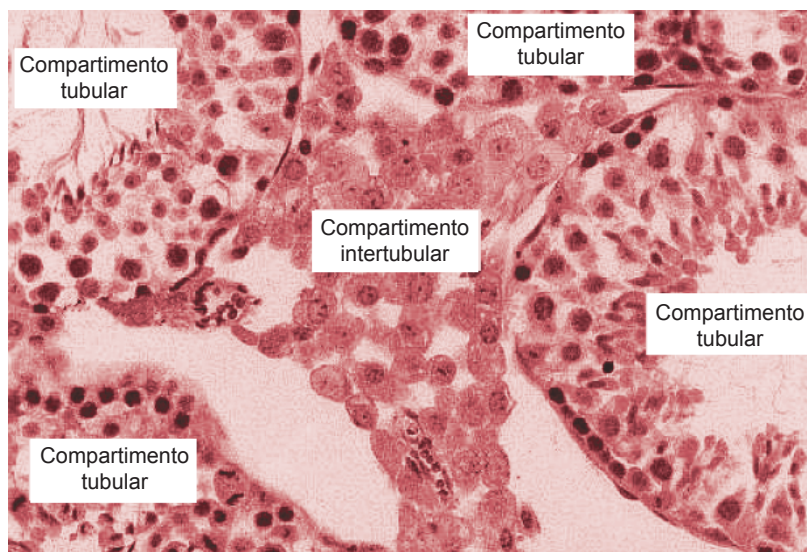


Figura 3 – Organização histológica dos testículos

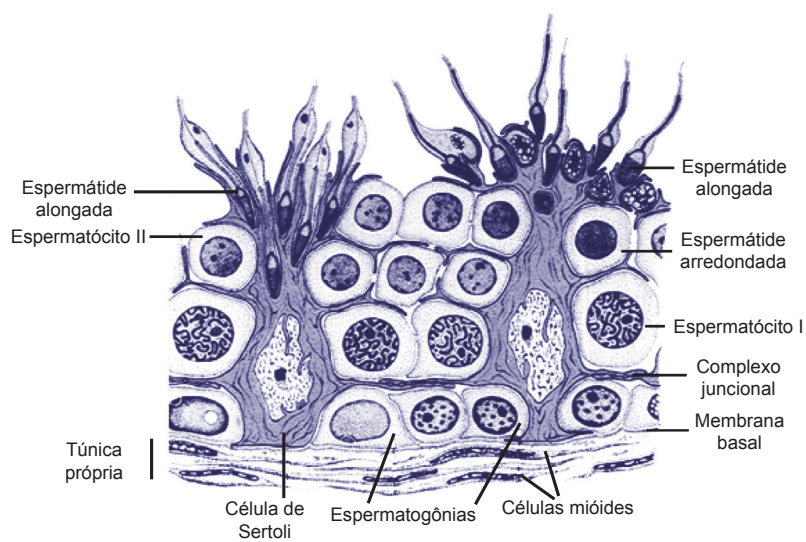


Figura 4 – Esquema da organização histológica da parede dos túbulos seminíferos

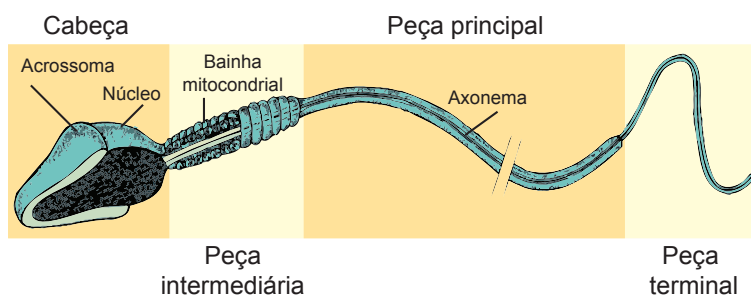


Figura 5 – Estrutura do espermatozóide

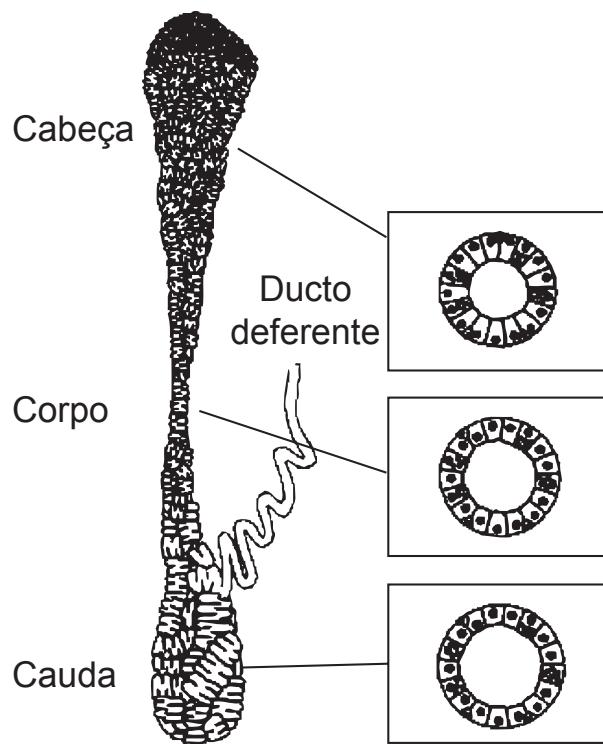


Figura 6 – Diferenças morfológicas entre os segmentos do epidídimo

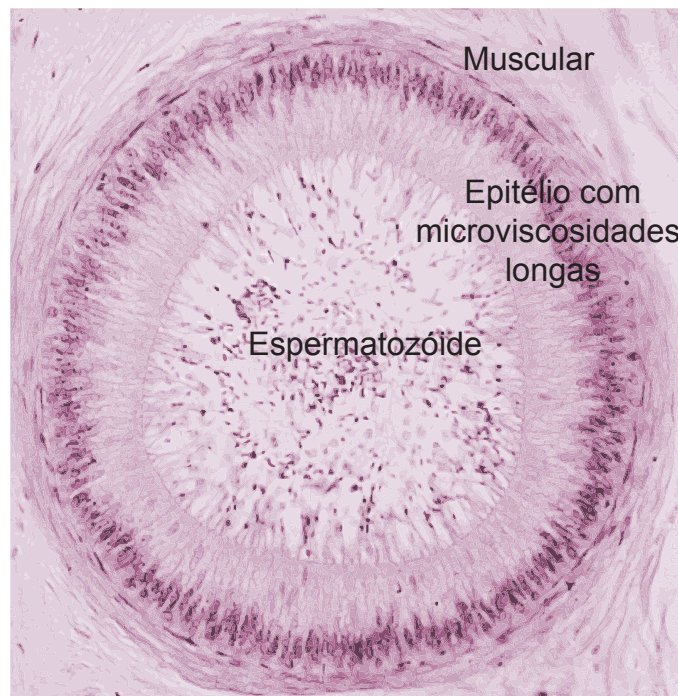


Figura 7 – Estrutura do ducto epididimário

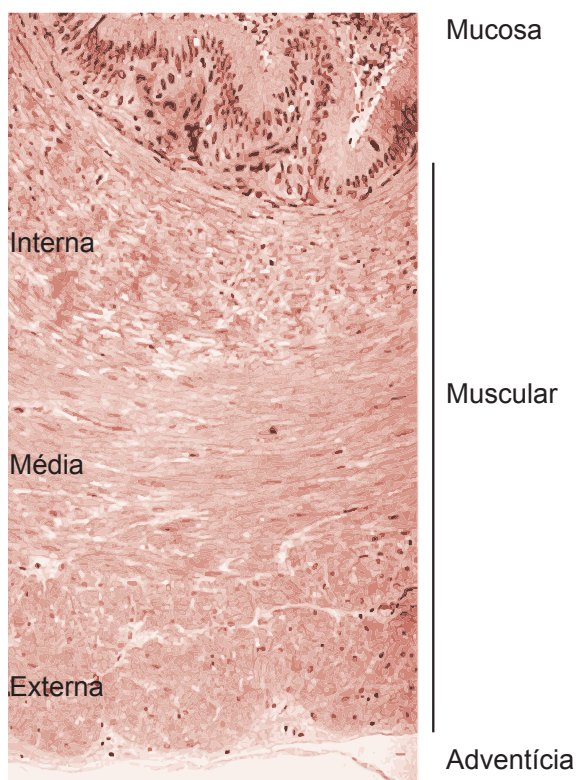


Figura 8 – Estrutura da parede do ducto deferente

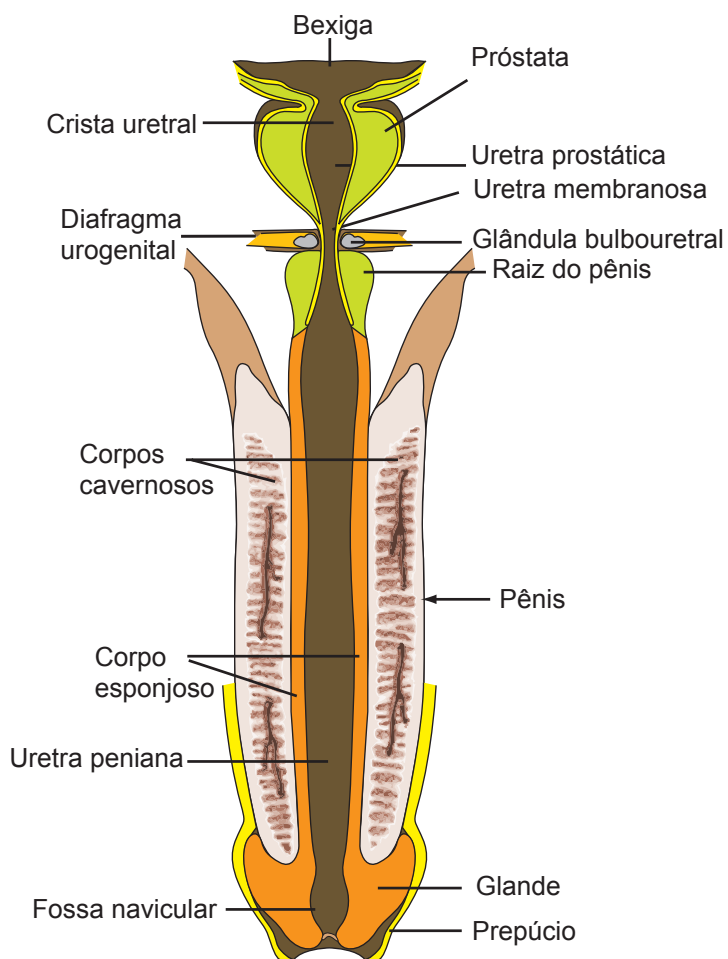


Figura 9 – Partes da uretra e componentes do pênis

Sistema Genital Masculino II

ÓRGÃO COPULADOR

O órgão copulador corresponde ao pênis, que possibilita a fertilização interna nos mamíferos. O pênis apresenta uma porção fixa ao ísquio, a **raiz peniana**, e uma porção livre, o **corpo peniano**, cuja extremidade dilata-se para formar a **glande** (Figuras 1 e 9). A glande é recoberta por uma prega da pele, o **prepúcio**.

O pênis é constituído por três corpos cilíndricos de tecido erétil, sendo dois **corpos cavernosos** e um **corpo esponjoso** (Figuras 9 e 10). Os corpos cavernosos dispõem-se paralelos entre si e dorsais ao corpo esponjoso. O corpo esponjoso aloja a uretra peniana (já descrita) e é também ele que se dilata para formar a glande. Os **corpos eréteis** são formados por uma rede de cavidades intercomunicantes, revestidas por endotélio e denominadas **seios ou lacunas sangüíneas** (Figura 11). Os seios sangüíneos são mais desenvolvidos nos corpos cavernosos. Eles estão separados por **septos ou trabéculas interlacunares**, constituídos de tecido conjuntivo fibroelástico, contendo fibras musculares lisas. Na ereção, a musculatura lisa das trabéculas relaxa e permite o enchimento dos seios sangüíneos com sangue.

Cada corpo erétil (corpos cavernosos e corpo esponjoso) está envolto por uma espessa camada de tecido conjuntivo denso, denominada **túnica albugínea peniana** (Figura 10). As albugíneas são mais desenvolvidas nos corpos cavernosos, onde possuem tecido fibroso, com poucas fibras elásticas. Entre os corpos cavernosos, as túnicas albugíneas se unem formando o **septo peniano**, que, por ser descontínuo, separa incompletamente os dois corpos cavernosos. A consistência fibrosa da albugínea dos corpos cavernosos impõe resistência ao enchimento sangüíneo durante a ereção, o que resulta na rigidez peniana necessária para garantir a cópula. No corpo esponjoso, a albugínea é menos desenvolvida e está constituída por tecido conjuntivo menos denso e com mais fibras elásticas, sendo, portanto, mais distensível. A albugínea mais elástica, juntamente com o tecido erétil menos desenvolvido, faz

com que o tecido esponjoso tenha ereção menos eficiente, cedendo mais ao enchimento sanguíneo. Esta característica da ereção do corpo esponjoso é importante, pois evita a compressão da uretra que passa em seu interior. Além disso, resulta em menor rigidez da glândula, que é parte do corpo esponjoso, evitando possíveis lesões da vagina no ato sexual.

Por fora das albugíneas, os corpos eréteis são envolvidos pela **fáscia peniana**, e mais externamente pela **pele peniana**. A fáscia peniana apresenta duas camadas, sendo estas a fáscia peniana profunda e a fáscia peniana superficial. A **fáscia peniana profunda** é uma camada de tecido conjuntivo denso, bem vascularizada e innervada, que circunda diretamente a albugínea dos corpos eréteis. A **fáscia peniana superficial** está presente abaixo da derme e constitui-se de uma camada de tecido conjuntivo frouxo, contendo feixes musculares lisos e vasos sanguíneos. Ela corresponde à hipoderme ou tela subcutânea, porém, não apresenta tecido adiposo em sua estrutura.

A **pele peniana** é fina, muito pregueada e frouxamente aderida à tela subcutânea, exceto na região da glândula. Esta pele não tem pêlos em sua maior parte. Quando presentes, os pêlos são esparsos e delicados. Glândulas sudoríparas estão presentes, mas existem poucas glândulas sebáceas. A derme é constituída de conjuntivo elástico, contínuo com o tecido conjuntivo da fáscia peniana superficial.

A **glândula** tem morfologia um pouco diferente do corpo peniano.

Na glândula, a pele está mais firmemente aderida e forma uma prega retrátil, que constitui o **prepúcio** (Figura 9). A prega contém em seu interior tecido conjuntivo elástico e músculo liso, que permitem a retração do prepúcio, com ou sem ereção. Ao contrário do corpo peniano, na pele da região da glândula, estão presentes abundantes glândulas sebáceas modificadas, denominadas **glândulas prepúciais**. A secreção dessas glândulas constitui o **esmegma** (este pode se acumular e favorecer a proliferação bacteriana, causando odor desagradável ou mesmo infecções, caso a higiene local não seja bem feita). O tecido erétil da glândula consiste do corpo esponjoso que se dilata na extremidade distal. A glândula contém em seu interior a **fossa navicular**, que é uma dilatação da uretra peniana. O epitélio de revestimento da uretra na região da fossa navicular é estratificado pavimentoso não queratinizado.

A ereção peniana é basicamente um fenômeno vascular, controlado pelo sistema nervoso autônomo e ativado por estímulo tátil ou psíquico. Neste processo participam tanto o SNA parassimpático (induzindo relaxamento muscular e ereção) quanto o simpático (induzindo contração muscular e ejaculação).

Você sabia? Fimose é uma condição em que a pele do prepúcio se adere à glândula, de forma que o prepúcio não pode ser retraído sem causar desconforto e há tendência a acumular esmegma, que é irritante e propicia a proliferação bacteriana. Na circuncisão corta-se o prepúcio e seu frênulo ventral, facilitando a higiene local.

GLÂNDULAS SEXUAIS ACESSÓRIAS

As glândulas sexuais acessórias incluem as vesículas seminais, próstata e glândulas bulbo-uretrais (Figura 12), responsáveis pela produção da maior parte do conteúdo do sêmen (sêmen = espermatozóides + secreções das glândulas acessórias). As secreções proporcionam um veículo para o transporte dos espermatozóides, ao mesmo tempo em que nutrem, protegem e ativam os mesmos.

Você sabia? Os homens, em geral, ejaculam cerca de 3,5 ml de sêmen; cada ml de ejaculado contém cerca de 100 milhões de espermatozóides. A presença de menos de 20 milhões de espermatozóides/ml de sêmen caracteriza infertilidade.

Vesículas seminais

As vesículas seminais são órgãos pares, alongados, tubulares, formados a partir de uma evaginação glandular do ducto deferente (Figura 12). Também são denominadas glândulas vesiculares em algumas espécies. Cada glândula é formada por um único tubo de cerca de 15 cm de comprimento no homem, o qual é altamente enovelado e dobrado sobre si mesmo, de forma que, em corte, observam-se numerosos divertículos em sua parede, os quais representam segmentos de um mesmo ducto, seccionados em diferentes planos (Figura 13).

A parede da vesícula seminal é formada pelas camadas mucosa, muscular e adventícia (Figura 13). A **mucosa** é bastante pregueada, de forma a aumentar a superfície do epitélio secretor. As pregas são ramificadas e anastomosadas, formando recessos que se assemelham a alvéolos glandulares. A mucosa é revestida por **epitélio simples pseudo-estratificado cilíndrico**, contendo células cilíndricas secretoras e células basais. A **lâmina própria** é delgada e constitui-se de tecido conjuntivo frouxo rico em fibras elásticas. No lume glandular pode ser observada secreção acidófila, homogênea. Os diferentes divertículos do ducto que compõem a vesícula seminal apresentam-se com aparência bastante heterogênea, o que reflete diferentes estágios de atividade secretora. Em algumas regiões, o epitélio apresenta-se alto, e o lume é menor, com pouca ou nenhuma secreção. Em outras regiões, o epitélio aparece baixo, e o lume está expandido, devido ao acúmulo de secreção.

A **muscular** é bem desenvolvida e formada por duas camadas mal individualizadas de musculatura lisa, sendo uma camada interna circular e uma camada externa longitudinal. Externamente, encontra-se a **adventícia**, a qual é constituída de tecido conjuntivo frouxo, rico em fibra elásticas.

As vesículas seminais produzem o **líquido seminal**, uma secreção viscosa, mucóide, acidófila, eliminada na ejaculação, graças à contração da sua camada muscular. O líquido seminal constitui aproximadamente 60% do ejaculado. A secreção é rica em frutose, vitamina C, prostaglandinas, polissacarídeos, proteínas e sialomucinas, entre outras. Sua atividade secretora depende da testosterona.

Você sabia? A frutose é usada como fonte de energia para os espermatozóides. As prostaglandinas promovem contração das vias genitais femininas, favorecendo a condução dos espermatozóides.

Próstata

A próstata é uma grande glândula que circunda a porção inicial da uretra, ou seja, a uretra prostática (Figura 12). Ela é formada por um conjunto de 30 a 50 glândulas compostas túbulo-acinosas ramificadas, cujos ductos principais desembocam na uretra. No homem, as glândulas prostáticas organizam-se em três camadas concêntricas ao redor da uretra, sendo estas as camadas: (1) interna, central ou periuretral, (2) média ou de transição, e (3) externa ou periférica. Em alguns animais as glândulas prostáticas se agrupam em lobos, como ocorre, por exemplo, em roedores.

A próstata é envolvida por uma espessa **cápsula** de tecido conjuntivo denso contendo, abundantes fibras musculares lisas. Da cápsula partem **septos** que penetram a glândula e continuam com o **estroma** de sustentação, ambos caracterizados pela natureza conjuntivo-muscular lisa, semelhante à cápsula (Figura 14). A contração da musculatura lisa auxilia na eliminação da secreção prostática, durante a ejaculação.

O **parênquima** prostático é constituído pelas **glândulas prostáticas**, que são formadas por adenômeros túbulo-alveolares mucosos ramificados (Figura 14). As glândulas encontram-se dispostas em três camadas concêntricas:

- a) **Glândulas mucosas** – presentes na lâmina própria da mucosa uretral (camada interna da próstata); são glândulas pequenas, cujos ductos desembocam em todo perímetro da mucosa uretral.
- b) **Glândulas submucosas** – presentes na camada média ou de transição. Possuem ductos dirigidos para o seio uretral.
- c) **Glândulas principais** – são as glândulas maiores e mais numerosas, compondo a camada externa ou periférica da próstata humana. Seus ductos também se dirigem para o seio uretral.

Você sabia? Os cânceres de próstata geralmente originam nas glândulas principais, enquanto a Hiperplasia Prostática Benigna afeta principalmente as glândulas mucosas e submucosas, as quais crescem muito e podem provocar obstrução total ou parcial da uretra, dificultando a micção.

Todas as glândulas prostáticas são histologicamente similares, possuindo adenômeros e ductos revestidos por epitélio simples pseudo-estratificado cilíndrico, contendo **células secretoras**, **células basais** e **células endócrinas**. Os ductos podem ser reconhecidos pelo aspecto mais escuro do epitélio. As **células secretoras** possuem altura variável, dependendo do grau de atividade de secreção. Quando inativas, as células são mais baixas (cúbicas) e quando ativas em síntese elas apresentam-se mais altas (cilíndricas) e com aspecto pseudo-estratificado. As células secretoras são ricas em lisossomos, com intensa atividade da enzima fosfatase ácida. As **células basais** são pequenas, de forma piramidal, e estão dispostas na base do epitélio, sem atingir o lume dos adenômeros. Na maioria dos animais, as células basais são esparsas, enquanto no homem as **células basais** são numerosas e formam uma camada contínua, em contato com a membrana basal.

Você sabia? A fosfatase ácida da próstata é importante para diagnóstico de câncer. Quando existe carcinoma, a fosfatase ácida é secretada em grande quantidade e passa para o sangue, sendo que sua detecção em níveis mais altos que o normal pode indicar metástase. Outro exame diagnóstico para câncer de próstata mede o nível plasmático de PSA (antígeno prostático específico), secretado pela próstata.

Os adenômeros podem aparecer retraídos ou distendidos, com secreção em seu interior. A **secreção glandular** é acidófila, de aspecto granuloso ou homogêneo. No lume de alguns adenômeros, a secreção, juntamente com células descamadas, forma corpos de forma e tamanho variáveis e fortemente acidófilos, constituídos por lamelas concêntricas, denominados **corpos amiláceos ou concreções prostáticas** (Figura 14). As concreções prostáticas não têm função conhecida. Elas são mais numerosas em indivíduos idosos, nos quais podem calcificar, levando a sangramentos.

A secreção prostática é denominada **líquido prostático**, o qual é um fluido alcalino, responsável pelo odor e a aparência leitosa característica do sêmen. O líquido prostático constitui cerca de 20% do sêmen. Sua função está relacionada com correção do pH vaginal, ou seja, ele neutraliza o pH vaginal para garantir a sobrevivência dos espermatozoides. A composição do líquido prostático inclui cálcio, ácido cítrico,

zinco, lípides, além de diversas proteínas, especialmente enzimas, tais como fibrinolisinase, fosfatase ácida, amilase, β -glicuronidase. O cálcio reage com o ácido cítrico, formando citrato de cálcio, que tampona o pH vaginal. Os lípides, tais como cefalina e colesterol, são importantes para nutrição e manutenção dos espermatozoides. A fibrinolisinase liquefaz o sêmen, facilitando a movimentação e veiculação dos espermatozoides.

Glândulas bulbo-uretrais ou de Cowper

São glândulas pares, localizadas posteriormente à uretra membranosa, mas com desembocadura de seu ducto principal ocorrendo na uretra peniana da raiz do pênis (Figura 12).

As glândulas bulbo-uretrais são envolvidas por uma **cápsula** de tecido conjuntivo denso, contendo feixes de músculo estriado esquelético (derivados do diafragma urogenital). Da cápsula partem **septos conjuntivos** que penetram na glândula e continuam com o **estroma**. Tanto os septos quanto o estroma são constituídos por tecido conjuntivo, contendo fibras musculares lisas e estriadas esqueléticas, esparsas. O **parênquima** das glândulas bulbo-uretrais é formado por glândulas exócrinas compostas túbulo-alveolares mucosas (Figura 15). Os adenômeros têm morfologia semelhante aos adenômeros da próstata.

Estas glândulas são responsáveis pela produção de uma secreção rica em glicoproteínas, glicosaminoglicanos e outros carboidratos (ácido siálico, galactose, galactosamina), que formam o **muco** para lubrificação da uretra. Esse fluido precede o sêmen durante a ejaculação.

Você sabia? O aspecto mucóide do sêmen se deve à constituição do líquido seminal e à secreção mucosa das glândulas bulbo-uretrais e uretrais.

ESTUDO PRÁTICO SOBRE GLÂNDULAS SEXUAIS ACESSÓRIAS E PÊNIS

Para auxiliar na identificação das estruturas presentes nas lâminas histológicas você deve utilizar Atlas de Histologia ou acessar o site: <www.icb.ufmg.br/~hem>.

Lâmina 86 - Próstata - H.E.

Identifique a **cápsula conjuntiva contendo fibras musculares lisas**. Septos e **estroma** não podem ser distinguidos na lâmina e são da mesma natureza **conjuntivo-muscular** da cápsula.

O **parênquima epitelial** é constituído pelas **glândulas prostáticas**, que são formadas por **adenômeros túbulo-acinosos ramificados**, cujo **epitélio secretor** varia de cúbico a prismático, simples ou pseudo-estratificado. Podem ser observadas **células basais** no epitélio prostático. A **secreção glandular** é vista como um conteúdo acidófilo, de aspecto granuloso ou homogêneo, presente no lume de alguns adenômeros. A secreção, juntamente com células descamadas, podem formar as **concreções prostáticas ou corpos amiláceos**, que têm forma e tamanho variáveis e são fortemente acidófilos, constituídos por lamelas concêntricas. Os ductos glandulares possuem o mesmo tipo de epitélio dos adenômeros, não sendo necessário distingui-los.

Lâmina 87 – Corpo do pênis - H.E.

Identifique, de fora para dentro, as seguintes estruturas:

Pele peniana – fina, sem pêlos, com poucas glândulas sebáceas e derme de conjuntivo elástico (a pele pode estar faltando na preparação).

Fáscia peniana superficial – presente abaixo da derme, constitui-se de tecido conjuntivo frouxo, contendo feixes musculares lisos e vasos sangüíneos.

Fáscia peniana profunda – camada de tecido conjuntivo denso, bem vascularizado e innervado, que circunda a albugínea dos corpos de tecido erétil. Nem sempre é possível distinguir as duas fáscias.

Albugíneas penianas – camada espessa de tecido conjuntivo fibroso, que envolve os corpos cavernosos e esponjoso. Entre os corpos cavernosos elas se unem e formam o **septo peniano**. A albugínea do corpo esponjoso é menos desenvolvida, às vezes de difícil visualização (por se confundir com a fáscia profunda).

Corpos de tecido erétil – constituem-se de **dois corpos cavernosos dorsais e um corpo esponjoso ventral**. Identifique os **seios ou lacunas sangüíneas** como cavidades intercomunicantes, revestidas por endotélio e às vezes contendo sangue em seu interior. Elas são mais desenvolvidas nos corpos cavernosos. As lacunas estão separadas por **septos ou trabéculas interlacunares**, de tecido fibroelástico, contendo fibras musculares lisas. No interior do corpo esponjoso encontra-se a **uretra peniana**, que possui **mucosa** formada por epitélio variável, podendo ser pseudo-estratificado ou estratificado prismático. No interior do epitélio podem estar presentes as **glândulas uretrais intraepiteliais** e, na **lâmina própria**, as **glândulas uretrais de Littré**, glândulas simples, túbulo-acinosas mucosas.

ASPECTOS COMPARATIVOS SOBRE O SISTEMA GENITAL MASCULINO DE VERTEBRADOS

Testículo

Os testículos podem ter forma cilíndrica, ovóide ou alongada, geralmente acompanhando a forma do corpo do animal. Diferentemente da grande maioria dos mamíferos (exceto monotremados, cetáceos e sirênios), os testículos da maioria dos vertebrados encontram-se dentro da cavidade celomática. Independentemente das variações na forma e localização dos testículos, o processo de espermatogênese é o mesmo em todos os vertebrados, compreendendo proliferação e diferenciação de **espermátogônias** em **espermátócitos**, que se dividem por meiose e originam as **espermátides**. Estas diferenciam em **espermatozóides**, que têm forma e dimensões grandemente variadas entre as diferentes espécies.

Nos **peixes e anfíbios**, os túbulos seminíferos são curtos, e a espermatogênese ocorre em compartimentos separados, formando os denominados **cistos**. Cada cisto é formado por células germinativas, apresentando o mesmo estágio de desenvolvimento, as quais são sustentadas por **células de Sertoli**. As **espermátogônias** são células grandes, com núcleo lobulado, dispostas na base do túbulo seminífero. Os **espermátócitos primários** são células volumosas, as quais sofrem divisão por meiose. As células germinativas de um mesmo cisto amadurecem simultaneamente, sendo, então, liberadas no lume do túbulo. O interstício testicular possui células musculares lisas, além das células de Leydig. Junto aos testículos de anfíbios pode ocorrer um ovário em repouso, denominado **órgão de Bidder**, que pode se desenvolver e produzir ovócitos, após remoção ou regressão dos testículos.

Nos **répteis e aves**, a espermatogênese assemelha-se àquela dos mamíferos, não ocorrendo cistos de espermatogênese, mas sim o **epitélio seminífero** estratificado e contendo células germinativas em diversos estágios de desenvolvimento. Nas aves, os testículos localizam-se no interior da cavidade corporal, possuem delgada túnica albugínea, que não emite septos, e não há formação de mediastino. Os túbulos seminíferos são anastomosados.

Vias genitais

Não existem vias genitais masculinas em **ciclóstomos** e alguns **teleósteos**, como o salmão, sendo que os espermatozóides são liberados dos testículos diretamente na cavidade celomática e daí atingem o exterior, através de um pequeno **poro genital**, abrindo no seio urogenital. Nos demais **teleósteos**, os espermatozóides saem dos testículos através de um canal denominado **ducto espermático** ou

gonoducto, originado do próprio testículo e do mesórquio (prega do peritônio). O ducto espermático se abre no exterior.

Na maioria dos vertebrados (condrícties, anfíbios, répteis, aves e mamíferos), porém, os espermatozóides são transportados por ductos originados de estruturas renais embrionárias. Dessa forma, os espermatozóides que saem dos testículos atingem inicialmente túbulos mesonéfricos modificados, denominados **dúctulos eferentes**. Estes são túbulos delgados, revestidos por epitélio simples cúbico, em condrícties e anfíbios, ou epitélio cilíndrico contendo células ciliadas e não-ciliadas, nos demais grupos de vertebrados. Em **condrícties**, os dúctulos eferentes desembocam nos ductos de Wolff, também denominados ductos deferentes. Estes possuem numerosas glândulas cuja secreção agrega os espermatozóides, formando os espermatóforos. Nestes vertebrados, a porção final do ducto deferente se alarga e forma a vesícula seminal, que serve para armazenamento temporário de espermatozóides. Essa vesícula se abre no seio urogenital e este na cloaca.

Nos **anfíbios**, os **dúctulos eferentes** unem-se com o **ducto epididimário**, originado da parte anterior do ducto de Wolff. Os ductos epididimários são contorcidos e revestidos por epitélio simples cilíndrico, às vezes, com células ciliadas e células secretoras. Nos anuros, o próprio ducto de Wolff faz o papel de ducto deferente, conduzindo espermatozóides, além de urina, até a cloaca. Esses ductos são, portanto, denominados **canais urosseminais**. Semelhante aos condrícties, também em alguns anfíbios, a porção final do ducto forma uma dilatação ou vesícula seminal, que armazena espermatozóides.

Nos **répteis**, os testículos conectam-se com os epidídimos através dos **dúctulos eferentes**, revestidos por epitélio simples cilíndrico ciliado. Os **ductos epididimários** continuam com os **ductos deferentes**, que desembocam na cloaca. Estes possuem mucosa revestida por epitélio simples cilíndrico, seguida por uma camada muscular lisa, com fibras dispostas circular e longitudinalmente. É interessante notar que nos répteis, aves e mamíferos, como os rins são metanéfricos, os ductos de Wolff ou mesonéfricos se diferenciam em ductos deferentes que servem apenas para transporte de espermatozóides.

Nas aves, as vias genitais consistem da **rede testicular**, numerosos **dúctulos eferentes** e um curto **ducto epididimário**, sendo que em conjunto estes três componentes formam a **região epididimária**, que se encontra disposta na face dorsomedial dos testículos. A estrutura microscópica desse sistema de ductos é similar aos seus equivalentes em mamíferos, porém o ducto epididimário não possui as variações regionais de cabeça, corpo e cauda. O ducto epididimário continua com o **ducto deferente**, que se estende até a cloaca, onde desemboca. A porção caudal desse ducto apresenta uma expansão em seu diâmetro, formando o **receptáculo do ducto deferente**, que serve como um local de armazenamento temporário dos espermatozóides. Os ductos deferentes terminam como papilas cônicas, denominadas

papilas do ducto deferente, as quais se projetam no assoalho do urodeu, na cloaca, onde o sêmen é liberado na ejaculação.

Glândulas sexuais acessórias

Peixes, anfíbios, répteis e aves não apresentam glândulas sexuais acessórias, correspondentes àquelas dos mamíferos. Nos mamíferos, existe muita variação quanto à presença e estrutura das diversas glândulas sexuais acessórias entre as diversas espécies.

Todas as classes de mamíferos apresentam **próstata** e, com exceção dos carnívoros (cão e gato) e cetáceos (baleias), também todos apresentam **vesículas seminais** (em algumas espécies constituem as glândulas vesiculares). As **glândulas bulbo-uretrais** só não ocorrem nos carnívoros.

Órgão de cópula

Em grande parte dos vertebrados inferiores (maioria dos **peixes e anfíbios**), a fertilização é externa e não requer órgão copulador. Em alguns vertebrados de fertilização interna, a cópula envolve apenas a aposição momentânea das cloacas dos machos e das fêmeas, em um processo conhecido como “beijo cloacal”. É o que ocorre, por exemplo, na **maioria das aves**. Em outros vertebrados, porém, existem estruturas especializadas para levar os espermatozoides até o interior da cloaca ou das vias genitais femininas:

- **clássper** (nadadeiras pélvicas modificadas), em tubarões e arraia;
- **gonopódio** (nadadeiras anais modificadas), em alguns teleosteos;
- **espermatóforo**, em salamandras;
- **hemipênis**, em cobras e lagartos;
- **fálus**, em crocodilos, jacarés, tartarugas e em algumas aves.

Nos **répteis** o órgão de cópula é distinto nos diferentes grupos. Nos crocodilianos e quelônios, a parede ventral do proctodeu se espessa formando o **fálus**, constituído por dois corpos eréteis fibrovasculares, contendo um sulco fállico mediano (rodeado de tecido esponjoso linfático), por onde flui o sêmen. As cobras e lagartos possuem um par de **hemipênis**, que se localiza na base da cauda, próximo à abertura cloacal. A ereção do fálus é de natureza sangüínea, enquanto a do hemipênis é mista, ou seja, sangüínea e linfática.

A imensa maioria das **aves** não possui órgão copulador. Porém em alguns grupos de aves existe um órgão de cópula denominado **fálus**, o qual pode ser **intromitente**, como em anseriformes (ex.: patos), tinamiformes (ex.: perdiz, codorna), emas e avestruz, ou **não intromitente**, como em galiformes (ex.: galo, peru) e columbiformes

(ex.:pombos). O fálus das aves é percorrido por um sulco ejaculatório, através do qual flui o sêmen ejaculado dos ductos deferentes. O fálus emerge do assoalho do proctodeu e, diferente do pênis de mamíferos, seu mecanismo de **ereção é linfático** e não sangüíneo. A linfa é produzida em um órgão especializado, denominado **corpo vascular paracloacal**, que se localiza na parede ventrolateral da cloaca.

Os componentes histológicos do **pênis** das diversas espécies de **mamíferos** são similares, mas existe grande variação quanto à organização e distribuição destes componentes ao longo do órgão. Baseado na constituição do corpo cavernoso, o pênis de mamíferos pode ser do tipo fibroelástico ou fibroso (ex.: suínos, ruminantes) e músculo-cavernoso ou vascular (ex.: homens, carnívoros e eqüinos). No **pênis fibroelástico**, o tecido erétil é formado por pequenos espaços sangüíneos envolvidos por desenvolvido tecido fibroelástico. No **pênis vascular**, os espaços sangüíneos são maiores e delimitados por septos mais finos de tecido conjuntivo-muscular. A glândula pode conter tecido erétil (ex.: homens), osso (ex.: carnívoros), cartilagem ou tecido conjuntivo (ex.: touros), como principal constituinte. O osso peniano é denominado **báculo** e está presente em roedores, quirópteros, carnívoros, insetívoros, cetáceos e primatas não humanos. Em **marsupiais**, o pênis tem glândula bífida, a qual se introduz na vagina, que é dupla.

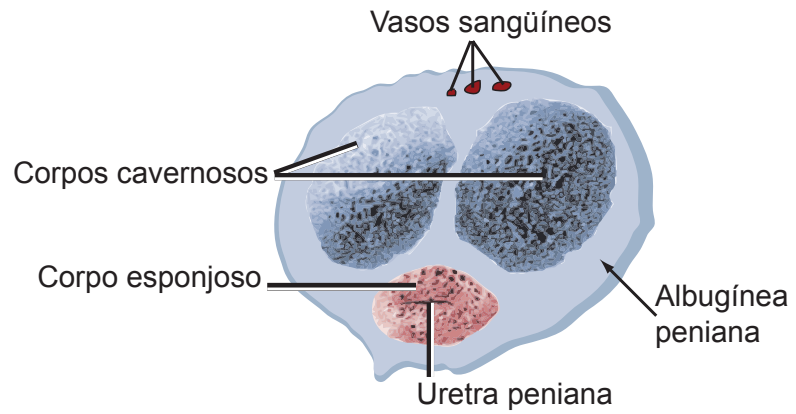


Figura 10 – Estrutura do corpo peniano

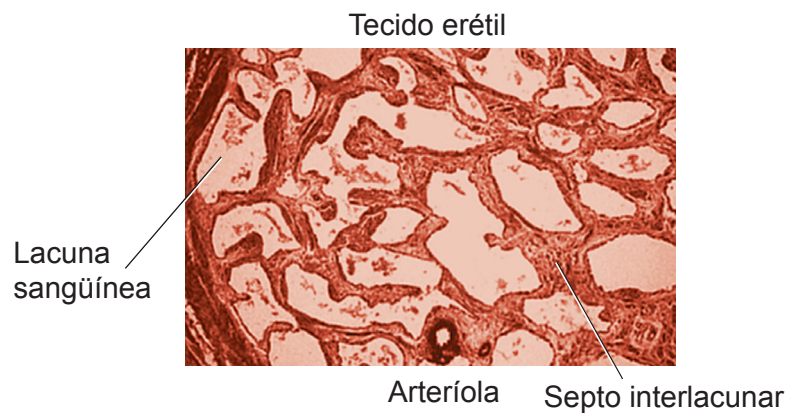


Figura 11 – Organização histológica do tecido erétil do corpo cavernoso do pênis

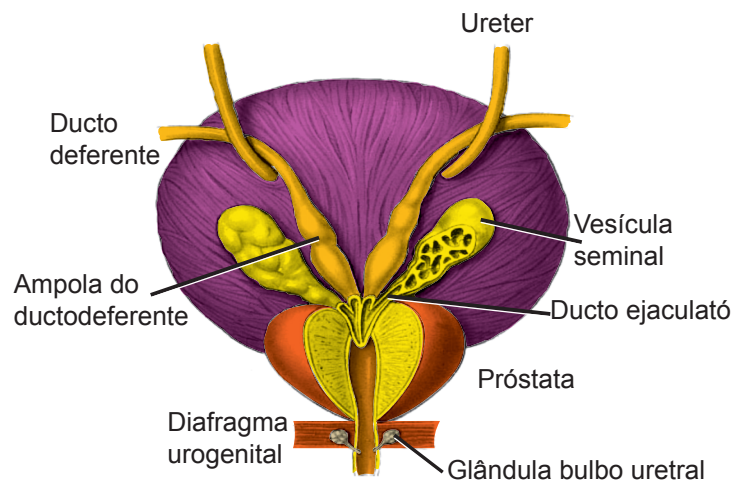


Figura 12 – Disposição das glândulas sexuais acessórias

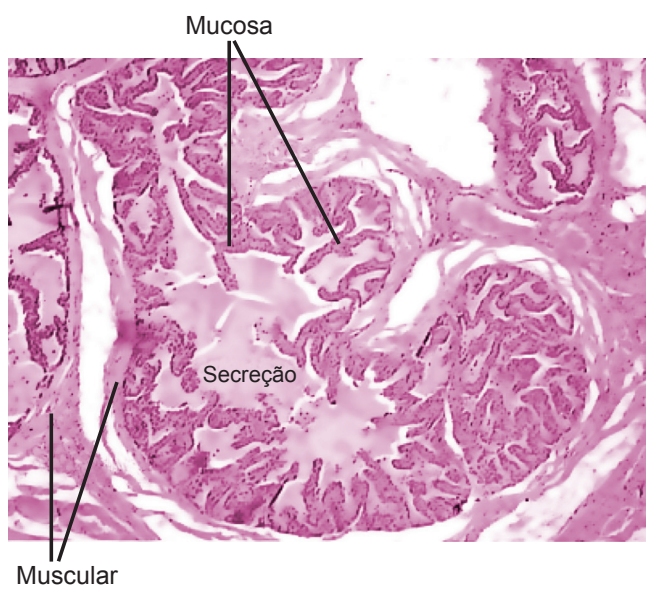


Figura 13 – Organização histológica da vesícula seminal

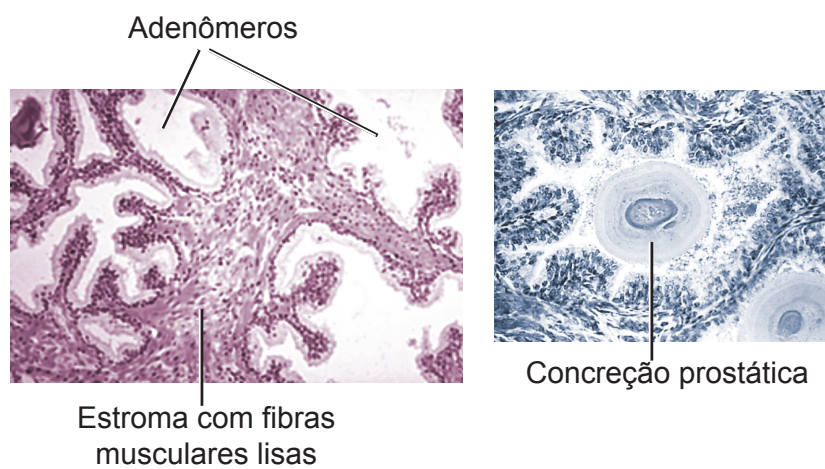


Figura 14 – Organização histológica da próstata

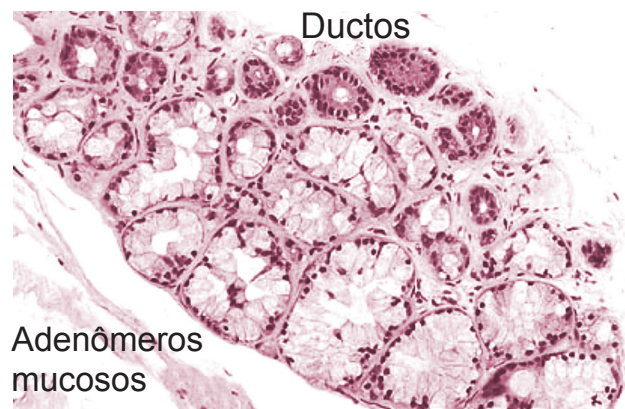


Figura 15 – Organização histológica da glândula bulbouretral

Sistema Genital Feminino I

O sistema genital feminino é constituído pelos ovários (gônadas femininas), vias genitais (tubas uterinas, útero e vagina) (Figura 1) e genitália externa, contendo vestibulo vaginal, lábios vaginais menores e maiores e o clitóris. As mamas, apesar de não serem órgãos genitais, estão funcionalmente relacionadas com o sistema genital feminino e por isso serão parte desta aula.

O sistema genital feminino é responsável pela produção de gametas e produção de hormônios esteróides (estrógenos e progesterona), que estimulam o desenvolvimento dos gametas (folículos ovarianos), determinam diferenças sexuais secundárias e agem na libido sexual e desenvolvimento das glândulas mamárias para nutrição do recém-nascido. Uma característica do sistema genital feminino é o fato de ele sofrer grandes alterações cíclicas em sua estrutura e função, no período de vida compreendido entre a menarca (primeira menstruação) e a menopausa (última menstruação). As alterações estão associadas ao ciclo menstrual e à gestação e são reguladas por mecanismos hormonais e nervosos.

OVÁRIO

Os ovários são órgãos pares, relacionados com a produção dos gametas (**gametogênese**) e dos hormônios sexuais femininos, estrógenos e progesterona (**esteroidogênese**). Possuem forma ovalada, contendo um **hilo**, por onde penetram vasos e nervos. O ovário encontra-se preso ao ligamento largo do útero por uma prega dupla de peritônio, o **mesovário** (Figuras 1 e 2).

Acompanhe a descrição da organização histológica do ovário a partir da Figura 2. Os ovários são envolvidos por uma cápsula de tecido conjuntivo fibroso, denominada **albugínea ovariana**, a qual é recoberta por epitélio de revestimento simples, cúbico ou pavimentoso, o **epitélio ovariano**. No ovário distinguem-se as regiões cortical e medular, entre as quais não existe limite bem definido. O **córtex ovariano** corresponde à porção periférica do ovário, que contém os ovócitos envoltos pelos **folículos ovarianos**,

cujo tamanho e estrutura variam dependendo do grau de desenvolvimento. Os folículos são sustentados pelo **estroma**, formado por tecido conjuntivo muito celular e pobre em fibras. A **medular do ovário** ocupa o interior do órgão e é constituída por tecido conjuntivo frouxo, contendo nervos e numerosos vasos linfáticos e sanguíneos, que se ramificam para irrigar a cortical. Ocasionalmente, podem ser vistos na medula túbulos remanescentes da **rede ovárica** (*rete ovarii*), revestidos por epitélio simples pavimentoso a cúbico. A rede ovárica é vestigial e não tem função conhecida.

Maturação do ovócito

Os ovócitos se formam na vida intra-uterina e não aumentam em número após o nascimento. As células precursoras dos ovócitos, os **gonócitos primordiais**, originam-se na parede do saco vitelino e migram até o ovário em formação. Durante a migração, os gonócitos sofrem várias mitoses e ao chegarem ao ovário convertem-se em **ovócitos I** e são envolvidos pelas células foliculares, passando a constituir os folículos primordiais. O ovócito I inicia a divisão por meiose e pára na fase de diplóteno da prófase I, persistindo assim até a puberdade e ao longo da vida reprodutiva, caracterizando o chamado **período dictióteno**. A cada ciclo menstrual, pouco antes da ovulação, completa-se a primeira divisão meiótica e forma-se o **ovócito II** e o primeiro polócito ou corpúsculo polar, que se degenera. Inicia-se então a segunda divisão de meiose do ovócito II, mas esta não se completa e pára na metáfase II. Ocorre então a ovulação, e o ovócito II em metáfase é liberado do folículo e captado pela tuba uterina, onde, se houver fertilização, termina a divisão meiótica e formam-se o **óvulo** e o segundo polócito ou corpúsculo polar. Os polócitos não são funcionais e logo degeneram. Se não houver fertilização, ocorre autólise do ovócito II na tuba uterina.

Estrutura dos folículos ovarianos

Os folículos ovarianos (Figura 3) são as estruturas que contêm os ovócitos e dependendo do grau de desenvolvimento podem ser classificados em:

1) Folículos primordiais

São os menores e mais numerosos folículos, os quais concentram na periferia da região cortical, abaixo da albugínea, onde aparecem isolados ou em grupos. Constituem-se de **ovócito I** envolvido pelo **epitélio folicular**, este sendo formado por uma camada única de células pavimentosas. O ovócito é uma célula grande, de citoplasma granuloso, acidófilo, com núcleo grande, vesiculoso e nucléolo evidente. Os folículos primordiais estão presentes ao nascimento, na infância e, até depois da puberdade, ainda constituem a maioria total dos folículos ovarianos.

2) Folículos primários ou em crescimento

Durante o desenvolvimento folicular que ocorre a cada ciclo ovariano, são observadas mudanças no ovócito, no epitélio folicular e no estroma, de forma que o folículo primordial passa a ser reconhecido como folículo primário. Para tanto, o ovócito I cresce, sua membrana plasmática torna-se irregular com muitas microvilosidades, aumentando a superfície de secreção das glicoproteínas que constituirão a **zona pelúcida**. Esta é uma espessa camada acidófila, acelular, PAS-positiva, presente entre o ovócito e a camada granulosa. O **epitélio folicular** torna-se cúbico e, após proliferação mitótica, passa de simples a biestratificado e, finalmente, multiestratificado, passando a constituir a **camada granulosa**. Separando o epitélio folicular do estroma adjacente, há uma evidente membrana basal. Por fora da membrana basal ocorre uma progressiva condensação e organização das células do estroma em torno do folículo, constituindo o esboço das **tecas foliculares**. Os folículos primários são encontrados a partir da puberdade e durante toda a vida reprodutiva. Em cada ciclo menstrual, grupos de 15 a 20 folículos primordiais são recrutados e iniciam seu desenvolvimento em direção à ovulação, sendo que alguns alcançarão a fase de folículo secundário e outros entrarão em atresia.

3) Folículos secundários ou antrais

Com o início da atuação dos hormônios hipofisários (FSH e LH), na puberdade, inicia-se a maturação dos folículos primários em folículos secundários. Neste processo, o **ovócito I** cresce até atingir seu diâmetro máximo (cerca de 125 μ m) e pára de crescer. O folículo, no entanto, continua seu crescimento, ficando proporcionalmente muito maior que o ovócito. Ocorre ainda proliferação das células da **camada granulosa** que se torna mais estratificada. Estas células começam a secretar líquido que se acumula entre elas, formando cavidades, que, progressivamente, confluem para formar o **antro folicular**, característico destes folículos. Este, à medida que aumenta de tamanho, passa a ser mais comumente denominado de cavidade folicular em folículos mais avançados. O antro ou cavidade folicular se enche de **líquido folicular**, rico em ácido hialurônico, proteínas e hormônios, o qual se apresenta acidófilo e com precipitações em grumos nos preparados histológicos. Externamente, a camada tecal se reorganiza e forma as tecas interna e externa. A **teca interna** é formada por células do estroma modificadas, poliédricas ou arredondadas, que assumem aspecto epitelióide e possuem características de células secretoras de esteróides (citoplasma claro, vacuolado, núcleo esférico, vesiculoso e com nucléolo evidente). Entre essas células, existem numerosos vasos sanguíneos. A **teca externa** é formada por células conjuntivas fusiformes, com núcleos alongados, que se dispõem concentricamente ao folículo, formando uma cápsula com

função protetora. A distinção entre teca interna e camada granulosa é bem evidente devido à presença da espessa membrana basal, mas os limites entre as duas tecas ou entre a teca externa e o estroma circunjacente não são bem definidos.

É interessante notar que à medida que o folículo cresce, o antro folicular aumenta, e o ovócito torna-se excêntrico, sendo visto em um dos pólos do folículo. A camada granulosa parece mais delgada. O **ovócito**, com sua **zona pelúcida**, permanece envolvido por células foliculares, que constituem a **coroa radiada**. Este conjunto de estruturas está ainda preso à camada granulosa por um aglomerado de células foliculares denominado **acúmulo oóforo** (*cumulus oophorus*), que se projeta no antro. O ovócito e as células do acúmulo oóforo vão se soltando cada vez mais do resto da granulosa, em preparação para a ovulação.

4) Folículos terciários, maduros ou de Graaf

Apresentam morfologia semelhante à de um folículo secundário em fase avançada de crescimento, possuindo tecas bem diferenciadas e antro folicular amplo e preenchido pelo líquido folicular. O que os diferencia é o fato de os folículos terciários fazerem saliência na superfície do ovário, estando prontos para a ovulação.

Para fixar seu aprendizado, retorne à Figura 2 e identifique os diferentes tipos de folículos ovarianos no parênquima do ovário, incluindo a projeção do folículo maduro na superfície do órgão.

Ovulação

A ovulação é o processo através do qual o ovócito II é liberado do folículo ovariano (Figura 2). Para que o ovócito seja liberado é necessário que tanto a parede do folículo maduro, quanto a parede do ovário acima dele se rompam. Um folículo ovariano torna-se maduro a cada 28 dias na mulher, quando então se rompe e libera o ovócito II na ovulação, o que ocorre em torno do 14º dia do ciclo menstrual.

Neste processo ocorrem vários eventos, que podemos assim simplificar:

- Com a aproximação da ovulação, o líquido folicular acumula-se mais rapidamente no antro folicular fazendo pressão sobre a camada granulosa, as tecas foliculares, a túnica albugínea e o epitélio ovariano acima do folículo, as quais progressivamente se adelgaçam.
- O folículo projeta-se na superfície do ovário, fazendo pressão sobre a mesma e formando uma elevação, o **estigma ou mácula pelúcida**. Devido à compressão do folículo, cessa o fluxo sanguíneo no local, causando isquemia na superfície e enfraquecendo os tecidos para facilitar a passagem do ovócito.

- No interior do folículo, o conjunto formado pelo **ovócito II** com sua **zona pelúcida** e as células da **coroa radiada** soltam-se do acúmulo oóforo e flutuam no líquido folicular.
- Fatores produzidos localmente, por células do próprio folículo ou do estroma (por exemplo, prostaglandinas), estimulam apoptose das células do estigma.
- Devido em parte à pressão do líquido folicular, mas principalmente à isquemia e degeneração na superfície, rompem-se o folículo e o estigma, de forma que o ovócito II e a coroa radiada são expulsos, seguidos de um jato de líquido folicular (aquele que estava contido sob pressão dentro do folículo). Nisto consiste a ovulação!

O ovócito II ovulado então é captado pelas tubas uterinas, onde será fertilizado ou sofre autólise. Se fertilizado, inicia-se o desenvolvimento embrionário, que será estudado na disciplina de Embriologia. Se não ocorrer a fertilização, inicia-se novo ciclo ovariano até que ocorra a ovulação e uma nova chance de fertilização.

Corpo lúteo ou amarelo

Acabamos de conhecer o que acontece com o folículo que sofre ovulação. Mas se apenas o ovócito rodeado pela zona pelúcida e células da coroa radiada são liberados na ovulação, o que acontece com as demais estruturas que compõem o folículo maduro?

Após a ovulação, restam no ovário as **camadas granulosa e teca interna e externa** do folículo ovulado, as quais sofrem modificações e formam uma glândula endócrina temporária, denominada **corpo lúteo ou amarelo** (Figura 2). Esta é uma estrutura glandular, volumosa, de forma aproximadamente esférica, formada por células tipicamente secretoras de hormônios esteróides. Origina-se de folículos ovulados e secreta progesterona e, em menor quantidade, estrógenos. No ovário de animais de ovulação múltipla pode aparecer mais de um corpo lúteo.

Com a expulsão do líquido folicular, que estava sob pressão no interior do folículo maduro, ocorre colapso da parede folicular, a qual se torna pregueada, e a antiga cavidade folicular é invadida por tecido conjuntivo, que forma o seu centro. As células da **camada granulosa** proliferam, aumentam de volume e adquirem características típicas de células secretoras de esteróides, que são volumosas, poliédricas ou esferoidais, com citoplasma claro, repleto de gotículas lipídicas e núcleos esferoidais, vesiculosos. Elas constituem a maioria das células do corpo lúteo e são chamadas **células luteínicas, granuloluteínicas ou luteínicas granulosas**. Elas contêm um pigmento amarelo lipossolúvel que dá cor ao órgão (corpo amarelo).

As células da **teca interna** mantêm as características já existentes de células secretoras de esteróides, porém não se dividem nem aumentam

de volume, sendo, assim, menores, menos numerosas e mais coradas (com menos gotículas lipídicas) que as células luteínicas. Elas ficam restritas à periferia do corpo lúteo, formando grupos descontínuos de células, denominadas **células paraluteínicas, tecoluteínicas ou luteínicas tecais**. Os vasos sanguíneos da teca interna crescem para o interior do corpo lúteo e dão origem à rica rede capilar do corpo lúteo (é bom lembrar que até então a granulosa era avascular).

A **teca externa** permanece formando uma cápsula de tecido conjuntivo denso que envolve o corpo lúteo. Desta origina o estroma de tecido conjuntivo delicado, contendo numerosos capilares, que sustenta o parênquima do corpo lúteo.

O corpo lúteo secreta progesterona e pequena quantidade de estrógeno que estimulam o desenvolvimento do endométrio, preparando-o para a implantação do zigoto. Se isto realmente ocorrer, o corpo lúteo aumenta de tamanho (até cinco centímetros), formando o **corpo lúteo gravídico**, que está relacionado com manutenção da gravidez, persistindo durante os nove meses de gestação, embora entre em regressão a partir do sexto mês. A manutenção do corpo lúteo é estimulada pela gonadotrofina coriônica humana (HCG), secretada pelo trofoblasto. As células paraluteínicas sintetizam menos que as células luteínicas. Se não houver fecundação, forma-se o **corpo lúteo menstrual**, que só persiste por uma a duas semanas e, então, suas células entram em degeneração, macrófagos invadem o local e fagocitam os restos celulares. O espaço antes ocupado pelo corpo lúteo vai sendo ocupado por tecido conjuntivo, formando uma cicatriz de tecido conjuntivo denso, muito fibroso, relativamente acelular e pouco vascularizado, que constitui o **corpo branco ou corpus albicans** (Figura 2). Este vai sendo reabsorvido com o tempo. O corpo lúteo gravídico sofre o mesmo processo de regressão após a gravidez.

Atresia folicular e glândulas intersticiais

A mulher tem aproximadamente dois milhões de ovócitos na época do nascimento e 300 mil na puberdade, mas durante a vida reprodutiva (dos 12 aos 45 anos de idade, aproximadamente) só são ovulados 400-450 ovócitos. Todo o restante sofre degeneração, desde a vida intra-uterina e a cada ciclo menstrual, onde cerca de 15 folículos amadurecem, mas só um é ovulado. Este processo de degeneração folicular é conhecido como **atresia folicular**. Ele tem início na vida fetal e continua por toda a vida reprodutiva da mulher, mas em geral é mais intenso ao nascimento (quando cessam os efeitos dos hormônios de origem materna), na puberdade, na gravidez e na menopausa, momentos em que ocorre grande variação de concentração hormonal.

Os folículos ovarianos que não ovulam e entram em processo de degeneração ou atresia são denominados **folículos atrésicos ou**

atróficos. A atresia pode ocorrer em qualquer fase do desenvolvimento folicular, sendo o processo mais complexo quanto mais desenvolvido for o folículo:

- No caso de **folículos primordiais ou primários menos desenvolvidos**, a atresia é caracterizada por degeneração do ovócito e desintegração do epitélio folicular, sem deixar vestígios.
- Em **folículos primários mais desenvolvidos e folículos secundários e maduros atrésicos**, o ovócito morre, o epitélio folicular (camada granulosa) desintegra e se separa do ovócito, mas podem aparecer resquícios da **zona pelúcida**, que é mais resistente à degeneração. Externamente, ocorre proliferação das células tecais. Em muitos folículos, a membrana basal que separa a granulosa da teca interna torna-se espessada e hialina, passando a ser denominada **membrana vítrea**. Folículos atrésicos avançados, normalmente, dão origem a cicatrizes de tecido conjuntivo fibroso e hialino, denominadas **corpos atrésicos**. Estes têm estrutura similar, mas são menores que os corpos brancos (derivados do corpo lúteo degenerado) (Figura 2). Com o tempo, eles são reabsorvidos e substituídos pelo estroma. É comum que células da teca interna de folículos atrésicos maiores permaneçam como grupos de células poliédricas ou esferoidais, com citoplasma vacuolado, em torno dos folículos atrésicos e corpos atrésicos, ou apareçam dispersas no estroma. Estes grupos de células constituem as **células ou glândulas intersticiais do ovário**, que são produtoras de andrógenos.

Histofisiologia do ovário

A cada mês ocorrem elevação e diminuição cíclica do FSH e LH, causando alterações ovarianas também cíclicas. Este ciclo ovariano envolve relação complexa entre hipotálamo, hipófise e ovário. O **hipotálamo** produz o fator de liberação de gonadotrofinas (**GnRH**), que estimula a **hipófise** a produzir as gonadotrofinas, **FSH e LH**, que agem no **ovário**, estimulando secreção de **estrógenos e progesterona**. Os níveis de FSH são mais altos na primeira fase do ciclo ovariano, estimulando o crescimento dos folículos ovarianos e a produção de estrógenos pelos mesmos, caracterizando a **fase folicular ou estrogênica**. O LH tem seus níveis mais elevados no período periovulatório, induzindo a **ovulação** e formação do corpo lúteo, que produz progesterona, o hormônio dominante na segunda fase do ciclo ovariano, a **fase luteínica ou progesterônica** (detalhes dessa regulação hormonal serão vistos na disciplina Fisiologia).

ESTUDO PRÁTICO DO OVÁRIO

Para auxiliar na identificação das estruturas presentes nas lâminas histológicas você deve utilizar Atlas de Histologia ou acessar o site: <www.icb.ufmg.br/~hem>.

Lâmina 88 – Ovário - H.E.

Em aumento menor, podem ser identificadas duas regiões:

- 1) **Medular** - constituída por tecido conjuntivo frouxo contendo nervos e vasos.
- 2) **Cortical** - constituída, de fora para dentro, por **epitélio de revestimento**, simples cúbico ou pavimentoso; **albugínea ovariana**, de tecido conjuntivo fibroso; **estroma** de tecido conjuntivo celular e pobre em fibras, contendo os **folículos ovarianos**. Observe os folículos ovarianos em aumentos maiores.

Folículos primordiais—pequenos e numerosos, encontram-se concentrados na periferia da cortical. Constituem-se de **ovócito I**, envolvido por uma camada de células pavimentosas, o **epitélio folicular**.

Folículos primários—constituídos pelo **ovócito I** que, na maioria dos casos, já apresenta **zona pelúcida** espessa e fortemente acidófila, e pelo **epitélio folicular**, que passa de simples pavimentoso a cúbico, primástico e, depois, estratificado poliédrico. Externamente, ocorre uma progressiva condensação das células do estroma em torno do folículo, constituindo a **teca folicular**.

Folículos secundários ou antrais—caracterizados pela presença de vacúolos com líquido, que se acumulam entre as células e que confluem para formar uma cavidade única, o **antro folicular**. O epitélio folicular, agora denominado **camada granulosa**, é estratificado. O **ovócito I com sua zona pelúcida** permanece envolvido por células foliculares, que constituem a **coroa radiada**, e está preso à camada granulosa pelo **acúmulo oóforo**. A **teca interna** é formada por células poliédricas ou arredondadas, que possuem citoplasma vacuolado (imagem negativa de gotículas lipídicas). Entre essas células, existem numerosos capilares sangüíneos. A **teca externa** é formada por células fusiformes, com núcleos alongados, dispostas concentricamente ao redor do folículo.

Os folículos terciários ou maduros fazem saliência na superfície do ovário e não são identificados na maioria das lâminas.

Nesta lâmina podem ser vistos também **folículos atrésicos**, mais facilmente identificados pelos **restos da zona pelúcida**, espessada e acidófila. Folículos atrésicos avançados podem dar origem a cicatrizes de tecido conjuntivo fibroso e hialino, denominadas **corpos atrésicos**. Ainda, células da teca interna podem permanecer em

torno dos folículos e corpos atrescicos ou dispersas, no estroma, constituindo as denominadas **células ou glândulas intersticiais**.

Em algumas lâminas, podem ser vistos **corpos lúteos ou amarelos**, estruturas glandulares volumosas, formadas por células tipicamente secretoras de hormônios esteróides, os quais serão estudados com maiores detalhes na lâmina seguinte.

Lâmina 89 – Ovário com corpo lúteo - Tricrômico de Gomori

Nesta lâmina, o ovário é de animal de ovulação múltipla e, por isso, pode aparecer mais de um corpo lúteo.

Em menor aumento, identifique um corpo lúteo, pela sua forma esférica, grande volume e aparência bem corada. Em médio e grande aumentos, observe a **cápsula de tecido conjuntivo denso** e **estroma** de conjuntivo delicado e bem vascularizado, ambos corados em verde. No **parênquima**, observe:

- a) **células luteínicas**, volumosas, poliédricas ou esferoidais, com citoplasma vacuolado (imagem negativa das gotículas lipídicas) e núcleos vesiculosos; constituem a maioria das células do parênquima;
- b) **células paraluteínicas**, menores, menos numerosas e mais coradas que as células luteínicas; distribuem-se em grupos na periferia do corpo lúteo.

Após a regressão do corpo lúteo, forma-se o **corpo branco**, reconhecido na lâmina, como uma estrutura esferoidal, de tamanho semelhante ao do corpo lúteo, e constituído por conjuntivo fibroso, corado em verde.

ASPECTOS COMPARATIVOS SOBRE OVÁRIO

A forma e tamanho do ovário variam nas diferentes espécies de vertebrados e mesmo dentro de uma mesma espécie, dependendo da estação do ano e/ou fase reprodutiva do animal. Os ovários são órgãos pares na maioria dos vertebrados, exceto em alguns peixes, répteis, monotremados e morcegos na maioria das aves (exceto algumas corujas e gaviões), que só apresentam um ovário funcional.

Nos **vertebrados inferiores**, parte das **ovogônias** permanece no estado indiferenciado e pode entrar em mitose após cada postura. Nos **vertebrados superiores**, a atividade mitótica das ovogônias só ocorre no início do desenvolvimento: até quatro a oito dias antes da eclosão nas aves; 10º dia do desenvolvimento embrionário na coelha; 15º dia de vida embrionária na mulher. Diferentemente dos mamíferos (exceto monotremados), os folículos ovarianos da maioria dos vertebrados não possuem cavidade folicular.

Nos **peixes teleósteos**, os ovários são alongados, em forma de saco com fundo cego e superfície interna pregueada, representando uma projeção do celoma. Os ovócitos são formados na parede interna deste saco ovariano e, durante a ovulação, eles são lançados em seu lume, o **ovisaco**.

Nos **anfíbios**, os ovários também são saculares, de parede fina e possuem córtex revestido por epitélio ovariano. Os **ovócitos** são grandes, contendo núcleo, citoplasma, membrana plasmática e depósitos de vitelo. Eles são envolvidos pela **membrana vitelínica**, uma camada acelular, delgada (homóloga à zona pelúcida de mamíferos), secretada pelas células foliculares. Externamente estão uma camada de **células foliculares** e a **teca interna**, formada por células dispostas em várias camadas, contendo rica vascularização, além de fibras musculares lisas. A **teca externa** consiste de uma prega do peritônio que envolve o folículo. Os ovários apresentam folículos em diferentes estágios de desenvolvimento, incluindo folículos atrésicos. Na ovulação, a parede do saco ovariano se rompe e os ovócitos são liberados no celoma. Após a eliminação dos ovócitos, os ovários dos **anfíbios**, igual ao que ocorre em **peixes**, ficam reduzidos a um delgado epitélio ovariano, como parte do córtex, envolvendo uma pequena quantidade de tecido conjuntivo, correspondendo à medula. A estrutura do ovário se refaz quando inicia novo período reprodutivo.

Nos **répteis e aves**, os ovários têm superfície irregular, devido à presença de folículos de diversos tamanhos desenvolvendo-se em seu interior. Pode-se distinguir o **córtex** e a **medula** nos ovários, embora a medula seja pouco desenvolvida. Os **ovócitos** são células muito grandes e estão envolvidos pela membrana plasmática, seguida da **membrana vitelínica** (acelular) e por uma ou várias camadas de células da **granulosa**, dependendo da fase de maturação do folículo. Ocorrem, ainda, as **tecas interna e externa**. O grande tamanho dos folículos se deve à deposição do vitelo nos ovócitos. Diferentemente dos mamíferos, os grandes folículos não estão imersos no estroma do ovário, mas possuem pedículos que os mantêm fixos no ovário.

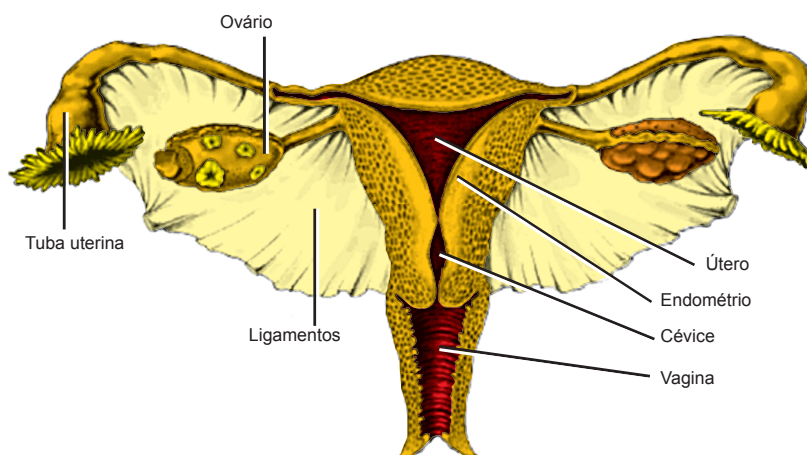


Figura 1 – Componentes do sistema genital feminino

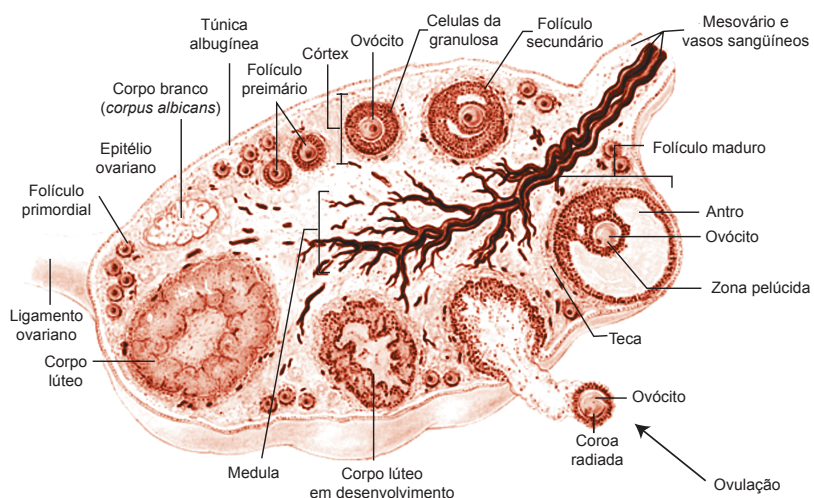


Figura 2 – Componentes do ovário

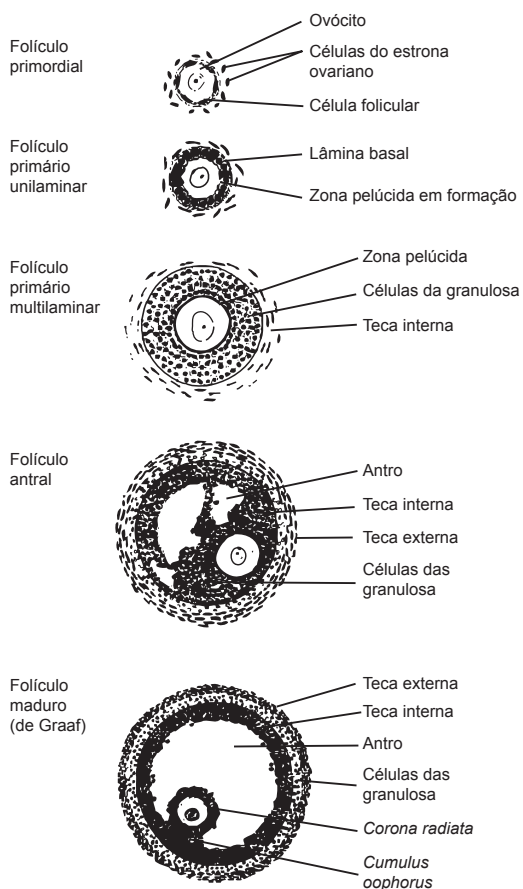


Figura 3 – Esquema da estrutura dos folículos ovarianos em diversos estágios de desenvolvimento

Sistema Genital Feminino II

VIAS GENITAIS FEMININAS

As vias genitais femininas compõem-se das tubas uterinas, útero e vagina. Esses órgãos fornecem o ambiente adequado para fecundação interna e para o desenvolvimento do embrião.

TUBAS UTERINAS

As tubas uterinas, também denominadas trompas de Falópio, são órgãos pares, alongados, que se estendem bilateralmente do útero para os ovários, aos quais não se funde (Figura 1). Na tuba uterina distinguem-se quatro segmentos: intramural, istmo, ampola e infundíbulo. O **infundíbulo** é a região em forma de funil, adjacente ao ovário, a qual se abre na cavidade peritoneal. Apresenta numerosas projeções de mucosa, denominadas **fímbrias**, na extremidade voltada para o ovário. Segue-se a **ampola**, que é o segmento mais longo da tuba uterina e local onde geralmente ocorre a fertilização (penetração do ovócito pelo espermatozóide). O **istmo** é a porção mais delgada e adjacente ao útero. O **segmento intramural** é curto e corresponde à porção da tuba que atravessa a parede uterina

Este órgão tem função de receber os ovócitos II da ovulação, contribuir para a capacitação dos espermatozoides, fornecer um ambiente adequado para a fertilização, manter a viabilidade do ovócito ou embrião e transportá-lo em direção ao útero.

A parede do oviduto é formada pelas túnicas mucosa, muscular e serosa (Figura 4). A **mucosa** possui pregas bastante numerosas e ramificadas, principalmente na região da ampola e infundíbulo. Esse pregueamento da mucosa reduz do infundíbulo em direção ao segmento intramural, onde a superfície se torna quase lisa. A mucosa é recoberta por epitélio simples cilíndrico ciliado, contendo algumas **células secretoras** não ciliadas. Os cílios batem em direção ao útero, facilitando o transporte do ovócito ou blastocisto, enquanto as células secretoras fornecem material

nutritivo para a manutenção do mesmo. A altura do epitélio diminui do infundíbulo para a porção intramural, o mesmo ocorrendo com a quantidade de cílios. A **lâmina própria** é de tecido conjuntivo frouxo, bastante celular e bem vascularizado. A **muscular** é pouco desenvolvida e organiza-se em duas camadas de tecido muscular liso, sendo a interna circular, e a externa longitudinal. A **serosa** é constituída por epitélio simples pavimentoso, ou mesotélio, apoiado em delgada camada de tecido conjuntivo.

O oviduto sofre mudanças cíclicas em sua morfologia dependendo dos níveis hormonais durante o ciclo ovariano. Na **fase folicular**, os altos níveis de estrógenos promovem aumento da altura epitelial, da atividade de síntese das células secretoras de muco e formação de cílios. As células epiteliais hipertrofiam atingindo até cerca de 30 m de altura na ovulação. O muco secretado forma uma corrente que mantém o ovo em suspensão. Também contém nutrientes para o embrião e contribui para proteção do mesmo. Próximo da **ovulação**, as fímbrias tornam-se túrgidas, aproximam-se do ovário e a tuba passa a exibir contrações peristálticas importantes para captação e transporte do ovócito. As ondas peristálticas, auxiliadas pelos batimentos ciliares, impulsionam o ovócito ou blastocisto em direção ao útero. Após a ovulação, na **fase luteínica**, sob influência dos níveis elevados de progesterona, as células epiteliais sofrem redução na altura, sendo que próximo da menstruação elas chegam a ter cerca de metade da altura adquirida na ovulação. Também os cílios reduzem em número e altura. Na **gravidez**, o epitélio permanece com este aspecto atrofiado.

ÚTERO

O útero é o segmento do sistema genital que recebe o blastocisto e onde ocorre a implantação e todo o desenvolvimento embrionário e fetal. É um órgão oco, anatomicamente dividido em fundo, corpo e cérvix (cérvix ou colo) (Figura 1). O **fundo** constitui a porção acima do local de penetração das tubas uterinas. O **corpo** é a porção mais dilatada do útero e o local onde geralmente ocorre a implantação do embrião. O **colo** uterino corresponde à parte inferior e cilíndrica do útero, a qual se projeta no interior da vagina. Histologicamente, o fundo e o corpo têm as mesmas características, porém o colo difere histológica e funcionalmente do corpo. Por essa razão a descrição sobre corpo/fundo e colo será feita separadamente.

Organização histológica do corpo e fundo do útero

A parede do útero é espessa e constitui-se de três camadas distintas, sendo o endométrio, miométrio e perimétrio, que correspondem respectivamente à mucosa uterina, camada muscular e serosa peritoneal.

a) Endométrio

O endométrio é relativamente delgado e está revestido por **epitélio simples cilíndrico**, contendo células mucosas e esporádicas células ciliadas. O epitélio invagina-se para o interior da **lâmina própria** e forma as **glândulas uterinas**, que são simples tubulosas, às vezes ramificadas na região mais profunda. A lâmina própria é composta de tecido conjuntivo bastante celular, o que é evidenciado pela grande quantidade de núcleos distribuídos entre as fibras colágenas, pouco numerosas. As células são, em geral, fusiformes ou estreladas. Também estão presentes abundantes linfócitos, macrófagos e outras células de defesa. O endométrio pode ser subdividido em duas camadas que diferem em estrutura e função: as camadas funcional e basal (Figura 5).

- A **camada funcional** é a mais superficial, menos celular e mais espessa, que sofre as modificações cíclicas do endométrio e se descama na fase menstrual e após o parto.
- A **camada basal** é a porção da lâmina própria mais rica em células e que contém a maior parte do fundo ramificado das glândulas uterinas. Esta camada se mantém íntegra durante a menstruação e serve como fonte de regeneração para a camada funcional.

b) Miométrio

É a camada mais espessa do útero (10-15 mm), constituída por feixes musculares lisos, entrelaçados, dispostos em várias direções e separados por conjuntivo. Pode ser subdividida em três camadas mal definidas, as camadas interna, média e externa. A camada interna ou estrato submucoso, da mesma forma que a camada externa ou estrato subseroso, contém fibras musculares lisas dispostas principalmente em sentido longitudinal. A camada média possui fibras musculares com disposição circular e/ou oblíqua. Esta camada é também chamada de estrato vascular porque possui muitos vasos sanguíneos de grande calibre.

Você sabia? Na gravidez o miométrio é enormemente aumentado, devido à hipertrofia (aumento de dimensão) e hiperplasia (aumento do número) das fibras musculares lisas, que passam de cerca de 50 m para 500 m de comprimento. Após a gravidez, o número de células musculares diminui e as que persistem diminuem de tamanho. O útero volta praticamente ao normal, mas nunca será como o da fêmea nulípara (que nunca engravidou), pois sua cavidade fica maior e a parede mais espessa.

c) Perimétrio

O perimétrio equivale à camada externa do útero, a qual pode ser serosa ou adventícia. A porção superior do útero é recoberta por **serosa** peritoneal constituída de mesotélio e tecido conjuntivo frouxo submesotelial. A serosa é contínua com o ligamento largo do útero, que contém vasos e nervos. O restante do útero é recoberto por **adventícia**.

Alterações cíclicas do corpo e fundo do útero

Durante toda a vida reprodutiva, o endométrio das regiões do corpo e fundo do útero sofre alterações cíclicas que o preparam para a implantação do zigoto e desenvolvimento do embrião. As alterações são controladas por hormônios produzidos no ovário e constituem o **ciclo menstrual** (Figura 7), que se inicia no dia que aparece o fluxo menstrual e no qual são identificadas três fases sucessivas:

a) Fase menstrual

Durante o período da menstruação, que coincide com o declínio do corpo lúteo, ocorre degeneração e desprendimento da camada funcional do endométrio. O fato de a descamação do endométrio ser restrita à camada funcional se deve a diferenças na irrigação das camadas basal e funcional. Ramos da artéria uterina que penetram no endométrio dividem-se em dois ramos: as **artérias retas ou basais**, que irrigam a camada basal, e as **artérias espiraladas**, que se dirigem para a camada funcional. No final da fase progesterônica, quando ocorre regressão do corpo lúteo e redução dos níveis de progesterona, as artérias espiraladas contraem, impedindo o fluxo sanguíneo e, conseqüentemente, causando isquemia na camada funcional, o que leva a necrose e descamação dessa região do endométrio. Ocorre ruptura de vasos sanguíneos e o sangue extravasa entre o tecido necrosado, que se rompe e resulta no fluxo menstrual. Ao final da menstruação, o endométrio fica reduzido à camada basal, contendo o fundo das glândulas uterinas e as porções profundas das artérias espiraladas. Inicia-se, então, o amadurecimento de novos folículos ovarianos, produzindo estrógenos, que estimulam a regeneração do endométrio, induzindo as alterações características da fase proliferativa.

b) Fase proliferativa ou estrogênica

A fase proliferativa do útero coincide com a fase folicular do ovário, onde ocorre produção de altos níveis de estrógeno pelos folículos ovarianos. O endométrio, após a menstruação, fica constituído somente pela camada basal, contendo o fundo das glândulas uterinas e tecido conjuntivo com vasos sanguíneos. Sob influência do estrógeno, ocorre proliferação do endométrio, tanto do epitélio quanto da lâmina própria, incluindo as glândulas. As glândulas que

se formam nesta fase são simples tubulosas, de aspecto retilíneo, com lume estreito e sem secreção (Figura 5). A fase proliferativa do útero se estende até um dia após a ovulação, quando, então, se forma o corpo lúteo e começa a fase secretora.

c) Fase secretora ou progesterônica

Após a ovulação forma-se o corpo lúteo, que produz grandes quantidades de progesterona. A progesterona estimula a secreção das **glândulas uterinas**, que se tornam tortuosas, com lume dilatado pela secreção acumulada no seu interior e apresentam parede de aspecto sinuoso (Figura 5). Na camada funcional, a lâmina própria apresenta as células mais separadas por espaços claros, devido ao edema que ocorre por ação hormonal. Como resultado, o endométrio atinge sua máxima espessura (5 mm) e está pronto para a implantação do embrião. Na camada basal, as células estão mais aglomeradas, sendo que a distinção entre camadas basal e funcional do endométrio torna-se mais fácil nesta fase.

Durante a gravidez, o útero se mantém na fase secretora. Sua secreção é rica em nutrientes, especialmente glicogênio, importante para o desenvolvimento inicial do embrião. Se não há implantação do embrião, ocorre regressão do corpo lúteo, diminui a quantidade de progesterona e começa nova fase menstrual.

Organização histológica do colo ou cérvix uterino

O colo uterino tem cerca de três centímetros de comprimento na mulher (Figura 6). Ele difere do corpo e fundo do útero, tanto morfológica quanto funcionalmente, sendo que sua mucosa não se desprende na menstruação. Sua parede é formada pelas camadas denominadas endocérvix, miométrio ou camada média e ectocérvix (Figura 6).

a) Endocérvix

O endocérvix equivale à mucosa, voltada para a luz uterina. Esta mucosa é pregueada e revestida por **epitélio simples prismático mucíparo**, apoiado em **lâmina própria** conjuntiva, mais fibrosa e menos celular que no restante do útero. Não existe divisão de camadas funcional e basal. O epitélio invagina-se na lâmina própria, formando as **glândulas cervicais**, glândulas simples tubulosas mucosas e ramificadas, que diferem das glândulas do corpo e fundo uterinos, por serem mais ramificadas e apresentarem epitélio mucíparo mais alto (Figura 6). As glândulas cervicais, quando obliteradas pela secreção mucosa, tornam-se dilatadas, formando os **cistos de Naboth**, identificados como estruturas esféricas, volumosas e repletas de secreção (Figura 6).

b) Camada média

Entre a endocérvix e a ectocérvix encontra-se a camada média, a qual corresponde ao miométrio do corpo uterino. A camada média é de natureza conjuntivo-muscular lisa, possuindo feixes musculares menos desenvolvidos que no restante do útero, com abundante tecido conjuntivo entre eles.

c) Ectocérvix ou perimétrio

O colo uterino penetra, em sua maior extensão, no lume da vagina, de forma que sua superfície externa é contínua com a mucosa vaginal e é denominada **ectocérvix**. O ectocérvix é formado por **epitélio estratificado pavimentoso não queratinizado** (Figura 6). O epitélio encontra-se apoiado em **lâmina própria** conjuntiva. A porção do colo que não se projeta na vagina apresenta perimétrio.

Alterações cíclicas do colo ou cérvix uterino

No colo uterino, a lâmina própria não sofre mudanças no ciclo menstrual e não descama na menstruação. No entanto, a altura das células e secreção das glândulas cervicais sofrem variações cíclicas. Na **fase estrogênica**, a secreção das glândulas é mais fluida, rica em água, para facilitar a passagem dos espermatozoides. Na **fase progesterônica**, a secreção glandular é mais espessa e viscosa, dificultando ou impedindo a passagem de espermatozoides e microrganismos. Nesta fase a formação de cistos de Naboth é favorecida.

VAGINA

A última porção das vias genitais femininas é a vagina, um órgão tubular distensível, que se estende do colo uterino até o vestibulo vaginal e funciona como órgão copulador e canal do parto (Figura 1).

A parede vaginal é constituída pela mucosa, seguida de uma espessa camada fibromuscular e, mais externamente, a adventícia. A **mucosa** é revestida por **epitélio estratificado pavimentoso não queratinizado**. A camada superficial do epitélio é pré-queratinizada e, portanto, mais acidófila que as restantes. As células epiteliais aparecem com o citoplasma, em grande parte, mal corado, ou não corado, devido à imagem negativa do glicogênio sintetizado por estas células. A **lâmina própria** é espessa, constituída de tecido conjuntivo denso, com abundantes fibras elásticas e numerosos vasos sanguíneos. O conjuntivo projeta-se no epitélio vaginal, formando numerosas papilas conjuntivas, que contribuem para dar maior resistência ao atrito. A vagina **não possui glândulas** em sua mucosa, sendo que o muco presente na mesma é proveniente do colo uterino.

A **camada média** ou fibromuscular é constituída de feixes musculares lisos entremeados por abundante tecido conjuntivo. Externamente, encontra-se uma **adventícia**, constituída de tecido conjuntivo denso, rico em fibras elásticas espessas, que unem a vagina aos órgãos adjacentes. Esta constituição é importante para dar suporte ao canal do parto.

Próximo ao orifício externo da vagina está o **hímen**, formado por dobras da mucosa, que se estendem para a luz. Sua forma e extensão são muito variáveis.

GENITÁLIA EXTERNA

A genitália externa ou vulva é formada pelo vestíbulo vaginal, clitóris, pequenos e grandes lábios, estruturas visíveis externamente. O **vestíbulo vaginal** corresponde à região contornada pelos pequenos lábios vaginais, na qual se encontram as **aberturas da vagina e da uretra**. O vestíbulo tem a mesma estrutura histológica da vagina, porém, apresenta numerosas glândulas túbulo-alveolares mucosas, que secretam muco lubrificante. Estas glândulas são denominadas glândulas vestibulares, que podem ser: 1) as **glândulas vestibulares menores**, pequenas e numerosas, localizadas em torno do clitóris e do orifício uretral; e 2) as **glândulas vestibulares maiores** ou glândulas de Bartholin, que são glândulas pares, grandes e que possuem ducto se abrindo nas laterais do vestíbulo.

O **clitóris** é um órgão rudimentar, situado na extremidade anterior do vestíbulo. À semelhança do pênis, do qual é homólogo, o clitóris constitui-se de dois pequenos corpos cavernosos, contendo tecido erétil pouco desenvolvido, pequena glândula e prepúcio. O clitóris é recoberto por epitélio estratificado pavimentoso queratinizado, cuja derme possui numerosas terminações nervosas sensoriais. Este órgão tem função no estímulo erótico da mulher.

Os **pequenos lábios** correspondem a dobras da mucosa vaginal modificadas, apresentando características intermediárias entre mucosa e pele. São revestidos por epitélio estratificado levemente queratinizado, com melanócitos e sem pêlos, mas com glândulas sebáceas abrindo diretamente na superfície. Podem apresentar glândulas odoríferas.

Os **grandes lábios** correspondem a dobras de pele, contendo epitélio queratinizado, melanócitos e glândulas sebáceas e sudoríparas abundantes. Na face interna, a pele não tem pêlos, mas, na face externa, os pêlos são abundantes e distinguem-se por serem mais desenvolvidos e espessos que aqueles do restante do corpo (pêlos púbicos). A derme forma um eixo rico em tecido adiposo e contendo algumas fibras musculares lisas.

ESTUDO PRÁTICO DAS VIAS GENITAIS FEMININO

Para auxiliar na identificação das estruturas presentes nas lâminas histológicas você deve utilizar Atlas de Histologia ou acessar o site: <www.icb.ufmg.br/~hem>.

Lâmina 91 – Útero em fase proliferativa - H.E.

Identifique, em menor aumento, as três camadas do órgão, **endométrio** (correspondente à mucosa), **miométrio** (muscular) e **perimétrio** (serosa peritoneal), esta última nem sempre presente nos cortes.

Em maior aumento, identifique no endométrio o **epitélio simples prismático**, revestindo a mucosa e formando as **glândulas uterinas**, simples tubulosas, que nesta fase apresentam um **aspecto mais ou menos retilíneo e não contêm secreção no lume**. Abaixo do epitélio, entre as glândulas uterinas, está a **lâmina própria** de tecido conjuntivo, bastante celular. Em sua porção mais profunda, próxima ao miométrio, o conjuntivo é mais rico em células, correspondendo à **camada basal**. O restante da mucosa corresponde à **camada funcional**.

Identifique, agora, o **miométrio**, constituído de músculo liso. O **perimétrio** possui tecido conjuntivo revestido por mesotélio.

Lâmina 92 – Útero em fase secretora - H.E.

Nesta lâmina, deverá ser seguida a mesma orientação inicial para o estudo da Lâmina 91. Após a identificação das camadas do órgão, observe detalhadamente as modificações do endométrio, em resposta à ação da progesterona.

Endométrio mais espesso, com as **glândulas uterinas** apresentando **aspecto tortuoso e com secreção acumulada** em seu interior (esta pode ter sido lavada durante a preparação). A **lâmina própria**, na camada funcional, apresenta as células mais separadas por espaços claros, devido ao **edema** que ocorre por ação hormonal. Na **camada basal**, as células estão mais aglomeradas, sendo que a distinção entre camadas basal e funcional do endométrio torna-se mais fácil nesta fase.

ASPECTOS COMPARATIVOS SOBRE O SISTEMA GENITAL FEMININO DE VERTEBRADOS

Em **ciclóstomos** e em alguns **peixes osteíctes**, como o salmão, não ocorrem vias genitais, sendo que os ovócitos são liberados dos ovários diretamente na cavidade celomática e daí atingem o **ducto ovariano**, originado do próprio ovário e seu mesovário (prega do peritônio), o

qual se abre no seio urogenital, através do **poro genital**. Em outros **teleósteos**, os óvulos são liberados na **cavidade ovariana** (ovisaco). Os ovisacos prolongam-se em direção à superfície corporal, sob a forma de um tubo, o **ducto ovariano**, que se abre no **seio urogenital**, através de **poros genitais**.

Nos demais vertebrados, há desenvolvimento de vias genitais (oviduto), formadas, em sua maioria, a partir dos ductos paramesonéfricos ou de Müller. Dessa forma, nos **anfíbios**, os ovócitos são liberados na cavidade celomática e captados pelo **oviduto**. Estes apresentam mucosa altamente glandular, parede muscular espessa e são recobertos pelo peritônio. A mucosa dos ovidutos possui **epitélio cilíndrico ciliado**, contendo algumas células mucosas. A lâmina própria apresenta numerosas **glândulas tubulosas** que secretam mucinas, para formar a camada gelatinosa que envolve os ovócitos depositados no meio externo. A extremidade caudal do oviduto se dilata e forma o **ovisaco**, aglandular, onde os ovócitos são armazenados até a postura.

Em **répteis e aves**, após a ovulação, os ovócitos são liberados e captados pelo oviduto, onde ocorre a fecundação. Em animais que apresentam ovário único, o oviduto funcional também é único. A fertilização deve ocorrer antes de os envoltórios e casca do ovo serem adicionados. Nestes vertebrados, o **oviduto** é longo e apresenta diferentes segmentos especializados onde são formadas as diferentes partes do ovo, sendo estes o **infundíbulo** (com fímbrias), **magno**, **istmo**, **útero** e **vagina**. A mucosa do oviduto possui **epitélio cilíndrico ciliado**, contendo algumas células mucosas. **Glândulas tubulosas** estão presentes na lâmina própria, exceto na vagina. Estas glândulas são responsáveis pela secreção das calazas (glândulas do infundíbulo), albumina da clara (glândulas do magno), membranas interna e externa da casca (glândulas do istmo) e casca do ovo, incluindo os pigmentos das cascas coloridas (glândulas do útero). O **útero** corresponde à porção distal dilatada do oviduto, sendo também conhecido como **glândula da casca**, pois é neste segmento que ocorre a formação da casca do ovo das aves. Esta região do oviduto é caracterizada por apresentar camada muscular mais espessa que as demais. Seu revestimento nas aves é de epitélio pseudo-estratificado, enquanto nos répteis o epitélio é estratificado cúbico. Na junção útero-vaginal de répteis e aves ocorrem as chamadas **glândulas hospedeiras de espermatozóides**, as quais armazenam e mantêm a sobrevivência de espermatozóides por longos períodos de tempo. A **vagina** corresponde ao último segmento do oviduto, que se abre na cloaca. A vagina é aglandular e tem mucosa revestida por epitélio estratificado pavimentoso não queratinizado. Em todas as classes, a mucosa do oviduto é seguida pela camada muscular e serosa.

Diferentemente das aves e répteis, em mamíferos os ductos de Müller dão origem às **tubas uterinas** (trompas de Falópio), pares, e ao

útero, que dependendo da espécie possui grau de fusão variado. Este pode ser: 1) totalmente separado — útero duplo, como ocorre na coelha; 2) totalmente fundido — útero simples, como ocorre na mulher; ou 3) ter uma parte não fundida, denominada de **cornos uterinos**, contínuos com as tubas uterinas, e uma porção caudal fundida, denominada **corpo uterino** — úteros bicórneos, como ocorre na vaca e égua. Outras variações no grau de fusão do útero ainda são possíveis. A **vagina** é ímpar (exceto em marsupiais onde ela é dupla) e serve como órgão de cópula e canal do parto.

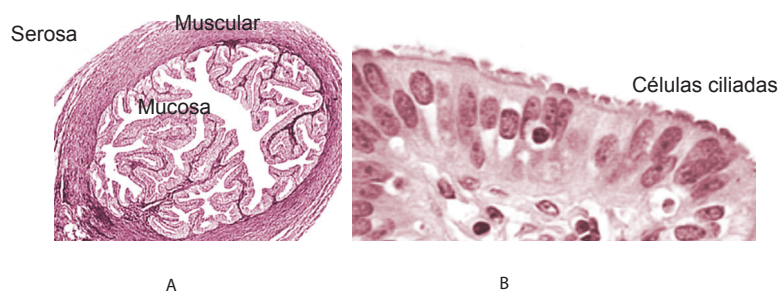


Figura 4 –A) Organização histológica do oviduto; B) Detalhe do epitélio da mucosa do oviduto

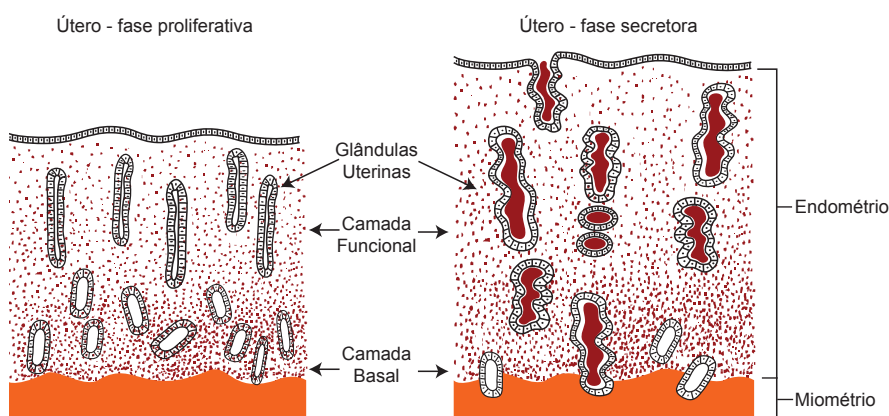


Figura 5 – Esquema comparativo da estrutura do endométrio em fase proliferativa e secretora

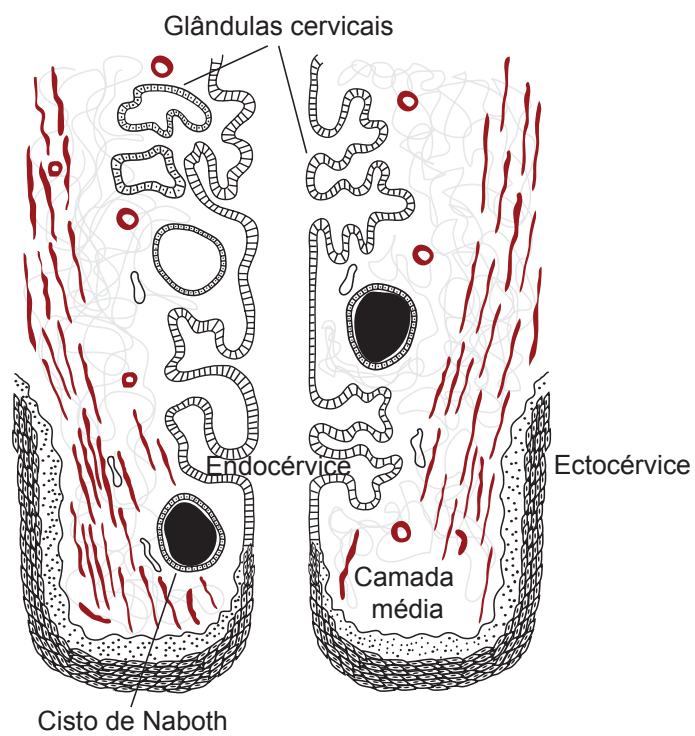


Figura 6 – Esquema da organização histológica do colo uterino

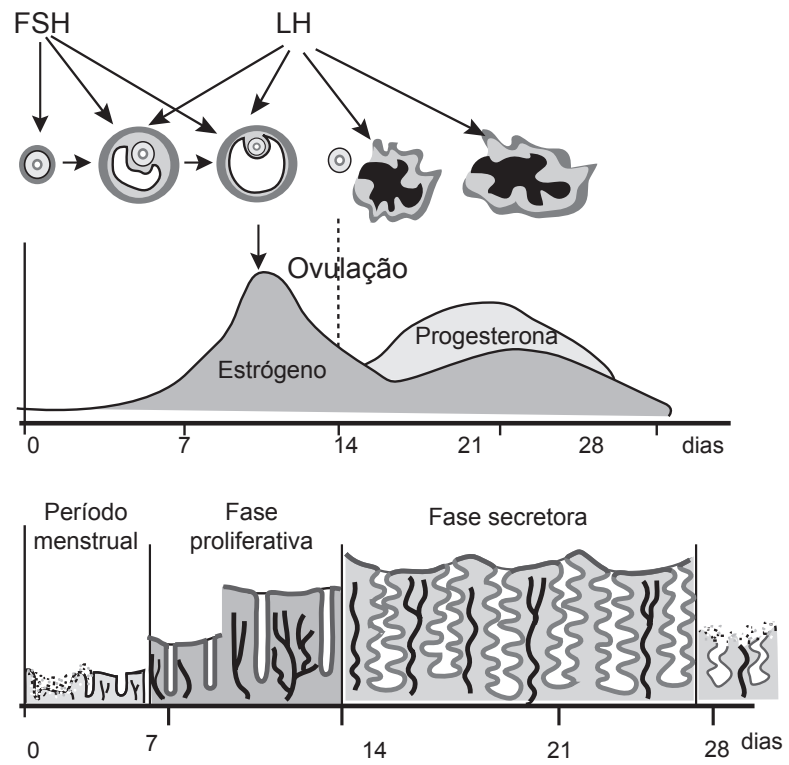


Figura 7 - Alterações hormonais e estruturais do útero durante o ciclo menstrual

Sistema Genital Feminino III

MAMAS

Cada mama é formada por um conjunto de 15 a 25 glândulas mamárias, características dos mamíferos, cuja função é produzir o leite que nutre o recém-nascido. As mamas são glândulas cutâneas modificadas, que se desenvolvem, geralmente, aos pares, ao longo da linha mamária, que vai da região axilar até a região inguinal. O desenvolvimento de mamas extranumerárias é denominado polimastia, mas estas, geralmente, não são funcionais.

Na mama completa, distinguem-se o mamilo ou papila mamária, a aréola e o corpo (Figura 8). O **mamilo** corresponde à extremidade cilíndrico-cônica da mama, a qual é recoberta por pele sem pêlos nem glândulas sudoríparas e com epiderme mais pigmentada que o restante do órgão. Glândulas sebáceas estão presentes. A derme de tecido conjuntivo denso é atravessada pelos **ductos lactíferos ou galactóforos principais** (15 a 20 ductos na mulher), os quais, na base da papila, sofrem dilatações, de contorno bastante irregular, sendo denominados **seios lactíferos ou galactóforos** (Figura 9). Ainda na derme, existem feixes musculares lisos dispostos longitudinal e transversalmente, os quais se relacionam com a ereção do mamilo, que pode ocorrer sob estímulo erótico ou de sucção. Terminações nervosas sensitivas são bem desenvolvidas nas papilas dérmicas.

Em torno da papila mamária está a **aréola**, também com estrutura geral da pele, sem pêlos e com maior pigmentação. Na gravidez, a aréola torna-se ainda mais escura, devido ao acúmulo de melanina. A pele possui glândulas sudoríparas e sebáceas. É comum também a presença de glândulas mamárias abrindo em sua superfície.

O restante da mama constitui o **corpo**, que é recoberto por pele com pêlos, glândulas sudoríparas e sebáceas (pele fina típica). A derme funciona como cápsula, recobrindo os componentes mamários. Da derme partem septos que dividem a mama em lobos (15 a 25), são os **septos interlobares**. Cada lobo corresponde a uma glândula mamária. Os

lobos se subdividem em lóbulos, sendo que cada lóbulo contém uma unidade funcional ou secretora da glândula, que corresponde a um conjunto de adenômeros drenados pelo primeiro ducto da extremidade. O **estroma intralobular** é de tecido conjuntivo frouxo e rico em capilares sangüíneos. No tecido conjuntivo da mama, principalmente nos septos, há grande quantidade de tecido adiposo.

O parênquima da mama é formado por 15 a 25 **glândulas exócrinas compostas túbulo-alveolares ramificadas** (Figura 9). Os **adenômeros** são revestidos por epitélio simples, de altura variada, podendo apresentar-se cilíndrico a pavimentoso, dependendo da atividade das células. As células possuem todas as organelas de síntese desenvolvidas e são ricas em microvilosidades que aumentam a superfície de secreção. Em torno dos adenômeros estão as **células mioepiteliais**, que possuem capacidade contrátil, comprimindo os adenômeros e facilitando o processo de ejeção do leite.

Os ductos das glândulas mamárias são denominados **ductos lactíferos ou galactóforos**, que se subdividem em ductos intralobulares, interlobulares, interlobares e principais (Figura 9). Os **ductos intralobulares** drenam vários adenômeros e têm morfologia semelhante à dos adenômeros, mas apresentam lume maior e mais regular. Esses ductos se dirigem para os septos, onde se reúnem nos **ductos interlobulares e interlobares**, envolvidos por abundante tecido conjuntivo e possuindo lume amplo e pregueado. Eles são revestidos por epitélio simples cúbico a cilíndrico ou até biestratificado. Os ductos interlobares continuam nos **ductos principais**, os quais desembocam no mamilo. Estes são revestidos por epitélio simples cúbico, cilíndrico a biestratificado, sendo que próximo à sua abertura para o exterior, o epitélio torna-se estratificado pavimentoso semelhante ao da pele. Na base do mamilo, os ductos se dilatam formando os **seios lactíferos ou galactóforos** (Figura 9), que têm forma irregular e servem para acumular secreção, facilitando a ejeção. À semelhança dos adenômeros, todos os ductos lactíferos são envolvidos por células mioepiteliais.

Variações estruturais

As mamas sofrem variações em sua estrutura, dependendo do sexo, e nas mulheres também, dependendo da idade e estado fisiológico das mesmas (Figura 10).

- 1) **Infância:** as mamas são similares tanto no homem quanto na mulher. Elas são pouco proeminentes, possuem mamilos achatados e apresentam alguns **ductos lactíferos**, inclusive com **seios lactíferos**. Nesta fase, inicia-se a ramificação dos ductos, e, na extremidade destes, ocorrem grupos de células indiferenciadas, formando os **maciços celulares**. No homem, elas geralmente permanecem com esta morfologia, mas, nas

mulheres, ocorrem modificações marcantes da puberdade até a idade adulta.

- 2) **Puberdade e adulta em repouso:** as mamas femininas desenvolvem-se sob influência dos hormônios ovarianos, até atingir a fase de adulto em repouso. A mama aumenta de volume, torna-se hemisférica e com mamilo mais proeminente. O parênquima desenvolve-se, mas ainda apresenta apenas ductos lactíferos com maciços celulares, sem verdadeiros adenômeros. O tecido conjuntivo rico em adipócitos predomina de forma absoluta sobre o parênquima epitelial, mas não se pode distinguir os septos interlobares e interlobulares.

Nesta fase podem ser identificados dois tipos de ductos, sendo estes denominados ductos lactíferos maiores e menores (Figura 11). Os **ductos lactíferos maiores** ocorrem isolados, têm lume amplo e de contorno irregular, sendo revestidos por epitélio bi-estratificado cúbico. Os **ductos lactíferos menores** ocorrem em grupos, são de pequeno calibre e têm contorno regular. Eles são revestidos por epitélio simples cúbico a bi-estratificado e são circundados por tecido conjuntivo frouxo rico em capilares. O desenvolvimento das mamas, a partir da puberdade, depende de hormônios sexuais, especialmente estrógenos, que estimulam a proliferação dos ductos, e progesterona, que atua mais nas formações conjuntivas. Durante o ciclo ovariano, observam-se pequenas variações na estrutura histológica da mama, sendo que na fase folicular há proliferação de ductos e alvéolos, enquanto na fase luteínica há aumento de tecido adiposo e hidratação do tecido conjuntivo.

- 3) **Gravidez:** caso ocorra gravidez, há desenvolvimento completo das glândulas mamárias, porém ainda não há síntese nem secreção de leite (Figura 10). Os ductos desenvolvem-se ainda mais e em suas extremidades formam-se os **alvéolos secretores**, revestidos por epitélio simples cilíndrico. As formações conjuntivas, incluindo tecido adiposo, diminuem consideravelmente, e o parênquima passa a predominar sobre o tecido conjuntivo. O parênquima é representado pelos **adenômeros e ductos lactíferos ou galactóforos, e as formações conjuntivas agora podem ser diferenciadas em septos e estroma.**

O crescimento da glândula depende da ação sinérgica de vários hormônios. No início da gravidez, a **prolactina** é importante para dar início ao desenvolvimento das mamas, sem, porém, estimular a síntese de leite. Os **estrógenos** promovem proliferação dos ductos, enquanto a **progesterona** promove diferenciação dos adenômeros. Outros hormônios, tais como hormônio mamotrófico placentário, hormônio de crescimento, hormônios tireoideanos e corticosteróides, também participam do processo de desenvolvimento mamário (mas estes não são essenciais no processo).

- 4) **Lactação:** os componentes da mama são os mesmos do período de gravidez, ocorrendo predomínio absoluto do parênquima sobre as formações conjuntivas (Figuras 10 e 11). Nesta fase, porém, os **adenômeros** estão bem desenvolvidos e envolvidos com síntese e secreção, o que é evidenciado pela presença de **leite** no lume dos ductos e alvéolos. Esta secreção apresenta-se acidófila e de aspecto granular ou homogêneo. À medida que acumula leite, os adenômeros tornam-se dilatados e as células secretoras tornam-se cúbicas a pavimentosas. As glândulas mamárias apresentam alvéolos em diferentes fases de secreção, podendo ser vistos adenômeros com células altas, quando em atividade sintética, e outros com células mais baixas, quando inativos. São reconhecidos os diferentes tipos de ductos lactíferos: **ductos intralobulares**, **ductos interlobulares/interlobares** e **ductos principais**, que se dirigem para a papila mamária e formam os **seios lactíferos**, antes de desembocarem na superfície.

Na fase de lactação a **prolactina** atua nos adenômeros, estimulando síntese e secreção de leite, enquanto a **oxitocina** atua sobre as células mioepiteliais, promovendo contração das mesmas para ejeção do leite. A liberação destes hormônios está diretamente relacionada com o estímulo da sucção, que atua no hipotálamo.

- 5) **Senilidade:** a partir da menopausa, com a queda dos níveis dos hormônios sexuais, há involução da mama, com redução das formações conjuntivas e das glândulas, o que leva à redução do volume da mama, e conseqüente flacidez.

Secreção

O produto de secreção das glândulas mamárias é o **leite**. Na primeira semana de lactação ele é chamado **coloostro ou leite inicial**, caracterizado por ser rico em lactoproteínas. As principais proteínas nesta fase são proteínas laxativas, que causam diarreia no recém-nascido, para limpar seu tubo digestivo, e as imunoglobulinas ou anticorpos, produzidos por plasmócitos que invadem o estroma no início da lactação. Estes conferem imunidade passiva ao recém-nascido.

Posteriormente, ocorre o **leite definitivo ou posterior**, que tem função nutridora, sendo caracterizado por ser abundante em todos nutrientes (lípidos, proteínas, carboidratos, vitaminas, sais minerais), além de água. Para liberar carboidratos e proteínas, ocorre **secreção merócrina** (exocitose de grânulos de secreção), mas para secretar lípidos, que não têm membrana envolvente, ocorre **secreção apócrina**.

ESTUDO PRÁTICO DA MAMA

Para auxiliar na identificação das estruturas presentes nas lâminas histológicas você deve utilizar Atlas de Histologia ou acessar o site: <www.icb.ufmg.br/~hem>.

Lâmina 95 – Glândula mamária em repouso - H.E.

Em pequeno aumento, observe a **grande quantidade de tecido conjuntivo, predominando de modo absoluto sobre o parênquima epitelial**.

Com aumento maior, identifique o estroma de tecido conjuntivo denso, com poucas células, preenchendo o corpo da mama. Adipócitos isolados ou em pequenos grupos podem ser vistos dispersos no estroma.

No **parênquima** ainda não há adenômeros, mas estão presentes os **ductos lactíferos menores**, em pequenos grupos e com lume regular, e os **ductos lactíferos maiores**, que aparecem isolados, com lume irregular, sendo ambos revestidos por epitélio bi-estratificado cúbico. Alguns ductos lactíferos maiores aparecem circundados por ductos lactíferos menores. Em torno dos ductos lactíferos, o conjuntivo é frouxo.

Lâmina 96 – Glândula mamária em lactação - H.E.

Observe, em menor aumento, as **formações conjuntivas escassas, com predominância absoluta do parênquima**.

Na **papila mamária**, vista como uma projeção de forma cilíndrico-cônica, observe externamente a pele sem pêlos e em seu interior o tecido conjuntivo, contendo um ou mais **ductos principais**, revestidos por epitélio cúbico ou prismático, que, próximo à desembocadura, passa gradualmente a estratificado pavimentoso. Na base da papila podem ser vistos os **seios lactíferos**, de contorno bastante irregular. Em torno da papila mamária está a **aréola**, também com estrutura geral da pele, sem pêlos.

Em maior aumento, identifique, no interior da mama, **os septos conjuntivos interlobulares**, que podem conter **ductos interlobulares**, com lume amplo e pregueado, revestido por epitélio cúbico ou prismático. O **estroma intralobular** sustenta o parênquima, constituído pelos **adenômeros e ductos lactíferos intralobulares** (não é necessário identificá-los). Os **adenômeros** são do tipo alveolar ou acinoso, apresentando **células secretoras**, prismáticas a pavimentosas, dependendo do estado funcional. Eles são envolvidos por células mioepiteliais (de difícil identificação). O lume dos alvéolos contém **secreção acidófila (leite)**, de aspecto homogêneo ou granular (imagem negativa das gotículas de lípidos secretadas).

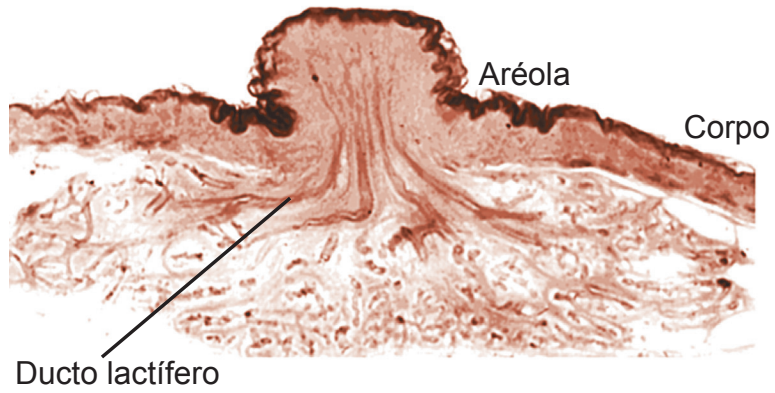


Figura 8 – Estrutura geral da mama

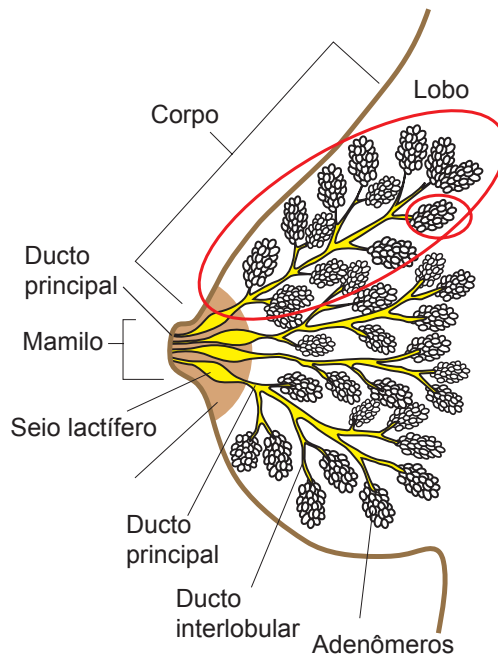


Figura 9 – Esquema da organização histológica da mama

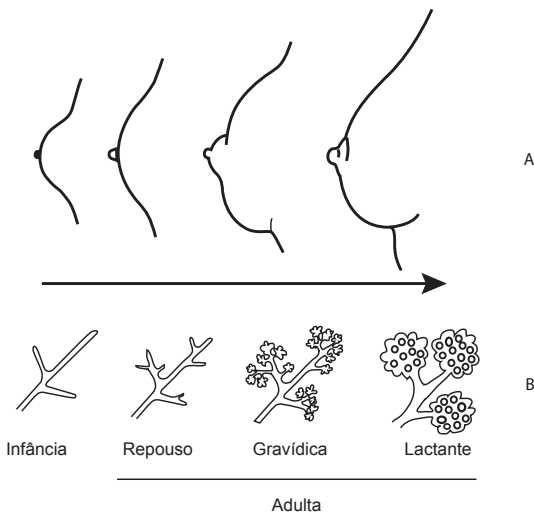


Figura 10 – A) esquema da morfologia externa e B) estrutura histológica da mama em diferentes fases de desenvolvimento

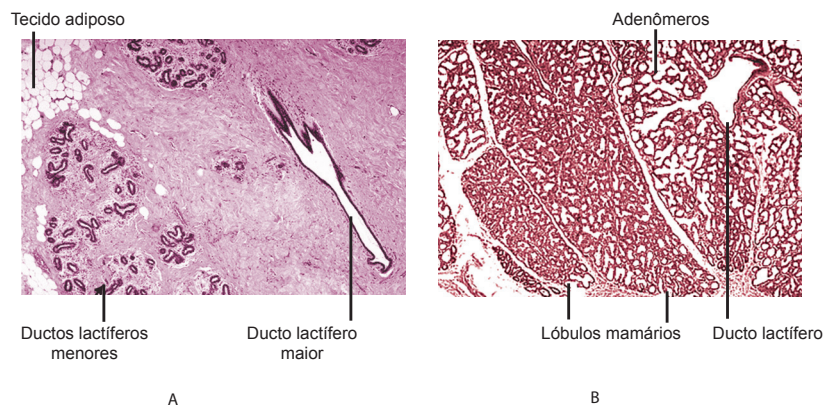
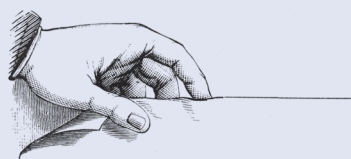


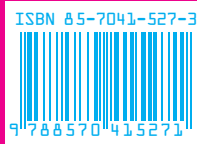Figura 11 - A) histologia da mama em repouso e B) em lactação



Para obter mais
informações sobre
outros títulos da
EDITORA UFMG,
visite o site

www.editora.ufmg.br

A presente edição foi composta pela Editora UFMG, em caracteres Chaparral PRO e Optima STD, e impressa pela Editora O Lutador, em sistema offset, papel offset 90g (miolo) e cartão supremo 250g (capa), em agosto de 2006.



CENTRO DE APOIO
À EDUCAÇÃO A
DISTÂNCIA UFMG

PRÓ-REITORIA DE GRADUAÇÃO
UNIVERSIDADE FEDERAL DE MINAS GERAIS

Secretaria de Ensino a Distância
Ministério da Educação

