

**Universidade Federal de Minas Gerais**

**Sérgio da Silva Rocha Junior**

**COMPÓSITO DE POLIÉSTER E FIBRA DE VIDRO NA CONFECÇÃO DE HASTES  
INTRAMEDULARES BLOQUEADAS PARA OSTEOSSÍNTESE DE FRATURAS  
FEMORAIS EM BOVINOS.**

**Belo Horizonte  
Escola de veterinária - UFMG  
2019**

**Sérgio da Silva Rocha Junior**

**COMPÓSITO DE POLIÉSTER E FIBRA DE VIDRO NA CONFECÇÃO DE HASTES  
INTRAMEDULARES BLOQUEADAS PARA OSTEOSSÍNTESE DE FRATURAS  
FEMORAIS EM BOVINOS.**

Tese apresentada ao programa de Pós-Graduação em Ciência Animal da Universidade Federal de Minas Gerais como requisito parcial para a obtenção do grau de Doutor em Medicina Veterinária.  
Área de concentração: Clínica e Cirurgia Veterinária.  
Prof. Orientador: Rafael R. Faleiros.

**Belo Horizonte  
Escola de veterinária - UFMG  
2019**

R672c Rocha Júnior, Sérgio da Silva, 1985-  
Compósito de poliéster e fibra de vidro na confecção de hastes intramedulares bloqueadas para osteossíntese de fraturas femorais em bovinos / Sérgio da Silva Rocha Junior. – 2019.  
77 p. : il.

Orientador: Rafael R. Faleiros  
Tese (doutorado) – Universidade Federal de Minas Gerais. Escola de Veterinária.  
Inclui bibliografia

1. Bezerra – Cirurgia – Teses. 2. Fêmur – Fraturas – Teses. 3. Fraturas em animais – Teses. 4. Ortopedia veterinária – Teses. 5. Poliésteres – Teses. 6. Fibras de vidro – Teses.  
I. Faleiros, Rafael Resende. II. Universidade Federal de Minas Gerais. Escola de Veterinária. III. Título.


CDD – 636.089 7


## FOLHA DE APROVAÇÃO

**SÉRGIO DA SILVA ROCHA JUNIOR**


Tese submetida à banca examinadora designada pelo Colegiado do Programa de Pós-Graduação em CIÊNCIA ANIMAL, como requisito para obtenção do grau de DOUTOR em CIÊNCIA ANIMAL, área de concentração em MEDICINA E CIRURGIA VETERINÁRIAS.


Aprovada em 26 de Fevereiro de 2019 , pela banca constituída pelos membros:

  
\_\_\_\_\_  
Prof. Rafael Resende Faleiros  
Presidente - Orientador

  
\_\_\_\_\_  
Profª. Andreza Batista da Silveira Xavier  
Escola de Veterinária - UFMG

  
\_\_\_\_\_  
Profª. Eliane Gonçalves de Melo  
Escola de Veterinária - UFMG

  
\_\_\_\_\_  
Prof. Leonardo Rodrigues de Lima  
Universidade Federal Rural do Rio de Janeiro - UFRRJ

  
\_\_\_\_\_  
Prof. Odael Spadeto Júnior  
Universidade Vila Velha - UVV



“A nossa maior glória não reside no fato de nunca cairmos, mas sim em levantarmo-nos sempre depois de cada queda...”  
Oliver Goldsmith.

Dedico essa Tese ao Senhor, meu Deus, a meus Pais Sérgio da Silva Rocha e Maria de Fátima Souza Rocha, aos meus irmãos Marcus e Matheus e a minha esposa Sabrina de Sousa Pereira

## **Agradecimentos**

Ao meu Deus e todos os Santos, que sempre recorri durante esta jornada. Agradeço a força enviada pelos senhores, nos momentos de fraqueza e nunca me deixaram desistir, mesmo nos momentos de maior dificuldade.

Aos meus pais Sérgio da Silva Rocha e Maria de Fátima Souza Rocha, aos meus irmãos Marcus e Matheus, pela força e compreensão por minha ausência, durante estes anos. Agradeço suas orações e mensagens, para que sempre continuasse, independente das dificuldades.

A minha esposa, Sabrina de Sousa Pereira, meu muito obrigado. Não conseguiria expressar em palavras, todos os agradecimentos que são necessários, pois só você sabe o que passei, e quanto você me ajudou, para eu alcançar mais esta conquista.

Ao professor e padrinho Rafael Resende Faleiros, por me aceitar como seu orientado, e por me ajudar a realizar um sonho. Agradeço de coração, a paciência, cobranças, e por toda ajuda que o Sr. me deu, durante o primeiro ano que vivi em Belo horizonte. Serei externamente grato ao Sr. Ao Professor Estevam Barbosa de Las Casas e toda sua equipe, por toda contribuição, as quais foram essências para a execução e conclusão desta pesquisa. Muito obrigado

A Professor Luiz Alberto Lago pelo apoio e conselhos, durante estes anos de convivência. Muito obrigado

A Professora Andressa Batista da Silveira Xavier, por dispor do seu tempo e nos ajudar, na realização das avaliações ultrassonográficas. Muito obrigado

A Professora Fabíola pelo apoio laboratorial e todos os seus residentes pelo pronto atendimento durante o experimento. Muito obrigado

A Coordenadora do Curso de Medicina Veterinária da Universidade José do Rosário Vellano – Unifenas, Professora Maria Cristina Costa Resck pela compreensão e apoio durante esses quatro anos.

A amiga Mayara Gomes Corrêa, que foi meu braço direito, durante toda execução do experimento. Não tenho palavras, para expressar minha gratidão por todo seu trabalho.

Aos amigos de pós-graduação Bruno, Cahuê, Rodrigo Ribeiro, Odael, Rodrigo Valadares, Jéssica, Mayara e Tony. Agradeço estes anos de convivência e por compartilharem seu conhecimento. Além disso agradeço os momentos de descontração e muitas risadas, nas disciplinas de análise crítica de artigos. Muito obrigado

A amiga Tatiana Saito, pela grande ajuda nos cuidados com os bezerros. Muito obrigado  
Aos amigos Marcos, Isabelle, Lucas, Camilla, Pedro, Letícia, Marina e Jéssica pelo apoio e auxílio durante meu experimento. Muito obrigado

Ao amigo Carlão, esta pessoa que tenho um carinho enorme. Muito obrigado por toda ajuda, com os cuidados com os materiais utilizados neste experimento e também por todos os momentos de risadas nos Apics.

Ao amigo Philipi Coutinho pela ajuda na realização dos testes de biocompatibilidade. Muito obrigado

A amiga Carolina Ortegá pela ajuda com análises das biópsias ósseas. Muito obrigado

Ao amigo Douglas e Valdir (Nana) por toda ajuda com o manejo dos bezerras. Muito obrigado

Ao amigo Valdemir por me auxiliar nas questões anatômicas que envolveram o projeto. Muito obrigado

A Fapemig por fornecer todos os recursos utilizados na execução deste experimento. Muito obrigado

A Escola de Veterinária da Universidade Federal de Minas Gerais e seu programa de pós-graduação. Só eu sei a gratidão e orgulho, que eu sinto por esta instituição. Meu muito obrigado, a todas pessoas que convivi neste período.



---

## SUMÁRIO

---

1. INTRODUÇÃO .....	12
2. OBJETIVOS .....	13
Foram consideradas as seguintes hipóteses:.....	<b>Erro! Marcador não definido.</b>
2.2. OBJETIVOS ESPECÍFICOS:.....	13
3. REVISÃO BIBLIOGRÁFICA .....	13
3.1. PROCESSO DE CONSOLIDAÇÃO ÓSSEA .....	13
<i>Fase inflamatória</i> .....	14
<i>Fase de reparação</i> .....	15
<i>Fase de remodelação</i> .....	16
<i>Tipos de reparação óssea</i> .....	16
<i>Cicatrização óssea direta</i> .....	16
<i>Cicatrização óssea indireta</i> .....	17
<i>Cicatrização por lacunas</i> .....	17
<i>Papel do sistema endócrino no processo de cicatrização óssea</i> .....	18
<i>Paratormônio</i> .....	18
<i>Hormônio do crescimento</i> .....	18
<i>Papel dos fatores de crescimento na cicatrização óssea</i> .....	18
<i>Insuficiência de consolidação da fratura</i> .....	19
3.2. PRINCIPAIS COMPLICAÇÕES ASSOCIADAS AO PÓS-OPERATÓRIO DE CIRÚRGICAS ORTOPÉDICAS EM GRANDES ANIMAIS .....	19
<i>Complicações gerais em grandes animais</i> .....	20
<i>Complicações associadas à imobilização externa</i> .....	21
<i>Complicações associadas ao tratamento cirúrgico de fraturas</i> .....	22
<i>Osteomielite</i> .....	22
<i>Microrganismos envolvidos e fisiopatologia</i> .....	22
<i>Apresentação clínica e diagnóstico</i> .....	23
<i>Manejo terapêutico da osteomielite</i> .....	24
<i>Manejo cirúrgico da osteomielite</i> .....	25
<i>União retardada, não união óssea</i> .....	26
<i>Manejo terapêutico das não uniões ósseas</i> .....	27
4. MATERIAIS E MÉTODOS.....	29

4.1. BIOCOMPATIBILIDADE DO COMPÓSITO DE RESINA DE POLIÉSTER ASSOCIADA À FIBRA DE VIDRO EM RATOS WISTAR .....	29
<i>Avaliação histológica</i> .....	30
4.2. TESTE IN VIVO DA HASTE INTRAMEDULAR BLOQUEADA COMPOSTA DE RESINA DE POLIÉSTER ASSOCIADA A FIBRA DE VIDRO PARA IMOBILIZAÇÃO DE FRATURAS FEMORAIS EM BEZERROS JOVENS.....	32
<i>Animais</i> .....	32
<i>Anestesia</i> .....	33
<i>Cirurgia para fratura e inserção da haste</i> .....	34
<i>Análise comportamental</i> .....	35
<i>Avaliação pós-operatória</i> .....	36
<i>Biópsia óssea</i> .....	37
5. <b>RESULTADOS</b> .....	39
<i>Biocompatibilidade do compósito de resina de poliéster associada a fibra de vidro</i> .....	39
<i>Técnica cirúrgica para indução da fratura e osteossíntese</i> .....	41
<i>Avaliação comportamental</i> .....	41
<i>Avaliação pós-operatória</i> .....	42
<i>Exames hematológicos e bioquímicos</i> .....	47
<i>Biópsia óssea</i> .....	49
6. <b>DISCUSSÃO</b> .....	52
<i>Biocompatibilidade do compósito de poliéster e fibra de vidro</i> .....	52
<i>Técnica cirúrgica para indução da fratura e osteossíntese</i> .....	53
<i>Análise comportamental</i> .....	54
<i>Avaliação pós-operatória</i> .....	55
<i>Exames bioquímicos e hematológicos</i> .....	57
<i>Biópsia óssea</i> .....	58
<i>Limitações no uso da haste de resina de poliéster e fibra de vidro</i> .....	59
7. <b>CONCLUSÃO</b> .....	60
8. <b>REFERÊNCIAS BIBLIOGRÁFICAS</b> .....	60

---

## LISTA DE TABELAS

---

<b>Tabela 1.</b> Parâmetros histológicos utilizados, para avaliação do tipo de resposta frente ao dispositivo implantado no subcutâneo dos ratos. ....	31
<b>Tabela 2.</b> Escore histológico para avaliação da resposta tecidual do teste de biocompatibilidade, segundo (ISO10993-6, 2007). ....	31
<b>Tabela 3.</b> Escores para avaliação ultrassonográfica do foco da fratura e ponto de inserção da haste.....	36
<b>Tabela 4.</b> Escores para alterações histológicas no foco da fratura de bezerros submetidos a fratura e osteossíntese com haste intramedular de resina de poliéster e fibra de vidro.....	38
<b>Tabela 5.</b> Avaliação histológica semi-quantitativa dos animais do grupo controle baseada em coloração de HE. ....	40
<b>Tabela 6.</b> Avaliação histológica semi-quantitativa dos animais do grupo experimental (baseada em coloração de Hematoxilina e eosina).....	40
<b>Tabela 7.</b> Alterações ultrassonográficas encontrados no foco da fratura dos bezerros submetidos a fratura e osteossíntese com haste intramedular bloqueada nos tempos 15; 30; 45 e 60 dias pós-operatório. ....	46
<b>Tabela 8.</b> Médias e desvio padrão dos exames hematológicos, realizados nos bezerros submetidos a fratura e osteossíntese com haste intramedular bloqueada, composta de poliéster e fibra de vidro. ....	48
<b>Tabela 9.</b> Médias e desvio padrão dos exames bioquímicos, realizados nos bezerros submetidos a fratura e osteossíntese com haste intramedular bloqueada, composta de poliéster e fibra de vidro. ....	49
<b>Tabela 10.</b> Sistema de escore para graduação dos achados histológicos da biópsia óssea nos tempos 30 e 60 dias pós-operatório. ....	50

---

## LISTA DE FIGURAS

---

**Figura 1.** Inserção de implantes subcutâneo em ratos Wistar. A) Observa-se, após tricotomia, os dois pontos de inserção do fragmento de poliacetal (lado direito - controle) e do compósito de resina poliéster e fibra de vidro (lado esquerdo - experimental). B) Momento da inserção do fragmento no tecido subcutâneo..... 30

**Figura 2.** Bastões de compósito de poliéster e fibra de vidro (esquerda). Esquema do processo de pultrusão (direita), quando as fibras de vidro são dispostas de forma paralela (alto) sendo posteriormente embebidas na resina de poliéster e aquecidas (abaixo). ..... 33

**Figura 3.** Bezerro submetido a anestesia geral inalatória, logo antes do procedimento de fratura e osteossíntese com haste intramedular bloqueada composta de poliéster e fibra de vidro. .... 34

**Figura 4.** Técnica de fratura e osteossíntese com haste intramedular bloqueada composta de poliéster e fibra de vidro em bezerros. (A) incisão da pele com exposição muscular, (B) exposição da diáfise do fêmur esquerdo, (C) posicionamento do fio serra sobre a terço médio da diáfise do fêmur esquerdo, (D) diáfise do fêmur esquerdo seccionada (E) aplicação retrograda da haste intramedular, (F) mensuração das perfurações na diáfise do fêmur (G) aplicação do parafuso cortical de 4,5mm (H) diáfise de fêmur após o término da osteossíntese. .... 35

**Figura 5.** Procedimento de biópsia óssea em bovinos jovens submetidos a osteossíntese experimental de fratura femoral com haste intramedular de resina de poliéster e fibra de vidro. (A) Ultrassonografia para localização do calo ósseo da fratura (B) Radiografia da agulha de biópsia óssea sobre o calo ósseo (C) Biópsia óssea com agulha de Jamishidi ® (D) Fragmento do calo ósseo. .... 37

**Figura 6.** Fotomicrografia do tecido cicatricial que envolvia os implantes de poliacetal e do compósito de resina de poliéster e fibra de vidro. Coloração por HE, aumento de 4x. Animal controle: (A) setas vermelhas indicam a presença de cápsula fibrosa e (B) presença de brotamentos vasculares caracterizando neovascularização. O mesmo se vê no Animal experimental: (C), presença de cápsula de tecido fibroso e (D) presença de neovascularização.39

**Figura 7.** Médias e erros-padrão do percentual diário em decúbito em bezerros submetidos a osteossíntese de fêmur com haste composta de poliéster e fibra de vidro. .... 41

**Figura 8.** Incidência percentual da postura no momento da alimentação, antes e logo após a cirurgia e nas quatro quinzenas do período pós-operatório, em bezerros submetidos a osteossíntese com haste composta de poliéster e fibra de vidro..... 42

**Figura 9.** Radiografias na incidência lateromedial do bezerro número sete. a) 15 dias pós operatório, é possível notar a perfeita coaptação entre os fragmentos ósseos; b) 30 dias pós operatório, os fragmentos encontram-se bem coaptados e há início de formação de calo ósseo; c) Com 45 dias é possível notar a presença de calo ósseo, no entanto ainda é possível visualizar a

linha da fratura; d) 60 dias pós operatórios, mostrando a formação de calo ósseo no terço médio da diáfise óssea, e não é mais possível visualizar a linha da fratura. .... 44

**Figura 10.** Ultrassonografias longitudinais da diáfise e fossa inter trocantérica de bovinos submetidos a fratura femoral bloqueada por haste intramedular de resina de poliéster e fibra de vidro. a) 15 dias pós-operatório observa-se a mensuração da distância entre os fragmentos ósseos, neste caso 0,55 mm (linha vermelha); b) Também com 15 dias pós operatório, observa-se uma área circular anecoica sobre a diáfise óssea, caracterizando a formação de seroma; c) Imagem ultrassonográfica da fossa inter trocantérica, as setas brancas indicam a extremidade da haste intramedular; b) 60 dias pós operatório, as setas brancas indicam uma área irregular hiperecoica entre os fragmentos ósseos, caracterizando a formação do calo ósseo. .... 45

**Figura 11.** Hiperextensão da articulação metatarso falangenana do bezerro cinco, que foi submetido a fratura e osteossíntese com haste intramedular de poliéster e fibra de vidro. .... 47

**Figura 12.** Fotomicrografia da biópsia de calo ósseo no tempo 30, de bezerros submetidos a osteossíntese, com haste intramedular bloqueada, composta de poliéster e fibra de vidro, em coloração por HE, aumento de 40x. Setas indicam ausência de núcleos de osteócitos (osteonecrose). .... 51

**Figura 13.** Fotomicrografia da biópsia de calo ósseo no tempo 30, de bezerros submetidos a osteossíntese, com haste intramedular bloqueada, composta de poliéster e fibra de vidro, em coloração por HE, aumento de 10x. Setas pretas indicam os osteócitos, circundados pela matriz do calo ósseo primário (asterisco vermelho). Setas vermelhas indicam a rimas de osteoblastos. E os asteriscos pretos, indicam o tecido de granulação. .... 51

**Figura 14.** Fotomicrografia da biópsia de calo ósseo no tempo 60, de bezerros submetidos a osteossíntese, com haste intramedular bloqueada, composta de poliéster e fibra de vidro, em coloração por HE (hematoxilina e eosina), aumento de 10x. Setas brancas indicam os osteócitos, circundados pela matriz de osso secundário (lamelar). .... 52

---

## LISTA DE ABREVIATURAS

---

BMPs - proteínas ósseas morfogenéticas

CAM - concentração alveolar mínima

COB - calo ósseo bem formado

COBI - calo ósseo bem formado com irregularidades.

CTMs - células tronco mesenquimais

FGF - fator de crescimento fibroblástico

GC - grupo controle

GE - grupo experimental

GGT - gama glutamiltransferase

GHRH - hormônio hipotalâmico liberador do crescimento

HE - hematoxilina e eosina

IL - interleucinas

ISO - International organization for standardization

KV - kilovolts

mAs - miliamperes por segundo

mhz - megahertz

MPA - mega pascal

PDGF - fator de crescimento derivado das plaquetas

PPT - proteína plasmática total

rhOP -1 - proteína osteogênica humana 1

RM - ressonância magnética

TC - tomografia computadorizada

TGF- $\beta$  - fator de crescimento transformação- $\beta$

TGO - aspartato aminotransferase

TGP - alanina aminotransferase

TNF- $\alpha$  - fator de necrose tumoral-  $\alpha$

UV - ultravioleta

VEGF - fator de crescimento vascular endotelial

VG - volume globular

## RESUMO

O objetivo foi testar um compósito de resina de poliéster e fibra de vidro na forma de haste intramedular para osteossíntese de fraturas femorais em bezerros. A metodologia foi estabelecida com base em estudo prévio usando modelo de elementos finitos de fêmur de bovino para simular fratura estabilizada pela haste proposta. Em um primeiro experimento, a biocompatibilidade do compósito foi avaliada após inserção de um fragmento no tecido subcutâneo de sete ratos Wistar. No segundo experimento, avaliou-se o compósito em forma de haste intramedular em bovinos. Anestesia geral foi induzida em seis bezerros, a fratura foi induzida por incisão oblíqua no terço médio da diáfise, sendo o fêmur imediatamente estabilizado pela inserção retrógrada da haste. O bloqueio ocorreu pela aplicação transversal de quatro parafusos de aço inox, dois aplicados proximais e dois distais à fratura. No primeiro experimento, o compósito considerado aceitável, produzindo irritação discreta. No segundo, cinco dos seis bezerros obtiveram consolidação completa da fratura após 60 dias. Não se observaram sinais de incompatibilidade ou toxicidade do compósito. Contudo, algumas limitações foram observadas durante a cirurgia, como dificuldade de perfuração da haste e de se realizar a aparafusagem da sobre que excedia o canal medular. Pequenos fragmentos produzidos por essas manobras foram considerados irritantes e associados à ocorrência de seromas no pós-operatório. Também verificou-se que pequenas falhas na haste tinham tendência de se propagar em forma de fraturas longitudinais. Em conclusão, a haste intramedular de resina de poliéster e fibra de vidro (material de baixo custo e fácil aquisição) foi considerada biocompatível e capaz de permitir a consolidação óssea de fraturas femorais em bovinos jovens. Entretanto, o desenvolvimento de soluções para as limitações relatadas se faz necessário antes que seu uso clínico seja recomendado.

Palavras-chave: bezerro, fibra de vidro, ortopedia, poliéster.



## ABSTRACT

The objective was to test a composite of polyester resin and fiberglass in the form of an intramedullary nail for osteosynthesis of femoral fractures in calves. The methodology was established based on a previous study, which used finite elements model to simulate a femoral fracture stabilized by the proposed nail. In a first experiment, the composite biocompatibility was assessed after insertion of a composite fragment into the subcutaneous tissue of seven Wistar rats. In the second experiment, the composite was evaluated in cattle as an intramedullary nail. General anesthesia was induced in six calves, the fracture was induced by oblique incision in the middle third of the diaphysis, and the femur was immediately stabilized by the retrograde insertion of the nail. The blocking occurred by the transversal application of four stainless steel screws, two applied proximal and two distal to the fracture line. In the first experiment, the composite considered acceptable as mild irritant. In the second, five of the six calves obtained complete consolidation of the fracture after 60 days. No signs of incompatibility or toxicity of the composite were observed. However, some limitations were reported during surgery, such as difficulty in drilling the nail and the removal of the leftover material that exceeded the medullar canal. Small fragments produced by these maneuvers were considered irritant for tissues and were associated with the occurrence of seromas in the post-operative period. It was also found that small fractures in the nail tended to propagate in the form of longitudinal ones. In conclusion, the intramedullary nail of polyester resin and fiberglass (a low cost and easy to acquire material) was considered biocompatible and able to permit femoral fractures consolidation in young cattle. However, further development of solutions to the reported limitations are needed before its clinical recommendation.

Keywords: calf, fiberglass, orthopedics, polyester.

## 1. INTRODUÇÃO

As fraturas de ossos longos em animais de produção continuam sendo um desafio para a Medicina Veterinária. O desenvolvimento de novas técnicas e implantes metálicos, ocorrido nas últimas décadas, contribuiu significativamente para o avanço no tratamento de equinos. Contudo, tais opções ainda possuem custo elevado para atender bovinos de produção.

Assim, a busca por materiais cada vez mais leves, resistentes, de baixo custo e biocompatíveis tem crescido dia-a-dia (Van der Elst, 1999). Os polímeros têm sido progressivamente testados e incorporados como implantes em procedimentos cirúrgicos, com destaque para os ortopédicos e os de reconstrução de tecidos. O polipropileno é o material biocompatível mais utilizado no reparo de lesões da cavidade abdominal em humanos, permanecendo em contato direto com as vísceras, devido à sua baixa reatividade, que se soma às vantagens de alta resistência e baixo custo (Goissis et al., 2001). Marval (2006) testou o polipropileno na forma de haste intramedular bloqueada para tratamento de fraturas em úmeros de bezerros. Os resultados se mostraram satisfatórios e promissores, uma vez que o sistema desenvolvido permitiu a reparação óssea nos bezerros avaliados, sem demonstrar qualquer sinal de rejeição tecidual. Contudo, este mesmo estudo sugere que outros tipos de polímeros deveriam ser testados no aprimoramento do sistema, já que o polipropileno não foi plenamente eficaz em manter a congruência dos fragmentos ósseos durante o pós-operatório imediato.

Com base nos resultados de Marval (2006), o grupo de Pesquisa em Biomecânica da UFMG tem realizados vários esforços no sentido de desenvolver soluções aplicáveis às fraturas de ossos longos em bovinos jovens. Rodrigues et al. (2012) e Gomidis et al. (2017) desenvolveram um modelo de elementos finitos para teste de fraturas no fêmur de bovinos jovens, que foram validados *in vivo* pelos estudos de Spadeto (2009). Apesar desses estudos não encontrarem o polímero adequado, uma vez que hastes bloqueadas de poliacetal, poliamida e polipropileno falharam em possibilitar a osteossíntese do fêmur em bezerros (Spadeto et al., 2010; Spadeto et al., 2011, Rodrigues et al., 2012), o desenvolvimento e a validação do modelo computacional foi fundamental para o progresso dos estudos, que resultaram nos trabalhos atuais.

Em busca de novos biomateriais, que possuíssem características superiores aos materiais utilizados, pensou-se na utilização de compósitos associando diferentes tipos de materiais. A associação de resina poliéster com a fibra de vidro oferece resistência mecânica, alta relação resistência-peso, resistência química, e outras propriedades mecânicas favoráveis. Recentemente, um estudo de simulação computacional foi publicado demonstrando que a resina de poliéster associada à fibra de vidro em forma de haste intramedular bloqueada tem potencial para suportar as cargas mecânicas em fraturas de fêmur em bovinos jovens (Paolucci et al., 2018). O presente estudo pretende dar sequência a este estudo teórico, testando, *in vivo*, o uso da haste bloqueada de poliéster em fibra de vidro na imobilização e consolidação óssea de fraturas de fêmur em bovinos jovens.

## 2. OBJETIVOS GERAIS

Considerando as seguintes hipóteses:

- O compósito de poliéster e fibra de vidro é um material biocompatível.
- A haste intramedular bloqueada de poliéster e fibra de vidro é efetiva para produzir consolidação óssea em bovinos jovens com fratura femoral diafisária induzida, confirmando resultados prévios obtidos pela simulação computacional.

o objetivo geral foi caracterizar um material adequado à construção de implantes na forma de hastes intramedulares bloqueadas, aplicáveis ao tratamento de fraturas de ossos longos de grandes animais.

### 2.2. OBJETIVOS ESPECÍFICOS:

- Verificar a biocompatibilidade do compósito de poliéster e fibra de vidro.
- Verificar, *in vivo*, a capacidade de hastes intramedulares do compósito de poliéster e fibra de vidro em promover a osteossíntese de fraturas induzidas no fêmur de bovinos jovens
- Avaliar o processo de consolidação óssea, por meio de exames físicos, laboratoriais, radiográficos, ultrassonográficos, etológicos, em membros de bovinos jovens implantados com haste intramedular de poliéster e fibra de vidro.
- Avaliar histologicamente, por meio de biópsias, o processo de consolidação óssea no fêmur de bovinos implantados com haste intramedular de poliéster e fibra de vidro.

## 3. REVISÃO BIBLIOGRÁFICA

### 3.1. PROCESSO DE CONSOLIDAÇÃO ÓSSEA

O processo de consolidação óssea ocorre mediante uma série de fenômenos biológicos orquestrados por sinalizações intracelular e extracelular que seguem em sequência temporal definida (Mandi et al., 2012). Este processo segue padrões e envolve mudanças na expressão genética que ainda não são completamente compreendidos. A cicatrização óssea tem início imediato após a fratura e pode ser direta (intramembranosa) ou indireta (intramembranosa e endocondral) (Marsell & Einhorn, 2011). A forma mais comum é a cicatrização indireta. A cicatrização óssea direta demanda redução anatômica para obtenção da melhor congruência óssea e estabilização do foco da fratura (McKibbin, 1978; Marsell & Einhorn, 2011).

A partir do momento que essas condições são alcançadas, o processo de cicatrização direta permite que a estrutura óssea se regenere imediatamente no osso lamelar e nos sistemas haversianos, sem que ocorra o processo de remodelação óssea. Já nas situações em que as fraturas não possuam condições estáveis, a cicatrização óssea segue uma via biológica específica. Essa envolve uma resposta inflamatória aguda, incluindo a produção e liberação de várias moléculas importantes e o recrutamento de células-tronco

mesenquimais a fim de gerar um calo cartilaginoso primário. Posteriormente, esse calo primário sofre revascularização e calcificação e é finalmente remodelado para restaurar completamente uma estrutura óssea normal (Gerstenfeld et al., 2003<sup>b</sup>; Marsell & Einhorn, 2011).

### *Fase inflamatória*

Como todas as respostas de reparo, a cicatrização óssea começa com a indução de uma resposta imune por meio da participação de citocinas, plaquetas, proteínas ósseas morfogenéticas (BMPs) e células tronco mesenquimais. Tais componentes possuem um papel muito importante na fase inflamatória, que é desencadeada imediatamente após a ocorrência da fratura, e dura em média entre duas a três semanas (Mandi et al., 2012). Uma vez ocorrido o trauma, os danos podem se estender ao periósteo e endósteo, locais onde estão situados vasos sanguíneos. A injúria do endotélio desencadeia uma sequência de eventos, como por exemplo a agregação de plaquetas no sítio da lesão e o recrutamento de outras. Para o tamponamento provisório da lesão endotelial (Lefkovits et al., 1995; Gerstenfeld et al., 2003<sup>b</sup>). Essas plaquetas ligadas ao coágulo são ativadas pela trombina e pelo colágeno subendotelial para liberar o fator de crescimento derivado das plaquetas (PDGF) e o fator de crescimento transformação- $\beta$  (TGF- $\beta$ ), ambos importantes reguladores da proliferação e da diferenciação celular (Buckwalter & Cruess, 1993; Mandi et al., 2012; Johnson, 2014). Ainda nessa fase, os macrófagos e outras células inflamatórias secretam o fator de necrose tumoral- $\alpha$  (TNF- $\alpha$ ), interleucinas IL-1, IL-6, IL-11 e IL-18 (Gerstenfeld et al., 2003<sup>b</sup>).

Dentre as principais interleucinas, acredita-se que a IL-1 e a IL-6 são as mais importantes no processo da consolidação. A IL-1 induz a produção de IL-6 nos osteoblastos, provocando a produção do calo cartilaginoso primário e também estimulando a angiogênese no foco da fratura (Kon et al., 2001; Cho et al., 2002; Marsell & Einhorn, 2011). A maior concentração dessas interleucinas ocorre nas primeiras 24 horas pós trauma e seus níveis começam a diminuir durante o período que a formação de cartilagem, mas se elevam novamente na fase de remodelação óssea (Kon et al., 2001; Gerstenfeld et al., 2003). O TNF- $\alpha$ , também secretado pelos macrófagos e outras células inflamatórias, estimula a função dos osteoclastos, promove o recrutamento de células tronco mesenquimais e induz a apoptose de condrócitos hipertróficos durante a formação óssea endocondral (Kayal et al., 2007).

Ainda na fase inflamatória é desencadeado o processo de angiogênese, que tem papel importante no processo de reparação tecidual. Esse evento é regulado pelo fator de crescimento fibroblástico (FGF), pelo fator de crescimento vascular endotelial (VEGF) e pelas angiopoetinas 1 e 2 (Gerstenfeld et al., 2003; Mandi et al., 2012). Possui extrema importância devido ao dano vascular ocasionado no momento da fratura, fazendo com que o calo inicial possua baixa quantidade de oxigênio devido ao dano vascular, o que é compensado pela vascularização dos tecidos circunvizinhos, até o surgimento de um novo suprimento vascular (Mandi et al., 2012).

Por outro lado, as proteínas de fase aguda oriundas da resposta inflamatória também estimulam a migração, a proliferação e a ativação de células tronco mesenquimais. Além disso induzem outras respostas como agregação plaquetária e produzem um efeito quimiotático para novas células inflamatórias. Ao mesmo tempo, as BMPs expressadas por células tronco mesenquimais são liberadas da medula óssea. Isso dá início à formação do calo ósseo mole, composto predominantemente por colágeno tipo III. Entretanto, devido à proliferação e à diferenciação das

células condrogênicas em células de linhagem osteogênica, o calo constituído inicialmente por colágeno é substituído gradativamente por tecido ósseo (Gerstenfeld et al., 2003; Mandi et al., 2012).

### *Fase de reparação*

O processo de reparação óssea precede a resposta inflamatória e é descrito como a organização do calo não mineralizado (Mckibbin, 1978; Mandi et al., 2012). Nessa fase ocorre a troca gradual do hematoma formado no momento da fratura, o qual atua como um arcabouço para gênese do calo ósseo. Inicialmente esse hematoma é substituído por tecido fibrovascular com fibras de colágeno, que mais tarde se tornarão mineralizadas para formação do calo ósseo provisório ou primário (Mckibbin, 1978).

Uma vez desencadeado o processo de reparação, as células tronco mesenquimais recrutadas para o sítio da lesão começarão a proliferar e diferenciar em condroblastos (Giannoudis et al., 2007; Mandi et al., 2012). Estes eventos são mediados pelo fator de crescimento de fibroblastos (FGF) básico, pelo FGF ácido e pela TGF- $\beta$ , os quais estimulam a proliferação de condrócitos e a proliferação de osteoblastos para síntese óssea (Mckibbin, 1978). As células de linhagem condrogênica sintetizam e secretam o colágeno tipo II, tipo III e proteoglicanos, os quais produzirão uma matriz semelhante à cartilagem articular (Mckibbin, 1978).

Essa matriz passa por um processo de hipertrofia e mineralização (Mckibbin, 1978; Mandi et al., 2012). A partir daí ocorre a formação de um novo suprimento vascular no calo neoformado e os condrócitos hipertróficos são removidos por condroclastos. Nessa fase, as células tronco mesenquimais iniciam a diferenciação em células de linhagens osteogênicas (Al-Aql et al., 2008; Mandi et al., 2012). Além disso, o colágeno tipo I é sobreposto no momento inicial da produção da matriz cartilaginosa e os colágenos tipo II e III são removidos do calo primário. Logo após, é iniciado a deposição de cristais de hidroxapatita de cálcio, que são aglomerados em torno das fibrilas, formando um calo rígido. Através dessa nova estrutura, os vasos sanguíneos começam a passar pela malha fibrosa para se unirem à rede vascular dos fragmentos ósseos (Mckibbin, 1978; Mandi et al., 2012).

Uma vez formado o calo rígido, o processo de união entre os fragmentos ósseos poderá ocorrer a partir das superfícies ósseas interna ou externa, onde ocorrerá a formação de uma ponte entre os fragmentos ósseos. À medida que prossegue a mineralização, gradualmente os fragmentos tornam-se unidos por uma massa fusiforme, composta cada vez mais por tecido ósseo (Mckibbin, 1978; Mandi et al., 2012).

O aumento da estabilidade no foco da fratura ocorre em virtude da formação do calo ósseo interno e externo. Nesse momento ocorre a consolidação clínica da fratura, isto é, o local da fratura torna-se indolor e pode-se notar, por meio de radiologia, a presença de um calo neoformado. Entretanto, a consolidação óssea ainda não está completamente definida, o calo ainda é imaturo e mais frágil que o osso normal. O calo só ganha resistência completa por meio da fase de remodelação (Mckibbin, 1978).

### *Fase de remodelação*

A fase de remodelação é a terceira e a maior fase do processo de cicatrização óssea. Nesse estágio ainda ocorre a troca do tecido cartilaginoso por tecido ósseo, o qual será remodelado em osso lamelar (Mckibbin, 1978; Mandi et al., 2012), além disso ocorre a reabsorção de calo em excesso (Mckibbin, 1978; Gerstenfeld et al., 2003<sup>b</sup>). Essa fase é mediada principalmente pela ação da IL-1e do TNF $\alpha$  (Al-Aql et al., 2008). Além da ação desses mediadores inflamatórios, os níveis de BMPs encontram-se elevados e aparentemente relacionados nesta fase da cicatrização óssea (Marsell & Einhorn, 2009).

Uma vez desencadeado o processo de reparação óssea, os osteoclastos desenvolvem um papel muito importante no processo de remodelação devido à reabsorção da camada osteóide não mineralizada. Além disso tais células têm a capacidade de criar túneis no calo ósseo, onde, através destas aberturas, serão depositados osso lamelar pelos osteoblastos (Meikle et al., 1992).

Além da atividade celular, a atividade elétrica exerce um papel importante na remodelação óssea, devido ao comportamento mecânico, que resulta no efeito piezoelétrico onde cargas serão geradas. Este efeito ocorre quando o osso é submetido a um tipo de estresse, o qual induzirá a eletropositividade na superfície convexa e eletronegatividade na parte côncava (Bassett, 1971). Tal efeito faz com que as regiões que possuem eletropositividade estejam associadas à atividade osteoclástica e as regiões de eletronegatividade com atividade osteoblástica (Mckibbin, 1978; Mandi et al., 2012). Dessa forma ocorrem alterações na arquitetura óssea de acordo com a aplicação das cargas sobre o osso e tal atividade é denominada de lei de Wolff (Brand, 2010). O resultado final do estágio de remodelação é o osso regenerado com fases orgânicas e minerais adequadas e alinhadas para resistir a tensões fisiológicas e não fisiológicas (Mandi et al., 2012; Johnson, 2014).

### *Tipos de reparação óssea:*

#### *Cicatrização óssea direta*

A cicatrização óssea direta não ocorre naturalmente. Para que possa ocorrer é necessário a correção anatômica do foco da fratura, sem que exista uma lacuna entre os fragmentos ósseos (McKibbin, 1978; Marsell & Einhorn, 2011). Pode ocorrer a movimentação entre os fragmentos ósseos, mas de forma irrisória, além disso, os fragmentos podem apresentar uma fenda de 150 a 300 micrometros (Johnson 2014). Para a cicatrização direta são necessários procedimentos cirúrgicos com uso de implantes que forneçam uma fixação rígida, minimizando a tensão interfragmentária (Mandi et al., 2012; Johnson, 2014).

Uma vez alcançados todos esses requerimentos, o processo de cicatrização pode ocorrer por remodelamento direto do osso lamelar (Marsell & Einhorn, 2011). Nesse processo ocorre a reconstrução com o remodelamento harvesiano, que se inicia a partir da reabsorção osteoclástica, que atravessa a linha da fratura, gerando cavidades longitudinais a uma taxa de 50 – 100 mm/dia (Rahn, 2002). Tais cavidades são preenchidas por osso produzido pelos osteoblastos acompanhadas por um novo suprimento vascular, células mesenquimais e percursores de osteoblastos. A partir daí os osteoblastos secretam uma matriz osteóide, que passa por um processo de mineralização (Johnson, 2014). Isso resulta na geração simultânea de uma união óssea e na restauração do sistema harversiniano em uma direção axial (Rahn, 2002; Johnson, 2014). Por

último, durante este processo, pouco ou nenhum calo periosteal é formado (Einhorn, 1998; Mandi et al., 2012).

### *Cicatrização óssea indireta*

A cicatrização óssea secundária ou indireta é a forma mais comum em um processo de consolidação óssea, e consiste na formação óssea intramembranosa e endocondral (Einhorn, 1998; Gerstenfeld, 2006). A cicatrização óssea intramembranosa, ocorre onde existe um meio favorável para diferenciação de células tronco mesenquimais em células osteoprogenitoras (Johnson, 2014). Ela envolve a formação de um calo ósseo, sem que haja a formação inicial de cartilagem no foco da fratura (Einhorn, 1998). Neste tipo de cicatrização, a medula óssea, também contribui para a formação de osso durante a fase inicial do processo de consolidação óssea, e isso ocorre devido às células endoteliais se transformarem em células polimórficas, as quais subsequentemente irão expressar o fenótipo de osteoblastos (Brighton & Hunt, 1991).

Já a ossificação endocondral envolve o recrutamento, a proliferação e a diferenciação de células mesenquimais indiferenciadas em células de linhagem condrogênicas. Durante o processo de cicatrização, a cartilagem formada no foco da fratura se tornará calcificada e, futuramente, substituída por tecido ósseo. Esse processo de cicatrização é composto por seis estágios, iniciado pela formação do hematoma após o surgimento da fratura, que é subsequentemente acompanhado pela inflamação, angiogênese, formação de cartilagem, calcificação da cartilagem e, por último, pela remoção do tecido cartilaginoso (Einhorn, 1998).

Geralmente o processo de cicatrização indireta ocorre nos casos de fratura em que o paciente não é submetido a um procedimento cirúrgico ou em casos em que foi realizado tal procedimento, mas existe movimento no foco da fratura, principalmente quando há o emprego de fixação biológica como a haste intramedular, fixação externa, ou mesmos nos casos de fraturas com múltiplos fragmentos (Perren, 2002; Pape et al., 2002). A cicatrização indireta é favorecida pela ação de micro movimentos no foco da fratura, no entanto, é sabido que a movimentação demasiada resulta no atraso no processo de cura ou mesmo em não união óssea (Green et al., 2005).

### *Cicatrização por lacunas*

Este processo difere da cicatrização direta devido ao fato de que a união entre os segmentos ósseos e a remodelação harversiana não ocorre simultaneamente. Ele ocorre quando existe uma estabilidade entre as extremidades ósseas, incluindo uma distância entre elas máxima de 800µm a 1mm e a tensão entre fragmentos menor que 2% (Kaderly, 1991). Uma vez alcançada essas condições, o foco da fratura é preenchido principalmente por osso lamelar orientado perpendicularmente ao longo do eixo do osso, exigindo uma reconstrução osteonal ao contrário da cicatrização por contato (Marsell & Einhorn, 2011). Preenchido o foco da lesão, é iniciada a substituição por ósteons (sistema de harvers) vascularizados, os quais agora são dispostos longitudinalmente e levam consigo células osteoprogenitoras, que se diferenciam em osteoblastos e produzem osso lamelar entre as superfícies da lacuna óssea. Esse processo dura em média 3 a 8 semanas e é seguido por um processo de remodelação endocondral necessário para a restauração das propriedades anatômicas e biomecânicas do osso (Marsell & Einhorn, 2011).

## *Papel do sistema endócrino no processo de cicatrização óssea*

### *Paratormônio*

A utilização intermitente do paratormônio induz efeitos anabólicos no calo ósseo e osso cortical (Ejersted et al., 1998). Em um estudo de avaliação de fratura na tíbia de ratos, demonstrou-se que a exposição intermitente a esse hormônio estimulou a ação dos osteoblastos, resultando no aumento da formação do calo ósseo e aumento da força mecânica (Andreassen et al., 1999). Seus efeitos se dão devido à estimulação da proliferação e da diferenciação precoce das células osteoprogenitoras, acarretando em aumento da produção de proteínas da matriz ósseas e aumento da osteoclastogênese durante a fase de remodelação do calo ósseo (Nakajima et al., 2002; Lozano et al., 2012).

### *Hormônio do crescimento*

Hormônio secretado pela hipófise, de maneira pulsátil, sendo sua secreção modulada por diversos fatores como: o hormônio hipotalâmico liberador do crescimento (GHRH), o hormônio hipotalâmico inibidor da secreção de GH (somatostatina), a grelina, os glicocorticoides, os ácidos graxos, a glicose, a insulina, o estado nutricional, a composição corporal e a idade (Lieberman & Cukiert, 2004). No esqueleto seu efeito é mediado por somatomedina-C, também conhecida por IGF1. Sua ação induz a formação de matriz óssea (colágeno tipo I e proteínas da matriz não colágenas) por osteoblastos totalmente diferenciados (Dimitriou et al., 2005). O hormônio do crescimento, quando administrado em ratos jovens e velhos, induziu o aumento da massa óssea na diáfise produzindo maior força mecânica (Andreassen et al., 1995; Ørtoft et al., 1999). Outro estudo demonstrou que a administração subcutânea de GH recombinante em um modelo suíno de cicatrização óssea resultou na aceleração do processo de cicatrização óssea pós osteotomia e aplicação de placa de compressão dinâmica de baixo contato. (Bail et al., 2002).

### *Papel dos fatores de crescimento na cicatrização óssea*

As proteínas morfogenéticas ósseas (BMPs) têm sido amplamente estudadas tanto em modelos animais como em ensaios clínicos em humanos. As BMPs pertencem a um grupo de moléculas sinalizadoras da superfamília do fator de crescimento transformante  $\beta$ . Inicialmente essas proteínas eram identificadas pela sua capacidade de induzir a formação óssea. Contudo, avanços recentes no entendimento dos mecanismos celulares e moleculares em relação às BMPs levaram ao uso do fator de crescimento para acelerar a cicatrização óssea.

Ensaios clínicos demonstraram que as BMPs, principalmente a BMP-7, podem apresentar uma linha de tratamento alternativa diferente do padrão-ouro no tratamento de não união da fratura, que é a utilização do enxerto ósseo autógeno (Cecchi et al., 2016). Basicamente as BMPs possuem a capacidade de induzir a diferenciação de células mesenquimais multipotentes em células de linhagem osteocondrogénicas e células precursoras de osteoblastos (Yeh et al., 2002; Shen et al., 2010). Essas proteínas se difundem pelas células através de um gradiente de concentração, que atua como um ligante para receptores presentes nas membranas plasmáticas de várias células, como os osteoblastos e células tronco mesenquimais, induzindo a diferenciação e proliferação celular (Matthews, 2005).



As células são estimuladas a se diferenciarem em condrócitos dentro de 5 e 7 dias após a aplicação da BMP. Após isso, os condrócitos tornam-se calcificados e hipertrofiados, sendo subsequentemente substituídos por tecidos ósseo dentro de 9 e 12 dias. Uma vez formado o osso, esse passa pelo processo de remodelação e se torna ocupado por ossículos cheios de elementos funcionais da medula óssea dentro de 14 e 21 dias. Tal processo de formação óssea equivale ao processo de cicatrização que ocorre fisiologicamente (Cecchi et al., 2016).

Desta forma as BMPs apresentam um papel regulador central na ossificação e na cicatrização óssea. Tais dados indicam o potencial das BMPs como um potenciador biológico da formação óssea, particularmente em casos de não-união, onde isso pode não estar ocorrendo naturalmente e tem levado a mais pesquisas em um ambiente clínico (Cecchi et al., 2016).

### *Insuficiência de consolidação da fratura*

Apesar dos avanços da ortopedia, algumas fraturas podem demandar tempo superior para consolidar, ou até mesmo pode ocorrer falha na união óssea. Determinar o tempo exato necessário para a consolidação por completo é difícil, mas quando o processo de cicatrização óssea progride mais lentamente que a média, denomina-se de consolidação retardada (Buckwalter & Cruess, 1993). Em 1955 o autor Watson-Jones descreveu uma condição denominada de consolidação lenta, onde a linha da fratura permanece claramente visível radiograficamente. No entanto não há separação indevida dos fragmentos ósseos, além disso não se observou nenhuma calcificação e esclerose. Essa consolidação indolente pode ser relacionada com a gravidade da lesão, falha no suprimento sanguíneo, idade do paciente, dentre outros fatores. Nesse caso, não se trata de uma fratura não consolidada, mas sim uma variação da consolidação normal (Buckwalter & Cruess, 1993).

## **3.2. PRINCIPAIS COMPLICAÇÕES ASSOCIADAS AO PÓS-OPERATÓRIO DE CIRÚRGICAS ORTOPÉDICAS EM GRANDES ANIMAIS**

As fraturas constituem um problema muito comum na Medicina Veterinária, normalmente decorrente de acidentes automobilísticos, quedas, traumatismos (Slatter, 2003) e tração excessiva durante o manejo obstétrico (Mulon, 2013). Os princípios básicos classicamente utilizados no tratamento são a redução anatômica, a estabilização rígida e o rápido retorno à função do membro acometido (Johnson et al., 1998; Roush & McLaughlin, 1998). Entretanto, falhas podem ocorrer na execução desses princípios, gerando complicações que podem inviabilizar a recuperação do tecido ósseo e acarretam em perda de função do membro afetado (Bennet, 1998).

O tratamento das fraturas pode ser estabelecido por meios conservadores ou cirúrgicos, aos quais são inerentes determinados tipos de complicações. A imobilização externa é o principal meio conservador, podendo ser também utilizada em adição aos meios cirúrgicos, nos tempos pré e pós-operatório (Weinstein & Ralphs, 2004; Oakley, 1999). Entretanto, várias são as complicações quando ocorrem falhas na aplicação dessa técnica ou quando ocorre negligência no acompanhamento do paciente (Mulon, 2013; Nunamaker, 2002). Já quanto aos métodos cirúrgicos, as principais complicações estão associadas a erro na escolha do implante ortopédico, falha durante sua aplicação e transgressão da técnica asséptica (Bennet, 1998; Tomlinson, 1991).

Além das complicações associadas ao emprego da técnica utilizada para osteossíntese, na Medicina Veterinária ainda se enfrenta um grande desafio associado ao peso dos animais, principalmente em bovinos e equinos. Alguns autores consideram esse o principal fator associado

ao surgimento de diversas complicações no pós-operatório imediato (Mulon, 2013; Nunamaker, 2002).

### *Complicações gerais em grandes animais*

Diversos são os fatores que contribuem para a ocorrência de complicações associadas com a estabilização de fraturas em grandes animais, dentre elas a grande massa das espécies e a necessidade de sustentação imediata de peso. Assim resultados catastróficos envolvendo a osteossíntese de ossos longos são relativamente comuns durante o retorno anestésico de animais submetidos a osteossíntese em anestesia geral. Nesse momento, pode haver falha do implante e até mesmo fratura de outros ossos. Alguns autores ressaltam a necessidade de desenvolvimento de formas e materiais específicos para suportar tais forças geradas pelos grandes animais (Nunamaker, 2002).

Outra complicação resultante dessa combinação de fatores, especialmente na espécie equina, tem sido o risco do desenvolvimento de laminite no membro contralateral ao membro fraturado. Isso ocorre devido à redistribuição do peso sobre o membro sadio contralateral, fazendo com que forças desproporcionais atuem sobre seu estójo córneo, contribuindo para o desenvolvimento dessa afecção (Nunamaker, 2002; Peloso et al., 1996). Em um estudo retrospectivo, utilizando placas de compressão dinâmica para redução de fraturas em osso longos e realização de artrodeses, foi observado que 31 animais desenvolveram laminite no membro contralateral (Levine & Richardson, 2007). Diferentemente dos equinos, esta afecção podal raramente é observada em ruminantes (Câmara et al., 2014; Mulon, 2013). Uma explicação para isso seria o fato desses animais passarem períodos prolongados em decúbito, reduzindo a sobrecarga no membro oposto (Mulon, 2013).

Outra preocupação com o peso está relacionada com a sobrecarga cíclica sobre o implante ortopédico e o osso, onde são ocasionados micro movimentos relacionados com a falha do implante e a interferência no processo de cicatrização óssea (Nunamaker, 2002). Como foi descrito, o grande desafio em grandes animais está relacionado à massa corpórea. Entretanto, existe preocupação com a retirada de implantes ortopédicos, principalmente a placa e os parafusos, devido ao risco de ocorrer uma nova fratura onde foram realizadas as perfurações para inserção dos parafusos, que são pontos de fragilização óssea. (Disegi, 2012; Nunamaker, 2002).

Quando se refere aos ruminantes, em alguns casos, pode ocorrer a hiperextensão da articulação metacarpo ou metatarso falangeana proximal durante o período de imobilização. Isso ocorre devido ao afrouxamento dos tendões flexores digital superficial e profundo, principalmente em processos demorados de cicatrização óssea e quando as instalações em que são mantidos os animais são desconfortáveis, estimulando os animais a passarem a maior parte do dia em posição quadrupedal (Câmara et al., 2014; Mulon, 2013). Outras complicações envolvendo essa espécie incluem a anquilose articular temporária e amiotrofia do membro afetado (Câmara et al., 2014; Mulon, 2013). Por outro lado, deformidades angulares podem ocorrer, principalmente nos casos em que a fratura for imobilizada utilizando coaptação externa.

Além do mais, pode ocorrer a perda de congruência ou até mesmo o colapso da fratura, principalmente nos primeiros dias em que ocorre a sustentação do peso do paciente sobre o membro fratura (Mulon, 2013).

### *Complicações associadas à imobilização externa*

A utilização de talas e gesso associada ou não à osteossíntese, é comum em grandes animais (Mulon, 2013; Nunamaker, 2002; Markel, 2014). A imobilização externa, refere-se à aplicação de talas ou gesso com intuito de imobilizar o osso ou articulação. Esta técnica apresenta diversas vantagens sobre às técnicas cirúrgicas, incluindo a não interferência do implante sobre a fratura, menor chance de osteomielite, menor dano aos tecidos adjacentes e menor custo, com boa chance de recuperação da fratura, se for aplicada nos casos apropriados. As complicações relacionadas a essa técnica geralmente são resultantes da seleção inapropriada do caso, não coaptação da fratura, falhas na aplicação e falhas no manejo pós-operatório (Tomlinson, 1991). Vale ressaltar que a utilização única e exclusiva deste tipo de imobilização em ossos longos em grandes animais, principalmente equinos, não é recomendada, devido ao risco de fragmentos da fratura, penetrar na pele, resultando na contaminação dos tecidos circunvizinhos e osso, culminando em um resultado catastrófico, onde na grande maioria são submetidos a eutanásia (Nunamaker, 2002).

As complicações mais comuns associada a imobilizações externas é a necrose cutânea, ocasionada pela falta de acolchoamento, fazendo com que exista fricção ou pressão excessiva. (Markel, 2014; Mulon, 2013; Nunamaker, 2002; Tomlinson, 1991). Inicialmente, ocorre formação de edema do membro imobilizado, o qual é ocasionado pela reação inflamatória, oriunda da fratura, e também pela aplicação demasiada de compressão, durante a colocação de tala ou gesso. Caso não seja aliviada, a pressão excessiva promove comprometimento vascular, que culmina em isquemia e necrose da área afetada. Essa situação, quando não detectada, promove lesões graves que alcançam tecidos mais profundos. Sua ocorrência mais comum é em animais mais ativos, devido à fricção ocasionada durante a locomoção. Dessa forma, é sempre indicado restringir o movimento desses animais.

As lesões necróticas causam desconforto ao paciente, que conseqüentemente deixa de apoiar o membro afetado. As lesões geralmente acometem a porção superior ou inferior à tala ou gesso, sendo esses os pontos de maior pressão sobre os tecidos. Além do desconforto é possível notar mau cheiro e presença de exsudato na superfície da pele, onde existe a perda de pelos e a área lesionada apresenta coloração avermelhada (Tomlinson, 1991).

Outro problema recorrente sob tala ou gesso é a dermatite, que está associada à umidade devido ao acúmulo de suor, chuva e mesmo urina no local da imobilização. A maioria dessas infecções cutâneas são causadas por organismos normais da pele, tais como *Staphylococcus sp*, e são reconhecidas pelo odor e presença de exsudato (Tomlinson, 1991).

## *Complicações associadas ao tratamento cirúrgico de fraturas*

### *Osteomielite*

A osteomielite é definida como um processo inflamatório acompanhado por destruição óssea ocasionada por contaminação de microrganismos (Lew & Waldvogel, 1997; Lew & Waldvogel, 2004). Esse processo infeccioso pode envolver desde uma porção limitada ou até mesmo várias estruturas que compõem o osso, dentre elas a medula, córtex, periósteo e tecidos adjacentes, além de estruturas sinoviais (Baxter, 1996). De acordo com o foco da infecção, recebe um tipo de classificação. Se apenas a cortical óssea estiver infectada, é classificada como osteíte, mas no caso em que houver a contaminação concomitante da medula óssea, recebe o nome de osteomielite (Goodrich, 2006).

Dentre as complicações na cirurgia ortopédica, a contaminação óssea é a mais temida. Como consequência pode haver perda do implante devido ao dano no tecido ósseo ou até mesmo infecção sistêmica (sepsis). Sua origem se dá pela contaminação bacteriana que ocorre durante o trauma, por via hematogênica ou mesmo de forma iatrogênica, devido a falhas na técnica asséptica (Baxter, 1996).

Esta preocupação ocorre principalmente nos equinos, devido ao tratamento que já é oneroso. Além disso a ambulância é necessária no pós-operatório e, se houver a remoção precoce do implante devido ao processo infeccioso, o resultado pode ser catastrófico (MacDonald et al., 1994).

### *Microrganismos envolvidos e fisiopatologia*

Em humanos a bactéria *Staphylococcus aureus* é a mais comum (Lew & Waldvogel, 2004). Em bovinos os patógenos mais comuns são os coliformes, a *Trueperella pyogenes*, o *Staphylococcus spp* e os *Streptococcus spp* (Mulon, 2013). Já na espécie equina foram encontrados diversos agentes relacionados à osteomielite. Em um estudo avaliando-se a cultura bacteriana de 233 cavalos acometidos com artrite, tenossinovite ou osteomielite, foram isolados um total de 424 tipos de bactérias, onde 386 eram aeróbias facultativas e 38 do tipo anaeróbia. O gênero *Enterobacteriaceae* (28,8%) foi o mais comum, acompanhado de *Staphylococcus coagulase positivo* 11,8%, estreptococos beta hemolítico (9,4%) e *Staphylococcus coagulase negativo* (7,3%) (Moore et al., 1992).

Inicialmente, esses agentes promovem a ligação a proteínas da matriz extracelular por meio de adesinas bacterianas. Acredita-se que o *Staphylococcus aureus* possui a capacidade de aderir-se aos tecidos do hospedeiro, biomateriais implantados ou ambos. Essa habilidade é crucial para a sua colonização. Isso se deve à expressão de diversas adesinas, que são componentes de superfície microbiana que reconhecem moléculas de matriz adesiva em sua superfície. Cada uma delas é capaz de interagir especificamente com um componente de proteína hospedeira, como fibrinogênio, fibronectina, colágeno, vitronectina, laminina, trombospondina, sialoproteína óssea, elastina ou fator von Willebrand (Vaudaux et al., 2000).

Ressalta-se que o tecido ósseo é relativamente resistente à infecção. Dessa forma, alguns fatores predisponentes são necessários para o desenvolvimento da osteomielite. Dentre eles se incluem necrose óssea ou sequestro, instabilidade da fratura, isquemia, presença de implantes ortopédicos

ou outros materiais estranhos (Goodrich & Nixon, 2004; Green, 2011), além de falhas da resposta imune sistêmica ou do local da fratura (Green, 2011). Outros fatores importantes no desenvolvimento da osteomielite incluem a extensão dos danos aos tecidos moles, a alteração no suprimento vascular e a formação de biofilme. O dano tecidual pode ocorrer no momento da fratura e devido à manipulação excessiva durante a redução da fratura. Uma vez que os tecidos foram lesionados, esses tornam-se meio de cultura para as bactérias, o que é potencializado pela presença de materiais estranhos como fio de sutura e implantes ortopédicos (Gristina et al., 1985; Schulz, 2014). Já o biofilme é formado pela combinação de exopolissacarídeos extracapsulares bacterianos, que se aderem às superfícies ou participam da agregação célula a célula e, conseqüentemente, promovem adesão tecidual e formação de colônia dentro de um tecido contaminado (Borriello et al 2004; Schulz, 2014). Além disso, o biofilme também protege as bactérias de serem fagocitadas, impede a ação de anticorpos do hospedeiro e também reduz a ação dos antibióticos no local (Stoodley et al., 2005; Schulz, 2014). Por último, a instabilidade no foco da fratura também tem um papel importante na propagação da osteomielite. O movimento entre os fragmentos prejudica a revascularização nas extremidades ósseas, que por sua vez impede que células de defesa alcancem o foco da lesão (Schulz, 2014).

### *Apresentação clínica e diagnóstico*

As características clínicas da osteomielite variam dependendo do estágio da doença e da severidade. Os principais sinais ocorrem nos tecidos em torno do sítio cirúrgico ou ferida, que tornam-se edemaciados, avermelhados e sensíveis à palpação (Lew & Waldvogel, 2004; Goodrich & Nixon, 2004; Schulz, 2014). Inicialmente os sinais clínicos se manifestam como claudicação leve, mas à medida que processo infeccioso evolui, a claudicação evolui rapidamente para graus mais acentuados. Além disso, pode haver drenagem de material pelo foco da fratura e, conseqüentemente, formação de tecido de granulação no local (Goodrich, 2006). Os sintomas sistêmicos são piroxia (Goodrich, 2006; Schulz, 2014), depressão, anorexia parcial ou total, sendo que os últimos dois sinais clínicos são mais evidenciados em pequenos animais (Schulz, 2014).

Quanto à avaliação laboratorial, osteomielite cursa normalmente com leucocitose, seguida do aumento das concentrações de fibrinogênio plasmático. Contudo, a presença desses achados isolados não confirma se há infecção óssea (Lew & Waldvogel, 2004; Goodrich, 2006; Schulz, 2014). Já a concentração plasmática da proteína C reativa, que é sintetizada pelo fígado em resposta a qualquer processo infeccioso, parece mais confiável para o acompanhamento da resposta à terapia instituída. Sua concentração aumenta dentro de poucas horas após a instauração do processo infeccioso e tende a retornar aos níveis basais no período de uma semana após o início do tratamento adequado na maioria dos casos (Unkila-Kallio et al., 1994).

Em alguns casos, a distinção entre infecção óssea aguda ou apenas um processo inflamatório no osso, o qual é resultante da intervenção cirúrgica, pode ser um desafio para os ortopedistas. Mas alguns sinais clínicos direcionam o diagnóstico, como a persistência de temperatura corporal elevada por mais de 48 horas após o procedimento cirúrgico ou trauma e o desvio neutrofílico à esquerda (Schulz, 2014).

O uso de técnicas de diagnóstico por imagem também é primordial. Dentre elas a radiografia convencional, que permite visualizar sinais que indicam edema nos tecidos moles, além de áreas de lise óssea, que são sugestivas de degeneração óssea e até mesmo de reação periosteal. No caso do processo infeccioso se instaurar nas articulações, é notado a diminuição do espaço articular ou mesmo alargamento do espaço. É importante ressaltar que estes achados não são visualizados no

período inferior entre 10 a 21 dias de infecção (Gold et al., 1991; Kaim et al., 2002), e o exame radiográfico só demonstrará os sinais tardiamente (Schulz, 2014).

A ultrassonografia pode ser mais sensível para o diagnóstico precoce da osteomielite aguda ou para identificação de uma coleção purulenta nos tecidos moles (Kaiser & Rosenborg, 1994; Mah et al., 1994). Esse exame pode ser associado à aspiração guiada para coleta do conteúdo oriundo do processo infeccioso, que deve ser direcionado para a realização de cultura bacteriana (Trotter, 1996).

Outros recursos mais sensíveis, mas nem sempre disponíveis, são a tomografia computadorizada (TC) e a ressonância magnética (RM), que possuem excelente resolução. Com isso, pode-se revelar lesões precocemente como degeneração da medula óssea, destruição cortical, reações periosteais, lesões articulares e danos aos tecidos circunjacentes (Santiago et al., 2003). Além disso, a TC permite o uso de meios de contraste, que poderão ser utilizados nos casos em que haja a necessidade do delineamento de abscessos e tecido necrótico, diferenciando-os dos tecidos saudáveis (Reef et al., 1991).

A RM é reconhecida como mais útil que a TC para a avaliação dos tecidos moles. Contudo, a RM possui a capacidade de revelar edema ósseo precoce e, portanto, é mais útil para a detecção precoce da infecção. No entanto, a RM não é indicada para avaliação da resposta ao tratamento instaurado, devido à persistência do edema da medula óssea durante muitos meses depois da cura microbiológica (Lew & Waldvogel, 2004). Além da boa sensibilidade da RM, este exame é útil para o detalhamento de lesões medulares, apesar de não possuir essa mesma capacidade para revelar lesões na cortical óssea como a TC (Goodrich, 2006).

A cintilografia permite o diagnóstico das alterações funcionais presentes na osteomielite. A cintilografia óssea com difosfonatos marcados com tecnécio-99m demonstra o aumento de remodelação óssea na área contaminada. Essa sensibilidade, inclusive em uma fase precoce, torna o método de eleição no diagnóstico de osteomielite aguda em pacientes sem doença óssea prévia e com osso radiologicamente normal. Creutzig, 1976; Sapienza et al., 2000). A limitação da cintilografia é a incapacidade de distinguir se o turnover ósseo é decorrente ao processo infeccioso, trauma recente ou desenvolvimento de fraturas. Além disso, resultados falso-positivos também podem ocorrer em animais jovens, nos quais o desenvolvimento fisiológico ainda está ocorrendo (Schauwecker et al., 1990). O aumento de remodelação e da hipercaptação dos difosfonatos ocorrem em diversas patologias, o que torna esse achado pouco específico.

Relata-se a possibilidade de que a cintilografia óssea possa ser complementada pela cintilografia com gálio-67, que é um marcador inflamatório, cuja a captação poderia confirmar a presença de osteomielite. No entanto a concentração de gálio-67 é, em parte, dependente da atividade osteometabólica e ocorre em locais de remodelação óssea, mesmo na ausência de infecção, reduzindo sua especificidade (Sapienza et al., 2000).

### *Manejo terapêutico da osteomielite*

Dentre os pontos para o sucesso da terapia da osteomielite, o mais importante é a escolha adequada do antimicrobiano, o que faz necessário a realização de cultura e antibiograma (Moore et al., 1992; Goodrich, 2006; Mulon, 2013). Até a obtenção do resultado da cultura, é indicado o uso de antibióticos de largo espectro. Uma vez selecionado o antibiótico, é recomendada a

administração parenteral juntamente com tratamento tópico, visto que apenas o uso isolado de antimicrobianos sistêmicos é ineficaz (Baxter, 1996).

Em seres humanos, recomenda-se o uso de antibióticos sistêmicos por 4 a 6 semanas, se possível por via intravenosa (Lew & Waldvogel, 2004). Já em equinos, geralmente o período mínimo é de 7 a 10 dias ou até quando os sinais de osteomielite não forem controlados (Ross et al., 1991). Dessa forma, o período ideal para terapia ainda não é exato, sendo necessários mais estudos para determinar o tempo correto para descontinuação do antibiótico (Goodrich, 2006).

De forma alternativa ou como complemento à via parenteral, tanto na espécie equina como na bovina, o uso de perfusão regional com antibióticos de largo espectro é recomendado, especialmente nos casos em que a lesão seja nos membros (Goodrich, 2006; Mulon, 2013). Essa técnica consiste na administração venosa de antibióticos que ficam retidos na circulação de extremidades por um torniquete aplicado proximal ao local acessado (Baxter, 1996; Butt et al., 2001). A função do torniquete é exercer a oclusão do fluxo sanguíneo, mantendo o fármaco na região acometida, durante o período que a oclusão é mantida (Orsini et al., 2004). Mais recentemente, a antibioticoterapia regional tem sido realizada por perfusão intraóssea, através de parafusos canulados (Mulon, 2013).

Outra alternativa, empregada em pequenos e grandes animais, é o uso de um antibiótico impregnado em polimetilmetacrilato, tanto para prevenção ou tratamento da osteomielite (Goodrich, 2006; Schulz, 2014). Nessa técnica são confeccionadas pequenas esferas de resina impregnadas de antibióticos, unidas por um fio de aço inoxidável ou náilon, de forma a serem depositadas no interior da ferida (Goodrich & Nixon, 2004; Schulz, 2014). O intuito dessa associação é a lenta liberação do antibiótico, que chega a alcançar uma concentração de até 200 vezes à obtida com o uso de antibióticos sistêmicos, excedendo a concentração inibitória mínima por até 80 dias sem que haja efeitos tóxicos (Klemm, 1993; Schulz, 2014). Tais implantes podem ser removidos ao final da infecção ou até mesmo mantidos. Em equinos, há relatos que implantes de polimetilmetacrilato que foram colocados no momento do reparo da fratura e permaneceram por 2 anos sem nenhuma complicação associada (Goodrich, 2006).

A gentamicina tem sido amplamente empregada neste tipo de implante, devido sua atividade bactericida, por apresentar um amplo espectro e por ser hidrossolúvel e termoestável (Wininger & Fass, 1996). Além da gentamicina, outros antibióticos podem ser apropriados para o uso com o polimetilmetacrilato, como amicacina, tobramicina, amoxicilina, ciprofloxacino, imipenem, ticarcilina, cefazolin, clindamicina, vancomicina, eritromicina, metronidazol e fluoroquinolonas (Goodrich, 2006).

### *Manejo cirúrgico da osteomielite*

Nos casos em que a osteomielite evolui para o estágio de cronicidade, torna-se necessário associar o tratamento cirúrgico à terapia antimicrobiana. Os objetivos da cirurgia são de remover todo tecido necrótico e viabilizar a vascularização do local. O tecido necrótico, além de interferir no processo cicatricial, atua como corpo estranho, dificultando a terapia. Para este fim, é empregado o desbridamento no foco da lesão até que se alcance um tecido ósseo sadio. Todos os tecidos circunvizinhos acometidos também devem ser removidos, caso contrário haverá alta taxa de recidiva (Eckardt et al., 1994; Dernell, 1999).

Um ponto que se torna muito desafiante para os cirurgiões é o quando de tecido ósseo deve ser removido, considerando-se que pode ser difícil distinguir tecido morto de tecido viável. Para isso existem técnicas, como a medida o fluxo sanguíneo por meio de laser doppler (Kelly, 1985) ou através de sinais radiológicos como a esclerose óssea (Hass & McAndrew, 1996). No entanto a técnica mais comumente utilizada é a aparência do osso no momento da cirurgia e a presença de hemorragia punctata (Koval et al., 1992; Walenkamp, 1997; Mader et al., 1999). Uma vez removido todo tecido desvitalizado, a fratura deve ser estabilizada e o implante aplicado anteriormente deve ser removido (Trotter, 1996). Além disso, após a remoção do tecido contaminado, o mesmo deve ser encaminhado para realização de cultura e antibiograma e assim escolher o melhor antibiótico para o tratamento (Goodrich, 2006). Cabe ressaltar que após o desbridamento alguns problemas podem ser acarretados no emprego desta técnica, como a formação de um grande espaço morto. Além disso, a remoção significativa de tecido ósseo pode levar a mais instabilidade. Em alguns casos se torna necessária a reconstrução óssea e dos tecidos moles, como flaps de pele e músculo (Mathes, 1982).

O enxerto ósseo tem sido utilizado para acelerar o processo de cicatrização da fratura, além de promover a cicatrização de não uniões ósseas e fraturas contaminadas (Goodrich, 2006; Marsh, 2006). Os enxertos ósseos são utilizados de acordo com o tamanho do defeito criado após o desbridamento. Em seres humanos é indicado, em defeitos menores que 6 cm, que o espaço seja preenchido com enxertos autólogos convencionais, como o da crista ilíaca. Já em os defeitos maiores que 6 cm é indicada a técnica de distração osteogênica (método de Ilizarov) ou a utilização de enxerto ósseo vascularizado (Lin, 1997; Stevanovic et al., 1999).

Os enxertos vascularizados possuem a capacidade se incorporarem no local do receptor e possuem uma maior capacidade de osteogênese, osteoindução e osteocondução (Green, 1985; Cooney, 1988; Marsh, 2006). Para aplicação dessa técnica, o osso é removido do doador, junto a seu suprimento vascular, que depois será transplantando para a área acometida, sendo necessária a anastomose como os vasos locais do receptor (Jupiter, 1997). Os enxertos pediculares podem ser simplesmente ossos ou podem incluir osso, músculo, fáscia e ou pele (Munoz et al., 1990).

Por último, uma outra forma que pode ser considerada enxerto é a utilização de antibiótico impregnado em polimetimetacrilato, o qual é introduzido no local do defeito ósseo desta forma ocorre o preenchimento do espaço morto, até a reconstrução óssea (Lew, 2004).

#### *União retardada, não união óssea.*

O processo de união óssea pode sofrer algum tipo de interferência que impeça a fusão óssea. Existem terminologias distintas para essas falhas. A união atrasada é caracterizada pela formação de um calo intramedular tardio, cuja resposta periosteal é cessada antes da união ter sido alcançada. Já a não-união óssea é um processo de formação de tecido cicatricial, em que a taxa de osteogênese endosteal e periosteal é nula ou baixa, sendo compensada pela reabsorção óssea. Essa situação é evidenciada pelo interrompimento da formação de novos ossos periosteal e endosteal, com presença de esclerose do canal medular nos cotos fraturados. No entanto, se ocorrer formação óssea periosteal, mas sem a formação de pontes bem-sucedidas, a morfologia das extremidades da fratura será hipertrófica e a cicatriz pode ser rígida. Todavia, se não houver tal fase, o resultado final do processo torna-se incompleto, acarretando em não-união havendo intervalo entre os fragmentos ósseos e mobilidade no foco da fratura (Marsh, 1998).



Como foi descrito, as não uniões possuem características distintas, podendo ser hipertróficas ou atróficas. No caso da não união hipertrófica, há um grande calo ineficiente para causar a união óssea. Quando visualizado por radiografias convencionais, existe um calo amplo, mas é possível visualizar a abertura da fratura, caracterizada por linha radiolúcida em vez de uma ponte óssea. Devido a tais características radiológicas, essa forma de não união recebe o nome de pata de elefante (Babhulkar et al., 2005).

Acredita-se que o calo hipertrófico se origina do excesso de micro movimentos de compressão axial, que estimulam a formação de calo ósseo de uma maneira exagerada. Tais características, combinadas com o tamanho do intervalo entre os fragmentos ósseos, determina as não uniões hipertróficas. (Claes et al., 1998; Claes & Heigele, 1999).

Já os mecanismos que conduzem a não união atrófica são completamente diferentes. Estão relacionados à cicatrização óssea comprometida devido à deficiência de mediadores importantes, que por sua vez é promovida por danos no suprimento vascular, destruição do periósteo e endósteo (Bishop et al., 2012). Outros fatores envolvidos são o uso excessivo de materiais empregados para osteossíntese, utilização de materiais não apropriados para confecção dos implantes, manejo pós-operatório impróprio e fatores metabólicos (Schmaedecke et al., 2003; Barrena et al., 2015). Alguns fatores mecânicos podem induzir essa alteração, como a fixação excessivamente rígida sobre os fragmentos ósseos, forças de compressão insuficientes e distância muito grande entre os fragmentos ósseos que impeça formação de ponte óssea. Nas imagens radiológicas, a não união atrófica demonstra a ausência de formação de calo ósseo com estreitamento das extremidades ósseas, o que gera uma grande zona radiolúcida no intervalo de fratura (Hobby & Lee, 2013).

Em resumo, se não houver a cura da fratura no período de quatro meses, considera-se união atrasada. No entanto se a cura óssea não for obtida seis meses após a ocorrência da fratura, considera-se não união, embora o diagnóstico necessite de características radiológicas específicas por meio de alterações no foco da fratura (Barrena et al., 2015).

#### *Manejo terapêutico das não uniões ósseas*

Para o sucesso no tratamento das não-uniões ósseas, primeiramente torna-se necessário identificar a causa primária que está interferindo de forma biológica e/ou mecânica no processo de cicatrização (Schmaedecke et al., 2003). Tratando-se de não uniões hipertróficas é recomendado o manejo cirúrgico, sendo indicada troca dos implantes utilizados por dispositivos que promovam maior estabilidade e que possuam a capacidade de reduzir o espaço interfragmentário e proporcionar quantidade limitada de força de compressão (Augat et al., 1998; Hak, 2011). Como complemento ao manejo cirúrgico, o tratamento adicional com ultrassom ou terapia de ondas de choque externa tem sido proposto, mesmo que faltem evidências da sua real eficácia (Romano et al., 2009; Bashardoust et al., 2012).

Nas não-uniões atróficas também é necessário a intervenção cirúrgica, que basicamente tem os mesmos objetivos da não-união hipertrófica de eliminação de fatores mecânicos, por meio da modificação da técnica utilizada para osteossíntese e redução do espaço entre os fragmentos. Além disso, a nova técnica empregada deve favorecer que as forças de compressão entre os fragmentos atuem sobre as extremidades ósseas de uma forma controlada, para que haja estímulo ao crescimento do calo ósseo e por último deve-se proporcionar um suprimento vascular para o foco da fratura (Hobby & Lee, 2003).

Como complemento, a utilização de enxertos ósseos autólogos ou auto enxertos tem sido proposta como um adjuvante à cirurgia para o tratamento das não uniões ósseas. No caso de enxerto autólogo, esta técnica induz nova formação óssea (osteoindução), o que promove a reparação. Isso se deve ao fornecimento de células de linhagens osteogênicas no local da fratura, além da liberação de fatores de crescimento no local, que induzem a reparação local. Ocorre também o estímulo de células osteoprogenitoras a se diferenciarem em osteoblastos, que aumentam a síntese de colágeno. Adicionalmente, o enxerto autólogo fornece uma espécie de arcabouço onde um novo osso é formado, em um processo chamado de osteocondução. Esse arcabouço fornece uma ponte sobre os fragmentos ósseos, que se incorporam com o nosso osso, proporcionando a cicatrização óssea (Green, 1985; Cooney, 1988; Marsh, 2006). Por último, os enxertos autólogos fornecem o suporte estrutural. Um exemplo disso é sua utilização nas correções de fraturas em que há deformidade. Nesse caso, o enxerto pode ser colocado no lado côncavo, onde existe a falha óssea e, uma vez alcançado o eixo ósseo correto, um dispositivo de fixação interna ou externa é aplicado para estabilização da fratura (Marsh, 2006).

Além dos enxertos, existem diversos estudos utilizando meios adjuvantes para a terapia das não uniões ósseas. Dentre eles, utilizou-se hidroxiapatita associada à medula óssea autóloga e a proteína osteogênica humana 1 (rhOP -1) em ovelhas, sendo demonstrado que o reparo ósseo foi comparável ao enxerto autólogo (Boer et al., 2003). Outro método utilizado para acelerar a cicatrização óssea é a utilização de proteínas ósseas morfogenéticas (BMPs), as quais possuem propriedades osteoindutivas. Em estudos clínicos recentes utilizando BMPs, em particular a BMP-7, foi demonstrado que sua eficácia foi comparável à do enxerto ósseo autógeno com uma taxa de união média de 87%, em comparação com 93% para o enxerto ósseo (Cecchi et al., 2016). Biomateriais também têm sido utilizados como estratégia alternativa para acelerar a cicatrização óssea. Por exemplo, biomateriais degradáveis em combinação com fatores osteogênicos, como o paratormônio, que possui características osteogênicas *in vitro* e estimula a formação óssea *in vivo* (Valin et al., 2001; Lozano et al., 2012).

Por fim, a utilização de células tronco mesenquimais oriundas da medula óssea (CTMs). Essas células representam uma maneira terapêutica eficiente de estimular o reparo de uma fratura óssea com sua capacidade osteogênica e seu potencial de residência em um local de lesão (Ren et al., 2012). Quando administradas na presença de uma fratura óssea, as CTMs chegam ao local da fratura (Kumar et al., 2012) e se integram na medula, no osso e na cartilagem do hospedeiro (Pereira et al., 1998). A utilização dessas células pode ocorrer de duas formas, uma delas é por meio da aspiração da medula óssea e da aplicação direta no local da lesão (Capraru et al., 2015). Esta técnica foi empregada em um estudo utilizando a aplicação percutânea de aspirado de medula óssea em pacientes humanos portadores de não união óssea em osso longos e os resultados demonstraram que 17 de 20 pacientes tratados obtiveram sucesso (Garg et al., 1993). Goel et al. (2005) demonstraram, em estudo clínico em seres humanos portadores de fratura de tíbia, que a injeção percutânea de aspirado de medula óssea sob anestesia local produziu união óssea clínica e radiológica em 75% dos pacientes tratados.

A outra forma de utilização de CTMs é por meio da aspiração e concentração destas células. Hernigou et al 2005 utilizaram essa técnica em pacientes portadores de não-união atrofica em tíbia com resultados satisfatórios para consolidação óssea. Os autores acreditam que a concentração de células utilizadas é importante, pois aumenta o número de células osteoprogenitoras após a aspiração.

## 4. MATERIAIS E MÉTODOS

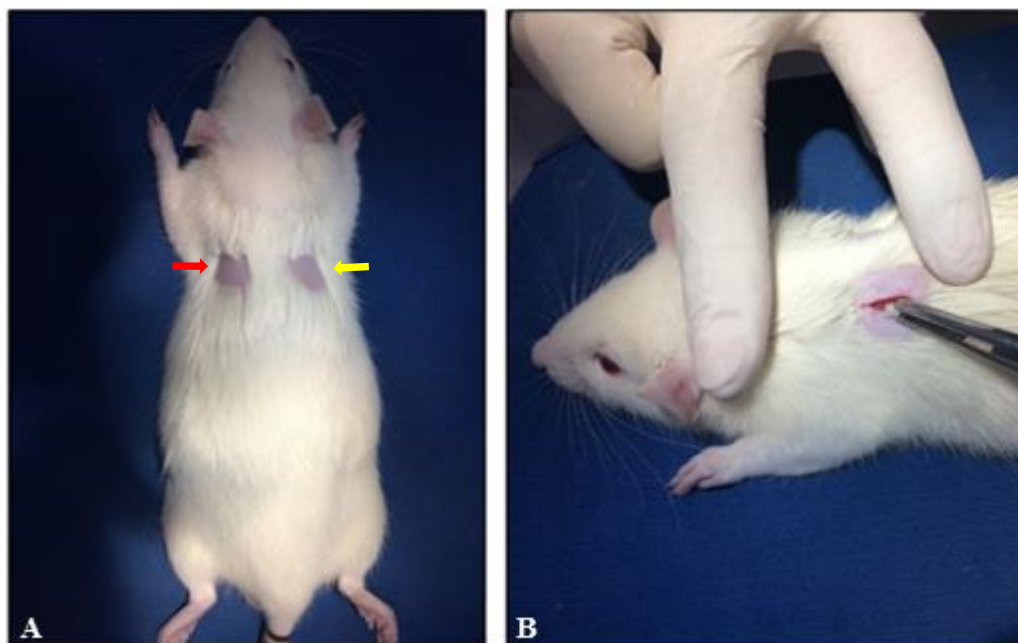
Foram executados dois experimentos. No primeiro, realizou-se um teste inicial de reatividade e biocompatibilidade do compósito no tecido subcutâneo de roedores. No segundo, a biocompatibilidade foi reavaliada e a resistência mecânica da haste para promover osteossíntese de fraturas femorais foi testada em bovinos jovens.

### 4.1. BIOCOMPATIBILIDADE DO COMPÓSITO DE RESINA DE POLIÉSTER ASSOCIADA À FIBRA DE VIDRO EM RATOS WISTAR

Foram selecionados sete ratos albinos Wistar com idade média de 70 dias e peso inicial em torno de 200 g, hígidos que receberam ambos os tratamentos (poliacetal e compósito de poliéster e fibra de vidro). O protocolo experimental foi aprovado pelo comitê de ética no uso de animais (CEUA) da UNIFENAS nº 32A/2016.

Os animais foram mantidos em caixas coletivas, alocados em estante com ventilação, temperatura e luminosidade controladas, com ração comercial e água *ad libitum*. Para o procedimento experimental, os animais foram privados de água e alimento por quatro horas antes do procedimento anestésico, que consistiu na administração intraperitoneal de cloridrato de quetamina 5% (60 mg/kg) associada a cloridrato de xilazina 2% (2 mg/kg). Após estabelecida a anestesia com perda dos reflexos digitais e palpebrais, os animais foram mantidos anestesiados por meio de máscara, inalando isoflurano a 2% vaporizado a 100% de oxigênio.

Após tricotomia da região dorsal da caixa torácica de uma área com cerca de 5 cm<sup>2</sup>, realizou-se antissepsia do campo operatório com solução de álcool iodado a 1%. Uma incisão longitudinal de 1 cm foi realizada de cada lado do dorso do animal, com lâmina de bisturi nº 24 acoplada em cabo nº4. Foi respeitada uma distância sempre superior a 3 cm entre as incisões para evitar manipulações indevidas da região contralateral. A divulsão da pele e do subcutâneo foi realizada com tesoura Metzembbaum, de modo a obter um pequeno espaço para alojar o implante (Fig.1). No grupo experimental utilizou-se um compósito de resina de poliéster e fibra de vidro e no grupo controle utilizou-se o poliacetal. Ambos os fragmentos mediam 0,5 cm<sup>2</sup> e foram previamente esterilizados em autoclave a 136°C por 30 minutos.



**Figura 1.** Inserção de implantes subcutâneo em ratos Wistar. A) Observa-se, após tricotomia, os dois pontos de inserção do fragmento de poliacetal (seta amarela indica o lado direito - controle) e do compósito de resina poliéster e fibra de vidro (seta vermelha indica o lado esquerdo - experimental). B) Momento da inserção do fragmento no tecido subcutâneo.

Em todos os animais, implantou-se o fragmento do compósito de poliéster e fibra de vidro no antímero esquerdo (grupo experimental GE) e o fragmento de poliacetal no antímero direito (grupo controle GC). Após a implantação, as feridas cirúrgicas foram suturadas com fio de nylon 4-0 padrão simples separado. Cada animal recebeu uma dose única de enrofloxacin 5% na dose de 5 mg/kg por via subcutânea e meloxicam 0,2% na dose de 0,6 mg/kg também por via subcutânea, no intuito de evitar proliferação bacteriana e promover analgesia pós cirúrgica.

Os animais foram avaliados diariamente quanto aos aspectos clínicos, mudanças de comportamento e sinais de cicatrização. Após 45 dias da implantação, os animais foram eutanasiados por aprofundamento anestésico em câmara contendo insoflurano e, após constatado apneia e assistolia, o deslocamento cervical foi empregado como método de confirmação de morte.

Cada sítio de implantação foi removido em bloco (pele, subcutâneo e musculatura). A macroscopia foi avaliada e, posteriormente, fixados em solução de formalina tamponada a 10% por 48 horas. Após isso, foi realizada a clivagem e processamento histológico de rotina, resultando em lâminas coradas por hematoxilina e eosina (HE).

#### *Avaliação histológica*

As lâminas foram avaliadas em microscópio óptico de campo claro em objetivas de 5X e 10X para avaliação tecidual geral em objetiva e em objetiva de 40X para estabelecimento dos escores de reatividade conforme descrito na Tabela 1. Com base no escore médio do grupo, contabilizando-se os escores individuais para cada um dos parâmetros histológicos, a reatividade

de material implantado foi estabelecida segundo as normas da ISO 10993-6<sup>1</sup> (2007) descritas na Tabela 2.

A média geral do grupo foi calculada com base na média aritmética do escore total de cada indivíduo. No cálculo do escore total do indivíduo, calculou-se a média dos escores de cada variável. Contudo, os escores dos parâmetros de inflamação, de necrose e das incidências de polimorfonucleares, linfócitos, plasmócitos, macrófagos e células gigantes tiveram peso 2 (foram multiplicados por 2). E os outros parâmetros, que incluem intensidade de neovascularização, fibrose, infiltração gordurosa, necrose traumática e resíduos estranhos, tiveram peso 1.

**Tabela 1.** Parâmetros histológicos utilizados, para avaliação do tipo de resposta frente ao dispositivo implantado no subcutâneo dos ratos.

Tipo de Resposta	Escore				
	0	1	2	3	4
Células polimorfonucleares	0	Raro, 1-5/pc <sup>a</sup>	5-10/ pc <sup>a</sup>	Forte infiltração	Densa infiltração
Linfócitos	0	Raro, 1-5/ pc <sup>a</sup>	5-10/ pc <sup>a</sup>	Forte infiltração	Densa infiltração
Plasmócitos	0	Raro, 1-5/ pc <sup>a</sup>	5-10/ pc <sup>a</sup>	Forte infiltração	Densa infiltração
Macrófagos	0	Raro, 1-5/ pc <sup>a</sup>	5-10/ pc <sup>a</sup>	Forte infiltração	Densa infiltração
Células gigantes	0	Raro, 1-2 pc <sup>a</sup>	3-5/ pc <sup>a</sup>	Forte infiltração	Lençóis celulares
Necrose	0	Mínima	Leve	Moderada	Intensa
Neovascularização	0	Mínima	4-7 capilares	Múltiplos vasos com tecido de sustentação	Extensa formação vascular
Fibrose	0	Estreita	Moderada	Espessa	Intensa
Infiltração gordurosa	0	Mínima	Média	Moderada	Gordura cerca o implante
Resíduos estranhos	Ausente	Presente			

**Tabela 2.** Escore histológico para avaliação da resposta tecidual do teste de biocompatibilidade, segundo (ISO10993-6, 2007).

Escore	Tipo de resposta
0 a 2,9	Não irritante
3,0 a 8,9	Irritante leve
9,0 a 15,0	Irritante moderado
> 15,0	Irritante Severo

<sup>1</sup> International organization for standardization

## **4.2. TESTE IN VIVO DA HASTE INTRAMEDULAR BLOQUEADA COMPOSTA DE RESINA DE POLIÉSTER ASSOCIADA A FIBRA DE VIDRO PARA IMOBILIZAÇÃO DE FRATURAS FEMORAIS EM BEZERROS JOVENS**


### *Animais*

Foram utilizados seis bezerros machos da raça Holandesa, com idade entre 4 a 6 meses, pesando em média  $61 \pm 15$  Kg, obtidos de criatórios comerciais da região de Alfenas – MG. Após a realização de exames hematológicos e bioquímicos para constatar sua higidez, foram encaminhados para Escola de Veterinária da UFMG, em Belo Horizonte - MG e mantidos no galpão do setor da reprodução de grandes animais em baias de 4 metros quadrados com cama de maravalha, onde receberam ração comercial, feno à vontade e água *ad libitum*.

O protocolo experimental foi aprovado pelo comitê de ética no uso de animais (CEUA) da Universidade Federal de Minas Gerais (nº 343/2013). No sentido de minimizar o uso de animais e acordo com os conceitos da ciência do Bem-Estar Animal, que envolvem uso de técnicas alternativas, redução no número de animais e refinamento nas técnicas, a capacidade da haste testada em suportar as cargas mecânicas características de um bezerro em estática ou dinâmica foram previamente avaliadas e confirmadas por meio de um estudo de simulação computacional desenvolvido em parceria com Escola de Engenharia da UFMG (Paolucci et al, 2018).

### *Haste Intramedular*

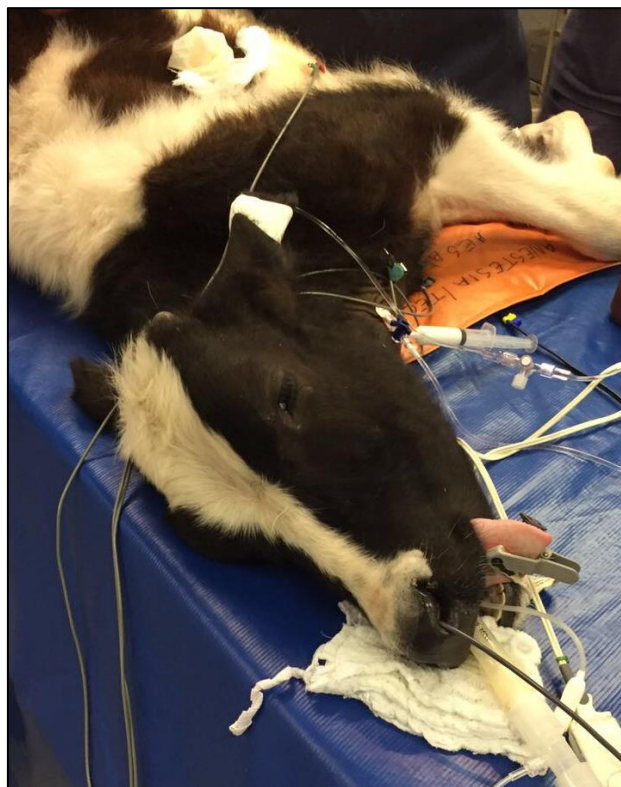
O compósito de resina de poliéster com fibra de vidro em forma de bastão, um material de baixo custo e fácil aquisição, foi obtido de empresas especializadas na confecção de hastes para colhedeiças de café. O bastão é produzido pelo processo de pultrusão, que envolve o aquecimento de fibras de vidro embebidas em resina (Fig.2). Essas hastes estão disponíveis para compra em casas de insumos de agropecuária e foram adquiridas ao preço médio de R\$ 4,00 reais o metro linear.



**Figura 2.** Bastões de compósito de poliéster e fibra de vidro (esquerda). Esquema do processo de pultrusão (direita), quando as fibras de vidro são dispostas de forma paralela (alto) sendo posteriormente embebidas na resina de poliéster e aquecidas (abaixo).

### *Anestesia*

Os animais foram submetidos a jejum alimentar de 36 horas. No dia do ato experimental, foram contidos fisicamente para obtenção de acesso venoso na veia jugular esquerda e acesso arterial na artéria marginal da orelha esquerda. Realizou-se pré-medicação com xilazina (0,05 mg/Kg, IV), induziu-se a anestesia geral com propofol (4 mg/Kg, IV) e os animais foram intubados e conectados a um sistema circular valvular, realizando-se a manutenção anestésica com isoflurano inicialmente com uso de uma concentração alveolar mínima (CAM), diluído em 100% de oxigênio, ajustando-se posteriormente conforme requerimento anestésico. Todos os bezerros foram mecanicamente ventilados, instituindo-se pressão de pico de 20 cmH<sub>2</sub>O e frequência respiratória em 12 mov/min, para manutenção da capnometria entre 35-40 mmHg. Realizou-se bloqueio dos nervos isquiático (abordagem parasacral) e femoral (abordagem ventral ao íleo), guiados por ultrassonografia e neuroestimulação, empregando-se ropivacaína 0,15% em volume de 0,1 mL/Kg por ponto de bloqueio. Os bezerros foram monitorados por todo ato cirúrgico/anestésico por meio de oximetria de pulso, eletrocardiograma, pressão arterial invasiva, temperatura corpórea, capnografia e hemogasometria arterial. Fluidoterapia de manutenção foi realizada com ringer lactato (10 mL/Kg/h). Caso houvesse elevação em mais de 20% nos valores de pressão arterial média e/ou frequência cardíaca, coincidindo com manipulação cirúrgica, suplementação analgésica intraoperatória seria realizada com fentanil (5 mcg/Kg, IV), conforme requerimento (Fig.3).



**Figura 3.** Bezerro submetido a anestesia geral inalatória, logo antes do procedimento de fratura e osteossíntese com haste intramedular bloqueada composta de poliéster e fibra de vidro.

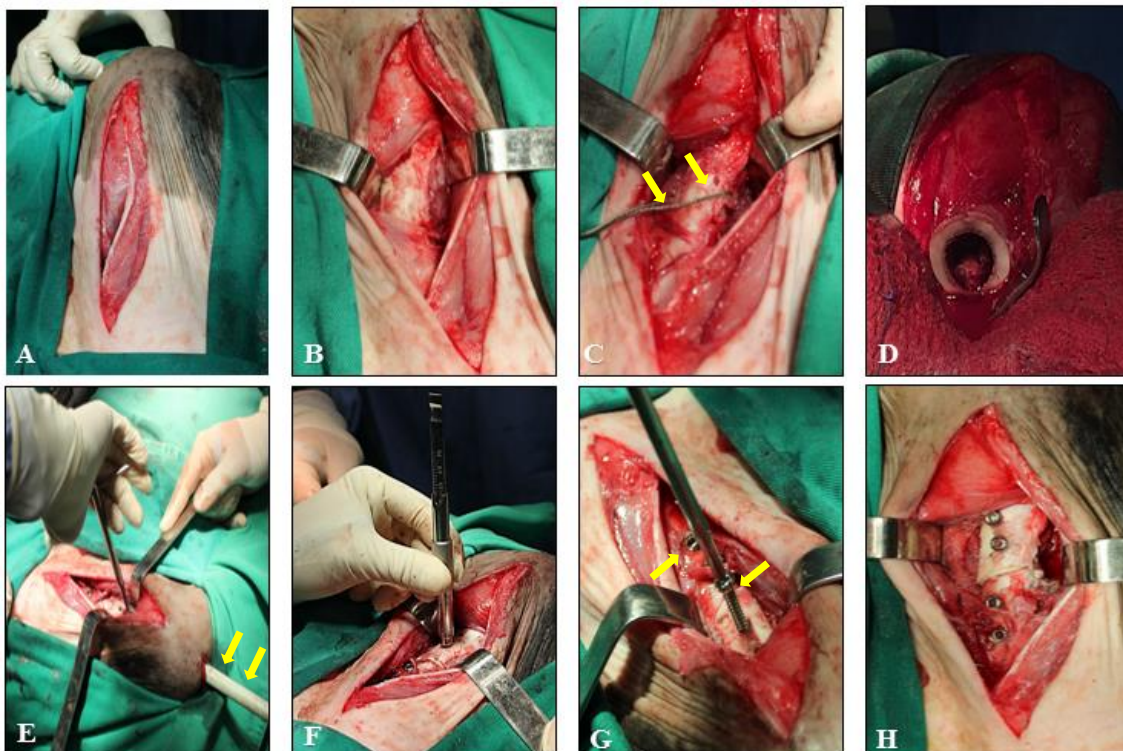
### *Cirurgia para fratura e inserção da haste*

Após os procedimentos rotineiros de antissepsia e com a anestesia geral estabilizada, foi induzida fratura oblíqua do fêmur esquerdo, prontamente fixada pelos implantes. Para exposição do fêmur foi utilizada abordagem lateral segundo técnica previamente descrita (Milne & Turner, 1974). A indução da fratura no fêmur foi realizada por meio de uma incisão de forma oblíqua em sua diáfise, na transição entre os terços médio e proximal. Tais fraturas foram realizadas em sentido caudo-proximal para crânio-distal com fio serra, em um ângulo de 30 graus em relação ao eixo longitudinal do osso, sendo o ponto inicial de corte localizado três centímetros distalmente ao trocanter menor do fêmur, em sua face caudal.

A redução da fratura foi feita pela aplicação retrógrada da haste de poliéster e fibra de vidro de acordo com a espessura do canal medular (mínimo de 80% do diâmetro do canal medular na diáfise), após a abertura do canal medular com uma broca de aço de mesmo diâmetro da haste. Essa abertura foi realizada apenas na extensão do canal medular no fragmento distal e no proximal se entendeu até produzir abertura no trocanter maior. Para bloqueio da haste foram utilizados dois parafusos ósseos corticais de aço inoxidável (4,5 mm de diâmetro) em cada fragmento, colocados de forma transversal ao eixo do osso, inseridos na face lateral de forma a fixar a cortical de ambos os lados (Fig.4). Esse procedimento foi realizado após perfuração tanto da cortical quanto da haste com uma broca de aço (4 mm de diâmetro).



Todos os animais receberam como terapia antimicrobiana, benzilpenicilina procaína, benzilpenicilina potássica e estreptomicina (20,000 UI/Kg) e gentamicina 6,6 mg/Kg, durante 5 dias a cada 24 horas e para controle da dor, foi utilizado tramadol (3 mg/Kg) durante 4 dias a cada 12 horas e meloxicam (0,6 mg/Kg) no primeiro dia pós operatório e (0,3 mg/Kg) durante 6 dias.



**Figura 4.** Técnica de fratura e osteossíntese com haste intramedular bloqueada composta de poliéster e fibra de vidro em bezerros. (A) incisão da pele com exposição muscular, (B) exposição da diáfise do fêmur esquerdo, (C) setas amarelas indicam o posicionamento do fio serra sobre a terça média da diáfise do fêmur esquerdo, (D) diáfise do fêmur esquerdo seccionada (E) setas amarelas indicam aplicação retrograda da haste intramedular, (F) mensuração das perfurações na diáfise do fêmur (G) setas amarelas indicam aplicação do parafuso cortical de 4,5mm (H) diáfise de fêmur após o término da osteossíntese.

#### *Análise comportamental*

Após os bezerros passarem pelo procedimento cirúrgico e pela recuperação anestésica, todos foram encaminhados para baias de 4 metros quadrados com cama de maravalha, onde receberam feno e ração comercial, sendo eles divididos inicialmente em 2 grupos de 3 animais por baia.a.

Previamente foi instalado em cada baia uma câmera analógica<sup>2</sup> que era interligada em uma unidade de gravação<sup>3</sup>, onde as imagens foram armazenadas e posteriormente avaliadas. Como as câmeras utilizadas gravavam apenas quando a iluminação era intensa, as imagens foram obtidas durante o período de claridade (06:30 – 17:30), por amostragem de todas as ocorrências e monitoramento contínuo dois dias antes da cirurgia e dois dias imediatamente após a cirurgia. Com o intuito de avaliar possíveis alterações de comportamento, ocasionadas pelo procedimento

<sup>2</sup> Hdcvi Intelbras®

<sup>3</sup> Hdcvi Intelbras®

cirúrgico a coleta destas imagens foi em tempos pré-determinados, que se iniciou dois dias antes da cirurgia e quinzenalmente até a oitava semana pós-operatória.

Onde foram avaliados o tempo que os animais se mantinham em estação, tempo que permaneciam deitados e o tempo de interesse pelo alimento após a oferta de ração nos cochos, onde foi observado o tempo de chegada ao cocho. Sendo que os mesmos animais ficaram nestas mesmas condições, previamente a realização da cirurgia, durante 7 dias, para coleta dos dados basais de cada animal.

### *Avaliação pós-operatória*

Exames radiológicos foram realizados antes da cirurgia, no pós-operatório imediato e aos 15, 30, 45 e 60 dias pós-operatório. Utilizaram-se incidências craniocaudal e oblíqua lateral com potência 90 kilovolts (KV) e 2,5 miliampères por segundo (mAs) para verificar a posição dos implantes, a formação do calo ósseo e possíveis complicações como instabilidade do foco comomigração do implante, áreas de osteólise e alterações periostais. Para realização do exame, foi utilizado um emissor de raio X portátil<sup>4</sup> e as imagens foram digitalizadas em um sistema de radiologia computadorizada<sup>5</sup> e armazenadas em uma unidade de gravação<sup>6</sup>.

Adicionalmente, exames ultrassonográficos foram realizados nos tempos 15, 30, 45 e 60 dias pós-operatório, com objetivo de avaliar a formação de calo ósseo, a sobreposição entre os fragmentos ósseos e a formação de seroma. Foi utilizado aparelho de ultrassonografia<sup>7</sup>, com probe linear e convexa de 10 mhz. Durante a realização do exame, os animais foram contidos em posição quadrupedal. Para avaliação do foco da fratura a probe foi posicionada no terço médio do fêmur, em seguida foi avaliado o ponto de inserção da haste. Para tais avaliações, foi criado um escore de zero a três, conforme tabela três.

**Tabela 3.** Escores para avaliação ultrassonográfica do foco da fratura e ponto de inserção da haste.

<b>Escore</b>	<b>Alterações ultrassonográficas</b>
0	Sem alterações
1	Discreta irregularidade ao redor da linha de sutura
2	Discreto acúmulo de líquido
3	Severo acúmulo de líquido

Por um período de 60 dias, amostras de sangue foram obtidas semanalmente por punção da veia jugular e condicionadas em tubos contendo EDTA para a realização de hemograma e determinação das concentrações de proteínas totais e fibrinogênio plasmáticos utilizando metodologia manual. A cada quinze dias foram coletadas amostras de sangue em tubo contendo ativador de coágulo que foram utilizadas para determinação das concentrações de alanina aminotransferase (TGP), aspartato aminotransferase (TGO), creatinina, gama glutamil tranferase (GGT), glicose, globulinas, albumina, relação albumina globulina, ureia e fosfatase alcalina (FA). Onde foi utilizada a metodologia enzimática UV para obtenção dos valores de TGP, TGO, GGT, FA. Proteínas totais e albuminas foi utilizado IR calorimétrico e método cinético para creatinina.

<sup>4</sup> Orange® modelo1060 HF

<sup>5</sup> CR Regius modelo 110®

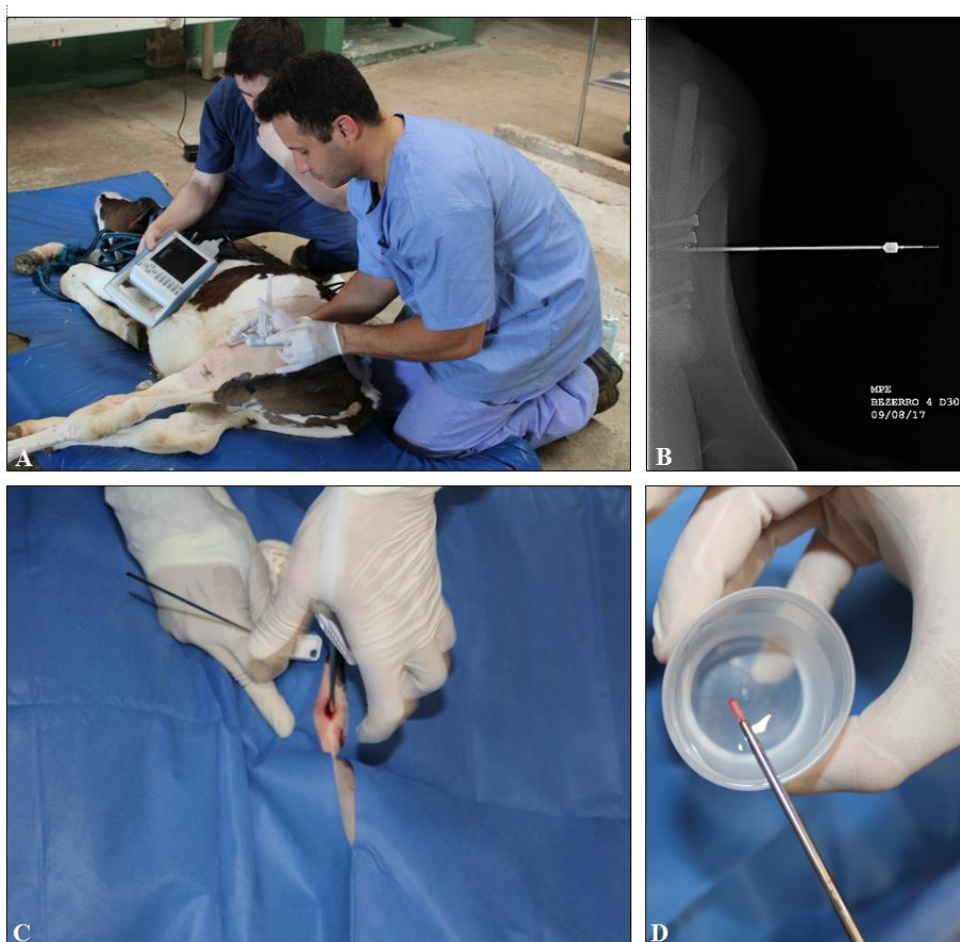
<sup>6</sup> CR Regius modelo 110®

<sup>7</sup> Mindray modelo M5

Já os valores de glicose foram obtidos através do método IR enzimático e diferença matemática para obtenção dos valores de globulinas.

### *Biópsia óssea*

Após 30 e 60 dias de pós-operatório, os animais foram submetidos à biópsia do calo ósseo. As amostras foram obtidas utilizando uma agulha de aspiração de medula óssea<sup>8</sup>, no terço médio da diáfise na face lateral do fêmur fraturado. Após a sedação com xilazina 2% (0,05 mg/Kg) e anestesia local com lidocaína 2%, foi realizada a tricotomia seguida de antissepsia com clorexidina degermante e remoção com solução alcoólica 70%. Confirmada o posicionamento da agulha sobre o calo ósseo, por meio de ultrassonografia e radiografia, a agulha foi introduzida através do calo da cortical lateral do fêmur para remoção da amostra (Fig.5).



**Figura 5.** Procedimento de biópsia óssea em bovinos jovens submetidos a osteossíntese experimental de fratura femoral com haste intramedular de resina de poliéster e fibra de vidro. (A) Ultrassonografia para localização do calo ósseo da fratura (B) Radiografia da agulha de biópsia óssea sobre o calo ósseo (C) Biópsia óssea com agulha de Jamishidi ® (D) Fragmento do calo ósseo.

<sup>8</sup> Jamishidi®

Os fragmentos ósseos foram fixados em formalina tamponada 10% e posteriormente descalcificados em solução contendo 250 ml de ácido fórmico (90%), 100g de citrato de sódio e 750 ml de água destilada. Após completa descalcificação, esses fragmentos foram processados por meio de técnicas rotineiras de inclusão em parafina, cortados em micrótomo a 5µm, corados por HE e examinados em microscópio de luz. Para avaliação da formação do calo ósseo, foi utilizado um sistema de escore, descrito na tabela quatro.

**Tabela 4.** Escores para alterações histológicas no foco da fratura de bezerras submetidos a fratura e osteossíntese com haste intramedular de resina de poliéster e fibra de vidro.

<b>Escore</b>	<b>Achados histológicos no foco da fratura</b>
1	Tecido fibroso (calo fibroso)
2	Principalmente tecido fibroso e pequena quantidade de tecido cartilaginoso
3	Quantidades similares de tecido fibroso e tecido cartilaginoso
4	Somente tecido cartilaginoso
5	Principalmente tecido cartilaginoso e pequena quantidade de osso imaturo/primário
6	Quantidades similares de tecido cartilaginoso e osso imaturo/primário
7	Significante quantidade de osso imaturo/primário e pequena quantidade de tecido cartilaginoso
8	Somente osso imaturo/primário
9	Osso imaturo/primário e pequena quantidade de osso maduro/lamelar/secundário
10	Somente osso maduro/lamelar/secundário

Adaptado de Perry et al., 2003.

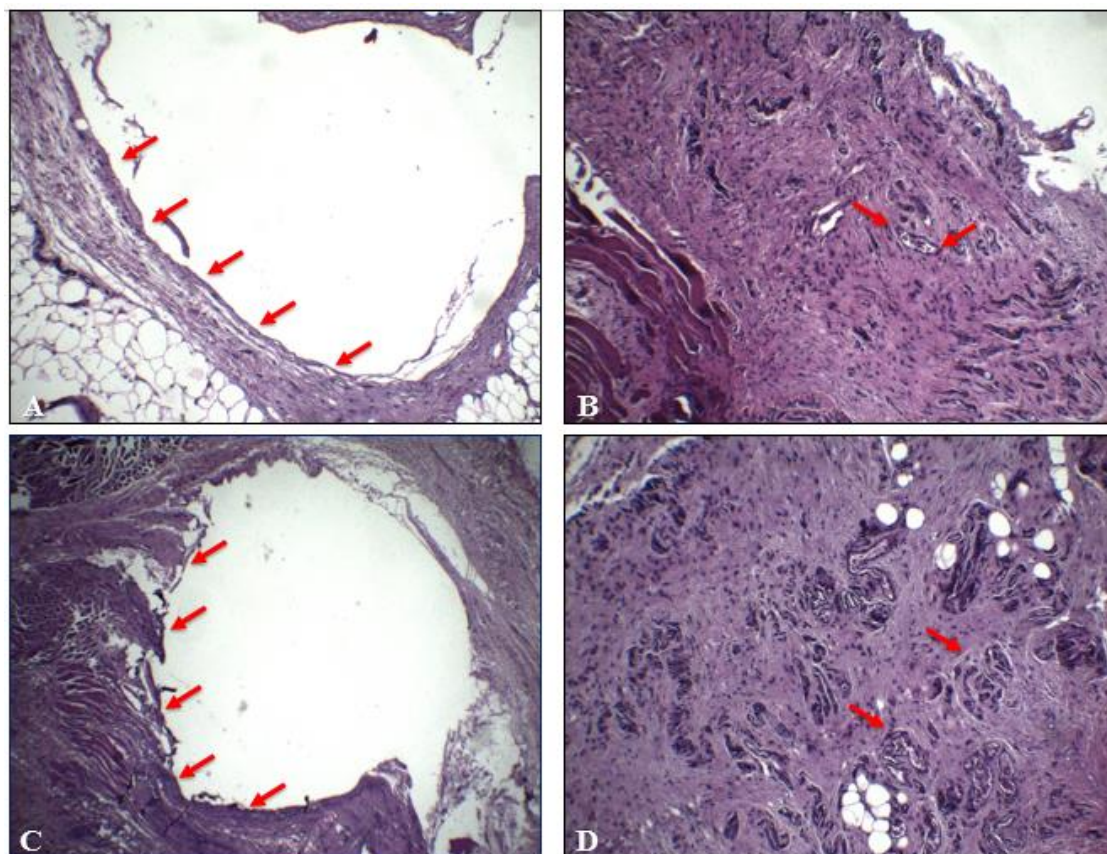
#### *Análise de dados*

Para a avaliação comportamental, computou-se as médias e desvios-padrão das porcentagens do tempo em decúbito, realizando comparação dos tempos, com análise de variância em blocos ao acaso. Para as análises laboratoriais, computou-se as médias e desvios-padrão dos exames hematológicos e bioquímicos, realizando comparação de tempos, com análise de variância em blocos ao acaso e comparação das médias com teste de Tukey. Sendo considerado significativo quando  $p < 0,05$ .

## 5. RESULTADOS

### *Biocompatibilidade do compósito de resina de poliéster associada a fibra de vidro*

De forma geral, não foram detectadas alterações macroscópicas exuberantes. O que se percebeu foi uma aderência do implante ao tecido subcutâneo, com formação de um tecido fibroso firme e bem vascularizado (Fig. 6)



**Figura 6.** Fotomicrografia do tecido cicatricial que envolvia os implantes de poliacetal e do compósito de resina de poliéster e fibra de vidro. Coloração por HE, aumento de 4x. Animal controle: (A) setas vermelhas indicam a presença de cápsula fibrosa e (B) presença de brotamentos vasculares caracterizando neovascularização. O mesmo se vê no Animal experimental: (C), presença de cápsula de tecido fibroso e (D) presença de neovascularização.

Os achados histológicos estão descritos nas Tabelas 5 e 6. De acordo com os critérios internacionais (Tab. 2), ambos os materiais foram classificados como irritante leve.

**Tabela 5.** Avaliação histológica semi-quantitativa dos animais do grupo controle baseada em coloração de HE.

<b>Grupo controle</b>							
<b>Identificação do animal</b>	<b>R1</b>	<b>R2</b>	<b>R3</b>	<b>R4</b>	<b>R5</b>	<b>R6</b>	<b>R7</b>
Inflamação polimorfonuclear	0	0	0	0	0	0	0
Linfócitos	0	0	1	2	2	1	0
Plasmócitos	0	0	0	0	1	0	0
Macrófagos	0	0	0	0	0	0	0
Células gigantes	0	0	0	0	0	0	0
Necrose	0	0	0	0	0	0	0
<b>Sub total (x 2)</b>	<b>0</b>	<b>0</b>	<b>2</b>	<b>4</b>	<b>6</b>	<b>2</b>	<b>0</b>
Neovascularização	2	2	1	2	2	2	2
Fibrose	0	2	2	2	2	2	2
Infiltração gordurosa	0	0	0	0	0	0	0
Necrose traumática	0	0	0	0	0	0	0
Resíduos estranhos	0	0	0	0	0	0	0
<b>Sub-total</b>	<b>2</b>	<b>2</b>	<b>3</b>	<b>4</b>	<b>4</b>	<b>4</b>	<b>4</b>
<b>Total</b>	<b>2</b>	<b>2</b>	<b>5</b>	<b>8</b>	<b>10</b>	<b>6</b>	<b>4</b>
<b>Média total do grupo</b>				<b>5,2</b>			

**Tabela 6.** Avaliação histológica semi-quantitativa dos animais do grupo experimental (baseada em coloração de Hematoxilina e eosina).

<b>Grupo Experimental</b>							
<b>Identificação do animal</b>	<b>R1</b>	<b>R2</b>	<b>R3</b>	<b>R4</b>	<b>R5</b>	<b>R6</b>	<b>R7</b>
Inflamação polimorfonuclear	0	0	0	0	0	0	0
Linfócitos	1	1	1	1	1	2	1
Plasmócitos	0	0	0	0	0	1	0
Macrófagos	0	0	0	0	0	0	0
Células gigantes	0	0	0	0	0	0	0
Necrose	0	0	0	0	0	0	0
<b>Sub total (x 2)</b>	<b>2</b>	<b>2</b>	<b>2</b>	<b>2</b>	<b>2</b>	<b>6</b>	<b>2</b>
Neovascularização	2	2	2	2	2	2	2
Fibrose	2	2	2	3	2	2	2
Infiltração gordurosa	0	0	0	0	0	0	0
Necrose traumática	0	0	0	0	0	0	0
Resíduos estranhos	0	0	0	0	0	0	0
<b>Sub-total</b>	<b>4</b>	<b>4</b>	<b>4</b>	<b>5</b>	<b>4</b>	<b>4</b>	<b>4</b>
<b>Total</b>	<b>6</b>	<b>6</b>	<b>6</b>	<b>7</b>	<b>6</b>	<b>10</b>	<b>6</b>
<b>Média total do grupo</b>				<b>6,7</b>			

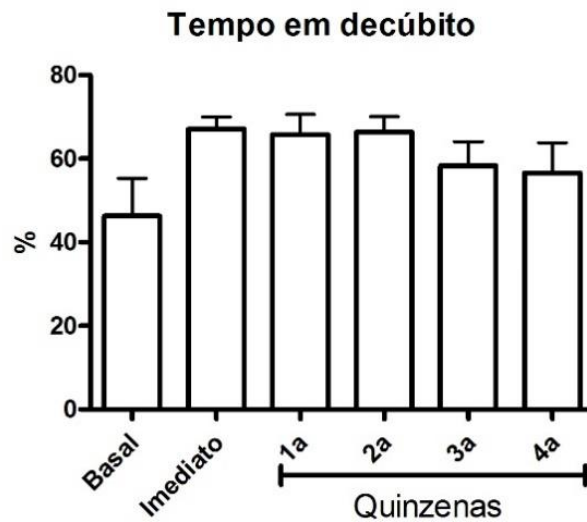
### *Técnica cirúrgica para indução da fratura e osteossíntese.*

A abordagem do fêmur esquerdo através da face lateral da coxa permitiu o fácil acesso ao seu terço médio, possibilitando a indução da fratura e a aplicação retrograda da haste intramedular. Contudo, a aplicação de parafusos de bloqueio nas extremidades da diáfise, conforme preconizado pelo estudo de simulação computacional (Paolucci et al 2018), não foi possível devido à limitação de exposição cirúrgica promovida pela presença da origem e inserção dos músculos bíceps femoral, gastrocnêmio e vasto lateral.

O alinhamento dos fragmentos ósseos, após a introdução da haste no canal medular e aplicação dos parafusos corticais, propiciou uma boa congruência entre as extremidades e a imobilização imediata do foco da fratura. No entanto, não foi possível realizar a aparafusagem do excesso da haste intramedular, entre os trocânteres maior e menor, rente ao tecido ósseo. Outro desafio encontrado, durante a execução da técnica, foi conseguir coincidir as perfurações do centro da cortical óssea com o centro exato da haste.

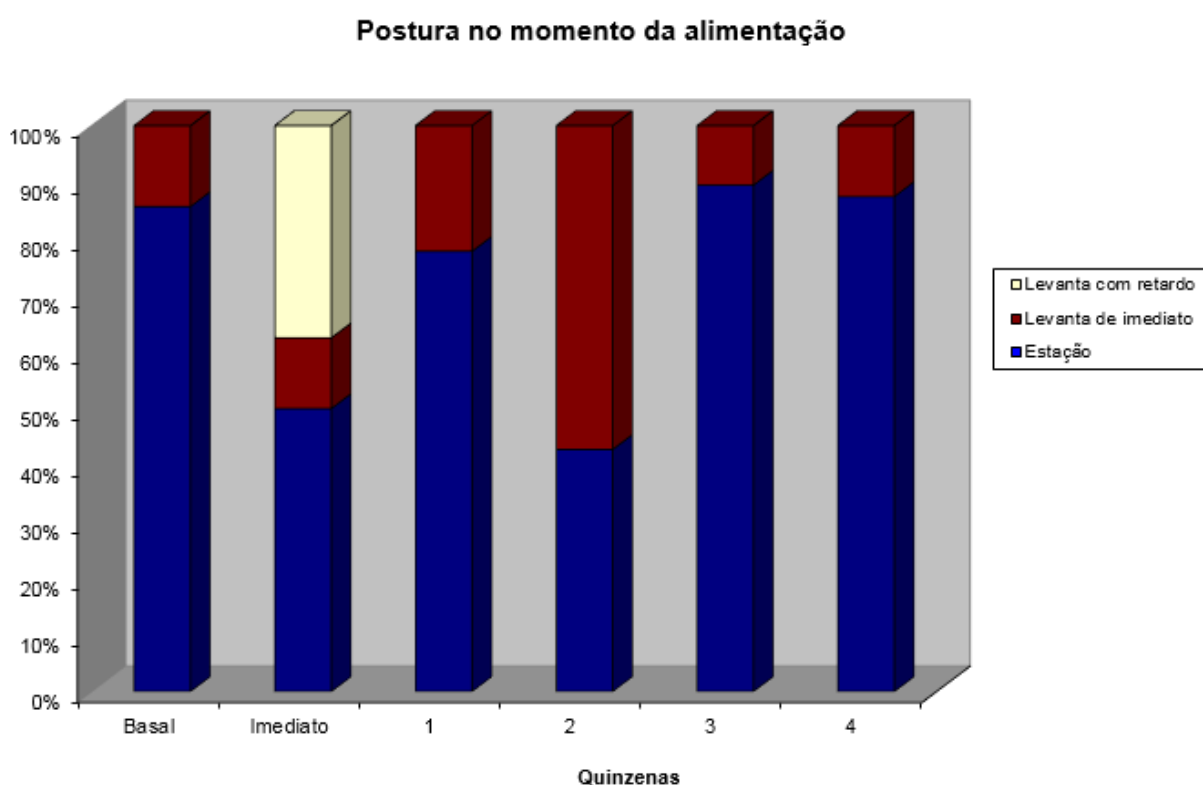
### *Avaliação comportamental*

Nos dias que antecederam a cirurgia, os bezerros se mantinham ativos a maior parte do tempo. Mas logo após o procedimento cirúrgico e até a segunda quinzena, verificou-se clinicamente que eles diminuíram sua atividade motora, retornando gradativamente à normalidade entre a terceira e a quarta quinzena. Os tempos médios e erros-padrão dos percentuais de tempo em estação estão representados na Figura 7, mas diferenças estatísticas não foram detectadas neste parâmetro.



**Figura 7.** Médias e erros-padrão do porcentual diário em decúbito em bezerros submetidos a osteossíntese de fêmur com haste composta de poliéster e fibra de vidro.

Uma outra forma de avaliação de comportamento adotada foi a postura dos bezerros no momento da oferta da ração. No período de adaptação, os bezerros se condicionaram com o horário que eram alimentados, que era início da manhã e final da tarde. Nesse período, a maioria dos bezerros estavam em estação em frente ao cocho quando o tratador chegava no galpão. No entanto, no pós-operatório imediato, os bezerros apresentaram alteração em seu comportamento, pois mesmo com a movimentação do tratador frente as baias, nem todos estavam em estação, sendo que alguns deles demonstravam um grau de retardo para ficarem em pé. Nos 60 dias subsequentes, esse comportamento retornou para próximo da normalidade na primeira quinzena, se normalizando a partir da terceira (Fig.8).



**Figura 8.** Incidência percentual da postura no momento da alimentação, antes e logo após a cirurgia e nas quatro quinzenas do período pós-operatório, em bezerros submetidos a osteossíntese com haste composta de poliéster e fibra de vidro.

#### *Avaliação pós-operatória*

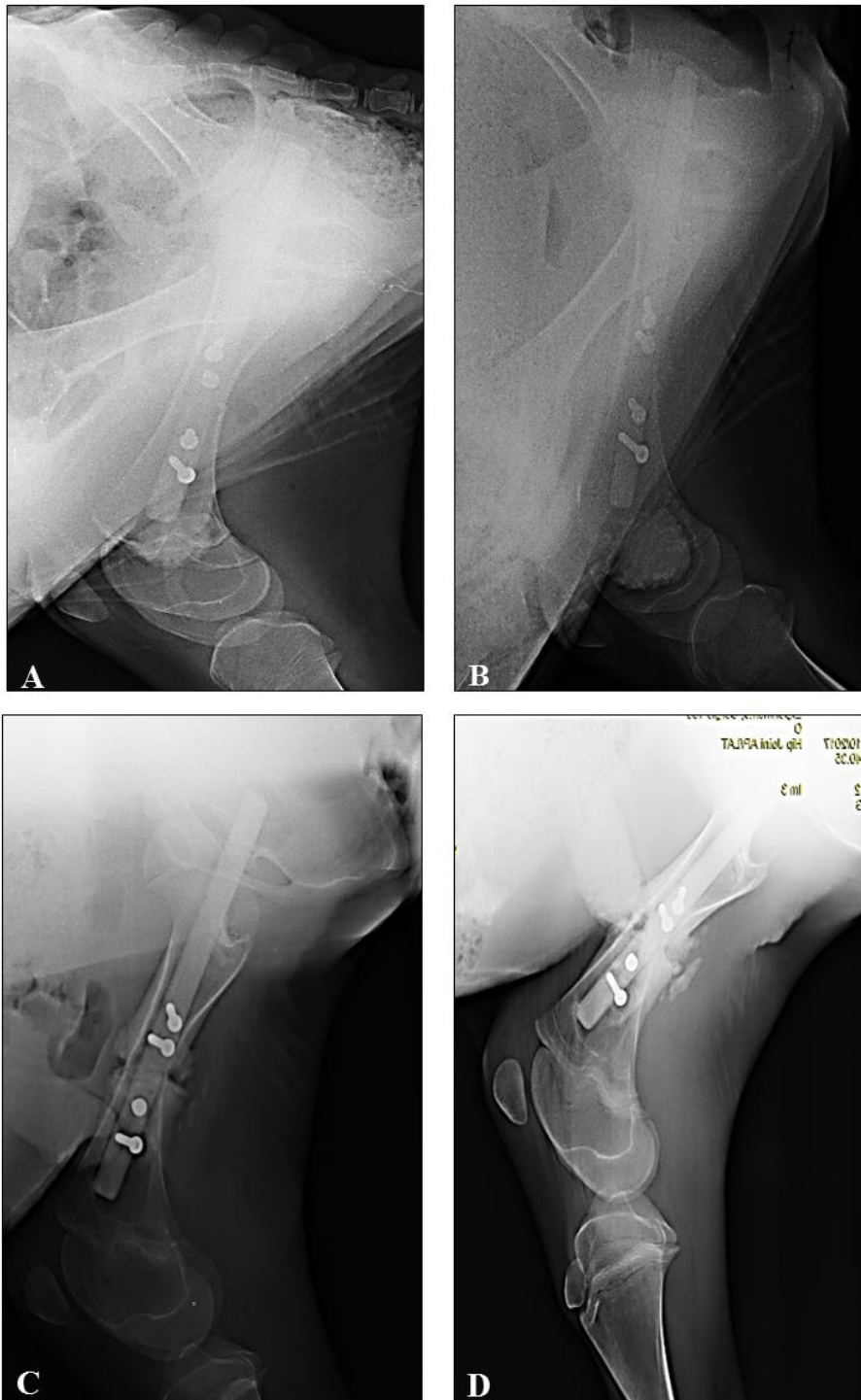
Dois dias após a realização da cirurgia do primeiro bezerro, foi observada mobilidade no foco da fratura e, após avaliação radiográfica, constatou-se fratura da haste intramedular. O animal foi reoperado, sendo constatado erro na execução da técnica operatória, visto que as perfurações na porção distal da haste não estavam centralizadas. Sendo assim, nova haste foi inserida e esse animal permaneceu no experimento. Mobilidade do foco e fratura da haste também foram observadas no sexto bezerro, 21 dias após a cirurgia. Nesse animal não houve falha de técnica, visto que as perfurações foram corretamente realizadas no centro da haste. A falha na haste



ocorreu devido a uma fratura longitudinal no centro da haste, aparentemente iniciada por meio de uma pequena fissura no momento da perfuração. A fratura óssea foi imobilizada com placas de compressão dinâmica e parafusos metálicos e este animal foi removido do experimento.

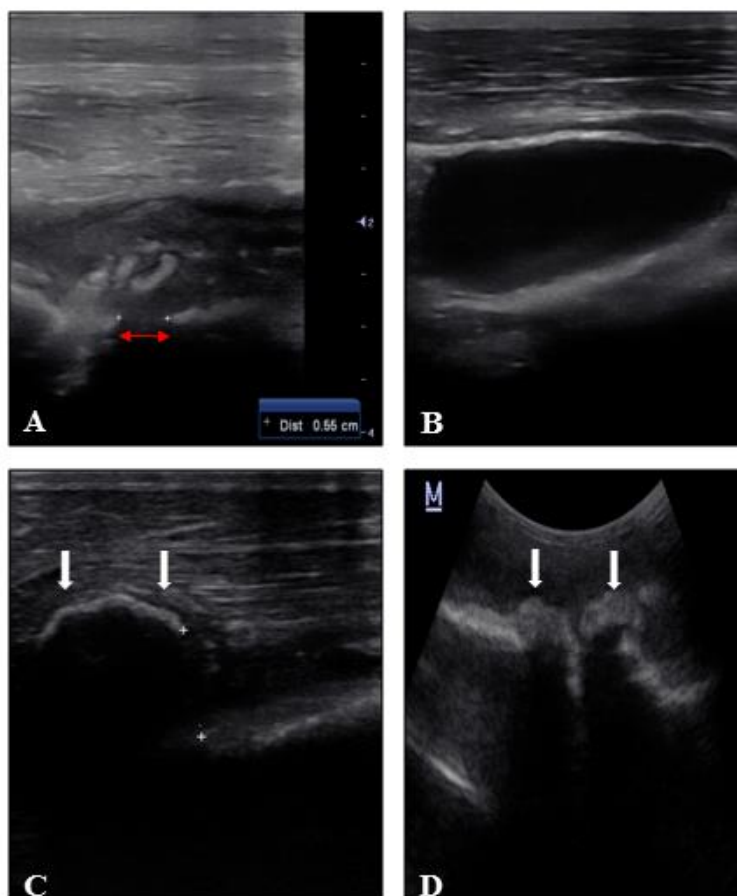
O acompanhamento radiográfico no pós-operatório permitiu ver a evolução da consolidação óssea no período experimental (Fig. 9). Aos 15 dias, foi possível verificar a coaptação entre os fragmentos ósseos, mas ainda sem qualquer sinal radiográfico no calo em desenvolvimento, que começaram a aparecer aos 30 dias. Com 45 dias foi possível notar claramente a presença de calo ósseo, no entanto ainda era possível visualizar linha da fratura. Já aos 60 dias, ao final do período experimental, o calo se mostrava bem desenvolvido, sem visualização da linha de fratura, o que caracterizou a consolidação óssea.

Algumas intercorrências foram verificadas. No terceiro bezerro, aos 15 dias de pós-operatório, observou-se desalinhamento dos fragmentos ósseos, mas sem perda completa da congruência, e migração em dois dos parafusos de bloqueio. Contudo, não ocorreu mobilidade no foco da fratura em tempo algum e a fratura se consolidou aos 60 dias. Aos 30 dias, no quinto bezerro, foi evidenciado pelo exame radiográfico uma fratura longitudinal da parte distal da haste. Esta alteração não afetou a evolução da consolidação. Com exceção do bezerro 6, que foi removido do experimento, todos apresentaram consolidação da fratura ao final do experimento.



**Figura 9.** Radiografias na incidência lateromedial do bezerro número sete. a) 15 dias pós operatório, é possível notar a perfeita coaptação entre os fragmentos ósseos; b) 30 dias pós operatório, os fragmentos encontram-se bem coaptados e há início de formação de calo ósseo; c) Com 45 dias é possível notar a presença de calo ósseo, no entanto ainda é possível visualizar a linha da fratura; d) 60 dias pós operatórios, mostrando a formação de calo ósseo no terço médio da diáfise óssea, e não é mais possível visualizar a linha da fratura.

Pelo exame ultrassonográfico do foco da fratura (Fig.10), já aos 15 dias, se observaram áreas hiperecóticas entre os fragmentos ósseos, compatíveis com o início da formação do calo fibroso. Além disso, em todos os animais, foram observadas áreas anecoicas circulares características da formação de seroma. No ponto de saída da haste, entre os trocânteres maior e menor, foram observadas áreas irregulares hiperecóticas ao redor da haste e em um dos casos foi visualizada área anecoica, indicativo de seroma. Neste mesmo tempo, foram realizadas medidas do intervalo entre os fragmentos ósseos fraturados, e estas medidas tiveram uma variação de 0,55 mm até 0,18mm (Tabela 7). Já aos 30 dias de pós-operatório, os achados foram semelhantes aos encontrados no momento anterior, no entanto, não foi mais possível realizar as medidas entre os fragmentos ósseos devido já existir formação de calo ósseo em todos os casos. No quadragésimo quinto dia não foram mais visualizadas áreas de seroma no foco da fratura, mas este achado estava presente no ponto de saída da haste em dois animais. Na última avaliação ultrassonográfica, o principal achado encontrado no foco da fratura foi uma área hiperecogênica cobrindo as duas extremidades ósseas da diáfise do fêmur, caracterizando um calo ósseo bem definido. Referente ao ponto de saída da haste, os dois casos já descritos no tempo 45, mantiveram os mesmos achados, os quais indicam a presença de seroma (Tabela 7).



**Figura 10.** Ultrassonografias longitudinais da diáfise e fossa inter trocantérica de bovinos submetidos a fratura femoral bloqueada por haste intramedular de resina de poliéster e fibra de vidro. a) 15 dias pós-operatório observa-se a mensuração da distância entre os fragmentos ósseos, neste caso 0,55 mm (linha vermelha); b) Também com 15 dias pós operatório, observa-se uma área circular anecoica sobre a diáfise óssea, caracterizando a formação de seroma; c) Imagem ultrassonográfica da fossa inter trocantérica, as

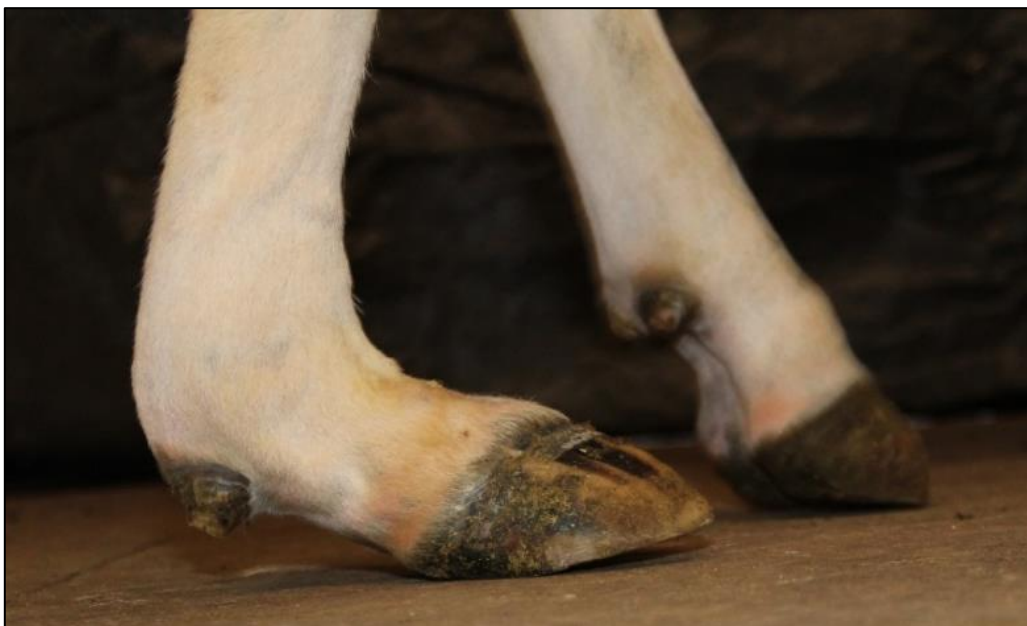setas brancas indicam a extremidade da haste intramedular; b) 60 dias pós operatório, as setas brancas indicam uma área irregular hiperecoica entre os fragmentos ósseos, caracterizando a formação do calo ósseo.

**Tabela 7.** Alterações ultrassonográficas encontrados no foco da fratura dos bezerros submetidos a fratura e osteossíntese com haste intramedular bloqueada nos tempos 15; 30; 45 e 60 dias pós-operatório.

<b>Tempo</b>	<b>Bezerro</b>	<b>Linha de incisão</b>	<b>Medida do foco da fratura</b>	<b>Ponto de inserção da haste</b>
T 15	1	2	0,52 mm	1
T 15	3	2	0,53 mm	1
T 15	4	3	0,55 mm	1
T 15	5	3	0,32 mm	1
T 15	7	2	0,52 mm	1
T 30	1	2	COBI	1
T 30	3	2	COBI	2
T 30	4	2	COBI	1
T 30	5	3	COB	1
T 30	7	2	COB	1
T 45	1	0	COB	3
T 45	3	1	COB	1
T 45	4	1	COB	3
T 45	5	1	COB	1
T 45	7	1	COB	1
T 60	1	2	COB	3
T 60	3	1	COB	1
T 60	4	1	COB	3
T 60	5	1	COB	1
T 60	7	1	COB	1

Score para linha de incisão e ponto de inserção da haste: 0 Sem alterações clínicas; 1 Leve irregularidade ao redor da linha de sutura; 2 Leve acúmulo de líquido; 3 Severo acúmulo de líquido. Score para o ponto de inserção da haste. COBI; calo ósseo bem formado com irregularidades. COB; calo ósseo bem formado.

Algumas complicações foram verificadas clinicamente no período experimental. O bezerro número cinco apresentou hiperextensão da articulação metatarso falangeana do membro posterior direito após 14 dias da realização do procedimento cirúrgico (Fig. 11). Já o bezerro número um apresentou área de flutuação sobre o ponto de saída da haste, onde através da ultrassonografia, foi identificada a presença de líquido no subcutâneo, que se estendia até a extremidade proximal da haste. Posteriormente foi realizada uma punção aspirativa, com obtenção de um líquido avermelhado com a viscosidade elevada, que foi encaminhado para cultura e citologia. Na citologia, observaram-se neutrófilos degenerados, mas na cultura não houve crescimento bacteriano. O tratamento consistiu em incisão de pele para remoção do líquido, seguida de lavagem diária com solução de Ringer lactato e com clorexidina aquosa (0,2%) até a cicatrização da ferida.



**Figura 11.** Hiperextensão da articulação metatarso falangenana do bezerro cinco, que foi submetido a fratura e osteossíntese com haste intramedular de poliéster e fibra de vidro.

#### *Exames hematológicos e bioquímicos.*

Resultados dos exames laboratoriais estão representados nas Tabelas 8 e 9. Poucas alterações estatísticas foram observadas. Houve aumento nas contagens de leucócitos totais a partir do T-0, sendo que na primeira semana pós-operatório, ocorreu um aumento nos valores de neutrófilos. No entanto, na segunda semana os valores já retornaram à normalidade. Na terceira semana houve um decréscimo passageiro no volume globular. Além disso, foi visto uma elevação nos níveis de fibrinogênio plasmático a partir da primeira semana pós-operatório, que retornaram aos níveis de normalidade no tempo 60. Referente aos valores das plaquetas houve o decréscimo a partir da primeira semana, já na quarta e quinta semana houve aumento valores na quarta e quinta semana (trombocitose), mas retornaram a cair nas semanas seguintes votando aos níveis de normalidade.

Em relação aos eosinófilos, em todos os tempos mantiveram-se dentro dos níveis normalidade, no entanto, houve aumento discreto principalmente na sexta, sétima e oitava semana pós-operatório.

**Tabela 8.** Médias e desvio padrão dos exames hematológicos, realizados nos bezerros submetidos a fratura e osteossíntese com haste intramedular bloqueada, composta de poliéster e fibra de vidro.

Parâmetros	M	T-0	Tempos							
			1 <sup>a</sup> Sem	2 <sup>a</sup> Sem	3 <sup>a</sup> Sem	4 <sup>a</sup> Sem	5 <sup>a</sup> Sem	6 <sup>a</sup> Sem	7 <sup>a</sup> Sem	8 <sup>a</sup> Sem
<b>Eritrócitos</b>	M	7,25	7,02	6,53	6,63	6,04	6,33	5,44	6,29	6,83
(10 <sup>^9</sup> )	DP	1,98	1,00	0,93	1,71	1,87	2,64	1,79	1,44	1,41
<b>VG</b>	M	25,6	26,3	28,5	25,1	27,3	26,1	26,5	27,1	28,8
(%)	DP	4,84	5,31	5,54	7,19	4,45	5,63	4,27	2,78	2,40
<b>Hemoglobina</b>	M	8,80	9,34	9,52	9,78	9,35	8,73	8,61	9,43	9,48
	DP	1,83	1,58	1,74	2,13	1,77	2,27	2,15	1,55	0,97
<b>Leucócitos</b>	M	13305	11608	9533	9066	9450	10438	10065	9923	10358
	DP	6567	4901	3112	3587	3984	4418	3727	3400	2421
<b>Neutrófilos</b>	M	3405	5773	2831	2988	3277	3093	3638	3774	4226
	DP	1809	3578	1534	1454	2074	1548	1706	1523	1190
<b>Linfócitos</b>	M	5845	4933	5993	4191	5830	6824	5551	5272	5061
	DP	2831	2792	2367	2064	2003	3572	2282	1700	1142
<b>Eosinófilos</b>	M	57,3 <sup>a</sup>	39,0 <sup>ab</sup>	145,9 <sup>ab</sup>	72,9 <sup>ab</sup>	88,1 <sup>ab</sup>	77,2 <sup>ab</sup>	177,7 <sup>ab</sup>	269,4 <sup>b</sup>	321,6 <sup>b</sup>
	DP	54,3	62,6	109,8	97,4	127,8	85,3	116,2	180,5	153,4
<b>Monócitos</b>	M	236	862	654	313	348	476	754	606	750
	DP	230	659	655	274	196	72	296	298	134
<b>Plaquetas</b>	M	453 <sup>a</sup>	173 <sup>b</sup>	149 <sup>b</sup>	102 <sup>b</sup>	781 <sup>b</sup>	942 <sup>b</sup>	106 <sup>b</sup>	102 <sup>b</sup>	109 <sup>b</sup>
(10 <sup>^3</sup> )	DP	204	765	569	190	377	267	134	687	251
<b>Fibrinogênio</b>	M	583 <sup>a</sup>	800 <sup>ab</sup>	1033 <sup>b</sup>	933 <sup>ab</sup>	733 <sup>ab</sup>	767 <sup>ab</sup>	600 <sup>ab</sup>	600 <sup>ab</sup>	467 <sup>a</sup>
	DP	306	219	409	163	163	150	179	126	163
<b>PPT</b>	M	7,73	7,10	7,76	7,06	7,0	6,80	7,53	7,33	7,4
	DP	0,95	1,20	1,05	0,85	0,81	0,73	0,41	0,20	0,33

Médias com letras iguais não diferem significativamente ( $p < 0,05$ )

Nos exames bioquímicos foi observado elevação dos valores de TGP partir do tempo 0, no entanto, mantiveram-se dentro dos valores de referência. Já os valores de TGO as médias em todos os tempos mantiveram-se dentro dos valores de referência, mas houve o decréscimo principalmente no tempo 60. Na avaliação das proteínas totais, foi observado hiperproteinemia em todos os tempos, o mesmo foi visto na dosagem de albuminas.

**Tabela 9.** Médias e desvio padrão dos exames bioquímicos, realizados nos bezerros submetidos a fratura e osteossíntese com haste intramedular bloqueada, composta de poliéster e fibra de vidro.

Variável		Tempo				
		T-0	T-15	T-30	T-45	T-60
TGP U/L	Média	14,55 <sup>a</sup>	14,91 <sup>a</sup>	18,77 <sup>b</sup>	20,06 <sup>b</sup>	19,41 <sup>b</sup>
	DP	3,52	2,81	3,51	3,44	3,83
TGO U/L	Média	50,78 <sup>ab</sup>	51,38 <sup>ab</sup>	53,44 <sup>a</sup>	45,45 <sup>ab</sup>	43,50 <sup>b</sup>
	DP	5,64	5,35	11,68	6,15	6,99
Creatinina mg/dl	Média	0,61	0,66	0,72	0,75	0,73
	DP	0,24	0,21	0,15	0,11	0,37
GGT (U/L)	Média	19,99	18,29	21,38	21,71	20,43
	DP	14,20	7,89	6,06	2,45	2,57
Glicose (mg/dl)	Média	67,62	73,35	64,0	75,55	75,73
	DP	21,73	14,97	14,28	10,81	14,0
Proteínas totais (g/dl)	Média	7,62 <sup>a</sup>	7,63 <sup>a</sup>	8,82 <sup>ab</sup>	9,68 <sup>b</sup>	8,91 <sup>ab</sup>
	DP	1,78	1,27	0,87	0,95	1,18
Globulinas	Média	4,58 <sup>a</sup>	4,51 <sup>a</sup>	5,22 <sup>ab</sup>	6,39 <sup>b</sup>	5,59 <sup>ab</sup>
	DP	1,68	1,27	1,09	1,05	1,31
Albumina	Média	2,93 <sup>a</sup>	3,12 <sup>ab</sup>	3,44 <sup>b</sup>	3,43 <sup>ab</sup>	3,33 <sup>ab</sup>
	DP	2,027	0,15	0,51	0,18	0,18
Relação albumina globulina	Média	0,61	0,74	0,57	0,55	0,62
	DP	0,32	0,24	0,14	0,11	0,17
Ureia (mg/dl)	Média	30,52	30,32	30,77	33,51	33,23
	DP	7,07	6,07	9,33	15,09	10,75
Fosfatase alcalina (U/l)	Média	90,94	93,76	106,28	112,08	125,01
	DP	22,94	20,12	27,31	71,04	47,13

Médias com letras iguais não diferem significativamente ( $p < 0,05$ )

#### *Biópsia óssea*

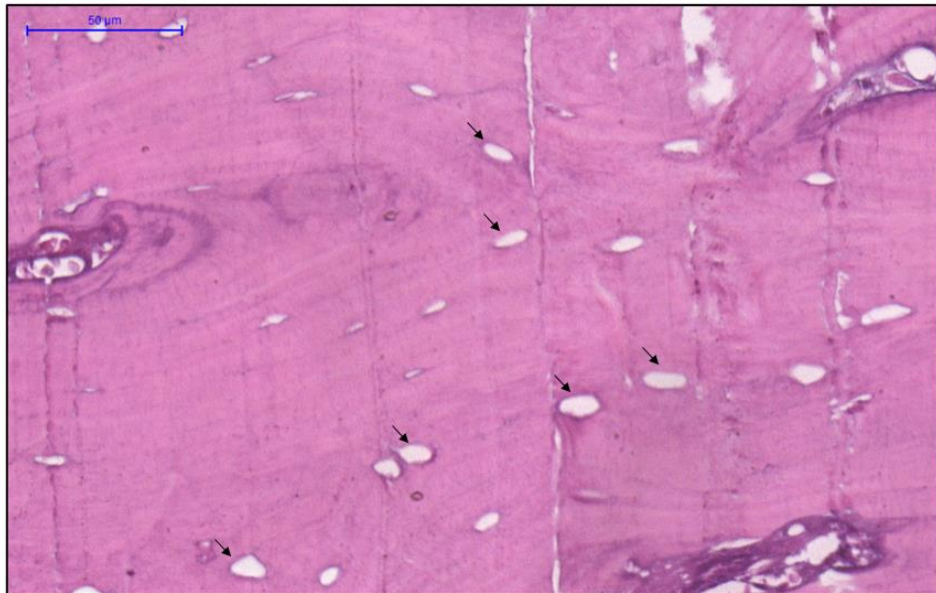
O uso da agulha de Jamshidi permitiu que a penetração no interior do calo ósseo fosse de fácil execução, proporcionando a obtenção de fragmentos de aproximadamente 3 mm de comprimento. A utilização de radiografia como método de confirmação para o posicionamento da agulha sobre o calo ósseo permitiu melhor delimitação do calo ósseo e visualização dos parafusos. Após a coleta do material não foram observadas complicações, como infecção no local da punção e interferência no processo de consolidação óssea. Os resultados da avaliação histológica foram condizentes com as fases normais do processo de consolidação (Tabela 10 e Figuras 12 a 14).

**Tabela 10.** Sistema de escore para graduação dos achados histológicos da biópsia óssea nos tempos 30 e 60 dias pós-operatório.

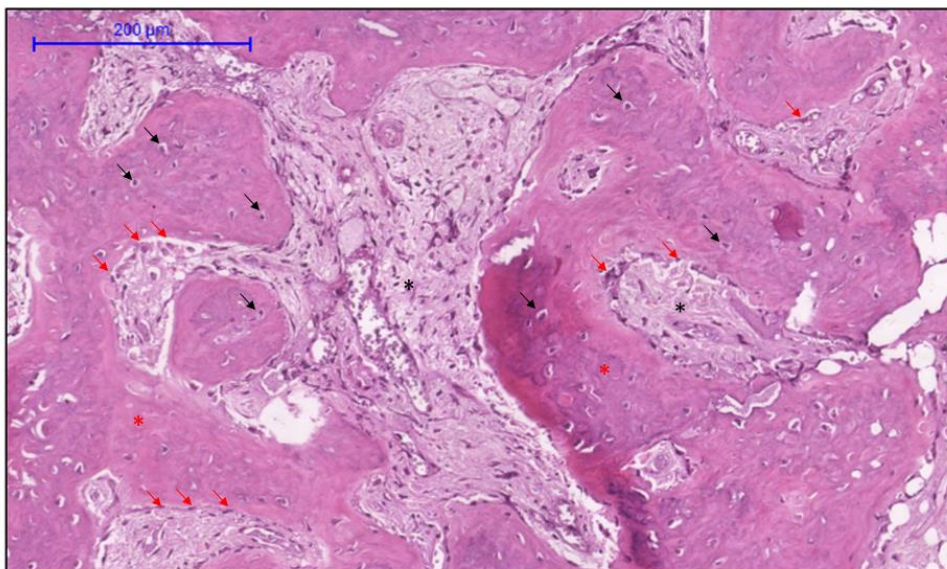
<b>Tempo</b>	<b>Bezerro</b>	<b>Achados histológicos</b>	<b>Escore</b>
<b>T 30</b>	1	Osteonecrose, tecido fibroso e osso primário (pouco)	1
<b>T 30</b>	3	Osteonecrose, osso primário e osso secundário (lamelar) em pouca quantidade	9
<b>T 30</b>	4	Osteonecrose e osso imaturo/primário	8
<b>T 30</b>	5	Osso secundário (lamelar)	10
<b>T 30</b>	7	Pouca cartilagem e muito osso secundário (lamelar)	9
<b>T 60</b>	1	Presença de hemorragia, osteonecrose, tecido fibroso e osso primário e secundário (lamelar)	9
<b>T 60</b>	3	Osso secundário (lamelar) e hemorragia	10
<b>T 60</b>	4	Osso secundário (lamelar)	10
<b>T 60</b>	5	Osso secundário (lamelar)	10
<b>T 60</b>	7	Osso secundário (lamelar)	10

Escore para graduação histológica. 1 Tecido fibroso (calo fibroso); 2 Principalmente tecido fibroso e pequena quantidade de tecido cartilaginoso; 3 Quantidades similares de tecido fibroso e tecido cartilaginoso; 4 Somente tecido cartilaginoso; 5 Principalmente tecido cartilaginoso e pequena quantidade de osso imaturo/primário; 6 Quantidades similares de tecido cartilaginoso e osso imaturo/primário; 7 Significante quantidade de osso imaturo/primário e pequena quantidade de tecido cartilaginoso; 8 Somente osso imaturo/primário; 9 Osso imaturo/primário e pequena quantidade de osso maduro/lamelar/secundário; 10 Somente osso maduro/lamelar/secundário. Adaptado de Bereket et al., 2018.

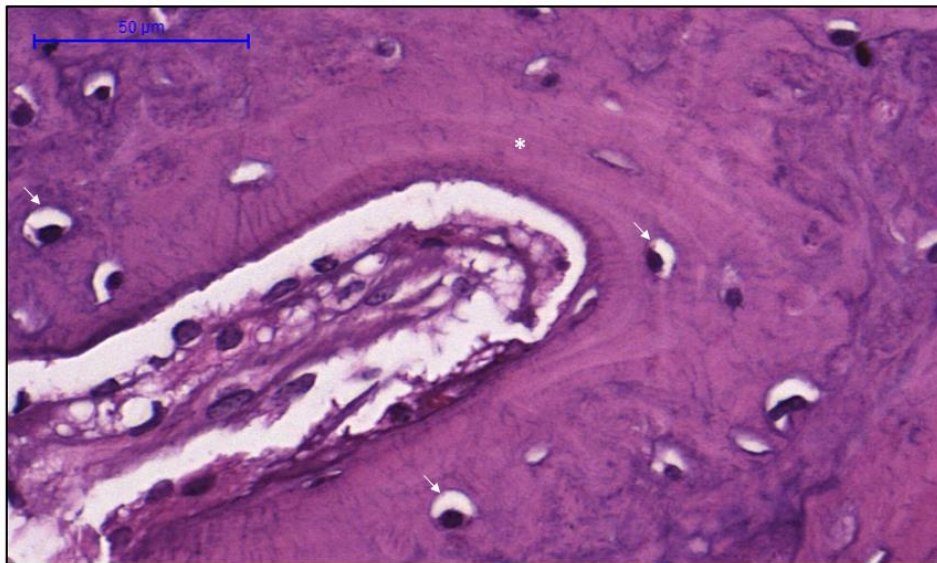




**Figura 12.** Fotomicrografia da biópsia de calo ósseo no tempo 30, de bezerros submetidos a osteossíntese, com haste intramedular bloqueada, composta de poliéster e fibra de vidro, em coloração por HE, aumento de 40x. Setas indicam ausência de núcleos de osteócitos (osteonecrose).



**Figura 13.** Fotomicrografia da biópsia de calo ósseo no tempo 30, de bezerros submetidos a osteossíntese, com haste intramedular bloqueada, composta de poliéster e fibra de vidro, em coloração por HE, aumento de 10x. Setas pretas indicam os osteócitos, circundados pela matriz do calo ósseo primário (asterisco vermelho). Setas vermelhas indicam a rimas de osteoblastos. E os asteriscos pretos, indicam o tecido de granulação.



**Figura 14.** Fotomicrografia da biópsia de calo ósseo no tempo 60, de bezerros submetidos a osteossíntese, com haste intramedular bloqueada, composta de poliéster e fibra de vidro, em coloração por HE (hematoxilina e eosina), aumento de 10x. Setas brancas indicam os osteócitos, circundados pela matriz de osso secundário (lamelar).

## 6. DISCUSSÃO

### *Biocompatibilidade do compósito de poliéster e fibra de vidro*

A escolha do compósito de resina de poliéster e fibra de vidro ocorreu devido a não se encontrar um polímero único que fosse biocompatível e que suportasse as cargas mecânicas impostas ao fêmur de bovinos. Tanto na medicina humana, como na veterinária vem crescendo, cada vez mais pesquisas, destinadas a materiais alternativos, que possuam melhores propriedades biológicas, do que implantes metálicos (Guillot et al., 2016). Compostos reforçados com fibra de vidro vêm sendo amplamente empregados, tanto na ortopedia, como na odontologia e vêm demonstrando vantagens como, alta resistência à tração, maleabilidade, alta resistência a impacto e também boa aparência estética. Mais além, implantes não metálicos podem produzir menos artefatos em imagens de tomografia computadorizada e ressonância magnética (Moritz et al., 2014). Os compostos reforçados com fibra de vidro possuem um módulo de elasticidade entre 15 a 20 gigapascal, faixa muito semelhante aos ossos cortical e esponjoso (Ballo et al., 2007; Moritz et al., 2014).

Essa condição de maleabilidade permite que os compostos reforçados com fibra de vidro contribuam diretamente na redução do efeito de “Stress shielding” pelo implante, desta forma as tensões geradas sobre o osso são distribuídas de uma forma mais homogênea, diferindo do que ocorre com implantes de titânio (Shinya et al., 2011). Dentre suas deficiências, os compósitos reforçados com fibra de vidro, com o tempo podem perder a sua resistência devido à sorção de água e a lixiviação de monômeros residuais ou produtos de hidrólise no espaço peri-implantar (Moritz et al., 2014).

A utilização do poliacetal como material implantado no grupo controle se justifica por ser material comprovadamente biocompatível e, principalmente, por ter sido utilizado previamente em forma de haste intramedular bloqueada em bezerros jovens. Nos animais em que esse material foi implantado não foram observados sinais de incompatibilidade tecidual (Spadeto, 2009).

Em relação aos achados macroscópicos nos grupos experimental e controle, foi encontrada a formação de uma cápsula fibrosa circundando ambos os fragmentos. Este mesmo achado está em acordo com estudos anteriores, onde foram avaliados compostos de fios de fibra de vidro impregnados com resina bisfenol A metacrilato de glicidilo (BisGMA) / dimetacrilato de trietilenoglicol (TEGDMA), quando também é descrita cápsula fibrosa consistente em torno da circunferência de todo o implante (Ballo et al., 2011; Ballo et al., 2014).

Já os achados microscópicos evidenciam a presença de um tecido neoformado ao redor do implante constituído principalmente por células mononucleares e vasos neoformados, sendo este um achado comum a muitos dispositivos médicos implantados em subcutâneo de animais experimentais (França, 2005). Assim como observado por Davini et al. (2008), após 30 dias do implante os achados histopatológicos eram compatíveis com a fase de reparo e reorganização tecidual, evidenciando, além da pouca resposta inflamatória, a presença de cápsula fibrosa. Particularmente em dispositivos contendo vidro como um dos componentes, após 30 dias de implante subcutâneo, notam-se neovascularização e encapsulamento como principais achados, reforçando a irritação tecidual leve causada por estes dispositivos (Menezes-Silva et al., 2017). Segundo Davini et al. (2008) esta capsula fibrosa está associada a resposta natural do organismo.

Apesar de ambas as matérias terem sido classificadas irritantes leves, entende-se que houve biocompatibilidade, como a relação entre um material e o organismo, uma vez que ambos não produzam efeitos indesejáveis ao organismo (Silveira et al., 2004). No entanto quando um dispositivo sólido implantado, demonstra evidências de incompatibilidade tecidual, a manifestação pode ocorrer de diversas formas, onde a resposta microscópica mais óbvia, é a presença de tecido morto ou morrendo, e este tipo de resposta aumenta de acordo com a exposição (Wilson et al., 1981).

#### *Técnica cirúrgica para indução da fratura e osteossíntese.*

A técnica de abordagem lateral do fêmur descrita por Milne e Turner (1974) e utilizada por Spadeto (2009) demonstrou ser de fácil execução, permitindo um bom acesso da diáfise femoral para indução da fratura e aplicação retrograda da haste intramedular. No entanto, a utilização desta técnica não permitiu progredir com a incisão nos sentidos proximal e distal do fêmur, devido à origem e à inserção dos músculos bíceps femoral, gastrocnêmio e vasto lateral. Dessa forma, houve limitação no distanciamento dos parafusos em relação ao foco da fratura.

Segundo Paolucci et al. (2018), no estudo prévio de elementos finitos utilizando três tipos de condições de bloqueios nas hastes, o posicionamento de parafusos de bloqueio nas extremidades da diáfise, em posição mais distante do foco da fratura, proporciona melhor distribuição de cargas na interface entre osso e implante e reduz o risco de falha. Apesar dessa limitação não ter sido considerada totalmente determinante, uma vez que houve consolidação da fratura em cinco dos seis bezerros iniciais, sua ocorrência foi relevante, pois as quebras nas hastes ocorreram sempre na interface com os parafusos.

Em experimento prévio utilizando haste de poliacetal no mesmo modelo de fratura em bezerros, ocorreram seis casos de fratura no pós-operatório imediato, sendo todas elas na interface haste e parafuso (Spadeto, 2009).

A fragilização da haste polimérica ocasionada pela inserção de parafusos também já havia sido relatada em um estudo *ex vivo*, em um modelo de fratura diafisária de fêmur em máquina universal de ensaios nos testes de flexão (Spadeto et al., 2008).

Segundo Seyhan et al. (2013), é necessário que as perfurações sejam realizadas em uma distância entre um e três centímetros do foco da fratura, devido ao risco de propagação da fratura, sendo que esse distanciamento pode diferir de acordo com o tipo e a qualidade do osso. No presente estudo, foi possível deixar os parafusos a cerca de um centímetro do foco da fratura e não foram observados casos de fragilização óssea durante a execução da técnica.

Referente ao procedimento de perfuração da haste durante o procedimento cirúrgico, esse foi um desafio pois, mesmo que o posicionamento da broca fosse no meio exato da diáfise óssea, a perfuração poderia não coincidir com o centro da haste. Isso, porque o canal medular possui um alargamento fora da área central, o que permitia que a haste se movimentasse nesta região. Essa mesma observação foi feita por Marval (2006), estudando hastes poliméricas intramedulares no úmero de bovinos jovens. Em humanos essa mesma limitação foi observada nos casos de fraturas distais de fêmur, onde é empregado o uso da haste intramedular bloqueada, sendo que a medula nesta porção é mais ampla, fazendo com que não ocorra o preenchimento completo do canal medular com a haste (Ricci et al., 2001; Stedtfel el al., 2004).

No sentido de reduzir esta dificuldade, o desenvolvimento de um gabarito para realização das perfurações e fixação dos parafusos de bloqueio poderá ser de grande valia, sendo também sugerida por Marval (2006) e Spadeto (2009). Em seres humanos, além do emprego do gabarito, também é utilizado a fluoroscopia, embora durante todo o procedimento cirúrgico o paciente é exposto a radiação (Seyhan et al., 2013).

Durante a inserção retrógrada da haste no canal medular foi encontrado o mesmo inconveniente já descrito por Spadeto (2009), quando não foi possível aparar a sobra da haste rente ao orifício de saída na fossa trocântérica. Isso ocorre devido ao orifício se encontrar entre ostrocânteres maior e menor, não sendo possível alcançar com o fio serra o local ideal para aparar. A presença da haste fora do canal medular favoreceu o desenvolvimento de seroma em três dos animais operados e perdurou até os 60 dias pós-operatório em dois dos animais. No entanto não foi identificado dificuldade na cicatrização da pele, sendo que todos os animais tiveram os pontos removidos com 15 dias e não foram observados quaisquer sinais de infecção ou algo semelhante.

### *Análise comportamental*

Como descrito anteriormente, a análise comportamental foi uma medida de avaliação dos bem-estar dos bezerros nos momentos pré e pós-operatório. Segundo Broom (1986) o bem-estar pode ser definido com o estado físico e psicológico dos animais frente às adaptações ao ambiente, que pode ser avaliado por meio de fatores fisiológicos e comportamentais. Dentre as medidas de avaliação de bem-estar, destaca-se a dor e o desconforto (Fajt et al., 2011; Gleerup et al., 2015). Contudo, essa avaliação desses parâmetros em animais ainda é um desafio, devido à subjetividade de suas naturezas e à incapacidade dos animais em expressar verbalmente (Whay, 2005). A

observação do comportamento dos bezerros, foi então escolhida como método de avaliação de seu bem-estar.

Bovinos com dor podem apresentar alterações posturais, como o arqueamento da coluna vertebral, abaixamento da cabeça, vocalização, bruxismo e modificações no comportamento social (Chapinal et al., 2010; Leslie & Petersson- Wolfe, 2012). No presente estudo, com exceção da alteração postural pela dificuldade de apoio do membro operado, nenhuma dessas alterações foram dignas de nota. Contudo, percebeu-se que os animais passavam mais tempo deitados, corroborando com Oliveira et al. (2014), que afirmaram que bovinos com dor gastam mais tempo deitados com a cabeça próximo ou sobre o solo. Apesar da avaliação do tempo percentual em decúbito não apresentar diferença estatística, os bezerros que passavam em torno de 45% do tempo deitados, passaram para cerca de 65% do tempo no pós-operatório imediato e depois de 30 dias para em torno de 60%. Esse fato não parece ter sido afetado pela utilização de fármacos analgésicos nos dias subsequentes ao procedimento cirúrgico.

Em relação ao interesse pelo alimento, foi visto que, principalmente no pós-operatório imediato os animais apresentaram redução de apetite, fato comprovado pela alteração de postura no momento da oferta de alimento (Fig. 8). A redução de interesse pelo alimento e a redução de seu consumo tem sido consistentemente relatados em bovinos jovens submetidos a orquiectomia (Fischer et al., 2001; White et al., 2008; Oliveira et al., 2014,), inclusive em animais lactentes (Robertson & Molony, 1994). No presente estudo, o interesse pelo alimento retornou a partir da primeira quinzena. Apesar de que, na segunda quinzena houve dois casos de anaplasmose, o que desencadeou um quadro de anemia e febre. Nesse momento, esses bezerros reduziram o interesse pela oferta da ração. Entretanto, logo após a terapia com oxitetraciclina de longa ação (20 mg/Kg) dose única, eles restabeleceram o comportamento como os demais bezerros que não desenvolveram hemoparasitose.

### *Avaliação pós-operatória*

Os exames radiográficos foram fundamentais para identificação de complicações associadas à osteossíntese e para o acompanhamento do processo de consolidação óssea. Um dos animais apresentou desalinhamento dos fragmentos ósseos. Essa mesma observação foi feita por Marval (2006), que utilizou o mesmo modelo de fratura, só que no úmero de bezerros. Sem dúvidas, o ângulo da linha da osteotomia, que foi oblíquo com aproximadamente 30 graus em relação ao eixo longitudinal, é um fator que contribui para a falta de alinhamento ao favorecer o deslizamento entre os fragmentos ósseos.

Além desta complicação, também foi identificado, através das imagens radiográficas, o desprendimento dos parafusos corticais, situados na porção distal da diáfise óssea em um dos animais operados. Uma possibilidade seria devido à cortical do fêmur de bezerros jovens, que possui pouca densidade óssea (Trostle et al., 1996; Marval, 2006; Rodrigues, 2008), fazendo com que não ocorresse uma boa ancoragem dos parafusos corticais neste caso.

Referente ao animal que teve a haste fraturada com 21 dias após a cirurgia, verificou-se que a falha ocorreu no seu terço médio, bem na interseção entre a haste e o foco da fratura. Nesse caso, não se observou qualquer tipo de associação com erro de técnica. Existem outros fatores que poderiam causar esta fragilidade. Uma seria falha durante a construção da haste. Outra seria a disposição unidirecional das fibras de vidro, que permitiria que qualquer ponto de fragilização, seja por perfurações ou mesmo falha na sua construção, permita que uma pequena rachadura se

propague por toda sua extensão, fazendo que ocorra um colapso estrutural da haste. Na construção de novos modelos desse compósito, há de se pensar neste fato.

Mesmo com a exclusão do bezerro em que houve a quebra da haste, e com algumas outras intercorrências, houve resolução das fraturas nos outros cinco bezerros. A confirmação da consolidação óssea foi confirmada pela observação do calo ósseo e a não visualização da linha da fratura. Tais critérios estão de acordo com a escala para união de fraturas de tibia, utilizado por Kooistra et al. (2010), sendo composto de um a três, onde o escore um o calo ósseo encontra-se ausente e linha de fratura visível, escore dois o calo ósseo presente e linha de fratura visível e escore três onde o calo está presente e linha da fratura ausente. Este é um resultado significativo, visto que em tentativas anteriores de ostessíntese usando o mesmo modelo, as hastes intramedulares de poliacetal e poliamida foram consideradas insuficientes para promover consolidação óssea.

Dentre as desvantagens do uso da radiografia para o acompanhamento pós-operatório, relata-se a exposição à radiação ionizante (Wawrzyk et al., 2015) e a impossibilidade de se identificar a fase inicial da calcificação (Craig et al., 1999; Wawrzyk et al., 2015). Tais afirmações estão de acordo com os achados encontrados nas avaliações radiográficas dos 5 bezerros, quando só foi possível visualizar a formação do calo ósseo a partir do dia 30.

As avaliações ultrassonográficas foram consideradas como um recurso valioso no acompanhamento do processo de consolidação óssea, permitindo a identificação de complicações envolvidas no pós-operatório, como a formação de seroma. Além disso, foi possível mensurar a distância entre os fragmentos ósseos depois de 15 dias. Além da ultrassonografia permitir visualizar o foco da fratura, também propiciou identificar as alterações relacionadas ao ponto de saída da haste, situado na fossa inter trocântérica, sendo estes achados já descritos anteriormente por (Spadetto, 2009).

Dentre os achados ultrassonográficos, destaca-se a identificação da formação do calo fibroso no dia 15, que coincide diretamente com a fase da reparação óssea quando o hematoma formado no momento da fratura começa a ser substituído por tecido fibrovascular com fibras de colágeno (Mckibbin, 1978). Isso demonstrou vantagem da ultrassonografia em relação a utilização da radiologia para o acompanhamento do processo inicial de consolidação óssea dos bezerros operados. Tais achados corroboram com outros estudos (Maffulli & Thornton 1995; Moed et al., 1998), onde a radiografia não detectou o calo não ossificado, formado no início da cicatrização óssea, diferentemente da ultrassonografia que permitiu visualizar tais alterações.

Semelhante ao relatado em alguns de seus bezerros por Spadeto et al. (2010), o bezerro número cinco desenvolveu hiperextensão da articulação metatarsofalangeana. Segundo Câmara et al. (2014) e Mulon (2013), essa alteração está associada à imobilização do membro afetado e à distribuição desigual do peso sobre o membro contralateral, ocasionando a hiperextensão da articulação metacarpo ou metatarso falangeana devido ao afrouxamento dos tendões flexores digital superficial e profundo. Tal complicação está associada a casos em que o processo de cicatrização óssea é demorado e também quando as instalações em que são mantidos no pós-operatório sejam desconfortáveis. No presente caso, acredita-se que o bezerro a desenvolveu devido a seu peso e seu comportamento, pois era um animal com escore corporal elevado em relação aos demais bezerros e mantinha-se grande parte do dia em pé, o que contribui para sobrecarga do membro contralateral.

Em relação ao bezerro que apresentou coleção de líquido na extremidade livre da haste, não houve evidências de processo infeccioso ou de reação de corpo estranho, uma vez que a cultura foi negativa e a ferida criada para drenagem cicatrizou de forma rápida e completa. Acredita-se que essa ocorrência foi relacionada ao fato deste animal ter sido submetido a uma segunda osteossíntese. Nesse procedimento verificou-se a presença de vários fragmentos da haste original entre o tecido muscular e o subcutâneo. Apesar do estudo de biocompatibilidade ter revelado baixo potencial de irritação pelo compósito, também verificou-se que pequenos fragmentos da fibra de vidro liberados durante a perfuração da haste por broca ou pela fratura podem ser irritantes mesmo para as mãos do cirurgião.

### *Exames bioquímicos e hematológicos*

Raras alterações estatísticas ou de significado clínico foram encontradas nos exames hematológicos. Houve leve leucocitose, condizente com a resposta inflamatória ocasionada pelo procedimento cirúrgico. Segundo Jain (1993), a leucocitose está relacionada a processos inflamatórios agudos, onde os leucócitos circulantes são recrutados para realização de fagocitose tecidual. Além disso, o aumento nos níveis de neutrófilos segmentados (neutrofilia) em bovinos, é um indicador de resposta inflamatória aguda, sendo que estas alterações permanecem por tempo variável, dependendo do tipo de injúria tecidual (Kramer, 2000).

As elevações nas concentrações de fibrinogênio também são condizentes com o processo normal de cicatrização do foco cirúrgico, sendo este achado semelhante ao encontrado por Spadeto et al. (2009). O fibrinogênio é uma proteína de fase aguda, sintetizada pelo fígado, e considerada um marcador de resposta inflamatória (Jain, 1993). A elevação dessa proteína está associada à ação estimuladora das interleucinas (IL-1 e 6) e do fator de necrose tumoral liberado pelo processo inflamatório (Andrews et al., 1994).

Acredita-se que a redução do hematócrito, foi influenciada pelo fato de dois animais desenvolverem um quadro de tristeza parasitária, durante a execução do experimento. Houve diagnóstico de *Anaplasma marginale* por esfregaço sanguíneo, sendo que em um dos casos o hematócrito chegou a 11%, necessitando de transfusão de sangue. Segundo Farias (2001) *Anaplasma marginale* é uma rickettsia intra-eritrocitária, transmitida por carrapatos e insetos hematófagos, além disso mecanicamente. Sendo este agente responsável pelo aparecimento de formas clínicas aguda, superaguda, leve e/ou crônica, seguido por parasitemia e intensa anemia.

Na avaliação das plaquetas o decréscimo nos valores após o procedimento cirúrgico é indicativo que houve o consumo deste componente sanguíneo para o tamponamento vascular devido aos danos teciduais. Segundo Stockham e Scott (2011) as plaquetas compõem o sistema de manutenção da hemostasia, junto com a parede vascular, os fatores de coagulação e o sistema fibrinolítico. Já a trombocitose observada na quarta e quinta semana pós-operatório, acredita-se que é uma resposta medular compensatória, no entanto, a diminuição dos valores pode ter sido ocasionado devido a meia vida das plaquetas sendo que permanecem na circulação em média de 10 dias, e posteriormente são removidas por células reticuloendoteliais no baço e fígado (Andrews e Berndt, 2004).

Já avaliação dos eosinófilos a elevação nos valores pode estar relacionado a contaminação ambiental por endoparasitas visto, que os bezerros receberam vermífugo antes de serem enviados

para a Escola de Veterinária UFMG onde os animais provavelmente tiveram contato com ovos nas instalações que permaneceram. Segundo Coronadofonseca (1993) a elevação na contagem de eosinófilos, devido contaminação por parasitos, foi relatado em diferentes tipos de infestações, como por ácaros em ovinos (O'Brien et al., 1995) ou por larvas de *Dermatobia hominis* em cobaias (Coronado-fonseca, 1993)

No caso da hiperproteinemia observada na avaliação bioquímica, foi ocasionada pela elevação das globulinas, visto que os valores das albuminas se mantiveram dentro dos valores de referência. Dentre as possíveis causas da hiperglobulinemia acredita-se que ocorreu, devido ao estímulo antigênico ocasionado pelos casos de *anaplasma marginale*, sendo o mesmo achado observado por Sulaiman et al. (2010), Esmailnejad et al., (2012) e Bernardo et al. (2016).

Segundo Freire et al. (2012) a biocompatibilidade é a capacidade de um biomaterial desencadear uma resposta biológica apropriada, sem causar reações adversas como a inflamação crônica, reação de corpo estranho ou mesmo toxicidade. A classificação como irritante leve no teste em ratos e a permanência dos parâmetros hematológicos e bioquímicos dentro dos padrões de normalidade no teste em bovinos demonstram que a haste composta de poliéster e fibra de vidro é biocompatível. Entretanto, alguns fatos indicam que o compósito pode ser mais irritante quando fragmentado, como a presença de secreção mucosa na extremidade da haste do compósito em um dos bezerros concomitante com presença de fragmentos do material e a irritação das mãos dos cirurgiões quando em contato com o pó resultante do uso da broca para perfurar a haste. Tais achados sugerem que o material deve ser usado com cuidado para evitar sua fragmentação e que talvez sejam novos testes para avaliar sua biocompatibilidade a médio e longo prazos.

### *Biópsia óssea.*

Os objetivos da utilização da biópsia óssea foram acompanhar o processo de consolidação e observar possíveis alterações na matriz óssea ocasionadas pelo compósito de poliéster e fibra de vidro durante a evolução do processo cicatricial. Como já discutido anteriormente, os cinco animais que permaneceram no grupo experimental completaram o processo de consolidação óssea, sem alterações clínicas significativas. Segundo Mckibbin (1978) e Mandi et al. (2012), o processo de reparação óssea ocorre em seguida à resposta inflamatória inicial, com a organização do calo não mineralizado. Nessa fase ocorre a troca gradual do hematoma formado no momento da fratura, o qual atua como um arcabouço para gênese do calo ósseo. Inicialmente esse hematoma é substituído por tecido fibrovascular com fibras de colágeno, que mais tarde se tornarão mineralizadas para formação do calo ósseo provisório ou primário. As avaliações histológicas das biópsias ósseas do T-30 foram condizentes com a fase de mineralização e reabsorção do calo cartilaginoso óssea, ou seja, a fase de calo ósseo provisório quando o achado predominante é o osso primário.

Chama a atenção na análise das biópsias realizadas em T-30 o fato de o primeiro animal a ser operado apresentava predomínio de tecido fibroso, ou seja, havia atraso no processo de reparação óssea. Esse animal foi justamente aquele que necessitou de uma segunda cirurgia para substituição da haste e posterior drenagem da região proximal, fatos que justificam os achados histológicos.

Três dos cinco animais biopsiados em T30 apresentaram sinais de osteonecrose. Segundo Fondi e Franchi (2007) os fatores etiológicos da osteonecrose são as fraturas, o lúpus eritematoso sistêmico, a utilização de corticosteroides, alcoolismo, síndrome da descompressão, anemia falciforme e por origem idiopáticas. No presente estudo uma das possíveis causas, seria a



fresagem do canal medular para introdução retrograda da haste intramedular. Segundo Belangeo (1994), descreveu que a remoção inadequada do tecido do canal medular para introdução da haste intramedular, pode promover necrose de endoósteo. Visto que no momento da realização da biópsia óssea, devido o osso ainda ser imaturo a agulha poderia ultrapassar a região cortical e alcançar a região medular e assim coletando tanto o calo cortical e medular.

Já no T-60 o achado histológico predominante foi o osso lamelar, sendo este achado condizente com a fase de remodelação óssea. Segundo Mckibbin (1978) e Mandi et al. (2012) a fase de remodelação é a terceira e a maior fase do processo de cicatrização óssea. Nesse estágio ainda ocorre a troca do tecido cartilaginoso por tecido ósseo, o qual será remodelado em osso lamelar, além disso ocorre a reabsorção de calo desnecessário. Desta forma pode-se constatar com a utilização da biópsia do calo óssea, que os achados são condizentes com o processo natural da consolidação óssea. Presença de osso primário também foi verificada no bezerro 1, demonstrando que houve recuperação do atraso no processo de reparação óssea verificado aos 30 dias de pós-operatório.

Além dos achados descritos no tempo 30 e 60, cabe ressaltar que não foram evidenciadas quaisquer outras alterações histológicas que poderiam sugerir uma resposta tecidual de rejeição ao compósito de fibra de vidro e resina poliéster. Este resultado corrobora com os achados de Wilson et al. (1981) que implantaram biovidro em tíbias de ratos. Nesse estudo os animais avaliados apresentavam uma ampla faixa de idade e peso e as avaliações histológicas perduraram por um período de até dois anos e meio, sendo que em nenhum dos casos houve alterações que demonstravam toxicidade.

Em um outro estudo em que o implante de vidro bioativo foi utilizado em defeitos ósseos em tíbias de ratos, verificou-se por avaliações histológicas que havia sinais de osteointegração com o implante, não sendo encontradas alterações sugestivas de citotoxicidade (Salam et al., 2015).

Além de ratos, o biovidro tem sido implantando em várias outras espécies de animais, onde não há sinais de toxicidade (Wilson et al., 1981). Dentre as espécies, além de ratos (Wilson et al., 1981; Salam et al., 2015), cães (Weinstein et al., 1980), primatas (Stanley et al., 1976; Smith et al., 1979; Turley et al., 1980) e coelhos (Ballo et al., 2014).

#### *Limitações no uso da haste de resina de poliéster e fibra de vidro*

A haste composta de resina poliéster e fibra de vidro possui grande rigidez estrutural, o que resultou em dificuldades no momento das perfurações. Devido à grande resistência encontrada, as brocas utilizadas nas perfurações das corticais ósseas e hastes perderam o corte rapidamente, sendo necessário o uso de praticamente uma broca por haste. Além disso, durante as perfurações, havia a liberação de um pó, oriundo da haste com características irritantes.

Outro fator limitante, durante a execução da técnica, foi fazer com que as perfurações das corticais ósseas atingissem o centro da haste intramedular. Esse fato resultou em tempo cirúrgico elevado para conseguir o melhor posicionamento dos parafusos corticais. Devido a essa limitação, houve falha nos implantes do bezerro 1, que necessitou nova intervenção cirúrgica.

Também detectou-se que a forma de construção da haste, com as disposição das fibras de vidro em um único sentido longitudinal, não é ainda ideal. Este tipo de disposição faz com que haja a

predisposição para propagação de pequenos defeitos, facilitando rachaduras e fraturas longitudinais que se prolongam até a extremidade.

## 7. CONCLUSÃO

O compósito de fibra de vidro e poliéster foi considerado biocompatível, podendo ser utilizado como implante em bovinos. Contudo, deve ser utilizado com cautela, pois houve evidência de que pequenos fragmentos podem ser irritantes para os tecidos.

O compósito se mostrou capaz de suportar as forças mecânicas durante o período estudado, permitindo formação de calo ósseo e consolidação de fraturas na diáfise do fêmur de bovinos jovens.

Novos estudos ainda se fazem necessários no sentido de desenvolver métodos para resolução de das seguintes limitações aqui evidenciadas: dificuldades de perfuração da haste durante o procedimento cirúrgico (resistência do material, dificuldades na centralização do furo e produção de resíduo irritante), presença de sobra de material fora do canal medular e predisposição da haste para rachaduras e fraturas longitudinais.

## 8. REFERÊNCIAS BIBLIOGRÁFICAS

AL-AQL, Z. S.; ALAGL, A. S.; GRAVES, D. T. et al. Molecular mechanisms controlling bone formation during fracture healing and distraction. *Journal of Dental Research*, v.87, n. 2, p.107-118, 2008.

ANDREASSEN, T.T.; EJRSTED, C.; OXLUND, H. Intermittent parathyroid hormone (1-34) treatment increases callus formation and mechanical strength of healing rat fractures. *J Bone Miner Res*. v.14, p.960 – 968, 1999.

ANDREASSEN, T.T.; JORGENSEN, P.H.; FLYVBJERG, A. et al. Growth hormone stimulates bone formation and strength of cortical bone in aged rats. *J Bone Miner Res*. v.10, p.1057 – 1067, 1995.

ANDREWS, D. A.; REAGAN, W.J.; DENICOLA, D. B. Plasma fibrinogen in recognizing equine inflammatory disease. Continuing education for the practicing veterinarian, Yardley, DA, v.16, n.10, p.1349-1357, 1994.

ANDREWS, R. K.; BERNDT, M. C. Platelet physiology and thrombosis. *Thromb Res*, v. 114, n.5, p. 447-53, 2004.

AUGAT, P.; MARGEVICIUS, K.; SIMON, J. et al. Local tissue properties in bone healing: influence of size and stability of the osteotomy gap. *J Orthop Res*. p.16, p.475–481, 1998.

BABHULKAR, S.; PANDE, K.; BABHULKAR, S. Nonunion of the diaphysis of long bones. *Clin Orthop Relat Res*. v.50–56, 2005.

BAIL, H. J.; KOLBECK, S.; KRUMMREY, G. et al. Systemic application of growth hormone for enhancement of secondary and intramembranous fracture healing. *Horm Res*. v.58 p.39 - 42, 2002.

- BALLO, A. M.; CEKIC-NAGAS, I.; ERGUN, G. et al. Osseointegration of fiber-reinforced composite implants: histological and ultrastructural observations. *Dent Mater.* v.30, p.384–95, 2011.
- BALLO, A. M.; LASSILA, L. V.; VALLITTU, P. K. et al. Load bearing capacity of bone anchored fiber-reinforced composite device. *J Mater Sci Mater Med.* v.18, p.2025–31, 2007.
- BARRENA, E. G.; ROSSET, P.; LOZANO, D. et al. Bone fracture healing: Cell therapy in delayed unions and nonunions, *Bone.* v. 70 p. 93–101, 2015.
- BASHARDOUST, T.; HOUGHTON, P.; MACDERMID, J. C. et al. Effects of low-intensity pulsed ultrasound therapy on fracture healing: a systematic review and metaanalysis. *Am J Phys Med Rehabil.* v. 91, p. 349–367, 2012.
- BASSET, C. A. L. Biophysical principles affecting bone structure. In: BOURNE, G. H. *Biochemistry and physiology of bone.* 2ed. Academic: New York, 1971, p.341-376.
- BAXTER, G. M. Instrumentation and techniques for treating orthopedic infections in horses. *Vet Clin North Am Equine Pract.*v.12, p.303–335, 1996.
- BELANGELO, W. D.; FERNANDES, P. M.; MICHIR, J. T. Fraturas diafisárias do fêmur: estudo comparativo entre os métodos de Kuntscher e de Ender. *Ver Bras. Ortop.* v. 29, n.7, p. 510-518, 1994.
- BENNET, D. Complications of fracture healing. In: COUGHLAN, A.; MILLER, A. (ed). *Manual of small animal fracture repair and management.* London: British Small Animal Veterinary Association, 1998. p. 329-335.
- BERNARDO, F. D.; CONHIZAK, C.; AMBROSINI, F. et al. Alterações hematológicas e bioquímicas causadas por *Anaplasma marginale* em bovinos com aptidão leiteira da região Sudoeste do Paraná. *R. bras. Ci. Vet.* v. 23, n. 3-4, p. 152-156, 2016.
- BISHOP, J.A.; PALANCA, A. A.; BELLINOM. J. Assessment of compromised fracture healing. *J Am Acad Orthop Surg.* v.20, p.273–82, 2012.
- BOER, F. C.; BURKHARD, W.; WIPPERMANN, B. et al. Healing of segmental bone defect with granular porous hydroxyapatite augmented with recombinant human osteogenic protein-I or autologous bone marrow. *Journal of Orthopaedic Research,* v. 21, p. 521-528, 2003.
- BORRIELLO, G.; WERNER, E.; ROE, F. et al. Oxygen limitation contributes to antibiotic tolerance of *Pseudomonas aeruginosa* in biofilms. *Antimicrob Agents Chemother.* v.48, p.2659–2664, 2004.
- BRAND, R. A. Biographical sketch – Julius Wolff, 1836 – 1902. *Clin Orthop Relat Res.* v.468, p. 1047 – 1049, 2010.
- BRIGHTON, C. T.; HUNT, R. M. Early histological and ultrastructural changes in medullary fracture callus. *J Bone Joint Surg Am.*v.73, n.6, p.832 – 847, 1991.

- BROOM, D. M. Indicators of poor welfare. *British Veterinary Journal*. v. 142, p. 524-526, 1986.
- BUCKWALTER, J. A.; CRUESS, R. L. A cura dos tecidos musculoesqueléticos. In ROCKWOOD, C. A. J. R.; GREEN, D. P.; BUCHOLZ. 3ed. Fraturas em adultos. São Paulo, Manole, 1993. p.179 – 219.
- BUTT, T. D.; BAILEY, J. V.; DOWLING, P. M. et al. Comparison of 2 techniques for regional antibiotic delivery to the equine forelimb: intraosseous perfusion vs intravenous perfusion. *Can Vet. J*, v.42, p.617-622, 2001.
- CÂMARA, A. C. L.; CALADO.; ANTUNES, J. M. A. P. et al. Tratamento conservativo e cirúrgico em 22 ruminantes com fraturas em membros. *Pesq. Vet. Bras*. v.34, n.11, p.1045-1050, 2014.
- CAPRARU, F.; BARBU, D.; STANCIULESCU, L. et al. Mesenchymal stem cells in long bone non unions. *Proc. Rom. Acad*, p.29-31, 2015.
- CECCHI, S. A.; BENNET, S. J.; ARORA, M. Bone morphogenetic protein-7: Review of signalling and efficacy in fracture healing. *Journal of Orthopaedic Translation*. v.4, p.28 – 34, 2016.
- CHAPINAL, N.; DE PASSILLE, A. M.; RUSHEN, J. et al. Automated methods for detecting lameness and measuring analgesia in dairy cattle. *J. Dairy Sci*. v.93, p.2007–2013, 2010.
- CHO, T. J, GERSTENFELD, L. C, EINHORN, T. A. Differential temporal expression of members of the transforming growth factor beta superfamily during murine fracture healing. *J Bone Miner Res*. v.17, p. 513–520, 2002.
- CLAES, L. E.; HEIGELE, C. A. Magnitudes of local stress and strain along bony surfaces predict the course and type of fracture healing. *J Biomech*. p.32, v.255–266, 1999.
- CLAES, L. E.; HEIGELE, C.A.; NEIDLINGER-WILKE C. et al. Effects of mechanical factors on the fracture healing process. *Clin Orthop Relat Res*. v.355, p.132–147, 1998.
- COONEY, W. P.; LINSCHIED, R. L.; DOBYNS, J. H. et al. Scaphoid nonunion: role of anterior interpositional bone grafts. *J Hand Surg Am*. v.13, n.5, p.635-650. 1988.
- CORONADO-FONSECA, A. J. Dermatobiose em *Cavia porcellus* (Rodentia: Caviidae) induzida por larvas de *Dermatobia hominis* L. Jr. 1781 (Diptera: Cuterebridae): imunomodulação e avaliação das alterações sanguíneas e da atividade hemoaglutinante frente a hemácias de ruminantes e equinos no Brasil. 1993. 43 f. Tese (Doutorado) – Universidade Federal Rural do Rio de Janeiro, Itaguaí, 1993.
- CRAIG, J. G. JACOBSON, J. A.; MOED, B. R. Ultrasound of fracture and bone healing. *Radiol Clin North Am*. v.37, p.737–751, 1999.
- CREUTZIG, H. Bone imaging after total replacement arthroplasty. *Eur J NuclMed*. v.1, p.177–180, 1976.

- DAVINI, F.; CUNHA, R, S.; BUENO, C. E. S. et al. Resposta tecidual subcutânea em ratos frente a implantes de cones de guta-percha e cones de resilon. *Revista da APCD*. v.63, n.3, p. 173- 175, 2008.
- DERNELL, W. S. Treatment of severe orthopedic infections. *Vet Clin North Am Small Anim Pract*. v.29, v.5, p. 1261-1274, 1999.
- DIMITRIOU, R.; TSIRIDIS, E.; GIANNOUDIS, P. V. Current concepts of molecular aspects of bone healing. *Injury, Int. J. Care Injured*. v. 36, p.1392 – 1404, 2005.
- DISEGI, J. A. Metallic instruments and implants. In Auer Stick. 4ed. Equine Surgery. Philadelphia, Hardcover, 2012. p.1040 – 1081.
- ECKARDT, J. J.; WIRGANOWICZ, P. Z.; MAR, T. An aggressive surgical approach to the management of chronic osteomyelitis. *Clin Orthop*. v.298, p. 229–239, 1994.
- EINHORN, T. A. The cell and molecular biology of fracture healing. *Clin Orthop*. v.355, p.7 - 21, 1998.
- EJERSTED, C.; OXLUND. H.; ANDREASSEN ,T. T. Bisphosphonate maintains parathyroid hormone (1–34) induced cortical bone mass and mechanical competence in old rats. *Calcif Tissue Int*. v.62, p.316 – 322, 1998.
- ESMAEILNEJAD, B.; TAVASSOLI, M.; ASRI-REZAEI, S. Investigation of hematological and biochemical parameters in small ruminants naturally infected with *Babesia ovis*. *Veterinary Research Forum*, v. 3, p. 31-36, 2012.
- FAJT, V.R.; WAGNER, S. A.; NORBY, B. Analgesic drug administration and attitudes about analgesia in cattle among bovine practitioners in the United States. *Am. Vet. Med. Assoc*. v.238, p.755–767, 2011.
- FARIAS N.A. Tristeza parasitária bovina. In: RIET-CORREA, F.; SCHILD, A.L.; LEMOS, R. A. A. & MÉNDEZ, M. C. (ed.) *Doenças de Ruminantes e Equinos*. Varela Editora, São Paulo. 2001, p.35-42.
- FISCHER, A.; KNIGHT, T.; COSGROVE, G. et al. Effects of surgical or banding castration on stress responses and behaviour of bulls. *Aust Vet J*. v.79, n.4, p.279-284, 2001.
- FONDI, C.; FRANCHI, A. Definition of bone necrosis by the pathologist. *Clin Cases Miner Bone Metab*. v.4, p.21-26, 2007.
- FRANÇA, D. C. C. Avaliação da biocompatibilidade de vários elastômeros de silicone implantados no tecido subcutâneo de ratos: estudo histológico e histomorfométrico. Dissertação (Mestrado) – Universidade Estadual Paulista, Faculdade de Odontologia, Araçatuba, 2005.
- FREIRE, W. P.; FOOK, M. V. L.; BARBOSA, E. F et al. Biocompatibilidade dos materiais restauradores odontológicos. In Congresso Latino Americano de Órgãos Artificiais e Biomateriais, 2012.

- GARG, N. K.; GAUR, S.; SHARMA, S. Percutaneous autogenous bone marrow grafting in 20 cases of ununited fracture. *Acta Orthopaedica Scandinavica*. v.64, p.671-672, 1993.
- GERSTENFELD, L. C.; CHO, T. J.; KON, T. et al., Impaired fracture healing in the absence of TNF-alpha signaling: the role of TNF-alpha in endochondral cartilage resorption. *Journal of Bone Mineral Research: The Official Journal of the American Society for Bone and Mineral Research, New York*, v.18, n.9, p.1584-1592, 2003<sup>a</sup>.
- GERSTENFELD, L. C.; CULLINANE, D. M.; BARNES, G. L. Fracture healing as a post-natal developmental process: molecular, spatial, and temporal aspects of its regulation. *Journal of Cellular Biochemistry*, v.88, n.5, p.873-884, 2003<sup>b</sup>.
- GERSTENFELD, L.C.; ALKHIARY, Y. M.; KRALL, E. A. Three-dimensional reconstruction of fracture callus morphogenesis. *J Histochem Cytochem*. v.54, p.1215–28, 2006.
- GLEERUP, K. C.; ANDERSEN, P. H.; MUNKSGAARD, L. Pain evaluation in dairy cattle. *Applied Animal Behaviour Science*. v.71, p.25–32, 2015.
- GOEL, A.; SANGWAN, S.S.; SIWACH, R. C.; ALI, A. M. Percutaneous bone marrow grafting for the treatment of tibial non-union. *Injury*. v. 36, n.1, p. 203–206.
- GOISSIS, G.; SUZIGAN.; PARREIRA, D.R. et al. Malhas de polipropileno recobertas com colágeno polianiónico ou dupla camada com poli (cloreto de vinil) para reconstrução da parede abdominal. *Rev. Bras. Eng. Biom*. v.17, n. 2, p. 69 – 78, 2001.
- GOLD, R. H.; HAWKINS R. A.; KATZ, R. D. Bacterial osteomyelitis: findings on plain radiography, CT, MR, and scintigraphy. *AJR Am J Roentgenol*. v.157, p.365–370, 1991.
- GOMIDIS, L. M.; PAOLUCCI, L.; LAS CASAS, E. B.; FALEIROS, R R.; MENZEL, H. J.; FEDOTOVA, V.; ANDRADE, A. G. P.; PAZ, C. Estimation of bovine pelvic limb inertial properties using an elliptical model. *Journal of the Brazilian Society of Mechanical Sciences and Engineering*, v. 39, p. 2371-2382, 2017.
- GOODRICH, L. R. Osteomyelitis in Horses. *Vet Clin Equine*. v.22, p.389–417, 2006.
- GOODRICH, L.R.; NIXON, A. J. Treatment options for osteomyelitis. *Equine Vet Educ*. v.16, p. 267–280, 2004.
- GREEN, C. E. Infectious diseases of the dog and cat. 4ed, St Louis, 2011, Saunders.
- GREEN, D. P. The effect of avascular necrosis on Russe bone grafting for scaphoid nonunion. *J Hand Surg Am*. v.10, n.5, p. 597-605, 1985.
- GREEN, E.; LUBAHN.; J.D.; EVANS, J. Risk factors, treatment, and outcomes associated with nonunion of the midshaft humerus fracture. *J Surg Orthop Adv*. v.14, n.2, p.64–72, 2005.
- GRISTINA, A. G.; OGA, M.; WEBB, L. X. et al. Adherent bacterial colonization in the pathogenesis of osteomyelitis. *Science*. v.228, p.990–993, 1985.

- GUILLOT, R.; PIGNOT-PAINTRAND, I.; LAVAUD, J.; DECAMBRON, A.; BOURGEOIS, E.; JOSSERAND, V. et al. Assessment of apolyelectrolyte multilayer film coating loaded with BMP-2 on titanium and PEEK implants in the rabbit femoral condyle. *Acta Biomater.* v.36, p.310–22, 2016.
- HAK, D. J. Management of aseptic tibial nonunion. *J Am Acad Orthop Surg.* v.19, p. 563–573.
- HASS, D. W.; MCANDREW, M. P. Bacterial osteomyelitis in adults: evolving considerations in diagnosis and treatment. *Am J Med.* v.101, p.550-561, 1996.
- HERNIGOU, P.H.; POIGNARD, A.; BEAUJEAN, F. et al. Percutaneous autologous bone marrow grafting for nonunions - Influence of number and concentration of progenitor cells. *Journal of Bone and Joint Surgery,* v.87, p.430-1437, 2005.
- HOBBY, B.; LEE, M. A. Managing atrophic nonunion in the geriatric population: incidence, distribution, and causes. *Orthop Clin N Am.* v.44, p.251–256, 2013.
- ISO 1093-6. Biological evaluation of medical devices – Part 6: Tests for local effects after implantation. p. 1 -19, 2007.
- JAIN, N.C. Essentials of veterinary hematology. 1 ed. Philadelphia: Editora Lea & Febiger, 1993.
- JOHNSON, A. L. Fundamentos de cirurgia ortopédica e tratamento de fraturas. In FOSSUM, T. W. 4 ed. Cirurgia de pequenos animais. Rio de Janeiro, Elsevier, 2014, p.1033 – 1214.
- JOHNSON, A. L.; EURELL, J. A. C.; LOSONSKY, J. M. et al. Biomechanics and biology of fracture healing with external skeletal fixation. *Compendium of Continuing Education for the Practicing Veterinarian,* v. 20, n. 4, p. 487-500, 1998.
- JUPITER, J. B.; GERHARD, H. D.; GUERRERO, J. et al. Treatment of segmental defects of the radius with use of the vascularized osteoseptocutaneous fibular autogenous graft. *J Bone Joint Surg Am.* v.79, p.542–550, 1997.
- KADERLY, R. E. Primary bone healing. *Semin Vet Med Surg (Small Anim)* v.6, n.1, p.21–25, 1991.
- KAIM, A. H.; GROSS, T.; VON SCHULTHESS, G. K. Imaging of chronic posttraumatic osteomyelitis. *Eur Radiol,* v.12, p.1193–202, 2002.
- KAISER, S.; ROSENBERG, M. Early detection of subperiosteal abscesses by ultrasonography: a means for further successful treatment in pediatric osteomyelitis. *Pediatr Radiol.* v.24, p.336–339, 1994.
- KAYAL, R. A.; TSATSAS, D.; BAUER, M. A. et al. Diminished bone formation during diabetic fracture healing is related to the premature resorption of cartilage associated with increased osteoclast activity. *Journal of Bone Mineral Research: The Official Journal of the American Society for Bone and Mineral Research,* v.22, n.4, p.560-568, 2007.
- KELLY, P.J. Infected nonunion of the femur and tibia. *Clin Orthop North Am.* v.15, p.481-490, 1985.

- KLEMM, K.W. Antibiotic bead chains. *Clin Orthop*. v.295, p.63–76, 1993.
- KON. T.; CHO, T.J.; AIZAWA T. et al. Expression of osteoprotegerin, receptor activator of NF-kappa B ligand (osteoprotegerin ligand) and related proinflammatory cytokines during fracture healing. *J Bone Miner Res*. v.16, p.1004–1014, 2001.
- KOOISTRA, B. W.; DIJKMAN, B. G.; BUSSE, J. W. et al. “The radiographic union scale in tibial fractures: reliability and validity,” *Journal of Orthopaedic Trauma*, v.24, s.1, p. 81–86, 2010.
- KOVAL, K. J.; MEADOWS, S. E.; ROSEN, H. et al. Posttraumatic tibial osteomyelitis: a comparison of three treatment approaches. *Orthopedics*. v. 15, p.455-460, 1992.
- KRAMER J.W. Normal hematology in cattle, sheep and goat, p.1075-1084. In: Feldman B.F., Zinkl J.G. & Jain N.C. (ed.) Schalm's Veterinary Hematology. 5th ed. Lippincott Williams & Wilkins, Philadelphia. 2000, p.1344.
- KUMAR, S.; WAN, C.; RAMASWAMY, G. Mesenchymal stem cells expressing osteogenic and angiogenic factors synergistically enhance bone formation in a mouse model of segmental bone defect. *Mol Ther*. v.18, p.1026–1034, 2010.
- LEFKOVITS J; PLOW, E.F.; TOPOL, E. J. Platelet glycoprotein IIb/IIIa receptors in cardiovascular medicine. *N. Engl. J. Med*. v. 332, p. 1553-1559, 1995.
- LESLIE, K.E.; PETERSSON-WOLFE, C. S. Assessment and management of pain in dairy cows with clinical mastitis. *Vet. Clin. North Am. Food Anim. Pract*. v.28, p.289–305, 2012.
- LEVINE D, G.; RICHARDSON, D. W. Clinical use of the locking compression plate (LCP) in horses: a retrospective study of 31 cases (2004-2006). *Equine Vet. J*. v.39, p.401-406, 2007.
- LEW, D. P.; WALDVOGEL, F. A. Osteomyelitis. *Lancet*. v.364, p.369–379, 2004.
- LEW, D. P.; WALDVOGEL, F. A. Osteomyelitis. *N Engl J Med*. v.336, p.999–1007, 1997.
- LIBERMAN, B.; CUKIERT A. Fisiologia e Fisiopatologia do Hormônio do Crescimento. São Paulo: Lemos Editorial, 2004.
- LIN, C. H.; WEI F, C.; LEVIN, L. S. et al. Free composite serratus anterior and rib flaps for tibial composite bone and soft-tissue defect. *Plast Reconstr Surg*. v.99, 1656–1665, 1997.
- LOZANO, D.; FEITO, M. J.; PORTAL-NUNEZ, S. et al. Osteostatin improves the osteogenic activity of fibroblast growth factor-2 immobilized in Si doped hydroxyapatite in osteoblastic cells. *Acta Biomater*. v.8, p.2770–2777, 2012.
- MACDONALD, D. G.; MORLEY, P. S.; BAILEY, J. V. et al. An examination of the occurrence of surgical wound infection following equine orthopaedic surgery (1981–1990). *Equine Vet J*. v.26, p.323–326, 1994.
- MADER, J. T, CRIPPS, M. W.; CALHOUN, J. H. Adult post-traumatic osteomyelitis of the tibia. *Clin Orthop*. v. 360, p.14-21, 1999.



- MAFFULLI, N.; THORNTON, A. Ultrasonographic appearance of external callus in long-bone fractures. *Injury*. v.26, p.5–12, 1995.
- MAH, E. T.; LEQUESNE, G. W, GENT, R. J.; PATERSON, D. C. Ultrasonic features of acute osteomyelitis in children. *J Bone Joint Surg Br*. v.76, p.969–974, 1994.
- MANDI, J.; LOPEZ AND MARK D.; MARKEL. Bone Biology and Fracture Healing. In Auer Stick. 4 ed. Equine Surgery. Philadelphia, Hardcover, 2012. p. 1025 – 1039.
- MARSELL, R.; EINHORN, T. A. The biology of fracture healing. *Injury*, v.42, n.6, p. 551-555, 2011.
- MARSELL, R.; EINHORN, T. A. The role of endogenous bone morphogenetic proteins in normal skeletal repair. *Injury*, v.40, n.3, p.s4-s7, 2009.
- MARSH, D. Concepts of fracture union, delayed union, and nonunion. *Clinical orthopaedics and related research*. n. 3558, p. S22 - S30, 1998.
- MARSH, J. L. Principles of Bone Grafting: Non-union, Delayed Union. *Surgery*. p. 213 – 216, 2006.
- MARVAL, C.A. 2006. Estudo *ex vivo* e *in vivo* de polímero biocompatível como material alternativo na confecção de haste bloqueada para redução de fraturas em úmeros de bezerras. 54f. (Dissertação - Mestrado). Programa de Pós-Graduação em Medicina Veterinária, Escola de Veterinária, Universidade Federal de Minas Gerais, MG.
- MATHES, S. J. The muscle flap for management of osteomyelitis. *N Engl J Med*. v.306, p.294-295, 1982.
- MATTHEWS, S. J. E. Biological activity of bone morphogenetic proteins (BMP's). *Injury*. v. 36, p.s34-s37, 2005.
- MCKIBBIN B. The biology of fracture healing in long bones. *J Bone Joint Surg*. v. 60, p.150 - 162, 1978.
- MEIKLE, M. C.; BORD, S.; HEMBRY, R. M. et al. Human osteoblasts in culture synthesize collagenase and other matrix metalloproteinases in response to osteotropic hormones and cytokines. *J Cell Sci*, v. 103, p.1093-9, 1992.
- MENEZES-SILVA, R.; PEREIRA, F.V.; SANTOS, M. H. et al. Biocompatibility of a New Dental Glass Ionomer Cement with Cellulose Microfibers and Cellulose Nanocrystals. *Brazilian Dental Journal*. v.28, p.172-178, 2017.
- MILNE, D. W.; TURNER, A. S. Abordagem do úmero. In Atlas das abordagens cirúrgicas dos ossos do cavalo. São Paulo: Roca, 1987, p. 108 - 111.
- MOED, B. R.; SUBRAMANIAN, S.; VAN, H. M. et al. Ultrasound for the early diagnosis of tibial fracture healing after static interlocked nailing without reaming: clinical results. *J Orthop Trauma*. v.12, n.3, p.206–213, 1998.

- MOORE, R. M.; SCHNEIDER, R. K.; KOWALSKI, J. et al. Antimicrobial susceptibility of bacterial isolates from 233 horses with musculoskeletal infection during 1979–1989. *Equine Vet J.* v.24, p.450 – 456, 1992.
- MORAES, M.; PIRES, A. L. R.; BIERHALZ, C. K. Biomateriais: tipos, aplicações e mercado. *Quim. Nova*, Vol. 38, No. 7, 957-971, 2015.
- MORITZ, N.; STRANDBERG, N.; ZHAO, D. S. et al. Mechanical properties and in vivo performance of load-bearing fiber-reinforced composite intramedullary nails with improved torsional strength. *J Mech Behav Biomed Mater.* v.40, p.127–39, 2014.
- MULON, P. Y. Management of long bone fractures in cattle. *In Practice.*v.35, p.265-271, 2013.
- MUNOZ, F. I.; JUNCOSA, A. M.; CARRILLO, F. O. Vascularized parietal bone flaps. A new dimension in mandibular reconstruction. *J CraniomaxillafacSurg.* v.18, p.158–163, 1990.
- NAKAJIMA, A.; SHIMOJI, N.; SHIOMI, K. et al. Mechanisms for the enhancement of fracture healing in rats treated with intermittent low-dose human parathyroid hormone (1-34). *J Bone Miner Res.* v.17, p.2038 - 2047, 2002.
- NUNAMAKER, D. M. On Bone and Fracture Treatment in the Horse. *Aaep proceedings.* V.48, p. 90 -101, 2002.
- O'BRIEN, D. J.; ROBINSON, A. B.; GRAY, J. S. et al. Haematology and blood biochemistry during the course of psoroptic scabies in sheep. *Veterinary Research Communications*, v. 19, n. 1, p. 39-48, 1995.
- OAKLEY, R. E. External Coaptation. *Veterinary Clinics of North America: Small Animal Practice.* v.29, n.5, p.1083-1095, 1999.
- OLIVEIRA, F. A.; LUNA, S. P. L.; AMARAL, J. B. et al. Validation of the UNESP-Botucatu unidimensional composite pain scale for assessing postoperative pain in cattle. *BMC Veterinary Research.* p.1-14, 2014.
- ORSINI, J.A.; ELCE, Y.; KRAUS, B. Management of severely infected wounds in the equine patient. *Clin. Tech. Equine Pract.*v.3, p.225-236, 2004.
- ORTOF, T, G.; ANDREASSEN, T.T.; OXLUND, H. Growth hormone increases cortical and cancellous bone mass in young growing rats with glucocorticoid-induced osteopenia. *J Bone Miner Res.* v.14, p.710 – 721, 1999.
- PAPE, H.C.; GIANNOUDIS, P.V.; GRIMME, K, et al. Effects of intramedullary femoral fracture fixation: what is the impact of experimental studies in regards to the clinical knowledge. *Shock*, v.18, p.291–300, 2002.
- PAOLUCCI, L, A.; LAS CASAS E. B.; FALEIROS, R. R, PAZ, C. F.R.; ROCHA, S. S. J. The influence of nail blocking conditions in cattle femoral fractures. *Research in Veterinary Science* v.119, p.27–36, 2018.

PELOSO, J. G.; COHEN, N. D.; WALKER, M. A. et al. Case-control study of risk factors for the development of laminitis in the contralateral limb in Equidae with unilateral lameness. *J. Am. Vet. Med. Assoc.* v.209, p.1746-1749, 1996.

PEREIRA, R.F.; O'HARA, M. D.; LAPTEV, A.V. et al. Marrow stromal cells as a source of progenitor cells for nonhematopoietic tissues in transgenic mice with a phenotype of osteogenesis imperfecta. *Proc Natl Acad Sci.* v.95, p.1142–1147, 1998.

PERREN, S. M. Evolution of the internal fixation of long bone fractures. The scientific basis of biological internal fixation: choosing a new balance between stability and biology. *J Bone Joint Surg Br.* p.84, p.1093–110, 2002.

PERRY, A. C.; PRPA, B.; ROUSE, M. S.; PIPER, K. E. et al. Levofloxacin and trovafloxacin inhibition of experimental fracture-healing. *Clin Orthop Relat Res.* v.414, p.95-100, 2003.

RAHN, B.A. Bone healing: histologic and physiologic concepts. In: FACKELMAN, G. E. Bone in clinical orthopedics. Stuttgart, NY, Thieme, 2002. p. 287–326.

REEF, V.; REIMER, J.; REID, C.F. Ultrasonographic findings in horses with osteomyelitis. In: Blake Caddel L. Proceedings of the 37th Annual Convention of the American Association of Equine Practitioners. San Francisco. 1991, p. 381–91.

REN, G.; CHEN, X.; DONG, F. et al. Concise review: mesenchymal stem cells and translational medicine: emerging issues. *Stem Cells Transl Med,* v.1, p.51–58, 2012.

RICCI, W. M. BELLABARBA, C.; EVANOFF, B. et al., Retrograde versus anterograde nailing of femoral shaft fractures. *J. Orthop Trauma.* v.15, n. 3, p. 161- 169.

ROBERTSON, I. S.; KENT, J. E.; MOLONY, V. Effect of different methods of castration on behavior and plasma cortisol in calves of three ages. *Res Vet Sci.* v.56, n.1, p.8–17, 1994.

RODRIGUES, L. B.; FALEIROS, R. R.; CASAS, E. B. L.; FOLGADO, J.; FERNANDES, P. R.; PIRES, E. B. A. Finite Element Model to Simulate Femoral Fractures in Calves: Testing Different Polymers for Intramedullary Interlocking Nails. *Veterinary Surgery,* v. 41, p. 838-844, 2012.

RODRIGUES, L. B.; LAS CASAS, E. B.; FALEIROS, R. R. et al. Comparação pré-clínica das tensões em parafusos ortopédicos de 3,5 e 4,5mm usando o método de elementos finitos em modelo bovino de haste intramedular bloqueada In: Congresso Brasileiro de Cirurgia e Anestesiologia de Medicina Veterinária, 8, 2008, Recife. Anais. Recife 2008.

ROMANO, C. L.; ROMANO, D.; LOGOLUSON et al. Low-intensity pulsed ultrasound for the treatment of bone delayed union or nonunion: a review. *Ultrasound Med Biol.*v.35, p.529–536, 2009.

ROSS, M. W.; ORSINI, J. A.; RICHARDSON, D. W. et al. Closed suction drainage in the treatment of infectious arthritis of the equine tarsocrural joint. *Vet Surg.* v.20, p.21–29, 1991.

- ROUSH, J. K.; McLAUGHLIN, R. M. Fundamentals of fracture management. *Veterinary Medicine*. v. 9, n. 2, p. 1065-1079, 1998.
- SALAM, G. A.; ALI, A. M.; AHMED, O. F. et al. Histological Study of the Effect of Bioactive Glass on Tibial Bone Repair in Rats. *International Journal of Clinical and Developmental Anatomy*. v.1, n.2, p. 13-21, 2015.
- SANTIAGO, R.; C.; GIMENEZ, C. R.; MCCARTHY, K. Imaging of osteomyelitis and musculoskeletal soft tissue infections: current concepts. *Rheum Dis Clin North Am*.v.29, p.89–109, 2003.
- SAPIENZA, M.T.; HIRONAKA, F; LIMA, A.L.L.M. et al. Avaliação de atividade inflamatória na osteomielite crônica. Contribuição da cintilografia com anticorpos policlonais. *Rev Ass Med*. v.46, n.2, p.106-112, 2000.
- SCHAUWECKER, D. S.; BRAUNSTEIN, E. M.; WHEAT, L. J. Diagnostic imaging of osteomyelitis. *Infect Dis Clin North Am*. v.4, p.441–463.
- SCHMAEDECKE, A.; ACETO, M. L.; QUEIRÓZ, G. F. et al. Tratamento cirúrgico de união retardada e não união de fraturas em cães: revisão de literatura. R.v. Educ. Contin. CRMV-SP, São Paulo. v.6, n.1, p. 74 - 82, 2003.
- SCHULZ, K. S. Outras doenças dos osso e articulações. Em FOSSUM, T. W. 4ed. Cirurgia de pequenos animais. Rio de Janeiro, Elsevier, 2014, p.1391 – 1407.
- SEYHAN, M.; CAKMAK, S.; DONMEZ, F.; GERELI, A. Blocking Screws for the treatment of distal femur fractures. *Orthopedics*. v, 36, n.7, p. 936-941, 2013.
- SHEN, B.; WEI, A.; WHITTAKER, S. et al. The role of BMP-7 in chondrogenic and osteogenic differentiation of human bone marrow multipotent mesenchymal stromal cells in vitro. *J Cell Biochem*. v.109, n.2, p.406 – 416, 2010.
- SHINYA, A.; BALLO, A. M.; LASSILA, L.V. et al. Stress and strain analysis of the bone-implant interface: a comparison of fiber-reinforced composite and titanium implants utilizing 3-dimensional finite element study. *J Oral Implantol*, v.37, p.133–40, 2011.
- SILVEIRA, V. A. S.; PEREIRA, A. C.; AMADEI, S. U. Aspecto interdisciplinar na pesquisa da biocompatibilidade dos materiais dentários. *Rev. biociên*, v.10, n. 4, p. 209-213, 2004.
- SLATTER, P. Textbook of small animal surgery. 3. ed. Philadelphia: Saunders, 2003. v. 2, p.1420.
- SMITH. J. R. Bone Dynamics associated with the controlled loading of bioglass-coated aluminum oxide endosteal implants. *Am. J. Orthod*. v.76, n.6, p.618-636, 1979.
- SPADETO, O. J. 2009. Haste intramedular bloqueada confeccionada com polímero biocompatível para imobilização de fraturas em fêmures de bovinos jovens: Análise *in vivo*. (Dissertação –Mestrado). Programa de Pós-Graduação em Medicina Veterinária, Escola de Veterinária, Universidade Federal de Minas Gerais, MG.

SPADETO, O. J.; LAS CASAS, E. B; FALEIROS, R. R. et al. Comparação ex vivo por testes mecânicos de hastes de poliamida, poliacetal, polipropileno, utilizadas para redução de fraturas em fêmur de bezerros pela técnica de haste intramedular bloqueada In: Congresso Brasileiro de Cirurgia e Anestesiologia de Medicina Veterinária, 8., 2008, Recife. *Anais...Recife* 2008.

SPADETO, O. J; FALEIROS. R. R; HELENO, G. S. A et al. Falhas na utilização de poliacetal e poliamida em forma de haste intramedular bloqueada para imobilização de fratura femural induzida em bovinos jovens. *Ciência rural*. v.40, n.4, 2010.

STANLEY, H.; HENCH, L. L.; GOING, R. et al. The implantation of natural tooth form bioglasses in baboons. *Oral Surg. Oral Med. Oral Path.* v.42, n.3, p.339- 356, 1976.

STEVANOVIC, M.; GUTOW, A. P.; SHARPE, F. The management of bone defects of the forearm after trauma. *Hand Clin.* v.15, p.299–318, 1999.

STOCKHAM, S. L. & SCOTT, M. A. Fundamentos de Patologia Clínica Veterinária. Editora Guanabara Koogan, 2ª edição, Rio de Janeiro, 2011. 744 p.

STOODLEY, P.; KATHJU, S.; HU, F. Z. et al. Molecular and imaging techniques for bacterial biofilms in joint arthroplasty infections. *Clin Orthop.* v.437, p.31–40, 2005.

SULAIMAN, E.G.; ARSLAN, S.H.; AL-OBAIDI, Q.T.; DAHAM, E. Clinical, haematological and biochemical studies of babesiosis in native goats in Mosul. *Iraq Journal of Veterinary Sciences*, v. 24, n. 1, p. 31-35, 2010.

TOMLINSON, J. Complications of fractures repaired with casts and splints. *Veterinan Clinics of North America: Small Animal Practice.* v. 21, n. 4, 1991.

TROSTLE, S. S.; MARKEL, M. D. Fractures of the femur. *Vet. Clin. Nort. Am: Food Anim. Prat.* v.12, n.1, p.169-180, 1996.

TROTTER, G. T. Osteomyelitis. In: Nixon AJ, editor. Equine fracture repair. Philadelphia: WB Saunders; 1996. p. 359–66.

TURLEY, P. K.; SHAPIRO, P. A.; MOFFETT, B. C. The loading of bioglass coated aluminum oxide implants to produce sutural expansion of the maxillary complex in the pigtail monkey (*macaca nemestrina*). *Arch. Oral*, v. 25, p. 459-469, 1980.

UNKILA-KALLIO, L.; KALLIO, M. J.; ESKOLA, J. et al. Serum C-reactive protein, erythrocyte sedimentation rate, and white blood cell count in acute hematogenous osteomyelitis of children. *Pediatrics*. v.93, p.59–62, 1994.

VALIN, A.; GUILLEN, C.; ESBRIT, P. C-terminal parathyroid hormone-related protein (PTHrP) (107–139) stimulates intracellular Ca (2+) through a receptor different from the type 1 PTH/PTHrP receptor in osteoblastic osteosarcoma UMR 106 cells. *Endocrinology*. v.142, p.2752–2759, 2001.

VAN DER ELST, M.; KLEINB, C.P.A.T.; BLIECK-HOGERVORST, J.M et al. Bone tissue response to biodegradable polymers used for intra medullary fracture fixation: A long-term in vivo study in sheep femoral. *Biomaterials*. v.20, p.121-128, 1999.

VAUDAUX, P.; FRANCOIS, P.; LEW, D. P. et al. Host factors predisposing to and influencing therapy of foreign body infections. In: Waldvogel FA, Bisno AL, eds. *Infections associated with indwelling medical devices*, 3ed. Washington: ASM Press, 2000, p.1–26.

WALENKAMP, G. H. Chronic osteomyelitis. *Acta Orthop Scand*. v.68, p.497-506, 1997.

WAWRZYK, M.; SOKAL, J.; ANDRZEJEWSKA, E. et al. The Role of Ultrasound Imaging of Callus Formation in the Treatment of Long Bone Fractures in Children. *Pol J Radiol*. v.80, p. 473 – 478, 2015.

WEINSTEIN, J.W.; RALPHS, S.C. External coaptation. *Clinical Techniques in Small Animal Practice*, v.19. p. 98-104, 2004.

WHAY, H.; HUXLEY, J. Pain relief in cattle: a practitioner's perspective. *Cattle Pract*. v.13, p.81–85, 2005.

WHITE, B.J.; COETZEE, J. F.; RENTER, D. G. et al. Evaluation of two-dimensional accelerometers to monitor behavior of beef calves after castration. *Am J Vet Res*. v. 69, p.1005–1012, 2008.

WILSON, J.; PIGOTT, G. H.; SCHOENT, F. J. Toxicology and biocompatibility of bioglasses. *Journal of Biomedical Materials Research*. v.15, p. 805-817, 1981.

WININGER, D. A.; FASS, R. J. Antibiotic-impregnated cement and beads for orthopedic infections. *Antimicrob Agents Chemother*.v.40, p.2675–2679.1996.

YEH, L. C. C.; TSAI, A. D.; LEE, J.C. Osteogenic protein-1 (OP-1, BMP-7) induces osteoblastic cell differentiation of the pluripotent mesenchymal cell line C2C12. *J Cell Biochem*. v.87, n.3, p.292 – 304, 2002.