

Rodrigo Costa Pereira

**A IMPORTÂNCIA DA PRÓTESE PROVISÓRIA PARA
A ESTÉTICA NAS RESTAURAÇÕES SOBRE IMPLANTES**

Faculdade de Odontologia

Universidade Federal de Minas Gerais

Belo Horizonte

2013

Rodrigo Costa Pereira

**A IMPORTÂNCIA DA PRÓTESE PROVISÓRIA PARA
A ESTÉTICA NAS RESTAURAÇÕES SOBRE IMPLANTES**

Monografia apresentada ao Colegiado do Programa de Pós-graduação da Faculdade de Odontologia da Universidade Federal de Minas Gerais como requisito parcial para obtenção do título de Especialista em Implantodontia.

Orientador: Prof. Dr. Célio Soares de Oliveira Júnior

Faculdade de Odontologia – UFMG

Belo Horizonte

2013

À minha esposa, Michelle, pelo amor,
compreensão e companheirismo nessa vida.

Aos meus pais, Julival e Tereza Cristina, pelo
exemplo de força, superação e amor destinado
aos filhos.

AGRADECIMENTOS

A Deus,

pelo dom da vida e possibilidade de aprender.

Ao meu orientador, Prof. Célio Soares de Oliveira Júnior, pelos seus ensinamentos, paciência e por sua demonstração de dedicação à odontologia.

Ao colega e amigo, Prof. José Augusto César Discacciati, novamente pela disponibilidade e parceria nesta contínua caminhada ao saber.

A toda equipe de professores pelos conhecimentos compartilhados, atenção e comprometimento com o ensino.

Aos colegas da especialização, funcionários e a todos que participaram e contribuíram para o êxito deste trabalho.

RESUMO

A restauração de perdas dentárias na zona estética é um grande desafio para o dentista restaurador. Durante o planejamento do caso, vários fatores devem ser considerados visando uma maximização do resultado estético. A utilização de restaurações provisórias é sem dúvida uma etapa importante do tratamento.

Podemos utilizar inúmeros tipos de próteses provisórias após a perda de um ou mais dentes. Assim, foi realizada uma revisão da literatura enumerando, as vantagens, desvantagens, indicações e contra indicações. E os parâmetros essenciais para atingir a estética nas restaurações sobre implantes foram discutidos.

Concluiu-se que, vários critérios são determinantes na escolha do tipo mais adequado de prótese provisória, incluindo o potencial estético, o conforto do paciente, o tempo de tratamento, custo laboratorial, a oclusão, facilidade de remoção, durabilidade e facilidade de modificação. As restaurações provisórias são de primordial importância para maximizar a estética na região anterior da maxila. A restauração provisória sobre implantes personaliza a cicatrização do tecido mole sendo uma maneira fácil e previsível de conseguir uma forma tecidual suave, natural e estética. A provisionalização fixa imediata sobre implantes oferece conforto do paciente, função, obtenção precoce de estética e guia a cicatrização tecidual.

Provisional prosthesis importance for esthetics on implant supported restorations

ABSTRACT

Esthetic zone implant supported prosthesis are often a big challenge for dentistry professionals. During the case planning, many factors influence ideal esthetic goal. The use of provisional restorations is undoubtedly an important part of the treatment.

Many provisional prosthesis can be used after teeth losses. Therefore, a review of literature was made enumerating vantages, disadvantages and indications. The essential parameters in order to reach final esthetics were discussed.

The conclusion was that many determinant criteria are essential for correct selection of the provisional prosthesis including the esthetic potential, patient comfort, treatment duration, laboratorial costs, occlusion, removal ease, durability and altering simplicity. Provisional restorations are of primal importance to reach esthetics in anterior maxilla. Provisional implant restorations individualize soft tissue healing being a simple and predictable way to reach smooth, natural and esthetic tissue contour. Immediate fixed provisional prosthesis offers better patient comfort, function, premature esthetic gain and tissue healing guidance.

SUMÁRIO

1. INTRODUÇÃO	9
2. OBJETIVOS	11
3. METODOLOGIA	12
4. REVISÃO DE LITERATURA	13
4.1 MODALIDADES DE PRÓTESES PROVISÓRIAS EM ÁREA EDÊNTULA.....	13
4.1.1 Provisionalização antes do Carregamento do Implante.....	17
4.1.2 Provisionalização sobre o Implante Definitivo.....	24
4.2 IMPORTÂNCIA DO PROVISÓRIO PARA A ESTÉTICA.....	28
4.3 PARÂMETROS PARA MAXIMIZAR A ESTÉTICA.....	31
4.3.1 Estética na Temporização Imediata.....	37
4.3.2 Condicionamento do Tecido Mole com Restaurações Provisórias.....	41
5. DISCUSSÃO	58
6. CONCLUSÃO	64
7. REFERÊNCIAS BIBLIOGRÁFICAS	65

1. INTRODUÇÃO

As restaurações sobre implantes na zona estética são um grande desafio para o dentista restaurador. Porém, antes da conclusão protética vários fatores contribuem para maximizar o alcance da estética ideal. Entre estes, as restaurações provisórias são sem dúvida de inigualável importância.

Uma prótese estética sobre implante foi definida como a que está em harmonia com as estruturas faciais periorais do paciente. A estética dos tecidos periimplantares, estabelecida pela sua saúde, altura, volume, cor e contornos, deve estar em sintonia com o ambiente saudável da dentição. A restauração deve imitar a aparência natural do(s) dente(s) ausente(s) na cor, forma, textura, tamanho e propriedades ópticas. Objetivamente, a zona estética foi definida como qualquer segmento dento alveolar que seja visível quando se dá um sorriso amplo. Subjetivamente, a estética pode ser definida como qualquer área dento alveolar de importância estética ao paciente (BELSER *et al.*, 2004).

A restauração dos arcos parcialmente desdentados é frequentemente tratada pela utilização de implantes dentários. Quando os espaços anteriores desdentados são restaurados, através de próteses implanto suportadas e/ou retidas, o clínico tem o desafio de proporcionar uma restauração estética e funcional (CHEE *et al.*, 1997).

Naele e Chee (1994), Chee (2001), Freitas Jr. *et al.* (2010) e Tsai (2011) concluíram que o sucesso das reabilitações orais não está apenas relacionado com a função, porque o padrão estético pode representar uma queixa de suma importância, principalmente para o tratamento da região anterior da maxila. Na zona estética, o sucesso da implantodontia também requer uma harmoniosa arquitetura dos tecidos moles e duros complementando as restaurações sobre implantes com aparência natural.

Proporcionar uma estética, na região anterior da boca, através de prótese fixa implantossuportada anterior para um paciente pode ser um desafio para o dentista restaurador. A restauração deve emergir naturalmente a partir do tecido mole, com sua margem posicionada abaixo da margem gengival (BREEDING & DIXON, 1996).

Elian *et al.* (2007) relataram que para o sucesso estético da restauração sobre implante, ela deve ter um perfil de emergência que imite o dente natural. O perfil de emergência da restauração final é afetado pelo formato, tamanho e localização da plataforma do implante.

Uma restauração estética sobre implante depende da correta colocação do implante, do seu desenho e da sua fabricação, que inclui os dentes da prótese e a matriz circundante. Os implantes dentários diferem de dentes não só pela natureza da ligação com o tecido ósseo e mole, mas também no seu tamanho e forma. Sem a forma adequada, o tamanho, e localização da restauração sobre implante à medida que emerge a partir do tecido mole, o resultado estético final será comprometido. Vários componentes protéticos têm sido utilizados para melhorar a estética de restaurações sobre implantes, diminuindo visualização do metal e permitindo mais contornos naturais da gengiva em volta da restauração (NEALE & CHEE, 1994).

Para se alcançar uma restauração estética e funcional do dente perdido, um adequado plano de tratamento é essencial. A localização precisa do implante e a delicada manipulação do tecido mole permitirá um contorno ideal do tecido periimplantar com o uso de restaurações provisórias (CHEE & DONOVAN, 1998).

Santosa (2007), Jayachandran e Rathi (2010) relataram que uma restauração provisória é uma prótese projetada para melhorar a estética, proporcionar estabilização e/ou função em um limitado período de tempo, depois do qual será substituído por uma prótese definitiva.

A fase provisória do tratamento de implante pode ser mais longa e mais crítica do tratamento restaurador com implantes (PRIEST, 2006; CHO *et al.*, 2007).

2. OBJETIVOS

O presente estudo teve os seguintes objetivos:

1. Verificar os critérios determinantes na escolha do tipo de prótese provisória comumente utilizada após a perda dental até a confecção da restauração definitiva sobre implantes.
2. Estabelecer a importância da confecção de próteses provisórias no resultado estético final das restaurações sobre implantes.

3. METODOLOGIA

O estudo foi realizado mediante uma revisão da literatura.

Inicialmente, para a composição de um marco teórico acerca dos temas implantodontia e restauração provisória, informações foram colhidas em artigos clássicos e livros texto.

Posteriormente, no intuito de trazer informações mais específicas e atualizadas, foi realizada uma pesquisa eletronicamente via Pubmed, no endereço www.ncbi.nlm.nih.gov/pubmed até outubro de 2012 usando as seguintes palavras-chave: dental implants, provisional restoration e esthetic. Sendo encontrados 138 artigos, dos quais 40 resumos foram julgados relevantes e lidos. Porém, apenas 15 foram selecionados por responderem aos objetivos específicos.

Uma pesquisa manual também foi realizada, artigos foram escolhidos baseando-se nas referências bibliográficas citadas nos trabalhos e livros já selecionados.

4. REVISÃO DE LITERATURA

4.1 Modalidades de próteses provisórias em área edêntula

A prótese provisória pode ser confeccionada antes da extração do dente, durante a cicatrização do alvéolo, antes da colocação do implante, ou durante o período de osseointegração. Tradicionalmente, para protocolos de carga tardia, os implantes são deixados descarregados durante 3 a 6 meses, para permitir a integração óssea. Durante este período de cura, os pacientes têm de usar uma prótese removível provisória antes da entrega da prótese definitiva, especialmente na zona estética. Um dos papéis de um clínico é o de proporcionar ao paciente uma transição suave da dentição natural para as restaurações sobre implantes. No entanto, as próteses removíveis provisórias podem colocar pressão indesejável sobre esses locais, dificultando o processo de cicatrização. Portanto, restaurações provisórias que são fixadas aos dentes adjacentes ou que elimina completamente a possibilidade de contato com o tecido mole vão ser mais benéficas para a integração do implante e manutenção dos tecidos moles. Restaurações provisórias fixas podem também satisfazer a estética dos pacientes, as exigências funcionais e psicológicas. Uma restauração provisória imediatamente colocada com pânticos ovoides estendendo nos alvéolos de extração podem também ser usados para preservar a morfologia do tecido mole. Eles podem orientar a cicatrização do tecido periimplante e permitir que o clínico determine os ajustes fonéticos ou estéticos necessários. Restaurações provisórias sobre implantes também permitem que o paciente visualize e avalie o resultado final restaurador, auxiliando assim a aceitação e/ou orientando as modificações necessárias para a restauração definitiva. Vários critérios são determinantes na seleção do tipo mais adequado da prótese provisória, incluindo o potencial estético, o conforto do paciente, o tempo de tratamento, custo de laboratório, a oclusão, facilidade de remoção, durabilidade e facilidade de modificação. Restaurações provisórias na fase de implantação podem ser na forma de próteses removíveis ou fixas. Próteses removíveis provisórias são geralmente suportadas por dente e/ou tecidos moles. Restaurações fixas provisórias podem ser suportadas por dentes adjacentes ou implantossuportadas. Eles podem ser fabricados no consultório, usando técnicas semelhantes como na prótese

convencional, ou em laboratório, em modelos de trabalho, ou uma combinação de técnica indireta-direta (SANTOSA, 2007; JAYACHANDRAN & RATHI, 2010).

Santosa (2007) afirma que as restaurações provisórias podem ser confeccionadas antes da extração do(s) dente(s), durante ou após a cicatrização do alvéolo, imediatamente após da instalação do implante, ou durante o período de osseointegração e após a segunda fase cirúrgica (reabertura).

Lewis e Klineberg (2011) afirma que as restaurações provisórias são descritas de acordo com o tipo de seu apoio (mucossuportada, dentossuportada e implantos-suportada) o tempo de carregamento (imediate e tardio) e contato oclusal (funcional e não funcional).

Das Neves (2006) determinou as opções protéticas em edentulismo parcial em área estética que são:

Prótese parcial removível

Vantagens: baixo custo, familiaridade, habilidade de restaurar dente e rebordo perdido.

Desvantagens: removível, risco de lesão de cárie e doença periodontal, dificuldade de ajustes, necessidade da confecção de nichos de apoio, tamanho da prótese, dificuldade estética, mastigatória, fonética e irritação ao tecido mole.

Contraindicações: intolerância pelo paciente.

Prótese parcial fixa

Vantagens: previsibilidade, familiaridade, prótese ser fixa, longevidade, psicológica.

Desvantagens: risco de lesões de cárie, problemas periodontais e endodônticos, risco de dissolução do cimento de fixação, risco de fratura da restauração, risco estético, desgaste dos dentes adjacentes e possível sensibilidade pulpar.

Contraindicações: espaços longos, pilares inadequados para a confecção da restauração.

Prótese fixa adesiva

Vantagens: pouco desgaste nos dentes adjacentes, prótese ser fixa, pouco tempo de tratamento e baixo custo.

Desvantagens: risco de deslocamento, possível sensibilidade pulpar dos dentes pilares, fratura da restauração, sensível técnica, longevidade, estética comprometida (quando executada em metal) e possível problema de aumento de tecido mole sobre o pântico.

Contraindicações: trespasse vertical significativo e demanda oclusal alta.

Prótese sobre implante

Vantagens; nenhum desgaste de dentes adjacentes, melhora na função, é fixa, ausência de lesões de cárie, estabilidade óssea e recuperabilidade.

Desvantagens: resultado clínico limitado, riscos de perda do implante, fratura da restauração e falha na fixação, incapacidade de recolocar a papila interdental perdida, longo tempo de tratamento, necessidade de duas cirurgias e risco de desprendimento ou fratura do parafuso de fixação da prótese.

Contraindicações: inadequada estrutura óssea, para fixação do implante, risco médico do paciente ao submeter-se à cirurgia eletiva (DAS NEVES, 2006).

Depois de instalados os implantes pela técnica de dois tempos cirúrgicos, é fundamental que as fixações não recebam nenhum tipo de carga, o que acarretaria problemas no estabelecimento da osseointegração, Para tanto, poderão ser lançadas próteses provisórias que, apoiadas nos remanescentes dentários e na tuberosidade, representarão barreiras mecânicas a possíveis injúrias a esses sítios, garantindo melhor prognóstico dos implantes (FRANCHISCONE *et al.*, 2006)

Smidt (2002) relata que as restaurações provisórias mantêm a posição dos dentes adjacentes e antagonistas e otimizam a saúde dos tecidos duros e moles em torno do implante. Uma prótese parcial removível provisória (PPRP) de resina acrílica pode ser utilizada para estes fins, mas sem aplicação cuidadosa, os problemas relacionados com a falta de estabilidade e distribuição desfavorável de estresse podem surgir. Outras questões importantes são a formação de placa, gengivite, cárie

nos dentes restantes, a dificuldade do paciente para remover a prótese e a necessidade de uma excelente higiene oral.

Em relação aos implantes inseridos imediatamente após extração dentária, a restauração provisória deve ser confeccionada sem contato, mantendo pelo menos 1,5 mm de distância entre a base do pântico e o parafuso da tampa do implante (CHEE, 2001).

Priest (2006) descreveu três tipos de próteses provisórias, como alternativas disponíveis, e incluindo próteses removíveis, próteses dentossuportadas, e próteses fixas implanto suportadas. Os critérios que o dentista restaurador deve considerar na escolha do tipo de próteses provisórias, incluem o potencial estético, o conforto do paciente, o tempo de tratamento, custo do laboratório, espaço oclusal, facilidade de remoção, durabilidade, e facilidade de modificação.

Os autores Priest (2006), Cho *et al.* (2007), Santosa (2007) Jayachandran e Rathi (2010) definiram indicações, vantagens e desvantagens das restaurações provisórias. As alternativas disponíveis hoje incluem restaurações provisórias removíveis, dentossuportadas, e implantossuportadas (Tabela1). A seleção do tipo de prótese provisória deve basear-se em exigências estéticas, requisitos funcionais, considerações financeiras, duração necessária, e facilidade de fabricação.

Tabela 1. Provisionalização antes do carregamento do implante

Tipo de Apoio	Tipo de Prótese
Removível	Prótese Parcial Acrílica Prótese de placa à Vácuo
Fixa Dentossuportada	Prótese Parcial Adesiva Prótese de Resina Acrílica
Fixa Implantossuportada	Implantes Transitórios

Fonte: SANTOSA, 2007

4.1.1 Provisionalização antes do carregamento do implante

- *Prótese parcial removível provisória (PPRP)*

Prótese parcial removível provisória (PPRP) convencional

1. Próteses parciais removíveis provisórias (PPRP), são opções comumente usadas durante o tratamento de um único implante. Simplicidade de fabricação, relativamente barata e facilidade de inserção são as maiores vantagens desta opção. A PPRP apresenta capacidade de modificação com a resina acrílica para acomodar as alterações na anatomia do rebordo. No entanto, para muitos pacientes, o volume dos aparelhos é um complicador, interferem na fala, inicia uma resposta inflamatória do tecido mole em contato com a base de acrílico, e são frequentemente perdidas ou destruídas. Integridade do implante ou enxerto pode ser comprometida se a passividade de encaixe não puder ser mantida. Pode ser difícil de evitar a pressão do pântico num local cirúrgico fresco, levando a exposição implantar, a perda de osso marginal, e / ou a falha da integração. Outra desvantagem das próteses provisórias é a sua incapacidade para condicionar o contorno do tecido mole, exceto em pânticos ovais usados com PPRP (PRIEST, 2006; CHO *et al.*, 2007; SANTOSA, 2007; JAYACHANDRAN & RATHI, 2010).

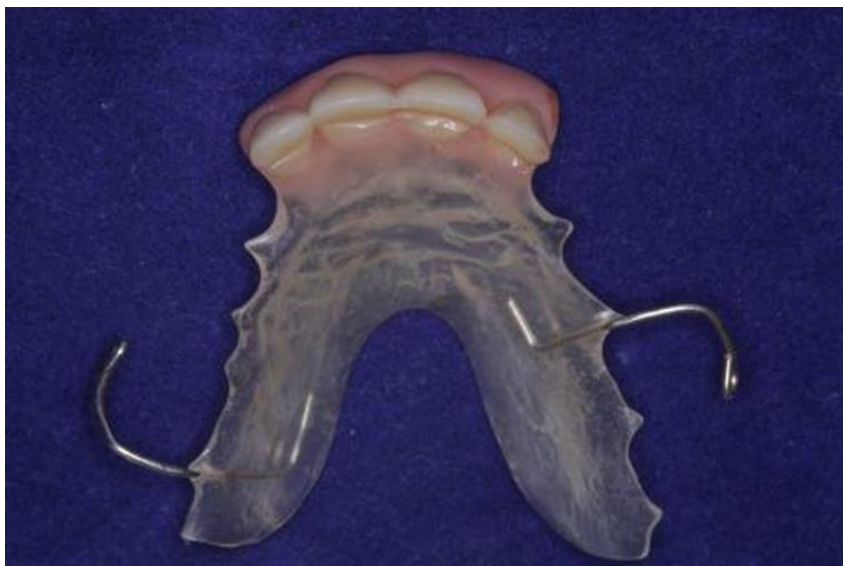

Figura 1 - Prótese parcial removível provisória

Prótese de Placa à Vácuo (Essix)

Essa provisória pode ser feita de lâminas termoplásticas transparentes (tipo PVC) em um aparelho de vácuo para reter o pântico (dente de acrílico), sobre um modelo diagnóstico. A prótese fornece proteção para o tecido subjacente mole e implante durante a fase de cicatrização.

A técnica para fazer próteses a vácuo é relativamente rápida e barata. Prática na sua fabricação. Os resultados estéticos podem ser tão bons quanto aqueles de próteses parciais provisórias convencionais. Em contraste com a prótese parcial removível, a pressão em locais cirúrgicos é facilmente evitada, porque a prótese a vácuo é dentossuportada. Próteses a vácuo não são apropriadas para um longo prazo no tratamento com implantes, pois abrangem os dentes, o que pode interferir na eficácia mastigatória, e o desgaste oclusal do aparelho pode limitar a sua durabilidade. Tal como acontece com outros aparelhos removíveis, próteses a vácuo não são tão confortáveis como alternativas fixas (PRIEST, 2006; CHO *et al.*, 2007; SANTOSA, 2007; JAYACHANDRAN & RATHI, 2010).

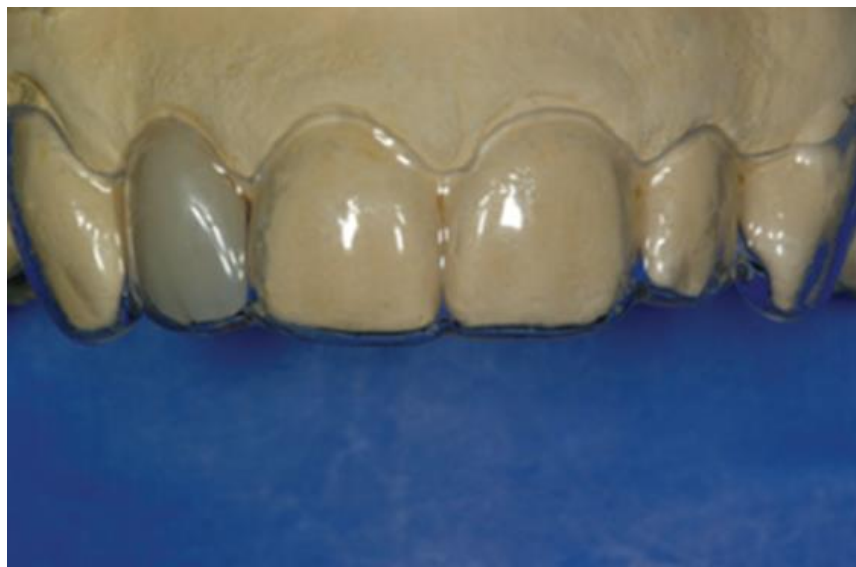

Figura 2 - Prótese de Placa à Vácuo (Essix)

Fonte: PRIEST, 2006

- *Prótese parcial fixa provisória*

Prótese parcial fixa adesiva de dente natural extraído ou de acrílico

São exemplos de próteses adesivas utilizada para próteses provisórias de implantes. Dentes artificiais ou naturais extraídos podem ser ligados a superfícies dos dentes adjacentes e são geralmente indicados para curto prazo, usados nos casos de tempo insuficiente para fazer ou prescrever outras opções. Porque o envolvimento do laboratório não é necessário, os dentes são colados e fornecem uma solução imediata. A prótese parcial fixa adesiva provisória (PPFAP) é retida e apoiada por dentes adjacentes, e assim, permanece passiva sobre o local cirúrgico (PRIEST, 2006; CHO *et al.*, 2007; SANTOSA, 2007; JAYACHANDRAN & RATHI, 2010).

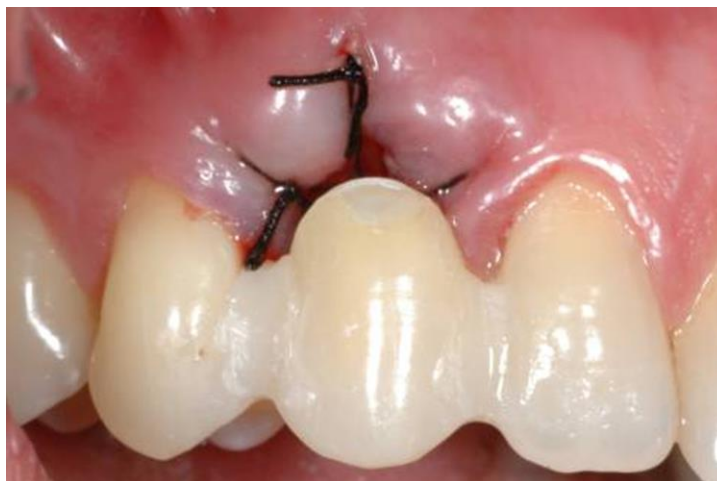

Figura 3 - Prótese parcial fixa adesiva de dente de acrílico

Prótese parcial fixa adesiva metálica fundida ou adesiva reforçada por fibra

Originalmente desenvolvido como opção conservadora para a substituição de dentes definitivos, são usados frequentemente como próteses provisórias para pacientes com implante. Próteses adesivas são mantidas e suportadas por dentes adjacentes, e assim vão permanecer passivas sobre o local do implante e não interferem na integração do implante e cicatrização dos tecidos moles. No entanto, a estética ideal pode ser um problema com esta prótese porque os dentes finos ou translúcidos muitas vezes são incapazes de mascarar a cor cinza dos retentores metálicos palatais. Não são restaurações provisórias ideais durante o tratamento de

implante, pois implica numa multiplicidade de processos de colocação e remoção. O custo de laboratório é relativamente elevado considerando o curto prazo de retenção do aparelho. Além disso, a retenção da prótese é imprevisível porque podem descolar com frequência (PRIEST, 2006; CHO *et al.*, 2007; SANTOSA, 2007; JAYACHANDRAN & RATHI, 2010).

Priest (2006) e Santosa (2007) incluem a utilização de brackets ortodônticos, na arcada anterior superior, em vários dentes adjacentes a área edêntula com um pôntico anexado.

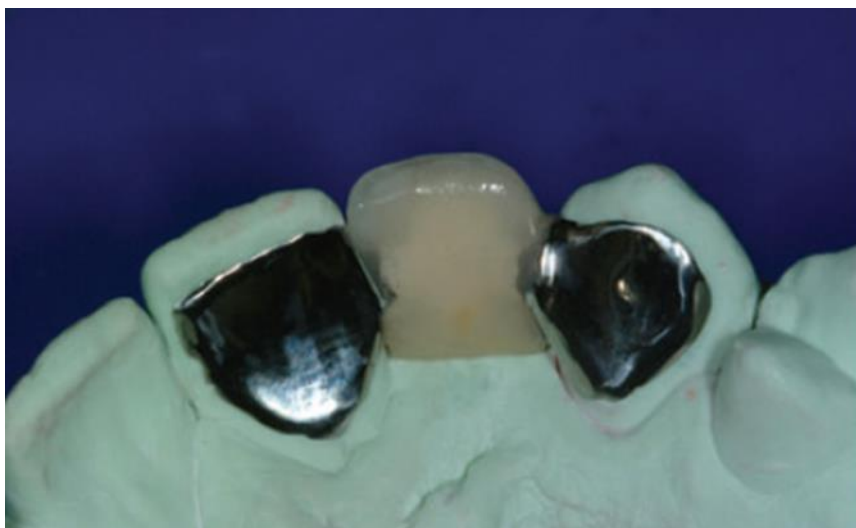

Figura 4 - Prótese parcial fixa adesiva metálica fundida

Fonte: PRIEST, 2006

Prótese parcial fixa adesiva retida por fio

A remoção da prótese é fácil e previsível. A prótese incorpora as vantagens da prótese metálica fundida, e elimina as desvantagens do elevado custo laboratorial e imprevistos na colocação e remoção. O tempo clínico é mínimo e a estética é agradável para a maioria dos pacientes. A técnica é facilmente aplicável a dentes anteriores e difícil de ser utilizada nos dentes posteriores (PRIEST, 2006).

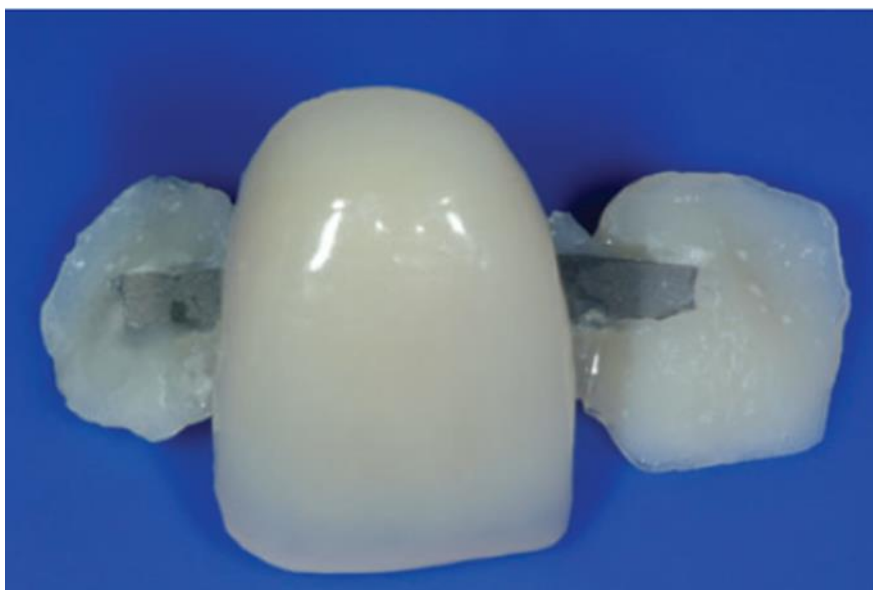

Figura 5 - Prótese parcial fixa adesiva retida por fio

Fonte: PRIEST, 2006

Prótese parcial fixa provisória de resina acrílica

Naqueles casos em que dentes adjacentes aos locais de implante requerem restaurações com coroas totais, próteses provisórias são opções convenientes e previsíveis sem comprometer o local do implante. Elas podem ser assentadas imediatamente após a colocação do implante sem risco de comprometer o local cirúrgico do implante. Fornece resultados esteticamente aceitáveis com baixo custo. Pode ser colocado em dentes preparados antes da extração do dente, a ser substituído por um implante, que ao ser removido é recolocado no tempo da extração, e facilmente modificado durante o desenvolvimento continuado do local e da terapia protética. Estas próteses, como outras restaurações provisórias dento suportadas, podem funcionar sem pressão sobre os tecidos gengivais. Elas também ajudam no condicionamento dos tecidos moles. Infelizmente, elas podem fraturar ou soltar, causando sensibilidade da raiz ou resultando em cáries recorrentes (PRIEST, 2006; JAYACHANDRAN & RATHI, 2010).

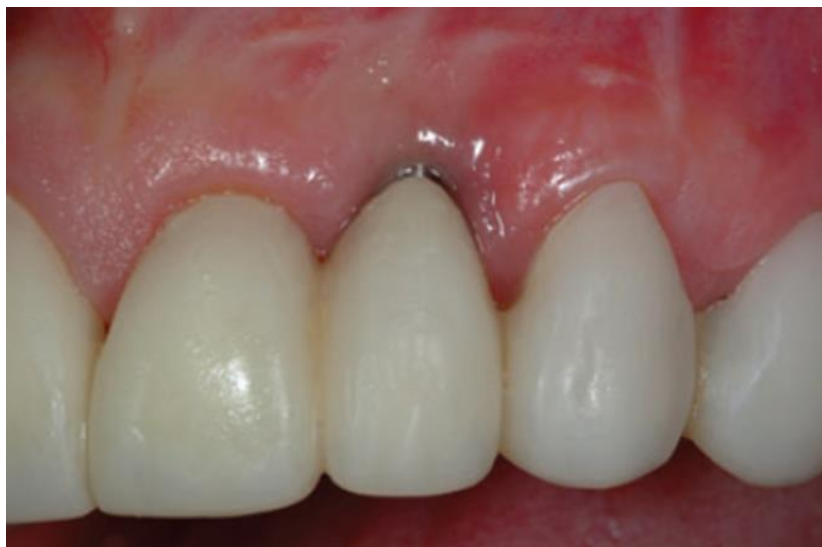

Figura 6 - Prótese parcial fixa provisória de resina acrílica

Fonte: PRIEST, 2006

- Restaurações provisórias sobre implantes transitórios

A fase de cicatrização nos procedimentos de aumento do tecido duro e mole requerem que nenhuma pressão seja exercida na área enxertada e/ou nas cristas regeneradas ou sobre os implantes. Para resolver este problema, vários autores têm apresentado uma técnica a fim de evitar qualquer carga transmucosa usando a carga imediata sobre implantes de transição (TIs) ou provisórios, para apoiar as restaurações fixas provisórias. Em grandes áreas desdentados parciais, onde não há número de pilares naturais para apoiar uma restauração provisória, um ou mais implantes de transição podem ser usados. Estes implantes permitem que o paciente use uma restauração provisória fixa com forma e função semelhantes às da prótese definitiva. Próteses provisórias suportadas por TIs têm alta aceitabilidade e são completamente implantossuportadas. Os implantes de transição podem ser colocados no local do potencial implante antes dos procedimentos de aumento de cristas ou adjacentes aos locais dos implantes definitivos. A utilização de TIs permite a cicatrização ininterrupta do implante e / ou local enxertado, elimina a necessidade de prótese removível, e também permite condicionamento dos tecidos moles para um melhor resultado final. Cuidados devem ser tomados no planejamento da posição destes implantes e com a sua manutenção pós-carga. Eles não devem interferir com os locais dos potenciais implantes, ou ser colocado no osso de má qualidade.

Quando a profundidade de osso disponível é menor do que 14mm ou a quantidade de cortical é insuficiente para proporcionar a estabilização, o implante imediato provisório pode ser contraindicado. Carga excessiva sobre TIs pode resultar na sua fratura. Além disso, a colocação de TIs demasiadamente próximos aos implantes definitivos pode impedir a integração completa do implante e dos tecidos duros circundantes (CHO *et al.*, 2007; SANTOSA, 2007; JAYACHANDRAN & RATHI, 2010).

Choo *et al.* (2007) resumiu as vantagens, desvantagens e recomendações para a seleção da prótese provisória (Tabela 2) e características para a sua seleção (Tabela 3).

Tabela 2. Vantagens, desvantagens e recomendações para a seleção da prótese provisória

Tipo de provisório	Vantagens	Desvantagens	Contra indicações	Uso Recomendação
Removível				
PPRP	Fácil para: - Fabricar - Inserção - Modificar	- Inflamação do tecido mole - Interfere na fala - Carregamento transmucoso	- Guia regeneração óssea - Ansia de vômito	- Pacientes que requerem múltiplos procedimentos
Placa a vácuo	- Rápida e barata - Transmucoso livre de carga	- Pouca durabilidade - Sem estética	- Longo tempo de provisório	- Curto tempo de provisório
Provisória Fixa				
Adesiva	- Feito no Consultório - Transmucoso livre de carga	- Descolamento	- Longo tempo de provisório	Curto tempo de provisório
Coroas Totais	- Estética - Transmucoso livre de carga - Condicionamento dos tecidos moles	- Alto custo laboratorial - Preparação dos dentes adjacentes	- Dentes adjacentes não precisam de coroas totais	- Longo tempo de provisório - Esplintagem de dentes periodontalmente comprometidos - Extração em série
Implantes transitórios	- Estética - Transmucoso livre de carga - Condicionamento dos tecidos mole	- Fratura do implante - Atrapalha a integração do implante definitivo	- Local único dente	- Longo tempo de provisório

Fonte: CHO *et al.*, 2007

Tabela 3. Características para a seleção da restauração provisória

	PPRP	A Vácuo	Adesiva dente	Ponte adesiva	Coroas totais	Implante transitório
Carga transmucosa	Sim	Não	Não	Não	Não	Não
Condicionamento gengival	Não	Sim	Não	Sim	Sim	Sim
Espaço edêntulo	1-6 un.	1-4 un.	1un.	1-6 un.	Arco total	Arco total
Duração	6 meses	1 mês	1 mês	Até a definitiva	Até a definitiva	Até a definitiva

Fonte: Adaptada de CHO *et al.* 2007

4.1.2 Provisionalização sobre o implante definitivo

Restaurações provisórias implantossuportadas

As restaurações provisórias podem ser utilizadas no momento da colocação do implante ou depois de um período de cicatrização apropriada. A vantagem é que a provisionalização imediata oferece o melhor conforto ao paciente e funciona durante o período de cicatrização do implante em comparação com uma prótese convencional. Além disso, há também menos ajustes para próteses no pós-operatório sem a necessidade do condicionamento de tecidos ou reembasamento. Um pilar protético é selecionado e aparafusado no implante, seguido da fabricação de uma coroa provisória, que é imediatamente fixada ao mesmo (SANTOSA, 2007; JAYACHANDRAN & RATHI, 2010).

Dentre as desvantagens das restaurações provisórias sobre implantes incluem as seguintes: **a.** são complexas, individualizadas, e exigem tempo de preparação, **b.** falta de ajuste específico para o pilar de implante personalizado em uso, **c.** não acompanham a linha da gengiva ou cicatrização gengival deficiente, e **(d)** a técnica sensível (JAYACHANDRAN & RATHI, 2010).

As restaurações provisórias implanto suportadas podem ser feitas no laboratório dentário ou pelo próprio dentista. Uma coroa pré-fabricada também é uma opção aceitável. A colocação imediata ou no segundo estágio, a um pilar temporário fixado ao implante. Um cilindro temporário feito de titânio ou de resina acrílica são eficazes, fáceis de preparar, e menos caro do que um pilar definitivo. Dependendo da

angulação do implante, as coroas provisórias sobre os implantes anteriores podem ser temporariamente cimentadas ou aparafusadas. Outra alternativa para a confecção da restauração provisória é uma restauração implanto suportada processada no laboratório. São indicados principalmente em zona estética da maxila, de canino a canino. Restaurações provisórias implantossuportadas demonstraram ser eficazes para restaurar temporariamente um único implante após integração, facilitando o desenvolvimento do tecido mole antes da restauração definitiva. Uma restauração provisória implantossuportada pode ser a melhor maneira de estabelecer o desenho ideal da restauração definitiva (PRIEST, 2006).

Com ela: (1) o paciente recebe uma restauração que proporciona uma estética superior e o máximo de conforto em comparação com outras alternativas (2) elimina o inconveniente da removível ou restaurações provisórias fixas dentossuportadas, (3) a restauração provisória implantossuportada permite que o dentista avalie a profundidade sulcular, alturas das papilas antes de fazer a restauração definitiva; (4) a maturação do tecido ocorre no mesmo tempo que a integração (prótese imediata), diminuindo tempo total de tratamento, (5) a restauração definitiva pode assentar atraumaticamente no sulco já estabelecido pela restauração provisória. (6) o paciente pode ver o resultado potencial e fornecer a sua aprovação para o dentista, e (7) restauração direta sobre o implante requer poucas modificações em comparação com outras opções e envolve um mínimo adicional tempo de cadeira. A única desvantagem da restauração provisória sobre o implante é seu maior custo. Portanto, esta técnica deve ser reservada para locais esteticamente críticos (PRIEST, 2006).

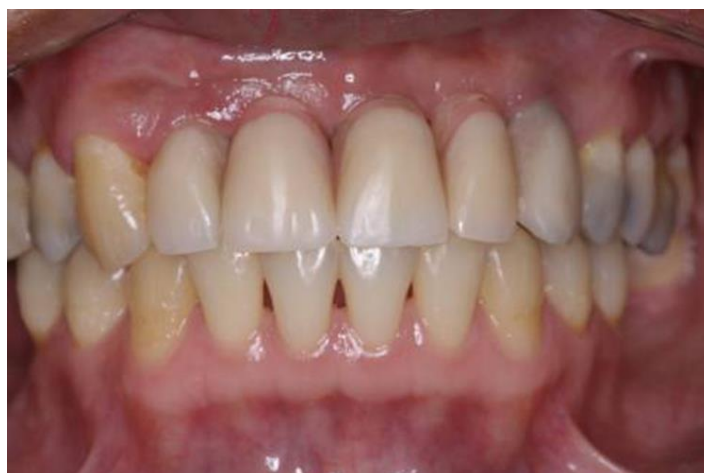

Figura 7 - Restaurações provisórias implantossuportadas

Próteses provisórias cimentadas

Os clínicos têm a opção de suas restaurações definitivas sobre implante serem cimentadas ou parafusadas. A decisão de cimentada ou parafusada para reter uma restauração provisória ou definitiva sobre implante seria dependente das situações clínicas e preferência do dentista para o método de fixação. A maioria das empresas de implante fabricam pilares pré-fabricadas para restaurações cimentadas (SANTOSA, 2007; JAYACHANDRAN & RATHI, 2010).

Segundo Jayachandran e Rathi (2010) existem três métodos gerais para a fabricação de coroas provisórias: a. A coroa convencional pré-fabricada é cortada individualmente colocada sobre cápsula feita de metal ou de policarbonato, encaixada e cimentada ao pilar protético. b. Faz-se uma boa impressão antes do dente ser extraído. Em seguida, a impressão é preenchida com um bis-acril ou compósito e colocada sobre o pilar protético. O conjunto é cortado, polido e cimentado provisoriamente sobre o pilar protético do implante. c. Utiliza-se uma bola de polimetil-metacrilato que é aplicada sobre o pilar protético do implante, o paciente morde, e o material começa a ser configurado. Antes que polimerize completamente, o material é removido, cortado e colocado no pilar protético do implante.

Alternativamente, um pilar temporário personalizável permitiria uma conexão precisa com a plataforma do implante, a personalização permitiria modificações para uma margem restauradora ligeiramente subgingival facilitando a remoção do cimento e esse pilar poderia ser trabalhado, intra ou extra oralmente (SANTOSA, 2007; JAYACHANDRAN & RATHI, 2010).

Próteses provisórias aparafusadas

Restaurações provisórias aparafusadas eliminaria a possibilidade de ter qualquer cimento temporário presente no tecido periimplantar. Isto pode ser conseguido utilizando cilindros temporários diretamente colocados no nível do implante. A coroa provisória pode ser então confeccionada no consultório ou laboratório sobre o modelo mestre (SANTOSA, 2007; JAYACHANDRAN & RATHI, 2010).

Na tabela 4, logo abaixo, Priest (2006) avaliou os critérios das opções de próteses provisórias quando se perde um dente.

Tipo	Removível		Fixa dentossuportada				Implantos-suportada
Crítérios	<i>PPRP</i>	<i>A Vácuo</i>	<i>Dente Colado</i>	<i>Reforço de metal</i>	<i>Adesiva</i>	<i>Coroas totais</i>	<i>Sobre Implante</i>
Potencial Estético	Boa	Aceitável	Ruim	Boa	Boa	Otimo	Excelente
Conforto do paciente	Ruim	Ruim	Boa	Boa	Boa	Excelente	Excelente
Tempo tratamento	Mínimo	Mínimo	Moderado	Extensa	Moderado	Extensa	Extensa
Custo laboratorial	Médio	Baixo	Sem	Alto	Baixo	Baixo	Média
Carga oclusal	Substancial	Sem	Mínima	Moderada	Moderada	Mínima	Mínima
Facilidade Remoção	Fácil	Fácil	Moderada	Difícil	Fácil	Fácil	Fácil
Durabilidade	Aceitável	Aceitável	Ruim	Boa	Boa	Aceitável	Excelente
Modificação	Fácil	Moderada	Difícil	Difícil	Moderada	Fácil	Facilimo

Fonte: PRIEST, 2006

4.2 Importância do Provisório para a Estética

Lewis e Klineberg (2011) afirma que a restauração provisória serve para muitos propósitos na reabilitação com implantes. Ela fornece ao paciente uma restauração rápida e econômica com estética e funcionalidade, serve como um modelo de diagnóstico para a restauração final e atua como um arcabouço para guiar o contorno do tecido mole para alcançar à estética.

A cicatrização guiada do tecido mole com uma restauração provisória é essencial para a obtenção de uma ótima estética na região anterior com próteses sobre implantes (HINDS, 1997).

Francischone *et al.* (2006) relataram que em regiões onde a estética é relevante, as restaurações provisórias exercem um papel fundamental. Nesses casos, após a perda do(s) dente(s), o tecido gengival assume uma configuração arquitetônica diferente da original, havendo indiferenciação das papilas e alteração do arco côncavo regular da gengiva que se torna plano. A simples instalação de implantes, bem como o sucesso na obtenção da osseointegração, não são fatores que, por si só, garantem a devolução da originalidade gengival perdida. Para tanto, faz-se necessário um redirecionamento da gengiva marginal periimplantar, a fim de devolver o seu contorno original. As restaurações provisórias são o arquiteto da forma e do contorno gengival e determinam a excelência estética, pela possibilidade de uma transição harmoniosa da estética branca (coroas) à rósea (gengiva). Após a completa cicatrização gengival periimplantar, o tecido assume uma configuração esteticamente inadequada e terá então de sofrer um reposicionamento previamente à confecção da coroa definitiva. Isso poderá ser obtido por meio de compressão com restaurações provisórias

Jayachandran e Rathi (2010) afirmaram que os contornos das restaurações provisórias sobre implantes são ferramentas eficazes para o dentista restaurador direcionar o tecido mole gengival para os seus níveis ótimos antes de prosseguir para as restaurações definitivas. A restauração provisória não vai estimular o crescimento de tecido mole, é utilizada para redirecionar um volume definido de gengiva e estabelecer perfis papilares e sulculares ideais. O dentista restaurador deve desenvolver, a partir da plataforma do implante relativamente estreita e cilíndrica, um provisório com a forma triagonal do perfil de emergência do dente

anterior substituído, ao emergir do sulco gengival. É improvável que a altura completa da papila possa ser recapturada entre implantes adjacentes com as atuais técnicas disponíveis, mas a restauração provisória permite o dentista restaurador maximizar o volume do tecido remanescente. O perfil do tecido mole pode ser o mesmo quando se utiliza próteses provisória ou definitiva, mas estabelecer na fase provisória esse perfil fornece um guia para o tecido periimplantar antes da restauração definitiva. Os clínicos podem usar a informação das coroas provisórias impressas nos tecidos moles, como uma referência e uma ferramenta de comunicação para o protético. Os dentistas precisam estar cientes da variedade de técnicas, materiais e componentes de implantes temporários para provisionalização de curto, médio e longo prazo. A necessidade de provisionalização deve ser considerada durante a fase de planejamento e reavaliada continuamente durante todo o tratamento com implantes. A confecção da restauração provisória pode levar algum tempo no consultório, mas pode economizar tempo e despesas em consultas subsequentes, produzindo melhores restaurações. O profissional será compensado pela melhoria no tratamento dos pacientes e na sua aceitação.

Cho *et al.* (2007) afirma que durante o período de cicatrização o paciente necessita de uma restauração provisória para a função, fonética e estética. Este último é especialmente crítico na parte anterior da boca. Idealmente, a provisória também deve ajudar o paciente, permitindo uma adaptação à forma que o produto final da restauração irá ter, protegendo o local cirúrgico, evitando a compressão dos implantes através da mucosa.

Provisionalização é um processo crítico do tratamento restaurador sobre implantes. Protege o tecido e o implante dental subjacente, e pode ser usado como uma restauração de diagnóstico para determinar a posição e os contornos de uma restauração definitiva. Restaurações provisórias podem também ser estéticas e proporcionam a função enquanto uma restauração mais durável é fabricada. Além disso, e mais importante ainda, a restauração provisória deve ser projetada para modelar o tecido gengival adjacente a um implante (KAISER & JONES, 1999).

Restaurações provisórias desempenham vários papéis durante o período de integração do implante. Eles mantêm as posições dos dentes adjacentes e antagonistas e otimizam a saúde dos tecidos duros e moles em torno do implante (SMIDT, 2002).

De acordo com Sartori *et al.* (2011) a idealização prévia da prótese através de enceramentos ou até da obtenção e instalação de próteses provisórias passou a ser encarada como fator imprescindível para o planejamento, e recebeu o nome de “Planejamento Reverso”.

Jayachandran e Rathi (2010), Santosa (2007) reafirmam que as próteses provisórias podem ser utilizadas como restaurações diagnóstico para avaliar a posição e os contornos das restaurações definitivas planejadas antes da cirurgia de colocação do implante e durante a fase de cicatrização.

Belser *et al.* (2004) concluíram que para otimizar os resultados do tratamento estético, o uso de restaurações provisórias com perfis de emergência adequados é recomendado como guia e molde do tecido periimplantar antes da restauração definitiva.

A restauração de um único dente anterior é ainda um desafio estético, devido ao ângulo dos implantes em relação aos dentes adjacentes, condicionamento dos tecidos moles, e perfil de emergência da coroa (COELHO *et al.*, 1997).

Priest (2006), Jayachandran e Rathi (2010) descreveram a restauração provisória como um meio fundamental de comunicação entre o dentista e técnico de laboratório, que fornece ao protético, níveis de tecidos moles pré-estabelecidos, o que elimina as dúvidas de prever o formato gengival numa prótese definitiva.

Priest (2006) afirma que as restaurações provisórias sobre implante também servem como um meio de captar a confiança do paciente na capacidade restauradora do seu dentista.

4.3 Parâmetros para maximizar a estética

Sartori *et al.* (2011) cita que alguns fatores devem ser elencados como determinantes para o sucesso na obtenção de estética. Estão divididos em extrínsecos e intrínsecos. Os fatores extrínsecos incluem o posicionamento tridimensional satisfatório do implante e o contorno anatômico apropriado da coroa protética, são fatores que dependem do profissional. Já os fatores intrínsecos são dependentes do paciente e podem ser favoráveis ou desfavoráveis. Esses fatores incluem: nível ósseo, relação entre tecidos duros e moles, espessura óssea e biótipo gengival.

Segundo Das Neves (2006) as restaurações estéticas com implantes dependem de uma base óssea adequada e apropriada quantidade e qualidade de tecido mole. Requisitos essenciais para otimizar a estética em implantes:

- Volume ósseo adequado (horizontal e vertical).
- Implantes bem posicionados (mesio-distal, apico-coronal e vestibulo-palatino).
- Tecidos moles peri implantares estáveis e saudáveis.
- Perfil emergencial natural subgengival.

Ótima estética também inclui a colocação tridimensional do implante, o tecido mole periimplantar condicionado pela restauração provisória, a profundidade do implante em relação aos dentes adjacentes ou a área do pântico e biótipo gengival (TSAI, 2011).

Chen e Buser (2009) fizeram uma revisão de literatura baseada em 91 estudos, com os seguintes parâmetros para os resultados estéticos registrados: resultados descritivos dos tecidos moles, índices estéticos, recessão da mucosa e papilas (em mm ou alteração%), mudanças na sondagem de profundidade ou níveis de inserção, as alterações radiológicas do osso proximal, o protocolo de carregamento, avaliação dos resultados estéticos e complicações durante o período de acompanhamento.

Os fatores de importância para a estética do implante incluem a anatomia do local receptor do implante, a posição do implante na maxila e o manejo dos tecidos moles durante as várias fases do tratamento com implantes, colocação e

restauração. O tecido mole que circunda a restauração contribui grandemente para a aparência geral da restauração. Para evitar a perda de tecido mole ou duro, a fase de reconstrução do local do implante, a colocação do implante e a gestão do tecido mole devem ser cuidadosamente consideradas. Na fase pré implante, a necessidade de aumento ósseo devido defeitos do tecido duro é avaliada. Uma vez que é praticamente impossível a fabricação de restaurações com aparência estética natural sobre implantes colocados em posição não ideal. A posição dos implantes deve ser considerada em três dimensões, em relação aos dentes adjacentes. Durante a colocação do implante, este é melhor posicionado usando um guia cirúrgico para identificar o sítio do dente a ser substituído. Baseado na cirurgia de duas etapas, o implante dentário é colocado 3-5mm apical à margem gengival do dente contralateral no arco, e, tão labialmente quanto possível. Isto permite uma transição suave de contornos a partir da secção transversal mais estreita do implante para os contornos naturais do dente substituto (CHEE, 2001).

Muitos autores têm discutido a importância posição do implante e seus efeitos sobre o contorno final do restauração. Para auxiliar na precisão posicionamento dos implantes, o uso de guias cirúrgicos e o entendimento do objetivo restaurador é crítico. Quando os procedimentos cirúrgicos são considerados, o dentista restaurativo pode tomar medidas adicionais que podem aumentar ainda mais o resultado estético final (CHEE *et al.*,1997).

Substituição de vários dentes ausentes na zona estética apresenta um desafio complexo devido à dificuldade de reformação da aparência natural da anatomia sulcular e papilar em volta dos implantes adjacentes. Otimizar a estética baseada na execução meticulosa e sequencial de passos começando com o planejamento do tratamento, uma boa confecção do guia cirúrgico, desenvolvimento e preservação do local, colocação do implante, do pilar e contornos da coroa. Diretrizes são introduzidas para a colocação de implantes adjacentes e para o desenvolvimento do tecido mole que otimize os resultados estéticos (PRIEST, 2007).

A qualidade da prótese provisória é muito importante. Ela deve exercer uma pressão lateral sobre os tecido moles após a colocação em função dos implantes. Na presença de pontos de contato intermediários corretos, uma regeneração papilar periimplantar pode ser obtida. A distância ideal da crista alveolar ao ponto de contato deve ser igual ou inferior a 5mm. É necessário então posicionar cuidadosamente o

ponto de contato interproximal no momento da temporização (DAVARPANA *et al.*, 2007).

As papilas são sustentadas pelo osso alveolar. A neoformação da papila vai depender da distância da crista alveolar inter-proximal ao ponto de contato entre os dentes. Tarnow *et al.* (1992) observaram uma regeneração completa das papilas contanto que a distância fosse inferior ou igual a 5mm. Quando a distância era de 6mm, a papila se regenerava em 56% dos casos. Em uma distância crista alveolar-ponto de contato superior a 7mm, a regeneração papilar foi somente de 27%.

Segundo Belser *et al.* (2004) as considerações cirúrgicas são:

Planejamento e Execução. Terapia com implantes na maxila anterior é considerada um procedimento avançado ou complexo e requer um planejamento pré-operatório e execução cirúrgica precisa com base em uma abordagem restauração orientada.

Seleção paciente. A escolha adequada do paciente é essencial para atingir os resultados do tratamento estético.

Seleção de implante. Tipo e tamanho do implante deve ser baseada na anatomia local e na restauração planejada.

Posicionamento do implante. Correta posição tridimensional do implante é essencial para um resultado estético do tratamento. Respeito das zonas de conforto destas dimensões resulta na plataforma do implante localizado em uma posição ideal, permitindo uma estética restauradora do implante com estabilidade do tecido de suporte periimplantar.

Estabilidade dos tecidos moles. Para longa estabilidade estética do tecido mole, suficiente volume ósseo horizontal e vertical é essencial. Quando existem deficiências, os procedimentos de aumento do tecido duro e / ou moles apropriados são necessários.

Freitas Jr. *et al.* (2010) afirmam que a colocação adequada de um implante é essencial para resultados estéticos e biomecânicos e deve considerar a inclinação, profundidade e posição no arco.

A colocação, orientada proteticamente, do implante facilita a restauração ideal, com contornos e perfis de emergência suaves. A instalação do implante,

biologicamente é destinada a promover a anatomia sulcular ideal através do osso e preservação de tecido mole. O posicionamento ideal do implante tridimensional é crítico para os resultados dos tecidos moles. O tecido duro continua a ser o principal determinante do resultado estético (PRIEST, 2007).

O implantodontista deve entender a influência da posição do implante nas três dimensões. Para fornecer um perfil de emergência natural, o implante deve ser posicionado corretamente, e adequada quantidade e qualidade de tecido mole deve ser fornecido. Uma posição ideal para um implante na área estética seria ter o topo do implante 3 a 5mm apical da margem gengival do dente, a maior profundidade deve ser colocado para permitir um suave contorno desenvolvido da plataforma do implante para a saída da restauração do tecido mole. A estrutura periimplantar do tecido mole da restauração e a posição ideal do implante não garante uma boa estética. Uma adequada quantidade e qualidade de tecido mole deve acompanhar o implante. Após adequado plano de tratamento, um guia cirúrgico indica a posição pretendida da restauração para o implantodontista (CHEE & DONOVAN, 1998).

Na zona estética, os implantes são colocados 3 a 4mm apicalmente a gengiva marginal livre dos dentes adjacentes. Isto proporciona um espaço necessário para determinar o perfil de emergência do tecido mole ao redor da prótese e a forma tridimensional do dente (ELIAN et al., 2007).

Sugere-se que o posicionamento do implante apicalmente a 2-3mm para permitir a redução gradual do perfil de emergência de uma coroa (FREITAS JR. et al., 2010).

Uma vez que o raio de um implante padrão é de 2mm, os centros dos implantes devem ser colocado pelo menos 3mm palatal da margem vestibular. O posicionamento facial da plataforma do implante deve ser a uma distância de pelo menos 1mm palatal (não superior a 2mm) para os perfis de emergência das futuras restaurações (PRIEST, 2007).

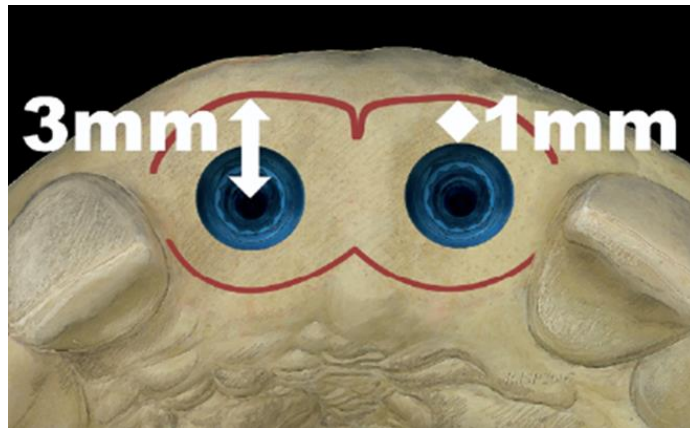


Figura 8 - Posicionamento vestibulo-lingual da plataforma do implante

Fonte: PRIEST, 2007

Freitas Jr. *et al.* (2010) sugerem que entre dentes, o implante deve ser também rodeado por 1,0mm de osso na crista alveolar e 1,5mm na região proximal na direção mesio distal (MD) para permitir a formação da papila gengival. Os implantes padrões (4,1mm de diâmetro) necessitam de uma distância mínima de 7,0mm MD e uma distância de 5,5 mm vestibulo-lingual (VL). Na região apical, as raízes dos dentes adjacentes devem ser divergentes com uma distância de 5,3mm para implantes estreitos e 6,1mm para implantes convencionais.

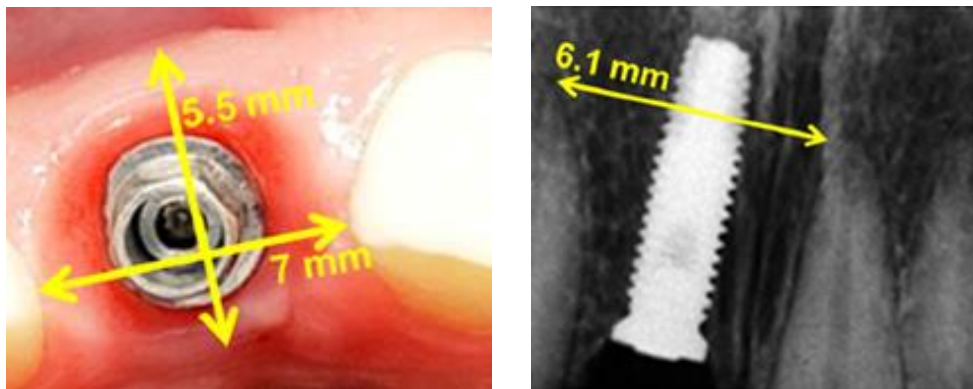


Figura 9 - Distância mínima MD e VL.

Fonte : FREITAS JR. *et al.*, 2010

Na direção MD, a posição do implante determina a preservação da papila gengival, enquanto que a direção VL (tabela 5) estabelece a dimensão da coroa implantossuportada. Considerando a presença de um suporte satisfatório fornecida pela cortical óssea vestibular e lingual, muitos autores sugerem o posicionamento

lingual do implante (5-10 graus) na mesma direção do cingulo na região anterior para favorecer um perfil de emergência estético para prótese.

Tabela 5. Relação entre posição vestibulo-lingual (VL) do Implante e a Dimensão da Coroa Protética

<i>Posição VL do Implante</i>	<i>Dimensão da Coroa Protética</i>
Eixo do Implante = Eixo da Coroa	Altura da coroa similar ao dente perdido
Eixo do implante com inclinação lingual	Plataforma posicionada lingualmente ao dente adjacente provoca uma coroa com sobre extensão vestibular, prejudicando a higiene e manutenção.
Eixo do implante com inclinação vestibular	Plataforma posicionada vestibular e apicalmente ao dente adjacente, altera a emergência e gera uma longa coroa protética com a cervical desalinhada em relação ao dente adjacente

Fonte: FREITAS JR. *et al.*, 2010

Priest (2007) definiu um protocolo de colocação para implantes adjacentes. A regra de 3x3x3 PIE é um mnemônico, com base na colocação do implante dirigido biologicamente e proteticamente, o que maximiza o potencial para uma estética ideal entre implantes adjacentes. Os quatro princípios interdependentes do 3x3x3 Regra PIE são as seguintes: 1) as plataformas dos implantes deverão estar localizadas três milímetros apicalmente aos zênites das margens vestibulo-gengivais, 2) os centros dos implantes devem ser colocados a uma distância de pelo menos 3mm palatal à margem vestibular, 3) entre implantes é necessário espaçamento de 3mm, e 4) os implantes devem emergir através da bordas incisivo-palatais (PIE) das posições das futuras coroas. Por conseguinte, os mais eficazes meios para recriar uma papila é evitar a perda do osso subjacente no ato da remoção do dente. A preservação do osso e tecido mole, antes da colocação do implante é de suma importância para a obtenção do contorno gengival ideal. De acordo com a regra de 3x3x3 PIE, as esperadas margens gengivais livres das restaurações são os fatores mais determinantes na posição do implante do que o alinhamento da raiz ausente ou do dente extraído.

4.3.1 Estética na Temporização Imediata

O termo "restauração imediata" é usado quando a prótese é fixada ao implante dentro de 48 horas sem contato oclusal completo com a dentição oposta, enquanto "carga imediata" é quando a prótese é fixada aos implantes em oclusão dentro de 48 horas. A decisão de restaurar e/ou carregar imediatamente os implantes dentais normalmente é feita durante a fase de planejamento do tratamento. O tratamento só pode ser confirmado clinicamente no momento da colocação do implante com avaliação adequada de estabilidade do implante, a qualidade óssea e a saúde geral do sítio (SANTOSA, 2007; JAYACHANDRAN & RATHI, 2010; LEWIS & KLINEBERG, 2011).

Com base na literatura, parece que a substituição imediata de um dente extraído anterior pode ser tão bem sucedida como a restauração tardia, contribuindo na aceitação do tratamento e conforto do paciente, ajuda a manter a arquitetura dos tecidos duros e moles, e guia a cicatrização tecidual e maturação. Pilares personalizados temporários e provisionalização fixa imediata facilitam a formação da arquitetura gengival correta e elimina a necessidade de uma prótese removível durante a fase de cicatrização (SMIDT, 2002).

A substituição de dentes imediatamente parece uma estratégia convidativo para o paciente se beneficiar de estética e conforto imediatos. Também do ponto de vista clínico, o procedimento tem suas vantagens, que são principalmente relacionados ao ganho de tempo com cicatrização pós-extração e a osseointegração (DE ROUCK *et al.*, 2009).

Um estudo de um ano prospectivo avaliou a taxa de sucesso do implante, a resposta periimplantar do tecido, e resultado estético da imediata instalação e provisionalização de implantes unitários na maxila anterior. Selecionados trinta e cinco pacientes. Chegou-se a conclusão que os implantes rosqueados podem efetivamente otimizar a estética periimplante, mantendo a arquitetura dos tecidos duros e moles existentes do dente substituído. Além disso, a colocação de uma restauração imediata fixa provisória pode minimizar o trauma emocional de perder um dente anterior da maxila e elimina a necessidade de uma restauração provisória removível (KAN *et al.*, 2003).

Block *et al.* (2009), realizaram um estudo com 76 pacientes durante dois anos com a colocação imediata ou tardia (quatro meses após enxerto ósseo e cicatrização) de um implante na região anterior da maxila e todos restaurados imediatamente. Concluíram que a resposta da crista óssea para a colocação imediata ou tardia de um implante num local de extração na região anterior da maxila com provisionalização imediata é semelhante em relação a mudanças de tecidos duros. O suporte da margem gengival com um provisório, no momento da extração de dentes e a colocação do implante preserva 1mm da posição da margem gengival facial a mais em comparação com uma colocação tardia do implante. A decisão de usar o método imediato, deve considerar o movimento da margem gengival facial, no qual em paciente com estética crítica pode necessitar de uma restauração provisória para apoio dos tecidos moles ou um pilar anatômico, que levará a uma cicatrização semelhante.

De Rouck *et al.* (2009) realizaram um estudo randomizado cego com acompanhamento por um ano foi realizado em 49 pacientes, com instalação de implantes unitários imediatos pós extração. Vinte e quatro pacientes foram para o grupo da restauração imediata e 25 para grupo de restauração tardia (3 meses após a cirurgia). Os resultados encontrados foram que a sobrevivência do implante, a remodelação óssea, profundidade de sondagem e tendência de sangramento não foram influenciadas pelo protocolo restaurador. A restauração tardia resultou na perda inicial da papila levando até um ano para atingir altura comparável com a restauração imediata. A recessão vestibular foi sistematicamente 2,5 a 3 vezes maior na restauração tardia apontando para uma perda adicional de 0,75mm, em comparação com a restauração imediata após 1 ano. Concluindo-se a provisionalização imediata deve ser usada para limitar a quantidade de perda de tecido mole na face média vestibular.

Chen e Buser (2009), em uma revisão de literatura, chegaram as seguintes conclusões em relação aos resultados estéticos dos implantes após exodontias:

- alterações do tecido levando a recessão da mucosa vestibular e papilas são comuns com colocação imediata do implante.
- Há evidências de que a colocação precoce (4 a 16 semanas de cicatrização) do implante está associada com uma menor frequência de recessão da mucosa em comparação com colocação imediata.

- Os indicadores de risco para a recessão, com colocação imediata inclui um biótipo de tecido fino, uma má posição vestibular do implante, uma parede óssea fina ou danificada na vestibular.

- Evidências sugerem que a restauração imediata e protocolos de carga convencionais parecem ter resultados semelhantes com respeito a alterações de tecidos moles.

O sucesso cada vez maior da carga imediata sobre implantes pode beneficiar situações nas quais as próteses unitárias ocupam áreas de envolvimento estético. Assim, as restaurações provisórias têm sido fundamentais, por proporcionarem tempo de espera para a certificação da osseointegração, previamente à reabilitação definitiva, por participarem direta e efetivamente da adequação gengival durante essa fase. Além da obtenção precoce de estética, tal conduta representa menor tempo clínico protético durante a fase de restauração final, uma vez que os tecidos moles circunvizinhos já terão sido condicionados durante a fase de osseointegração, dispensando as conhecidas manobras de direcionamento gengival para estética quando da confecção da coroa definitiva. Os procedimentos para função imediata e uso de restaurações provisórias podem ser realizados sobre alvéolo já cicatrizados ou logo após exodontias (FRANCISCHONE *et al.*, 2006).

Para alcançar os resultados estéticos ideais, várias questões estão sob consideração recentemente, incluindo implante imediato ou precoce com fabricação de restaurações provisórias carregadas para reduzir o tempo de cicatrização (TSAI, 2011).

O carregamento imediato do implante dental permite a colocação mais cedo da restauração provisória. Este tem o potencial de manutenção da morfologia do tecido mole que pode proporcionar uma estética mais ideal (CHEE & DONOVAN, 1998).

Provisionalização imediata oferece melhora do conforto do paciente e função durante o período de cicatrização do implante. Alguns estudiosos concluíram que os benefícios de provisionalização imediato foi a manutenção do espaço interdental, o desenvolvimento do sulco gengival, minimizando atraso da restauração final, melhora do conforto do paciente e eliminação da segunda fase da cirurgia (LEWIS & KLINEBERG, 2011)

Os pacientes usualmente querem menos tempo de cadeira, mais conforto, e estética durante o tratamento dental. Tratamento com implante imediato apresenta uma redução de tempo e número de procedimentos clínicos, manutenção de gengiva e tecido ósseo e benefícios psicológicos e sociais para o paciente. Após extração dentária, ocorre retração alveolar em todas as dimensões, o que resulta em espaço desdentado desfavorável para uma posterior reabilitação protética. Sabe-se que 3 a 4mm de perda horizontal e vertical em tecido ósseo e mole pode ocorrer dentro dos primeiros 6 meses após a extração. Em casos graves, a perda óssea pode ser significativa e ditar a indicação de enxerto ósseo para a ancoragem do implante. A técnica da carga imediata pode gerar um restabelecimento estético imediato. Além disso, o segundo estágio cirúrgico para a inserção dos pilares de cicatrização não é necessário, o que reduz a dor e desconforto para o paciente, tempo e material para o profissional. Portanto, o paciente não usa provisório parcial removível, durante o período de osseointegração. Além disso, uma coroa provisória imediata gera um perfil de emergência adequado para a coroa definitiva. As papilas interdentais, que são essenciais à estética satisfatória na região anterior, podem ser criadas e mantidas durante a cicatrização óssea e permite a avaliação de tecido mole antes da fabricação da coroa definitiva. A restauração implantossuportada imediata é importante para preservar volume de osso e tecido mole circundante, principalmente, para a colocação do implante após exodontias, o que reduz a reabsorção óssea marginal (FREITAS JR. *et al.*, 2010).

4.3.2 Condicionamento do Tecido Mole com a Restauração Provisória

Alcançar uma agradável estética gengival em torno de restaurações sobre implantes pode ser um desafio. Quando uma impressão é obtida no ato da colocação do implante, os contornos gengivais podem ser melhor controlados e melhorados. Os procedimentos restaurativos posteriores podem ser mais previsíveis, e as consultas dos pacientes podem ser mais curtas e menos invasivas (BIGGS & LITVAK, 2001).

Na zona estética, o perfil de emergência das restaurações sobre implantes devem imitar os dentes naturais, para alcançar isto, certo grau de modificação do tecido mole é frequentemente necessário (NEALE & CHEE, 1994).

Belser *et al.* (2004) definiram os seguintes parâmetros estéticos relacionados com os tecidos moles utilizados em estudos clínicos: a localização da margem média da mucosa vestibular do implante em relação à borda incisal ou plataforma do implante; a distância entre a ponta da papila e o contato mais apical interproximal; a largura da mucosa ceratinizada vestibular; a avaliação das condições de mucosas (por exemplo, sangramento à sondagem); as medidas subjetivas de resultados estéticos, como escalas analógicas visuais.

Com adequada posição do implante e do tecido mole saudável, o dentista pode dar a forma e o contorno do tecido mole com a restauração provisória para fornecer uma restauração com perfil de emergência de um dente. Quando o implantodontista fornece a posição precisa e bom manejo do tecido, o dentista restaurador pode usar o provisório para uma melhor modelação do tecido mole, fornecendo um contorno adequado à restauração sobre o implante (CHEE & DONOVAN, 1998).

Os pacientes são atualmente mais exigentes esteticamente e requerem que as restaurações igualem a dentição natural. A única maneira de satisfazer as exigências do paciente é com planejamento adequado antes do início do tratamento. Cada fase (pré-cirúrgica, na primeira fase cirúrgica e segunda fase) tem-se a oportunidade para a manipulação de tecido no processo de conseguir perfeição na restauração estética final. Aprimorar ainda mais a cicatrização do tecido para uma anatomia com forma adequada, contorno e saúde. A manipulação a nível dos tecidos no momento da fase II da cirurgia é provavelmente a etapa mais crítica no processo da restauração. A

"personalização guiada" na cicatrização do tecido mole com uma restauração provisória é a mais previsível maneira de conseguir tecidos naturais moldados e estética ideal. Depois da cicatrização completa, normalmente de 6 a 8 semanas, a melhor maneira de transferir um registro do tecido cicatrizado ao laboratório para a duplicação exata na restauração final deve ser determinada (HINDS,1997).

O tecido mole, que rodeia a restauração do implante e a base dos pânticos, é importante para obtenção de um resultado estético. Procedimentos cirúrgicos de tecido mole e duro podem melhorar o local do implante para a obtenção de uma estética ideal. O condicionamento do tecido mole dos implantes, pode ser alcançado com a utilizando cicatrizadores largos ou restaurações provisórias. Adicionalmente, pânticos ovais podem ser desenvolvidos para modelar o tecido mole melhorando a estética. As restaurações definitivas devem seguir o condicionamento dos tecidos moles estabelecido intra oralmente. Estes contornos dos tecidos moles incluem os tecidos periimplantares e o tecido mole sob os locais dos pânticos que devem ser transferidos para o modelo de trabalho (CHEE *et al.*, 1997).

Freitas Jr. *et al.* (2010) concluíram que a coroa unitária provisória sobre o implante deve apresentar excelente acabamento e suavidade para evitar a irritação da gengiva. Idealmente, o implante deve ser posicionado subgengivalmente para permitir a cicatrização do tecido mole em torno da forma anatômica da coroa provisória. Este protocolo permite a formação de uma papila imediatamente após a inserção do implante e aumenta a probabilidade de um sucesso estético. Portanto, alguns fatores devem ser observados durante um resultado estético satisfatório, tais como a quantidade e qualidade do tecido gengival, a distância entre o ponto de contato coronal e a crista óssea, e a distância entre o implante e os dentes adjacentes. Freitas Jr. *et al.* (2010) citaram que vários autores preconizam o mínimo de 3,0mm de altura de gengiva ceratinizada sobre uma plataforma do implante seria necessária para obter um perfil de emergência adequado. Suporte ósseo entre os dentes vizinhos e o implante tem sido considerado um critério importante para a criação e preservação de papilas.

De acordo com Jayachandran e Rathi (2010) a vantagem mais importante da restauração provisória no início do procedimento restaurador é formação dos tecidos periimplantares. Este processo irá estabelecer uma forma suave, um tecido natural e

estético que vai ajudar nos procedimentos laboratoriais. O bom formato do tecido periimplantar inclui a papila interdental que facilitará o assento da prótese final.

A restauração provisória pode ser modificada durante várias consultas para alcançar o desejado perfil de emergência. Um dos desafios enfrentados pelo dentista restaurador é a diferença entre a forma circular e de pequeno diâmetro do implante em relação com a raiz de um dente natural. A prótese final deve ser capaz de imitar a forma da coroa do dente natural, ao emergir dos tecidos gengivais e adaptar-se apicalmente à estreita plataforma do implante. Esta zona de transição entre a plataforma do implante e a margem gengival, muitas vezes até os pontos de contato é condicionada pela parte subgengival da restauração provisório. A zona de transição pode ser de até 5mm de profundidade, especialmente nos tecidos palatais e interproximais dos dentes na zona de estética. Os tecidos periimplantares devem permitir o condicionamento pela restauração provisório (SANTOSA, 2007; JAYACHANDRAN & RATHI, 2010).

O posicionamento ideal dos implantes adjacentes seguindo a regra de 3x3x3 PIE cria potencial para obter a forma natural do tecido mole. No entanto, a arquitetura sulcular deve ser desenvolvida utilizando restaurações provisórias e mantidas pelas coroas e pilares definitivos. A presença de papilas depende dos seguintes fatores: nível ósseo, volume de tecido conjuntivo, e suporte proximal das coroas. Pré-formação da gengiva periimplantar com uma restauração provisória estabiliza os tecidos e estabelece perfis sulculares prévios a restauração final (PRIEST, 2007).

Desenvolver papilas e níveis sulculares ideais circundando múltiplos implantes adjacentes apresenta o máximo do desafio estético para os dentistas restauradores, mesmo quando meticulosos protocolos cirúrgicos e de restauração são seguidas (JAYACHANDRAN & RATHI, 2010).

A adição de resina acrílica sobre a cervical e interproximal da restauração provisória "guia" o tecido mole para a formação de papilas nas áreas deficientes. A adição de resina acrílica na restauração provisória para aumentar a espessura vestibular subgengival, sutilmente redireciona o sulco apicalmente, enquanto a remoção de resina, redireciona o sulco coronalmente. Por outro lado, a adição de resina na restauração provisória subgengival na parte proximal, força a papila coronalmente e a redução da espessura desloca a papila apicalmente. Depois de

redirecionado a gengiva sulcular as papilas são então mantidas pelos contornos subgengivais dos pilares e restaurações definitivos sobre os implantes. Devido a altura média das papilas recriadas entre implantes ser menor do que a ideal, uma superfície de contato entre os dentes, em vez de um ponto de contato mais coronal evitará o espaço vazio entre as coroas (PRIEST, 2007).

Priest (2006) concluiu que a prótese provisória implanto suportada otimiza os suaves contornos dos tecidos, saindo da forma cilíndrica do implante para o contorno tridimensional do dente com uma coroa que emerge do sulco. O aumento ou diminuição da pressão sobre o tecido mole com a restauração provisória, sutilmente influencia os níveis de tecidos moles (tabela 6). O laboratório pode padronizar a prótese definitiva a partir do projeto do tecido mole e perfil da coroa fornecidos pela restauração provisória. O nível do implante proporciona à restauração provisória emergir do sulco fornecendo uma melhor estética durante a fase provisória. São indicados principalmente em zona estética da maxila, de canino a canino. Uma restauração provisória implantossuportada pode ser a melhor maneira de estabelecer o desenho ideal da restauração definitiva.

Tabela 6. Modificações no contorno da coroa para otimizar o perfil do tecido mole

Perfil do Tecido Mole	»	Contorno da Coroa
Para posicionar a margem vestibular apicalmente	»	Aumentar a convexidade vestibular
Para posicionar a margem vestibular coronalmente	»	Diminuir a convexidade vestibular
Para posicionar papila apicalmente	»	Diminuir os contornos proximais
Para posicionar a papila coronalmente	»	Aumentar os contornos proximais

Fonte: PRIEST, 2006

A moldagem na primeira fase cirúrgica possui algumas indicações: objetivo estético, guiar rapidamente a cicatrização dos tecidos moles no momento da colocação do implante em função; preparar a prótese no laboratório durante o período de osseointegração para as reconstruções da prótese de poucos elementos; diminuir a quantidade de sessões necessárias para o trabalho definitivo. As vantagens para a obtenção da moldagem na primeira fase cirúrgica incluem: a capacidade de fabricar

uma restauração provisória personalizada para ser colocada na fase cirúrgica II, avaliar imediatamente a colocação do implante, e para realizar mais eficientemente os procedimentos restauradores. Suas desvantagens são: o primeiro tempo cirúrgico aumentado; nível da assepsia cirúrgica comprometido.

A capacidade de fabricar uma restauração provisória durante a primeira fase de cicatrização, em vez de um pilar de cicatrização, oferece muitos benefícios: (1) O perfil de emergência desejado pode ser gerado imediatamente permitindo que o tecido mole cicatrize com as suas dimensões finais desejadas. (2) Uma terceira operação cirúrgica ou outra manipulação tecido mole pode ser evitada. (3) A restauração provisória pode ser personalizada conforme necessidade durante as próximas semanas para as dimensões ideais e para servir como um guia para o protético na fabricação da restauração final. Assim, a arquitetura desejada dos tecidos moles e as próteses finais podem ser determinadas com a restauração provisória (BIGGS & LITVAK, 2001; DAVARPANAH *et al.*, 2007).

Técnicas de transferência do perfil de emergência

O perfil de emergência adequado de uma restauração implanto suportada é importante para a saúde, higiene gengival e aparência. Um perfil de emergência adequado deve ser considerado em três dimensões a fim de evitar o desenvolvimento de uma restauração como uma “bola na vareta”. A maioria dos pilares de cicatrização e transferentes são redondos e não simulam a secção transversal normal dos dentes anteriores, resultando numa forma sulcular não natural em torno dos pilares de implantes. A restauração provisória deve emergir num formato de coroa, desenvolvendo um aspecto natural. O perfil de emergência também está relacionado com a colocação do implante. O comprimento vertical da porção subgengival da restauração é particularmente importante porque o crescimento gengival guiado é indiretamente proporcional à profundidade de submersão do implante (MACINTOSH & SUTHERLAND, 2004).

Com o advento do sistema de perfil de emergência com pilares de cicatrização com vários diâmetros e seus correspondentes transferentes de impressão houve uma dramática melhoria em relação ao projeto original que tinha diâmetro de 4,0mm. Este sistema funciona bem na expansão do tecido durante a cicatrização da fase II com

correspondente transferente de moldagem. No entanto, o sistema ainda não transfere precisamente o tecido condicionado, porque a coifa de impressão é um cilindro redondo e o tecido é muitas vezes de forma triangular, na região anterior da boca, ou de forma oval, na parte posterior da boca (HINDS, 1997).

Seguindo a formação e maturação do tecido periimplantar, o clínico precisa transferir estas informações para o modelo de trabalho. Isto pode ser conseguido com um transferente personalizado ou pela adaptação da restauração provisória ao modelo de trabalho (JAYACHANDRAN & RATHI, 2010).

A modelação dos tecidos periimplantares moles começa imediatamente depois da extração do dente não restaurado. Na fase de posicionamento pré implante, a restauração provisória, muitas vezes possui um pântico oval colocado imediatamente no local pós-extração. O pântico estende para dentro do alvéolo de extração, assim mantem o formato natural dos contornos dos tecidos moles. As restaurações provisórias aparafusadas podem ser usadas como transferentes e incorporadas na impressão. O molde dos tecidos moles contra a restauração provisória fornece uma boa replica da morfologia do tecido mole para a restauração definitiva, colocado logo em seguida (CHEE, 2001).

Várias técnicas tem sido descritas para a transferência precisa do tecido mole periimplantar intra oral desenvolvida por uma restauração provisória: fabricação de um transferente de moldagem personalizado que é adaptado ao perfil do tecido mole periimplantar; usar restauração provisória como um transferente de impressão; injeção de material de impressão em torno da restauração provisória assentada no modelo mestre (ELIAN *et al.*, 2007).

- Técnica do transferente de moldagem personalizado

Enquanto qualificados procedimentos cirúrgicos são necessários para produzir correta instalação dos implantes, o condicionamento adequado do tecido gengival deve ser conseguido por modificação da coroa provisória. Quando a forma desejada da coroa provisória é alcançada, é necessário transferir para o modelo principal o contorno correto do tecido mole. No entanto, quando a coroa provisória é removida da boca durante o procedimento de moldagem, o tecido gengival tende a colapsar e

o material de impressão não consegue produzir um modelo mestre com uma reprodução exata (COELHO *et al.*, 1997).

Esta técnica pode ser utilizada em todas as situações de implantes orais na qual o tecido mole apresente uma profundidade de 2 ou mais milímetros, e uma transferência precisa do tecido cicatrizado é desejada (HINDS, 1997).

Técnica descrita por Coelho *et al.* (1997) e Hinds (1997):

1. Após o condicionamento tecidual adequado, delinea-se o contorno gengival alcançado na coroa provisória com um lápis.
2. Remove-se a coroa e anexa um análogo do pilar ou do implante, dependendo do sistema utilizado.

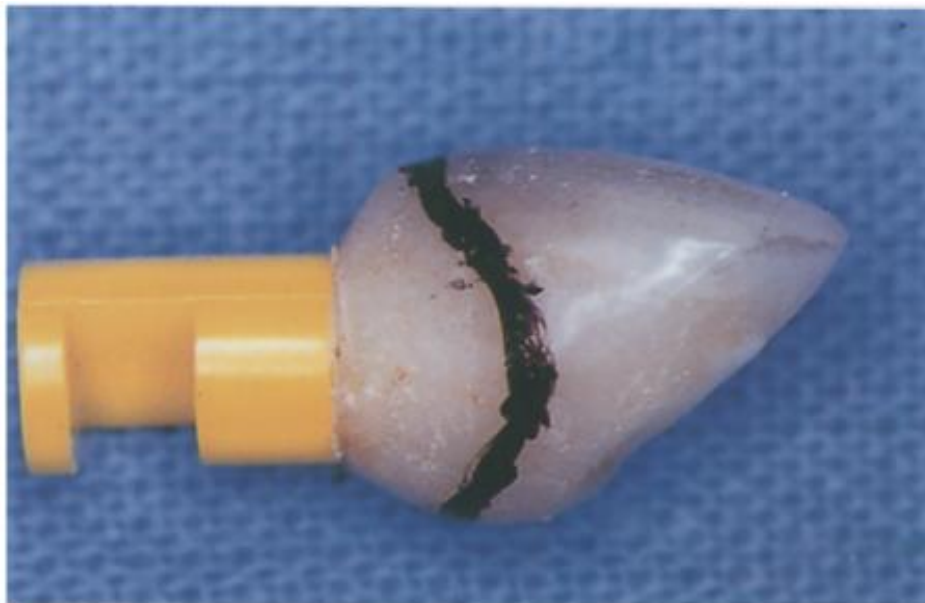

Figura 10 - Delineamento do contorno gengival na coroa provisória com lápis.
Fonte: COELHO *et al.*, 1997

3. Enrola-se uma massa de material de moldagem elastomérico em torno da coroa provisória / análogo.

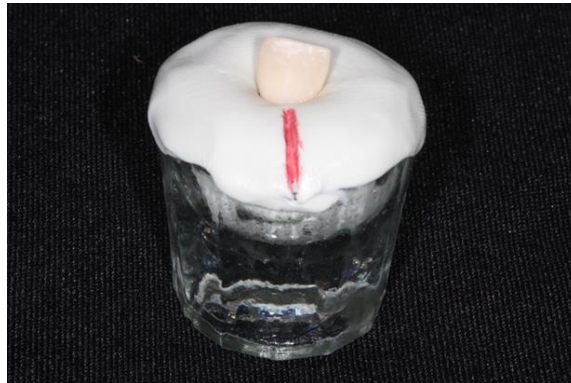


Figura 11 - Coroa provisória/análogo envolvido por material de moldagem.

4. Apara-se o excesso de massa ao nível do contorno gengival marcado com lápis sobre a coroa provisória.

5. Corta-se pequenas ranhuras de retenção em torno da extremidade do transferente da impressão.

6. Remover a coroa provisória e anexar o análogo no transferente de impressão.

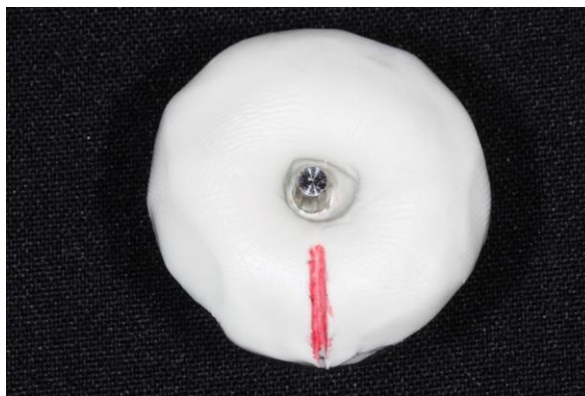

Figura 12 - Remoção da coroa provisória.

- Despejar resina acrílica auto polimerizável fluida em volta da base do transferente de impressão e o material elastomérico para reproduzir o contorno subgingival da coroa provisória.



Figura 13 - Resina acrílica auto polimerizável fluida em volta da base do transferente.

- Após a resina acrílica polimerizar, levar o transferente personalizado a boca.

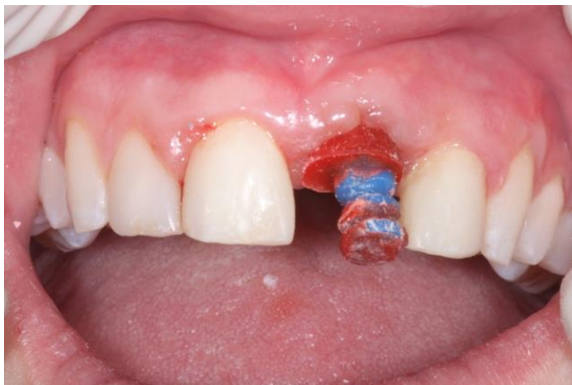

Figura 14 - Transferente personalizado em boca.

- Fazer uma impressão convencional com silicona da arcada.

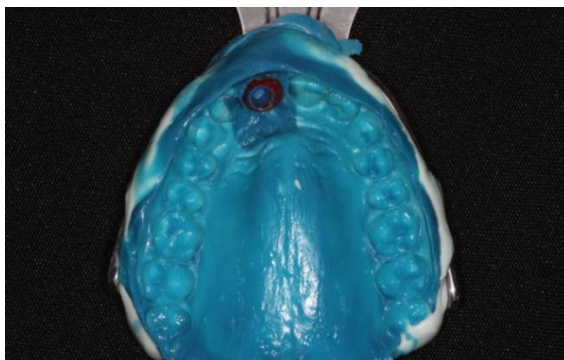


Figura 15 - Moldagem com silicona da arcada.

10. Remover a impressão, anexar o análogo e vazamento material a base de borracha para obter uma gengiva artificial removível em torno do conjunto transferente e análogo.

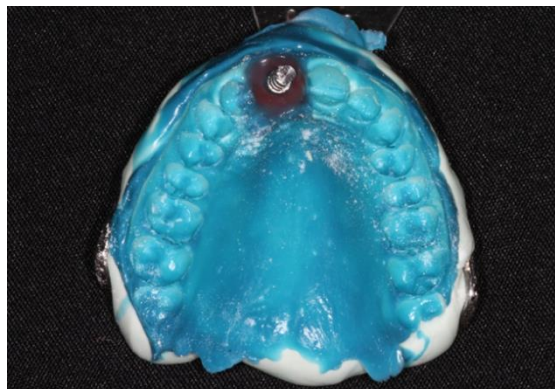


Figura 16 - Análogo anexado e vazamento da gengiva artificial.

11. Após presa da gengiva artificial, vazamento do gesso na impressão para fazer um modelo mestre.
12. Após a cristalização do gesso, retire o modelo principal e terá uma precisa gengiva artificial flexível em torno do local do pilar (COELHO *et al.*, 1997).

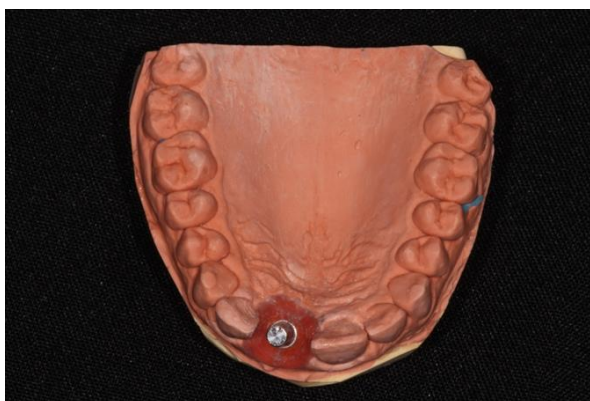


Figura 17 - Modelo principal.

- Técnica da utilização da prótese provisória como transferente de moldagem

O princípio desta técnica é guiar a cicatrização da mucosa ao redor de uma prótese provisória realizada no decorrer da segunda fase da cirurgia implantar. Esta prótese

provisória é utilizada como transferente de moldagem, permitindo um registro preciso dos tecidos moles periimplantares. Indicações: edentulismo unitário, edentulismo parcial de pouca extensão. As vantagens são: realização da coroa definitiva com os contornos mucosos perfeitamente determinados e estáveis; o tempo no consultório durante a colocação da coroa definitiva é reduzido; nenhuma adaptação tecidual é necessária (DAVARPANA *et al.*, 2007).

Técnica descrita por Chee *et al.* (1997):

1. A restauração provisória serve para guiar a cicatrização dos tecidos periimplantares e do local do pântico, durante 6 a 8 semanas, tempo suficiente para a realização da moldagem .

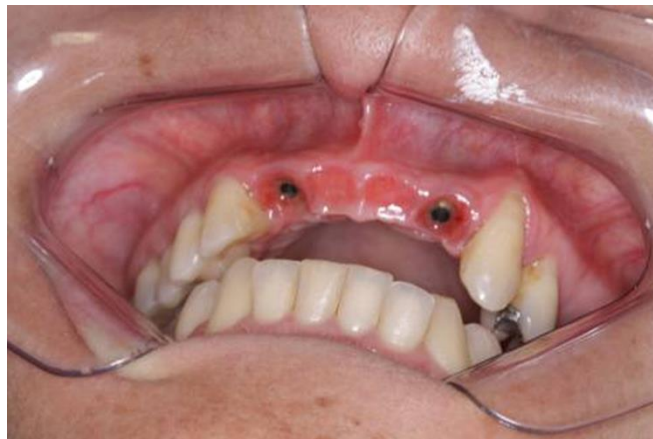

Figura 18 - Condicionamento dos tecidos periimplantares e no local dos pânticos.

2. A impressão final foi feita com parafusos de laboratório longos, aparafusando os provisórios aos implantes. A restauração provisória foi transferida utilizando uma moldeira aberta para o acesso aos parafusos.

3. Remove-se a moldagem da boca e protetores são colocados nos pilares dos implantes. Ajudando a evitar que o tecido mole periimplantar entre em colapso, para que a forma do perfil de emergência do implante possa ser mantida.

4. Análogos de pilares foram anexados à restauração provisória que for capturada na moldagem. Os contornos dos tecidos moles foram reproduzidos por um

material de impressão (poliéter). O restante do modelo foi vazado com gesso especial.

5. Concluído o modelo mestre, a restauração provisória foi removida da impressão e devolvida ao paciente.

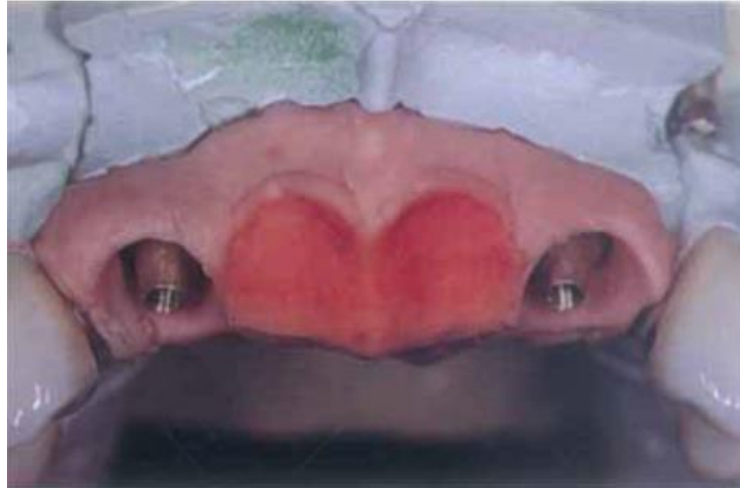

Figura 19 - Modelo mestre.

Fonte: CHEE *et al.*, 1997

6. O modelo foi avaliado antes da fabricação da restauração definitiva implantossuportada para reprodução dos contornos de tecidos moles intra orais.

7. A restauração definitiva foi fabricada usando o tecido mole artificial no modelo mestre, funcionando como guia para os contornos adequados.

8. Perfis de emergência e formas dos pânticos foram desenvolvidos em completa harmonia com os tecidos moles adjacentes e subjacentes.

Perfis de emergência podem ser personalizados para a arquitetura no local do implante, dando a ilusão de uma forma de dente natural, proveniente de um sulco gengival. Para os pânticos, a dimensão cervical deve ser concebido de modo a que a forma dos tecidos mole esculpido possa ser usados para imitar a relação peri-dental (CHEE *et al.*,1997).

Na técnica descrita por Davarpanah *et al.* (2007) é necessária duas restaurações provisórias. A primeira provisória serve para guiar a cicatrização dos tecidos. A segunda é modificada e utilizada como transferente de impressão. As

desvantagens são: o aumento do tempo de trabalho no decorrer da segunda fase cirúrgica do implante e a realização de duas próteses provisórias.

- Injeção de gengiva artificial em torno restauração provisória no modelo

A criação de um modelo mestre com gengiva artificial removível e maleável facilita os contornos estéticos da restauração provisória no laboratório de prótese dentária. Na inserção desta restauração provisória, expansão de tecido pode ser realizado com subsequente desenvolvimento dos contornos gengivais apropriados. No momento da inserção, o perfil de emergência da restauração provisória pode ser ajustado para maximizar os resultados estéticos. Depois que os tecidos gengivais reorganizarem e cicatrizarem ao redor da restauração provisória, uma segunda impressão do sulco formado é feita de modo que o técnico de prótese dentária pode fazer a prótese final respeitando este contorno. Com a remoção do provisório o tecido irá colapsar contribuindo para uma reprodução imprecisa (BREEDING & DIXON,1996).

A técnica de Neale e Chee (1994) utiliza uma combinação de ambas as técnicas de tecidos moles (expansão e gengivoplastia) e uma restauração provisória personalizada, usada como uma matriz de cicatrização para os tecidos moles. Assim, os tecidos obtêm estabilidade antes da fabricação da prótese definitiva, fornecendo ao protético um modelo quase idêntico aos contornos dos tecidos moles formados pela restauração provisória.

Técnica descrita por Neale e Chee (1994):

1. Os implantes devem ser colocados com precisão, na sua localização, angulação e profundidade. Sendo melhor determinado no pré cirúrgico através da utilização de um enceramento diagnóstico e clinicamente verificado.
2. Uma moldagem do arco completo é feito com a transferência dos tranferentes dos implantes, que registram a relação entre todos os dentes remanescentes, implantes, e o perfil do tecido mole existente.

3. Depois os análogos dos implantes são anexados aos transferentes de moldagem, injeta no molde material para a gengiva artificial colocada em torno do pescoço dos análogos dos implantes, seguido do vazamento com gesso especial.
4. No modelo pronto os pilares temporários dos implantes são anexados e cortados para caber dentro dos limites do contorno do provisório pretendido. Uma matriz de plástico transparente feita a partir do enceramento diagnóstico pode ser usada como guia.
5. Restaurações provisórias são fabricadas sobre o modelo de tecido mole e os pilares temporários.
6. Depois de polimerizada, a restauração provisória é removida do modelo, e é ajustada. Observasse a descontinuidade entre o contorno da restauração provisória na cervical da coroa e a largura do pilar temporário. Com a "técnica do pincel", a resina acrílica é adicionada para criar um perfil de emergência suave. As restaurações são terminadas, polidas e caracterizadas.
7. O tecido mole artificial é removido do modelo original, e a restauração provisória concluída é anexada ao análogo do implante. O excesso de gesso é removido para garantir um espaço entre a restauração provisória e o modelo.

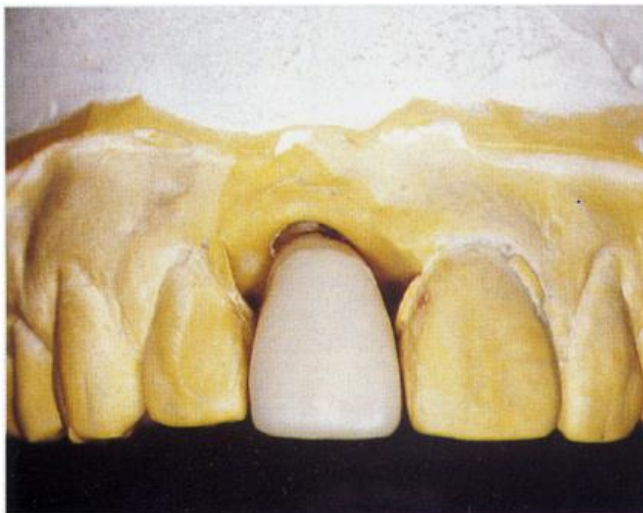


Figura 20 - Restauração provisória concluída no modelo original.

Fonte: BREEDING e DIXON, 1996

8. A matriz utilizada na etapa 5 é modificada, um orifício é feito em cada extremidade nas áreas de tecido mole. Então encaixada no modelo sobre a restauração provisório anexada. O material do tecido mole pode ser injetado através de um furo feito numa extremidade da matriz e expelido por outro furo na outra extremidade.

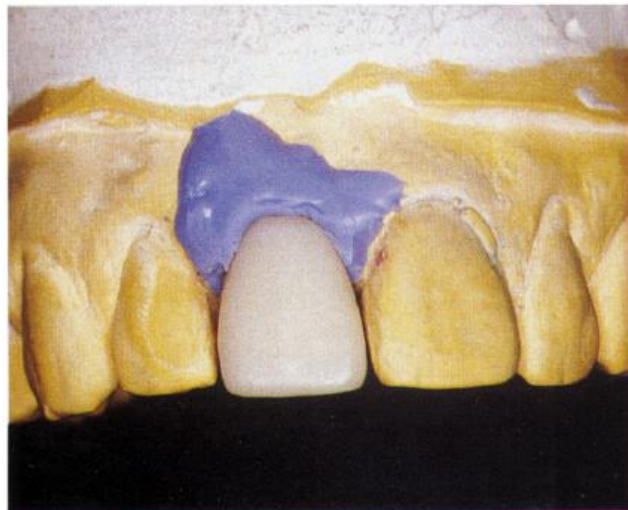


Figura 21 - Injeção do material para a gengiva artificial.

Fonte: BREEDING e DIXON, 1996

9. Os componentes são desmontados, a matriz é removida, e os esperados contornos dos tecidos moles são avaliados. Esta inserção de tecido mole artificial, modelo, e a correspondente matriz são usadas pelo laboratório para determinar os contornos da restauração definitiva.
10. A restauração provisória deve ser mantida até o tecido mole tenha se estabilizado, momento em que o resultado estético pode ser avaliado. O paciente pode aceitar o resultado, ou outras modificações podem ser necessárias. As próteses definitivas podem então ser feitas sobre o novo modelo de tecido mole com contornos previsíveis.

Na técnica descrita por Breeding e Dixon (1996), existem algumas modificações da original.

1. Após a cirurgia de dois estágios de implante e apropriado tempo de cura, faz-se uma moldagem elastomérica com o transferente de impressão do implante.

2. Anexar um análogo do implante ao transferente de impressão. Injeta uma pequena quantidade de material de impressão elástico foto polimerizável em torno do transferente e do análogo de implante. Após a polimerização do material de impressão, vaza-se o restante com gesso especial.
3. Faça uma restauração provisória com o perfil de emergência ideal.
4. A restauração é assentada completamente na boca para garantir o conforto do paciente enquanto o tecido expande.
5. O paciente usa durante 6 semanas para permitir que o tecido gengival estabilize.
6. Retorne a restauração provisória ao modelo de trabalho. Em seguida, injetar o material de impressão elastomérico em torno do contorno da restauração até a altura do tecido intra oral. Remover a restauração do modelo, desinfetar, e reinseri-la na boca.
8. Sulco gengival reproduzido no modelo é exatamente igual ao sulco formado na boca pela restauração provisória. Portanto, é possível fazer a restauração final no laboratório e reproduzir os contornos subgengivais e o perfil de emergência desenvolvidos na restauração provisória.

As vantagens desta técnica relacionadas por Neale e Chee (1994) são o controle dos tecidos moles em torno de uma restauração provisória com contornos personalizados que imitam os dentes naturais, podendo otimizar o resultado estético. O paciente e o dentista podem avaliar o potencial estético antes de fabricar a prótese definitiva. Avaliação da capacidade do paciente para realizar a higiene oral com os contornos previstos. A restauração provisória feita no laboratório elimina a maioria do tempo no consultório e proporciona lisura superficial que facilita a higiene. Esta técnica permite uma determinação precisa da localização da crista gengival, se as restaurações provisórias forem mantidas de 12 a 20 semanas. A localização subgengival da porcelana pode ser determinada, reduzindo o risco de exposição do metal. O uso de uma restauração direta também permite a avaliação da função pelo paciente. O laboratório de prótese dentária terá um modelo do perfil de tecido mole que é idêntica ao paciente, garantindo que a restauração definitiva irá coincidir com a restauração provisória quando concluída.

As desvantagens são: o aumento no tempo total de tratamento; a observação direta para verificar o assentamento da prótese não é possível; quando a restauração provisória ou definitiva é removida, o tecido mole tende a colapsar depois de um curto período de tempo.

Outras técnicas menos populares também foram desenvolvidas, Macintosh e Sutherland (2004) apresentaram um método para criar um perfil de emergência melhorado em único dente, com restauração implanto suportado. Após a segunda fase cirúrgica, realiza-se uma impressão definitiva e injeção do tecido mole artificial. Essa gengiva artificial de silicona é facilmente desgastada, permitindo controle do perfil de emergência das restaurações provisórias de resina acrílica. Minimiza os procedimentos cirúrgicos e diminui o trauma gengival, eliminando o uso intra oral de monômero. As restaurações provisórias podem ser avaliadas para assegurar o contorno aceitável para a confecção de um perfil semelhante na prótese definitiva. As restaurações provisórias podem ser usadas ao invés de pilares de cicatrização fabricados para orientar os contornos de cicatrização do tecido gengival periimplantar. As desvantagens do método incluem o tempo adicional para a elaboração do adequado perfil de emergência, potencial para danificar análogos no laboratório, na definição do contorno da gengiva artificial, e incorreta estimativa da quantidade de expansão que pode ser obtida a partir dos tecidos gengivais, o que requer ajuste na restauração provisória.

Elian *et al.* (2007) descreveram uma técnica na qual a moldagem é feita com a restauração provisória em boca com silicona. Remove-se o provisório e é anexado um análogo. O conjunto é inserido no molde de silicona. Vaza-se com material "soft", que replica os contornos do tecido mole e do sulco periimplantar. Com a obtenção do modelo mestre a fabricação da restauração definitiva segue da maneira padrão. A técnica descrita é simples, precisa, previsível e não requer tempo de cadeira adicional para a personalização do transferente de moldagem ou a fabricação de uma nova restauração provisória.

1. DISCUSSÃO

Embora resultados estéticos avaliados nos pacientes com implantes são geralmente favoráveis, existem relativamente poucos estudos que avaliam resultados estéticos utilizando parâmetros objetivos (BELSER *et al.*, 2004; CHEN & BUSER, 2009).

Das Neves (2006) afirma que para um ou mais dentes perdidos, existem várias opções de tratamento para substituí-los incluindo prótese parcial fixa, pontes adesivas, prótese parcial removível, overdenture, prótese suportada por implante e procedimento ortodônticos e que o implante, hoje, deve ser a primeira escolha.

Lewis e Klineberg (2011) afirmam que não existe evidência clínica para sugerir que qualquer forma de provisório produz resultados clínicos superiores. Ele pode ser útil para o molde do tecido mole e a condição psicológica do paciente antes da restauração definitiva através do uso da restauração provisória implanto suportada.

A seleção do tipo de restauração provisória pode influenciar significativamente a estética, durante o período de integração do implante e cicatrização do tecido mole. No entanto, não é provável que haja uma correlação direta entre o tipo de restauração provisória utilizada e do resultado estético da prótese definitiva. A ótima estética da restauração definitiva do implante pode ser conseguida com todos os tipos de restaurações provisórias. O dentista restaurador deve escolher o tipo de restauração provisória, mais apropriado para um paciente específico que cumpre a suas expectativas estéticas. Restaurações provisórias esteticamente agradáveis é parte da evolução contínua do implante, fazendo a implantodontia mais atraente para dentistas e potenciais pacientes (PRIEST, 2006).

De acordo com Cho *et al.* (2007) as próteses fixas dentossuportadas e as implantes transitórios (TIs) suportadas mostraram melhor aceitação do paciente, em relação à função, estética, fonética, conforto, apoio, e contorno dos tecidos moles do que as próteses removíveis provisórias. O uso de próteses provisórias TI suportadas podem ser uma abordagem mais conservadora do que próteses fixas provisória dento suportadas com a vantagem de não preparar os dentes adjacentes. O tipo de provisório deverá ser determinado por uma análise das vantagens e desvantagens de cada abordagem, as condições locais presentes no local desdentado, os

requisitos protéticos dos dentes adjacentes ao local desdentado, e os desejos e necessidades do paciente.

Vários autores relataram que a simples osseointegração do implante e o restabelecimento da função, não correspondem ao sucesso do tratamento restaurador, principalmente na região anterior da maxila, onde a estética é de fundamental importância (CHEE, 2001; NEALE & CHEE, 1994; FREITAS JR. *et al.*, 2010; TSAI, 2011).

O provisório serve como um modelo diagnóstico para determinar a posição e os contornos da restauração final (KAISER e JONES, 1999; JAYACHANDRAN & RATHI, 2010; LEWIS & KLINEBERG, 2011).

Kaiser e Jones (1999), Belser *et al.* (2004), Jayachandran e Rathi (2010), Lewis (2011) concluíram que os contornos das restaurações provisórias sobre implantes atuam como um arcabouço para guiar o contorno do tecido mole para alcançar à estética, sendo aproveitadas para as restaurações definitivas.

Priest (2006), Santosa (2007), Jayachandran e Rathi (2010) descreveram a restauração provisória como um meio fundamental de comunicação entre o dentista e técnico de laboratório.

Priest (2006), Cho, (2007), Jayachandran e Rathi (2010) afirmaram que a fase de provisionalização dos implantes pode ser a mais longa e crítica do tratamento restaurador.

Na maioria das áreas estéticas, a plataforma do implante está localizado subgingivalmente, resultando em uma margem interproximal funda. Esta localização torna difícil o assentamento da plataforma da restauração e remoção do cimento. Por conseguinte, uma interface pilar / restauração aparafusada é aconselhável para minimizar estas dificuldades. O uso de implante dental na zona estética está bem documentada na literatura. Numerosos ensaios clínicos controlados mostram que a sobrevivência do implante e respectiva taxa de sucesso são semelhantes as relatadas para outros segmentos da maxila. Para substituição de um único dente anterior, os sítios sem deficiências de tecidos, apresentam resultados previsíveis, incluindo a estética, que pode ser alcançados porque o suporte do tecido é fornecido pelos dentes adjacentes. Enquanto que a substituição de dentes múltiplos adjacentes na maxila anterior com restaurações de implantes fixos é pouco documentada. Neste

contexto, não é previsível a restauração estética, especialmente em relação aos contornos dos tecidos moles entre os implantes. Atualmente, os resultados estéticos na literatura são inconclusivos para a implementação de abordagens de uma rotina cirúrgica mais correta, como a cirurgia sem retalho e imediata ou colocação tardia de implantes com ou sem carga imediata na maxila anterior (BELSER *et al.*, 2004).

O potencial de previsibilidade para um tecido mole ideal de uma única restauração sobre implante é principalmente devido à preservação de altura da crista óssea dos dentes adjacentes ao local do implante onde apenas um dente foi perdido. Inevitável reabsorção do osso entre implantes seguindo as múltiplas extrações dentárias e colocação do implante é a grande responsável pela arquitetura alterada do tecido mole em torno dos implantes adjacentes (PRIEST, 2007).

Davarpanah *et al.* (2007) ressaltam que o estudo de Tarnow *et al.*, (1992) no qual afirmam que a neoformação da papila vai depender da distância da crista alveolar inter-proximal ao ponto de contato, foi realizado sobre dentes, mesmo que esses resultados possam ser aplicados aos implantes dentários.

Chee e Donovan (1998), Priest (2007) e Freitas Jr. *et al.* (2010) concordam que a instalação do implante na posição tridimensional precisa é essencial para resultados estéticos e biomecânicos.

Se a plataforma do implante é posicionada no nível ósseo que apresenta reabsorção apico coronal, a coroa pode apresentar altura excessiva e comprometer a estética e a biomecânica. No entanto, se o implante é posicionado apicalmente, a ressecção gengival pode ocorrer e resultar em uma coroa de grande comprimento. Além disso, uma plataforma do implante posicionado profundamente no tecido gengival dificulta o ajuste da prótese e a higiene. O manuseio dos tecidos moles está relacionado com o perfil de emergência da coroa implantossuportada (FREITAS JR. *et al.*, 2010).

Priest (2007) relatou que com a tecnologia de implante atualmente disponível, implantes adjacentes não podem fornecer estética ideais, e em algumas circunstâncias, pânticos entre implantes podem criar uma melhor ilusão de papilas com o formato normal. A maior possibilidade de encontrar tecido mole na arquitetura entre implantes adjacentes é entre incisivos centrais superiores. Se ambos os dentes são substituídos com implantes, a simetria sulcular é possível, e com um

espaçamento adequado entre implantes o redundante tecido nasopalatino que permanece, ajuda a recriar papila entre os dois implantes. Por outro lado, o alcance de tecidos moles de forma normal entre um incisivo central e lateral, ou um incisivo lateral e canino é muito difícil. A colocação de um implante num espaço restrito mesio distal, faltando um incisivo lateral, deixa pouco espaço para os apoios ósseos inter-septais. O implantodontista também corre o risco de destruir o osso remanescente inter-septal nas superfícies proximais do incisivo lateral e canino. Nestes casos, uma pântico em cantiléver do incisivo lateral apoiado pelo incisivo central ou canino pode ser esteticamente agradável e manter o sucesso funcional.

Onde defeitos ósseos são substanciais devido ao trauma ou avulsão do dente e a anatomia normal nos tecidos moles não pode ser uma meta alcançável, ou o paciente não quer se submeter a outros procedimentos cirúrgicos, a porcelana na cor da gengiva é muitas vezes uma alternativa aceitável. O conceito de "plataforma de switching" a qual refere-se à utilização de um menor diâmetro do pilar sobre uma plataforma do implante de maior diâmetro, transferindo o perímetro do microgap ou interface implante-pilar para dentro, em direção ao eixo central do implante, deslocando a células inflamatórias para longe da crista óssea adjacente. Assim, a perda óssea em torno do aspecto coronal do implante pode ser limitada, preservando os perfis dos tecido moles.

Durante o exame clínico inicial, o dentista deve considerar que a extração, na região anterior da maxila pode levar a uma perda de tecido vertical médio de 2,0 mm, o que frequentemente resulta em longas coroas implanto-suportadas com superfícies de contato largas para minimizar deficiências na altura da papila interproximal conhecido como espaços negros. Portanto, a colocação do implante após exodontias é uma alternativa excelente de tratamento porque minimiza a migração apical da margem gengival para 1,0 mm e preserva papila (FREITAS JR. *et al.*, 2010).

O carregamento imediato do implante dental permite a colocação mais cedo da restauração provisória. Este tem o potencial de manutenção da morfologia do tecido mole que pode proporcionar uma estética mais ideal (CHEE & DONOVAN, 1998).

A provisionalização fixa imediata sobre implantes oferece melhora no conforto do paciente e na função, obtenção estética precoce, ganho de tempo com cicatrização pós-extração e a osseointegração, eliminando a necessidade de uma restauração provisória removível. Guia a cicatrização e a maturação tecidual (SMITD,

2002); (KAN *et al.*, 2003; FRANCISCHONE *et al.*, 2006; DE ROUCK *et al.*, 2009; LEWIS & KLINEBERG, 2011).

De Rouck *et al.* (2009) sugeriram a necessidade de aumento de tecido mole se a estabilidade primária não permitir a provisionalização imediata.

Apesar da alta taxa de sucesso dos implantes imediatos demonstrada, podendo ser utilizados como uma opção de tratamento viável e previsível, a seleção cuidadosa do paciente e o planejamento do tratamento ainda é de suma importância (KAN *et al.*, 2003).

Hinds (1997), Priest (2006), Jayachandran e Rathi (2010) concordam que a restauração provisória sobre implantes personaliza a cicatrização do tecido mole sendo uma maneira fácil e previsível de conseguir uma forma tecidual suave, natural e estética.

A borda marginal de uma coroa em um pilar natural é situada de 0,5 a 1mm subgingival. A coroa implanto suportada é muitas vezes, por razões estéticas, situada de 2 a 4 mm em submucosa. A presença de tecido queratinizado é, portanto, indispensável para a obtenção de um resultado estético e funcional (DAVARPANA *et al.*, 2007).

O uso apenas do transferente de moldagem para os resultados finais da impressão no modelo mestre, na qual a configuração do tecido mole ao redor da plataforma do implante é circular, desperdiça todo o trabalho de condicionamento do tecido mole desenvolvido clinicamente por uma restauração provisória (ELIAN *et al.*, 2007).

CHEE *et al.* (1997) afirma que a resiliência da gengiva artificial no modelo permite ao técnico de laboratório a oportunidade de criar restaurações que oferecem um resultado mais estético para o paciente.

O perfil de emergência da restauração implanto suportada tem tido um efeito significativo sobre a higiene, saúde periimplantar e estética da prótese. Um contorno correto da prótese provisória é a melhor abordagem para esculpir o tecido mole periimplantar. A reconstrução final protética deve seguir as modificações do tecido mole estabelecidas intra oralmente com a restauração provisória. Assim, várias técnicas têm sido descritas para a transferência precisa do perfil de emergência da

boca para o modelo mestre, facilitando a confecção de uma restauração definitiva ideal (ELIAN *et al.*, 2007).

2. CONCLUSÃO

Baseando-se nessa revisão de literatura, pode-se concluir que:

1. Vários critérios são determinantes na escolha do tipo mais adequado de prótese provisória, incluindo o potencial estético, o conforto do paciente, o tempo de tratamento, custo de laboratório, a oclusão, facilidade de remoção, durabilidade e facilidade de modificação.

2. As restaurações provisórias são de primordial importância para maximizar a estética especialmente na região anterior da maxila. Através delas, pode-se determinar a posição e os contornos da restauração final; guiar o contorno do tecido mole; e funcionam como comunicação entre o dentista e técnico de laboratório.

3. A restauração provisória sobre implantes personaliza a cicatrização do tecido mole sendo uma maneira fácil e previsível de conseguir uma forma tecidual suave, natural e estética.

4. A provisionalização fixa imediata sobre implantes, quando possível, oferece melhora no conforto do paciente, função, obtenção precoce da estética e guia a cicatrização tecidual.

3. REFERÊNCIAS BIBLIOGRÁFICAS

1. BELSER, U.; BUSER, D.; HIGGINBOTTOM, F. Consensus statements and recommended clinical procedures regarding esthetics in implant dentistry. **Int. j. oral maxillofac. Implants**, v. 19 Suppl., p. 73-74, 2004.
2. BIGGS, W. F.; LITVAK, A. L. Jr. Immediate provisional restorations to aid in gingival healing and optimal contours for implant patients. **J. prosthet. dent.**, v. 86, n. 2, p. 177-180, 2001.
3. BLOCK, M. S. *et al.* Prospective evaluation of immediate and delayed provisional single tooth restorations. **J. oral maxillofac. surg.**, v. 67, Suppl 3, p. 89-107, 2009.
4. BREEDING, L. C.; DIXON, D. L. Transfer of gingival contours to a master cast. **J. prosthet. dent.**, v.75, n.3, p. 341-343, 1996.
5. CHEE, W. W.; CHO, G. C.; HA, S. Replicating soft tissue contours on working casts for implant restorations. **J. Prosthodont.**, v. 6, n. 3, p. 218-220, 1997.
6. CHEE, W. W.; DONOVAN T. Use of provisional restorations to enhance soft-tissue contours for implant restorations. **Compend. contin educ. dent.**, v. 19, n. 5, p. 481-489, 1998.
7. CHEE, W. W. Provisional restorations in soft tissue management around dental implants. **Periodontol. 2000.**, v. 27, p. 139-147, 2001.
8. CHEN, S. T.; BUSER, D. Clinical and esthetic outcomes of implants placed in postextraction sites. **Int. j. oral maxillofac. implants.**, v.24. Suppl., p. 186-217, 2009.
9. CHO, S. C. *et al.* Fixed and removable provisional options for patients undergoing implant treatment. **Compend. contin. educ. dent.**, v. 28, n. 11, p. 604-608, 2007.
10. COELHO, A. B.; MIRANDA, J. E.; PEGORARO, L. F. Single-tooth implants: a procedure to make a precise, flexible gingival contour on the master cast. **J. prosthet. dent.**, v. 78, n. 1, p. 109-110, 1997.
11. DAS NEVES, J. B. Prótese sobre Implante. In: DAS NEVES, J. B. **Estética em Implantologia : uma abordagem dos tecidos moles e duros**. São Paulo: Quintessence, 2006. cap. 10, p.321-417.

12. DAVARPANAH, M. *et al.* Nova abordagem cirúrgica. In: DAVARPANAH *et al.* **Manual de Implantodontia Clínica**. São Paulo: Artmed, 2007. Cap. 7, p. 125-144.
13. DE ROUCK, T. *et al.* Instant provisionalization of immediate single-tooth implants is essential to optimize esthetic treatment outcome. **Clin. oral implants res.**, V.20, n.6, p. 566–570, 2009.
14. ELIAN, N. *et al.* Accurate transfer of peri-implant soft tissue emergence profile from the provisional crown to the final prosthesis using an emergence profile cast. **J. esthet. restor. dent.**, v. 19, n. 6, p. 306–315, 2007.
15. FRANCISCHONE, C. E.; CARVALHO, R. S. Restaurações Provisórias em Osseointegração. In: FRANCISCHONE, C. E. *et al.* **Osseointegração e o Tratamento Multidisciplinar**. São Paulo: Quintessence Editora Ltda, 2006. cap. 2, p. 7-33.
16. FREITAS JÚNIOR, A.C. *et al.* Aesthetic approach in single immediate implant-supported restoration. **J. craniofac. surg.**, v. 21, n. 3, p. 792-796, 2010.
17. HINDS, K. F. Custom Impression Coping for an Exact Registration of the Healed Tissue in the Esthetic Implant Restoration. **Int. j. periodontics restorative dent.**, v. 17, n. 6, p. 584–591, 1997
18. JAYACHANDRAN, R.; RATHI, N. Provisional Restoration in Implant Dentistry. International **J. clin. implant Dent.**, v. 2, n. 1, p. 31-38, 2010.
19. KAISER, D. A.; JONES, J. D. Provisionalization for a single cementable dental implant restoration. **J. prosthet. dent.**, v. 81, n. 6, p. 729-730, 1999.
20. KAN J. Y. K.; RUNGCHARASSAENG K.; LOZADA J. Immediate Placement and Provisionalization of Maxillary Anterior Single Implants: 1-Year Prospective Study. **Int j. oral maxillofac. implants.**, v. 18, n.1, p. 31-39, 2003.
21. LEWIS, M. B.; KLINEBERG, I. Prosthodontic considerations designed to optimize outcomes for single-tooth implants. A review of the literature. **Aust. dent. j.**, v. 56, n. 2, p. 181-192, 2011.
22. MACINTOSH, D. C.; SUTHERLAND, M. Method for developing an optimal emergence profile using heat-polymerized provisional restorations for single-tooth implant-supported restorations. **J. prosthet. dent.**, v. 91, n. 3, p. 289-292, 2004.

23. NEALE, D. E.; CHEE, W. W. Development of implant soft tissue emergence profile: a technique. **J. prosthet. dent.**, v. 71, n. 4, p. 364–368, 1994
24. PRIEST, G. Esthetic potential of single-implant provisional restorations: selection criteria of available alternatives. **J. esthet. restor. dent.**, v. 18, n. 6, p. 326-338, 2006.
25. PRIEST, G.F. The esthetic challenge of adjacent implants. **J. oral maxillofac. Surg.**, v. 65, n. 7 Suppl 1., p. 2-12, 2007.
26. SANTOSA, R. E. Provisional restoration options in implant dentistry. **Aust. dent. j.**, v. 52, n. 3, p. 234-242, 2007.
27. SARTORI, I. A. M. *et al.* Previsibilidade estética em Implantes no segmento Anterior. In: MENDES, W. B. **Reabilitação Oral: previsibilidade e longevidade**. Nova Odessa: Napoleão, 2011. cap. 23, p. 658-679.
28. SMIDT, A. Esthetic provisional replacement of a single anterior tooth during the implant healing phase: A clinical report. **J. prosthet. dent.**, v. 87, n.6, p. 598-602, 2002.
29. TARNOW, D.P.; MAGNER, A.W.; FLETCHER, P. The effect of the distance from the contact point to the crest of bone on the presence or absence of the interproximal dental papilla. **J. Periodontol.**, v. 63, n.12, p. 995-996, 1992.
30. TSAI, B. Y. A method for obtaining peri-implant soft-tissue contours by using screw-retained provisional restorations as impression copings: a clinical report. **J. oral implantol.**, v.37, n. 5, p. 605-609, 2011.