

O uso do shunt arterial temporário na cirurgia de controle de dano: relato de caso

The use of temporary arterial shunt in damage control surgery: case report

Emanuela Souza Crespo¹, Eric Levi de Oliveira Lucas¹, Vinícius Guilherme Rocha Batista², Thaís Costa Chaves¹, Francisco César Tomás da Silva Júnior¹, Paulo Vinícius Alves Lopes³, Filipe da Silva Terra¹, Vivian Resende¹, Carla Jorge Machado¹, Mario Pastore Neto², Michael Pereira Fernandes², Guilherme Victor Oliveira Pimenta Reis¹

RESUMO

A cirurgia de controle de dano é amplamente usada no tratamento de pacientes traumatizados e deve ser realizada antes da instalação da tríade letal, caracterizada por coagulopatia, acidose e hipotermia. Quando não é possível a ligadura de vasos nos traumas vasculares, o uso de shunts temporários apresenta-se como estratégia eficaz para manter o fluxo sanguíneo através do vaso lesado. Este artigo apresenta o caso de um paciente do sexo masculino que foi atendido após agressão por arma de fogo e que apresentava lesão perfuro-contusa no hipogástrico. Durante a laparotomia, observou-se secção da artéria ilíaca externa esquerda, além de outras lesões do jejuno.

Palavras-chave: derivação arteriovenosa cirúrgica; procedimentos cirúrgicos operatórios; ferimentos e lesões; prótese vascular.

ABSTRACT

The damage control surgery is widely used in the treatment of trauma patients and should be performed before installation of lethal triad, characterized by coagulopathy, acidosis, and hypothermia. When ligation of vessels in vascular trauma is not possible, the use of temporary shunts presents itself as an effective strategy to maintain blood flow through the injured vessel. This report presents the case of a male patient who was treated after gunshot injury, with pierce-contusion injury in the hypogastrium. During laparotomy, left external iliac artery section and other jejunum injuries were observed.

Keywords: arteriovenous shunt, surgical; surgical procedures, operative; wounds and injuries; blood vessel prosthesis.

INTRODUÇÃO

A cirurgia de controle de dano (CD), ou laparotomia abreviada, é um conjunto de estratégias que visa à restauração dos parâmetros fisiológicos e não anatômicos no paciente em instabilidade hemodinâmica. Amplamente aceita, a cirurgia de CD deve ser realizada antes da instalação da tríade letal, que é caracterizada por coagulopatia, acidose e hipotermia. O objetivo desse procedimento é simplificar e postergar procedimentos complexos, o que pode salvar a vida de pacientes traumatizados antes da exaustão fisiológica.¹

O traumatizado que apresenta lesões multissistêmicas com envolvimento vascular e hemorragia grave pode se beneficiar da cirurgia de CD no trauma vascular. Nesses casos, decide-se por executar esses complexos procedimentos em dois tempos para preservação e restabelecimento da homeostasia do paciente, antes que esse apresente deterioração irreversível.²

RELATO DE CASO

Paciente do sexo masculino, 19 anos, atendido no pronto atendimento do Hospital Risoleta Tolentino Neves, vítima de agressão por arma de fogo. Apresentava uma lesão perfuro-contusa no hipogástrico. À laparotomia de controle de dano verificou-se hemoperitônio (que aparentava ter um volume de aproximadamente 3.000 mL), secção da artéria ilíaca externa esquerda (AIEE) e oito lesões de jejuno.

Realizou-se shunt na AIEE, com sonda de Nelaton nº 18 (Figura 1), já que a premissa da cirurgia de CD vascular é interromper o sangramento e, usualmente, não há tempo hábil para reparos vasculares, mesmo com técnicas simplificadas. Fez-se a introdução da sonda, proximal e distal à lesão arterial, ultrapassando o seguimento acometido, com amarração do vaso e constrição desse contra a sonda (pouco antes de suas extremidades). Em virtude da gravidade do caso e da probabilidade clínica do paciente já cursar com discrasia san-

¹Universidade Federal de Minas Gerais (UFMG), Faculdade de Medicina – Belo Horizonte (MG), Brasil.

²Hospital Risoleta Tolentino Neves – Belo Horizonte (MG), Brasil.

³Hospital das Clínicas da Universidade Federal de Minas Gerais (HC-UFMG) – Belo Horizonte (MG), Brasil.

Contato: carlajmachado@gmail.com

Recebido em 09/02/2016. Aceito para publicação em 25/05/2016.

guínea, acidose metabólica e hipotermia descrita por Burch, não foi realizada heparinização durante o procedimento até que o perfil metabólico fosse traçado e uma correção direcionada dos distúrbios pudesse ser adotada. Foi ainda realizado grampeamento com ressecção do jejuno lesado, sem reconstrução do trânsito, para que não houvesse prolongamento do procedimento. A seguir foi feito fechamento alternativo com a técnica de Silo (bolsa de Bogotá). Após 48 horas de internação em unidade de terapia intensiva (UTI), correção dos distúrbios metabólicos e estabilização do quadro, o paciente foi submetido à reconstrução de circulação arterial em território da AIEE com enxerto de veia safena magna reversa ipsilateral (Figura 2). Fez-se, ainda, anastomose jejuno-jejunal término-terminal e laparorráfia por planos.

O paciente permaneceu em suporte intensivo até que houvesse condições de alta da UTI e resolução do quadro clínico, tendo, na sequência, alta hospitalar em boas condições.

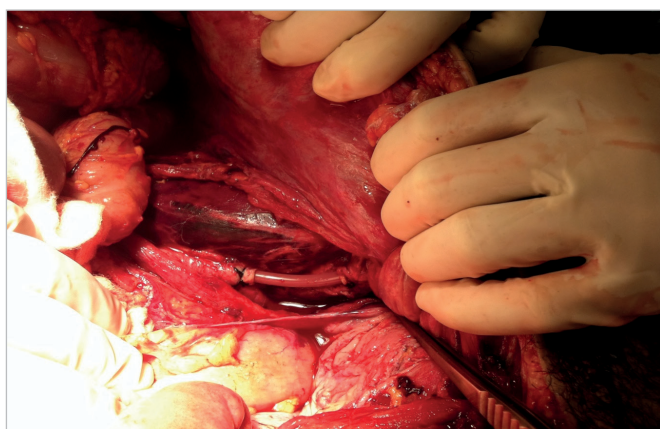


Figura 1. Shunt de artéria íliaca externa com sonda de Nelaton.

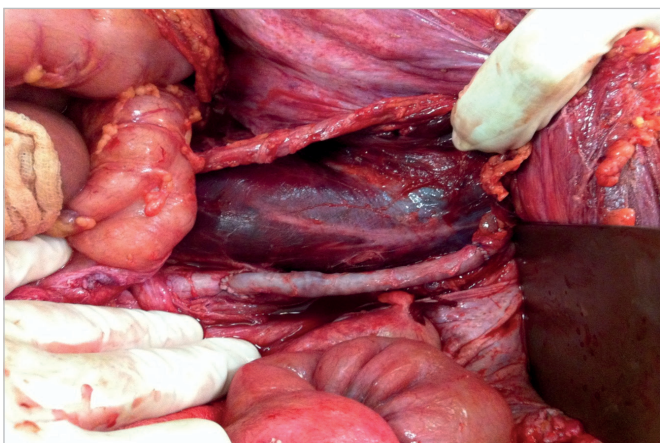

Figura 2. Reconstrução de artéria íliaca externa esquerda utilizando veia safena magna, por meio de anastomose látero-terminal com artéria íliaca externa esquerda e término-terminal com artéria íliaca comum.

DISCUSSÃO

A cirurgia de CD é dividida em cinco estágios: seleção do paciente, operação abreviada, correção dos parâmetros fisiológicos na UTI, reoperação programada e fechamento da parede abdominal.^{1,2} O tempo de cirurgia é reduzido, de forma a controlar hemorragias, infecções e/ou fístulas biliares, intestinais ou vesicais. Constitui um reparo não definitivo das lesões do doente.³

Nos traumas vasculares, quando não é possível a ligadura em cirurgia de CD, tem sido comum o uso de shunts temporários, como dispositivos que mantêm o fluxo sanguíneo através do vaso lesado.³ Atualmente, a técnica de shunts na restauração rápida de irrigação periférica permite que o tubo estabeleça o fluxo por uma média de 2 a 6 horas, até que um novo procedimento permita a restauração do vaso.⁴

As principais indicações para essa técnica são o procedimento cirúrgico de pacientes politraumatizados, ferimentos mutiladores de extremidades, indisponibilidade hospitalar de realização de cirurgia vascular e grande influxo de pacientes traumatizados que sobrecarregam a emergência hospitalar. Além disso, esse procedimento só está indicado na região proximal de extremidades. Para realização do shunt arterial temporário é importante primeiramente o controle proximal e distal da artéria seccionada e, posteriormente, em uma porção não lesionada de cada extremidade, deve ser feita uma secção transversal. Principalmente na porção distal, é recomendada a realização da trombectomia com cateter de Fogarty e lavagem proximal e distal com salina heparinizada (12.500 a 25.000 UI/L) antecedendo a introdução do shunt arterial. Caso o calibre do shunt não se aproxime ao da artéria, há possibilidade de ocorrência de eventos trombóticos ou lesões do vaso. É inserido o tubo entre 15 a 20 mm na porção distal; em seguida, é feita a inserção proximal de comprimento semelhante. Com isso, o tubo é preso por suturas de nós firmes e, assim, uma simples sutura de pele é necessária para cobrir o shunt arterial.⁵

Há diversos tipos de shunts disponíveis, que variam de tamanho e forma, que apresentam eficácia bastante similar e sua patência está relacionada com a preservação da veia adjacente, a extensão do dano muscular na extremidade distal e o risco de contaminação em feridas abertas. Ainda deve ser investigado se o procedimento de heparinização pós-operatória diminui a modesta incidência de trombose do shunt. Contudo, outras técnicas podem ser usadas para evitar eventos trombóticos, como diâmetro adequado do shunt, lavagem com salina heparinizada na região proximal e distal arterial, inserção de shunt venoso em grandes traumas vasculares e realização de fasciotomias sistêmicas.^{1,3,5}

CONCLUSÃO

O uso de shunt com sonda de Nelaton em cirurgias de controle de dano vascular abdominal propicia a indicação da cirurgia em dois tempos para, primeiramente, chegar-se ao restabelecimento de homeostasia de forma adequada e, posteriormente, visar a uma intervenção definitiva. Por fim, conclui-se que o uso do shunt em cirurgias de controle de dano vascular abdominal, como no caso apresentado, foi considerado um procedimento eficaz.

REFERÊNCIAS

1. Burch JM, Ortiz VB, Richardson RJ, Martin RR, Mattox KL, Jordan GL Jr. Abbreviated laparotomy and planned reoperation for critically injured patients. *Ann Surg.* 1992;215(5):476-83.
2. Parreira JG, Soldá S, Rasslan S. Controle de danos: uma opção tática no tratamento dos traumatizados com hemorragia grave. *Arq Gastroenterol.* 2002;39(3):188-97.
3. Shapiro MB, Jenkins DH, Schwab CW, Rotondo MF. Damage control: collective review. *J Trauma.* 2000;49(5):969-78.
4. Percival TJ, Rasmussen TE. Reperfusion strategies in the management of extremity vascular injury with ischaemia. *Br J Surg.* 2012;99 Suppl 1:66-74.
5. Hornez E, Boddaert G, Ngabou UD, Aguir S, Baudoin Y, Mocellin N, et al. Temporary vascular shunt for damage control of extremity vascular injury: a toolbox for trauma surgeons. *J Vasc Surg.* 2015;152(6):363-8.