



ω -Conotoxina MVIIC e células-tronco mesenquimais promovem recuperação motora em ratos *Wistar* após trauma medular agudo

[*ω -Conotoxin MVIIC and mesenchymal stem cells promote motor recovery in Wistar rats after acute spinal cord injury*]

T. L. Serra¹, F. E. Santos¹, M. P. R. C. Coelho¹, C. M. O. Silva², F.G. Melo¹,
A. C. S. Souza¹, J. V. C. Primo¹, D. S. Rodrigues¹, M. V. Gomez³,
J. R. Glória¹, N. M. Ocarino¹, R. Serakides¹, E.G. Melo¹

¹Escola de Veterinária - Universidade Federal de Minas Gerais - Belo Horizonte, MG

²Pontifícia Universidade Católica de Minas Gerais - Belo Horizonte, MG

³Instituto de Ensino e Pesquisa da Santa Casa de Belo Horizonte - Belo Horizonte, MG

T. L. Serra
<https://orcid.org/0000-0003-4576-6176>
F. E. Santos
<https://orcid.org/0000-0001-8579-0029>
M. P. R. C. Coelho
<https://orcid.org/0000-0001-5811-5001>
C. M. O. Silva
<https://orcid.org/0000-0002-7402-596X>
F. G. Melo
<https://orcid.org/0000-0002-2798-7162>
A. C. S. Souza
<https://orcid.org/0000-0003-1313-078X>
J. V. C. Primo
<https://orcid.org/0000-0002-9748-9951>
D. S. Rodrigues
<https://orcid.org/0000-0003-4257-8858>
M. V. Gomez
<https://orcid.org/0000-0002-6082-930X>
J. R. Glória
<https://orcid.org/0000-0002-6242-2247>
N. M. Ocarino
<https://orcid.org/0000-0002-9542-4759>
R. Serakides
<https://orcid.org/0000-0001-5374-6242>
E. G. Melo
<https://orcid.org/0000-0002-3525-5084>

RESUMO

O objetivo deste estudo foi avaliar o efeito da ω -conotoxina MVIIC e das células-tronco mesenquimais (CTM) de forma isolada e sua associação nos ratos submetidos ao trauma medular agudo (TMA). Trinta *Rattus norvegicus*, linhagem *Wistar*, três meses de idade, foram distribuídos igualmente em cinco grupos experimentais: controle negativo (CN), controle positivo (CP), ω -conotoxina MVIIC (MVIIC), células-tronco mesenquimais da medula óssea (CTM-MO) e associação (MVIIC + CTM-MO). O grupo CN foi submetido à laminectomia sem trauma medular, e os grupos CP, MVIIC, CTM-MO e MVIIC + CTM-MO foram submetidos ao trauma medular contusivo. O grupo CP recebeu, uma hora após o TMA, 10 μ L de PBS estéril, e os grupos MVIIC e MVIIC + CTM-MO receberam 10 μ L de PBS contendo 20pmol da ω -conotoxina MVIIC, todos por via intratecal. Os grupos CTM-MO e MVIIC + CTM-MO receberam, 24 horas após, 1x10⁶ de CTM via intravenosa. Avaliou-se a recuperação da função locomotora até o sétimo dia pós-trauma. Os animais tratados com MVIIC + CTM-MO obtiveram recuperação motora após o trauma medular agudo (P<0,05). Conclui-se que essa associação apresentou efeito neuroprotetor com melhora na função locomotora em ratos *Wistar*.

Palavras-chave: terapia celular, lesão medular, bloqueadores de canais de cálcio, neuroproteção

ABSTRACT

The objective of this study was to evaluate the effect of isolated ω -conotoxin MVIIC and mesenchymal stem cells (MSCs) and its association in rats submitted to acute spinal cord injury (SCI). Thirty *Rattus norvegicus*, Wistar strain, three-month-old rats were randomly distributed in five experimental groups with six animals: negative control (CN), positive control (CP), ω -conotoxin MVIIC (MVIIC), bone marrow mesenchymal stem cells (CTM-MO) and the association (MVIIC + CTM-MO). The CN group underwent laminectomy without spinal cord trauma, and groups CP, MVIIC, CTM-MO and MVIIC + CTM-MO were submitted to contusive spinal cord trauma. The CP group received 10 μ L of PBS one hour after SCI, and groups MVIIC and MVIIC + CTM-MO received 10 μ L of PBS containing 20pmol of ω -conotoxin MVIIC, both intrathecally. Groups CTM-MO and MVIIC + CTM-MO received 1x10⁶ of MSCs intravenously 24 hours later. The recovery of locomotor function was evaluated up to seven days post-injury. The animals treated with MVIIC + CTM-MO obtained motor recovery after SCI (P<0.05). It is concluded that this association showed neuroprotective effect with improvements in locomotor function in Wistar rats.

Keywords: cell therapy, spinal cord injury, calcium channel blockers, neuroprotection

Recebido em 31 de dezembro de 2019

Aceito em 10 de julho de 2020

E-mail: talitalsvet@gmail.com

INTRODUÇÃO

O trauma medular agudo (TMA) é frequente na rotina da clínica de pequenos animais, considerada uma afecção grave com alta morbidade e mortalidade, que leva ao comprometimento das funções da medula espinhal (Bahr Arias *et al.*, 2007; Kjell e Olson, 2016). Os tratamentos terapêuticos disponíveis têm ação limitada na recuperação neurológica e, por isso, são desenvolvidos estudos que avaliem estratégias eficazes para o tratamento da lesão medular (Kwon *et al.*, 2004; Kjell e Olson, 2016). O impacto mecânico no momento do trauma causa lesão primária, com ruptura de osteoligamentos, morte neuronal, dano axonal, hemorragia e morte celular, e desencadeia os processos fisiopatológicos após a injúria medular. A lesão primária pode resultar em uma concussão medular a déficits neurológicos transitórios ou permanentes, como a paralisia, além da perda somatossensorial, como consequências das interrupções nervosas (Janssens, 1991; Kwon *et al.*, 2004; Oyinbo, 2011).

A lesão secundária é iniciada em alguns minutos e dura dias após o trauma. Essa fase é caracterizada por alteração na perfusão vascular, infarto isquêmico da substância cinzenta, com possibilidade de necrose dentro de 24 horas das células sobreviventes ao impacto mecânico, desequilíbrio da homeostase iônica, apoptose e morte celular, geração de radicais livres e peroxidação lipídica. Todos esses processos são inter-relacionados, com *feedback* positivo, contribuindo para a disseminação do dano secundário ao tecido adjacente sobrevivente a partir do epicentro da lesão. No dano neuronal, a ruptura da membrana celular leva ao efluxo de potássio e ao influxo de íons de cálcio e sódio, com perda de condutibilidade, causando o disparo neurotóxico.

A excitotoxicidade mediada por glutamato acarreta disfunção mitocondrial, ativação de enzimas líticas, produção de espécies reativas de oxigênio e ativação da cascata de ácido aracdônico, este último responsável pelo início da resposta inflamatória, resultando na necrose da substância cinzenta e na intensa degeneração axonal na substância branca (Janssens, 1991; Kwon *et al.*, 2004; Bahr Arias *et al.*, 2007).

Com o intuito de reduzir o dano secundário no TMA, são realizados estudos com substâncias farmacológicas neuroprotetoras, para diminuir os efeitos deletérios e promover a melhora das funções neurológicas nesses pacientes (Bahr Arias *et al.*, 2007). O estudo com agentes bloqueadores de canais de cálcio demonstra potencial terapêutico nessa afecção por impedir o fluxo exacerbado desse íon, reduzindo a progressão da lesão secundária (Bergman *et al.*, 2000). A toxina de caramujos marinhos do gênero *Conus* é considerada uma substância com alto potencial terapêutico por apresentar estabilidade, facilidade de síntese e alta seletividade presente nas classes das conotoxinas μ (mu) e ω (ômega) pelos canais de sódio e cálcio na membrana plasmática (Lewis e Garcia, 2003; Olivera e Teichert, 2007).

A ação das ω -conotoxinas MVIIC e MVIIA nos receptores de membrana de canais de Ca^{2+} voltagem-dependentes (CCVD) causa o bloqueio dos canais do tipo N e P/Q na medula espinhal, a regulação da liberação de neurotransmissores e a redução dos efeitos deletérios no TMA, como excitotoxicidade glutamatérgica e excesso de influxo de íons de cálcio e sódio (Matute *et al.*, 2007; Oliveira *et al.*, 2014a; 2014b, 2018; Azevedo, 2018).

A terapia com células-tronco mesenquimais (CTM) se destaca pela capacidade de autorrenovação e diferenciação celular com função regenerativa (Caplan e Dennis, 2006). O uso de CTM em ratos no trauma medular agudo demonstrou neuroproteção nas lesões espinhais (Osaka *et al.*, 2010; Silva *et al.*, 2018; Torres *et al.*, 2018), pois promoveu regeneração celular, redução de apoptose de neurônios e de células da glia, com produção de citocinas pró e anti-inflamatórias que podem modular a inflamação pelo trauma espinhal (Caplan e Dennis, 2006; Rosado *et al.*, 2017; Silva *et al.*, 2018), diminuiu o dano do tecido nervoso durante a lesão secundária, bem como promoveu recuperação da função locomotora (Han *et al.*, 2015). Na literatura, não existem relatos que avaliam essas duas terapias em associação, sendo este o primeiro estudo a avaliar a possibilidade de sinergia entre a ω -conotoxina MVIIC e as células-tronco no trauma medular em associação e no trauma medular agudo em ratos *Wistar*.

MATERIAL E MÉTODOS

Este estudo foi aprovado e desenvolvido de acordo com as normas estabelecidas pelo Comitê de Ética no Uso de Animais da Universidade Federal de Minas Gerais (Ceua-UFMG), sob protocolo nº 369/2017. Trinta ratos machos da espécie *Rattus norvegicus*, linhagem *Wistar*, três meses de idade e com peso médio de 350 gramas, foram mantidos com ração comercial para roedores (Presence Alimentos, Brasil) e água *ad libitum*, submetidos a ciclo claro-escuro de 12

horas, em ambiente climatizado. Os animais foram distribuídos aleatoriamente em cinco grupos experimentais, com seis ratos em cada: controle negativo (CN), controle positivo (CP), *ω*-conotoxina MVIIC (MVIIC), CTM da medula óssea (CTM-MO) e *ω*-conotoxina MVIIC associada às CTM (MVIIC + CTM-MO) (Tab. 1). Outros seis *Rattus norvegicus* da linhagem *Wistar*, machos, 30 dias de idade, com 100g de massa corporal, foram utilizados para a coleta da medula óssea e a obtenção das CTM-MO.

Tabela 1. Distribuição dos grupos experimentais e protocolos de tratamento

Grupos	Nº	Laminectomia	TMA	MVIIC (1h após)	CTM (24h após)
CN	6	Sim	Não	Não	Não
CP	6	Sim	Sim	Não	Não
MVIIC	6	Sim	Sim	Sim	Não
CTM-MO	6	Sim	Sim	Não	Sim
MVIIC + CTM-MO	6	Sim	Sim	Sim	Sim

CN - controle negativo; CP - controle positivo; MVIIC - *ω*-conotoxina MVIIC; CTM-MO - células-tronco mesenquimais da medula óssea; MVIIC + CTM-MO - *ω*-conotoxina MVIIC associada às CTM-MO; Nº - número de animais; TMA - trauma medular agudo.

A extração e o cultivo de células-tronco mesenquimais da medula óssea foram realizados conforme protocolo adotado pelo Núcleo de Células-Tronco e Terapia Celular da UFMG (Ocarino *et al.*, 2008). Os animais foram submetidos à eutanásia com sobredose de tiopental sódico 100mg/kg (Thiopentax[®], Cristália Produtos Químicos Farmacêuticos Ltda., Brasil) e lidocaína 10mg/kg (Xylestein[®], Cristália Produtos Químicos Farmacêuticos, Brasil), via intraperitoneal. As CTM foram obtidas dos fêmures e das tíbias dos seis ratos *Wistar* e cultivadas no meio de cultura DMEN (*Dulbecco's Modified Eagle Medium*) (Gibco[®], Invitrogen, USA) com soro fetal bovino (Gibco[®], Invitrogen, USA), mantidas em estufa a 37°C e 5% de CO₂.

As células que não se aderiram foram removidas, e o meio de cultivo foi trocado três vezes por semana, até atingir a confluência celular de 80% a 90%. Ao atingir essa confluência, era realizada a tripsinização e o repique do cultivo celular até as células atingirem a terceira passagem para serem inoculadas nos animais. O fenótipo celular foi caracterizado pela expressão do antígeno de superfície celular (CD - *cluster of differentiation*), em citômetro de fluxo FACScan - (Fluorescence Activated Cell Analyser) (FACScan[™], Becton Dickinson Immunocytometry, USA), utilizando-

se os seguintes anticorpos monoclonais primários (BD Biosciences, USA): anti-CD 45 (clone 69 *mouse*), anti-CD 54 (clone 1A29 *mouse*), anti-CD 73 (clone 5F/B9 *mouse*) e anti-CD 90 (clone OX-7 *mouse*), segundo protocolo estabelecido (Castanheira *et al.*, 2009).

Para o procedimento cirúrgico de laminectomia experimental, os animais receberam antibioticoprofilaxia com cefalotina sódica (Keflin[®], ABL -Antibióticos do Brasil Ltda., Brasil), na dose de 60mg/kg e, para analgesia, sulfato de morfina (Dimorf[®], Cristália Produtos Químicos Farmacêuticos Ltda., Brasil), na dose de 5mg/kg, ambos via intramuscular, 30 minutos antes da cirurgia. A indução anestésica foi realizada em câmara com isoflurano (Isoforine[®], Cristália Produtos Químicos Farmacêuticos Ltda., Brasil), e a manutenção do plano anestésico cirúrgico foi realizada com o mesmo agente, em máscara facial, em sistema de não-reinalação.

Os ratos foram posicionados em decúbito esternal sobre a mesa do disposto de trauma *Multicenter Animal Spinal Injury Study* (MASCIS) *Impactor* (Impactor Model III, The State University of New Jersey, USA). A antisepsia da região dorsal do tronco foi realizada com solução aquosa de digliconato de clorexidina 2% (Riohex[®] 2%

Solução com tensoativos, Rioquímica Ltda., Brasil) e com solução alcoólica de digliconato de clorexidina 0,5% (Riohex[®] 0,5% Solução alcoólica, Rioquímica Ltda., Brasil). O procedimento cirúrgico iniciou-se com a identificação do processo espinhoso da 12^a vértebra torácica (T12); em seguida, foram realizadas incisões de pele e tecido subcutâneo na linha média dorsal, divulsão lateral dos músculos epiaxiais e osteotomia com pinça hemostática de Kocher, seguida de laminectomia dorsal do segmento vertebral T12 com *drill* pneumático neurológico (ECCOS[®] Aesculap, Laboratório B. Braun S.A., Brasil) (Fig. 1A).

Após exposição da medula (Fig. 1B), realizou-se o trauma medular, com exceção do grupo controle negativo, pelo sistema de estabilização vertebral do aparelho estereotáxico MASCIS *Impactor* (Fig. 1C), obedecendo ao protocolo internacional utilizado no *Multicenter Animal Spinal Cord Injury Study* (Young, 2009). O trauma contusivo agudo foi gerado pela queda de haste de 10g a uma altura de 25mm, durante cinco segundos. O dispositivo foi conectado ao *software Impactor 7.0*, no computador, para acompanhamento das curvas de trajetória do impacto, objetivando apontar possíveis erros de velocidade, tempo e altura de queda, conforme Santos e colaboradores (2011).

Os músculos foram aproximados com padrão de sutura Reverdin e redução do espaço morto com sutura simples contínua e dermorráfia com ponto simples separado, utilizando-se fio inabsorvível sintético de *nylon 2-0* (Procare[®], Lamidid, Brasil). Os animais foram mantidos aquecidos com bolsa térmica, durante o procedimento cirúrgico e no pós-operatório imediato, com oxigenoterapia até a completa recuperação anestésica e fluidoterapia com solução de NaCl 0,9% (15mL/kg, via subcutânea). A analgesia foi realizada com sulfato de morfina, na dose de 5mg/kg, via subcutânea, a cada oito horas, durante três dias, e massagem vesical duas vezes ao dia, para o esvaziamento da bexiga, até o dia da eutanásia.

A ω -conotoxina MVIIC (ω -[®], Latoxan, France) utilizada estava na concentração de 20pmol, diluídos em PBS estéril (*Phosphate buffered saline* – tampão fosfato salino), em volume total de 10 μ L, com administração intratecal no espaço subaracnoideo entre a quinta e a sexta vértebras lombares, utilizando-se uma seringa de Hamilton

701LT (10 microL Model 701 LT SYR, Hamilton[®] Company, USA) acoplada à agulha 26G (BD Biosciences, Brasil). Os grupos MVIIC e CTM-MO + MVIIC receberam a aplicação da conotoxina uma hora após o trauma medular, e os grupos CP e CTM-MO receberam somente 10 μ L de PBS estéril uma hora após o trauma. Todos os animais foram induzidos à anestesia geral com isoflurano para contenção e prevenção de possível trauma espinhal decorrente da aplicação.

As CTM imediatamente antes da aplicação intravenosa foram avaliadas quanto à viabilidade celular pelo azul de Tripán, sendo ressuspensas com o volume necessário para se obter 1x10⁶ CTM em 0,2mL de PBS. A injeção de células-tronco mesenquimais nos grupos CTM-MO e CTM-MO + MVIIC ocorreu 24 horas após o procedimento de indução do trauma medular, com uma única aplicação na veia lateral da cauda de 1x10⁶ de CTM, via intravenosa. Os grupos CP e MVIIC receberam o mesmo volume de 0,2mL de PBS. O procedimento foi realizado com indução dos animais na câmara anestésica com isoflurano, para contenção física, no entanto sem atingir plano anestésico cirúrgico para compressão da veia lateral da cauda e aplicação de PBS e CTM.

A avaliação da função locomotora foi feita 24 horas antes do procedimento cirúrgico e diariamente até o sétimo dia após o TMA. Essa avaliação foi realizada posicionando-se cada animal em uma superfície plana, em campo aberto de 1m², e foi filmada durante dois minutos. Os vídeos foram avaliados por dois observadores, sem conhecimento da identificação dos animais e seus respectivos grupos, e a classificação foi estabelecida de acordo com a escala de avaliação locomotora proposta por Basso (1996), com escore de 0-21, em que o zero caracteriza-se por nenhum movimento dos membros pélvicos, e o 21 indica preservação de todas as funções locomotoras preservadas. Após o sétimo dia de indução do trauma medular, os animais foram submetidos à eutanásia com sobredose de tiopental sódico (100mg/kg) e lidocaína (10mg/kg), via intraperitoneal. Coletaram-se segmentos medulares de 1,0cm craniais e caudais ao epicentro da lesão para posterior estudo.

Neste estudo, utilizou-se o delineamento inteiramente ao acaso. A normalidade dos parâmetros foi verificada com o teste de Shapiro-Wilk, e constatou-se que os dados eram não

paramétricos. Os escores referentes à avaliação motora dos ratos *Wistar* foram comparados entre os dias de avaliação em cada grupo pelo teste de Friedman, e, ao sétimo dia, os grupos foram avaliados entre si pelo teste de Kruskal-Wallis,

com nível de significância de 5% ($P < 0,05$). As análises estatísticas foram realizadas com o *software* estatístico *InfoStat*, versão 2016 (Universidade Nacional de Córdoba, Argentina).

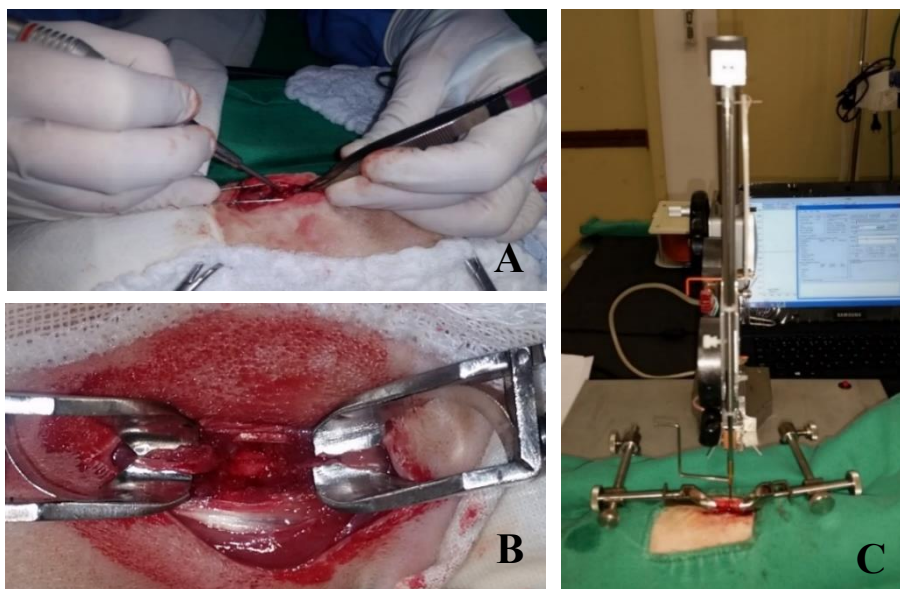


Figura 1. Fotografias do procedimento cirúrgico de trauma medular experimental em ratos *Wistar*. A) Remoção da lâmina dorsal da vértebra T12 com o *drill* pneumático neurológico. B) Medula espinhal exposta com hemorragia após a laminectomia. C) Aparelho MASCIS *Impactor* utilizado para induzir o trauma contusivo agudo na medula espinhal.

RESULTADOS E DISCUSSÃO

As células-tronco mesenquimais da medula óssea de ratos *Wistar* cultivadas até a terceira passagem apresentaram as características morfológicas típicas *in vitro* descritas na literatura, com morfologia semelhante ao fibroblasto, aderência ao material plástico e rápida expansão celular (Caplan e Dennis, 2006; Dominici *et al.*, 2006). A expressão dos marcadores fenotípicos das CTM, nos seguintes antígenos, foram: CD45 (3,06%), CD73 (93,99%), CD54 (95,10%) e CD (86,77%) (Ocarino *et al.*, 2008), mostrando que as células cultivadas apresentaram as características necessárias para serem consideradas células-tronco, e não pertencendo à linhagem hematopoiética, conforme determinado pelo *Mesenchymal and Tissue Stem Cell Committee of International Society for Cellular Therapy* (Dominici *et al.*, 2006).

Os modelos animais de laboratório são necessários para se compreenderem os aspectos da lesão traumática, avaliando-se as alterações

moleculares, bioquímicas e histológicas decorrentes do TMA (Onifer *et al.*, 2007). No intuito de descobrir e desenvolver novos fármacos e terapias que visem à prevenção da perda neuronal, ainda é necessário o uso de animais em modelos experimentais (Rowland *et al.*, 2008). O trauma medular induzido por haste com queda de peso é o modelo mais aceito pelos pesquisadores, por mimetizar situações semelhantes que ocorrem com os seres humanos (Rodrigues *et al.*, 2010).

A utilização do dispositivo de trauma estereotáxico MASCIS *Impactor* permitiu a realização de um trauma medular compressivo padronizado em todos os grupos submetidos ao trauma, o que possibilitou o acompanhamento do processo de injúria medular, corroborando os estudos realizados por Santos e colaboradores (2011) e Azevedo (2018). Todos os animais desses grupos apresentaram o escore BBB entre 0 e 1 na primeira avaliação após a lesão medular.

Os animais do estudo submetidos à contusão com uma haste de 10g em queda livre a 25mm de altura

apresentam paraplegia nos membros pélvicos e alguns ratos tiveram hematúria nos primeiros dias após a lesão medular. Os resultados obtidos foram considerados trauma grave, contrapondo outros autores (Rodrigues *et al.*, 2010; Santos *et al.*, 2011), que obtiveram trauma moderado em modelos experimentais semelhantes de trauma. Essa diferença de classificação entre trauma moderado e grave por esses autores poderia ser devido à escolha de animais de idade, sexo e pesos diferentes, em comparação ao presente estudo, além da localização da lesão do trauma contusivo. Entretanto, Agrawal e colaboradores (2010) realizaram um estudo com trauma contusivo utilizando o MASCIS com classificação das seguintes alturas de impacto: 6,25mm (leve), 12,5mm (moderado), 25mm (grave) e 50mm (muito grave), com dados que corroboram os deste estudo.

O grupo controle negativo (CN) não teve nenhuma alteração motora, o que demonstra que o procedimento cirúrgico de laminectomia não comprometeu a integridade da medula espinhal e, conseqüentemente, a função motora, conforme observado em outros estudos com trauma medular agudo em ratos *Wistar* (Oliveira *et al.*, 2014a, 2014b, 2018, Silva *et al.*, 2018). Os animais não mudaram seu comportamento durante o experimento, não demonstraram dor e mantiveram a ingestão diária de alimento, o que sugere que a analgesia realizada com a administração de sulfato de morfina foi eficiente. Não houve alteração clínica nos animais que receberam as células-tronco mesenquimais, a ω -conotoxina MVIIC e a associação das duas terapias, o que indica a ausência de efeitos colaterais clínicos decorrentes desses tratamentos.

A avaliação da função locomotora em campo aberto por meio do teste BBB (Basso, Beattie e Bresnahan) permitiu uma avaliação de fácil execução e aplicável nos animais, sem causar nenhum dano ou estresse. Os ratos avaliados previamente ao trauma apresentaram o escore máximo 21, caracterizado pela ausência de déficit neurológico, portanto com deambulação normal, suporte de peso nos quatro membros, estabilidade do tronco e cauda elevada. Os animais do grupo CN mantiveram o escore 21 na avaliação durante todo o experimento (Fig. 3A), e os demais grupos submetidos ao TMA apresentaram paraplegia dos membros posteriores

imediatamente após o trauma, com escore 0 e 1 (Fig. 3B).

Esse resultado demonstra que o trauma efetuado foi padronizado e grave, e esses animais gradualmente recuperaram a função locomotora em diferentes graus, classificados de acordo com escore BBB (1 a 21) (Fig. 3C). A Tab. 2 apresenta as medianas do escore BBB dos grupos experimentais do primeiro ao sétimo dia de avaliação.

Os animais de todos os grupos (CP, MVIIC, CTM-MO e MVIIC + CTM-MO), com exceção do controle negativo, apresentaram diferença significativa entre dias avaliados ($P < 0,05$), demonstrando a melhora da locomoção de cada grupo durante esse período. Os animais que receberam a associação terapêutica (MVIIC + CTM-MO) atingiram a melhor classificação no escore BBB.

Quando os grupos foram comparados entre si ao sétimo dia de avaliação, foi observada diferença significativa dos grupos CP, MVIIC e CTM-MO em relação ao grupo CN. Entretanto, o grupo MVIIC + CTM-MO foi semelhante ao grupo controle negativo (Fig. 4). Esse resultado indica que houve rápida recuperação motora do grupo MVIIC + CTM-MO, sugerindo que as células-tronco em associação com a MVIIC apresentaram efeito neuroprotetor no TMA.

Os estudos com ω -conotoxina MVIIC no TMA demonstraram melhora na função motora quando esta foi aplicada pelas vias intralesional e intratecal (Oliveira *et al.*, 2014a; Lozano, 2017; Azevedo, 2018), o que não foi observado no presente estudo. Essas diferenças podem ser devido a tempos diferentes de estudo e à administração da conotoxina, além da via de aplicação. Conclui-se que este tratamento, de forma isolada, não trouxe benefício para os animais dos grupos tratados em comparação ao grupo positivo.

As células-tronco mesenquimais em sua aplicação isolada ou associada à conotoxina promoveram melhor recuperação nos ratos *Wistar*, corroborando os resultados de outros estudos, com efeito terapêutico na recuperação motora na lesão medular (Osaka *et al.*, 2010; Silva *et al.*, 2018; Torres *et al.*, 2018). Outros pesquisadores obtiveram resultados positivos, com os mesmos

efeitos sobre a recuperação da função motora com aplicações, vias intralésional e intravenosa de CTM (Silva *et al.*, 2018; Torres *et al.*, 2018). A aplicação intravenosa de células-tronco é considerada um procedimento não invasivo, e as

células possuem a capacidade de atingir o local da injúria, dispensando a cirurgia para aplicação intralésional; assim, evita-se uma nova exposição e lesão na medula espinhal (Osaka *et al.*, 2010; Han *et al.*, 2015; Ohta *et al.*, 2017).

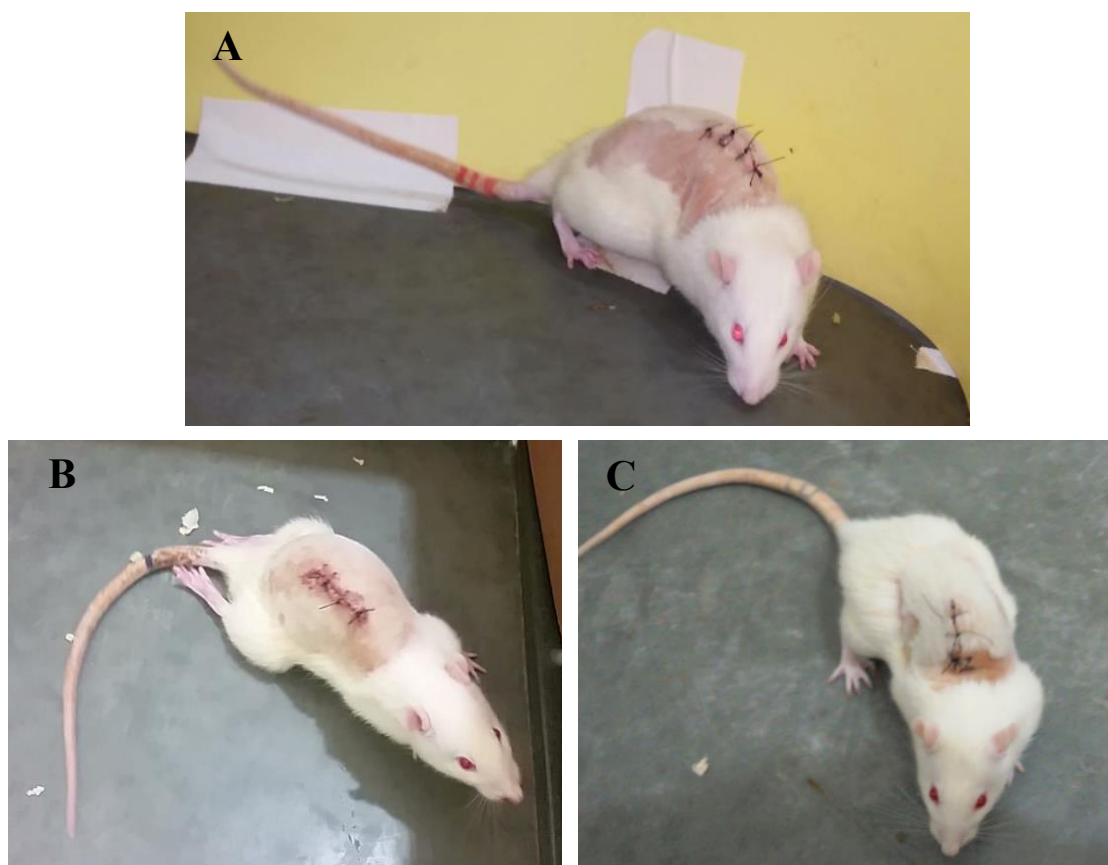

Figura 3. Avaliação da função locomotora em campo aberto ao sétimo dia pela escala de BBB em ratos *Wistar*. A) Animal do grupo CN, classificado no escore 21: observa-se sustentação de peso nos membros torácicos e pélvicos, com estabilidade do tronco e cauda elevada. B) Animal do grupo CP, classificado no escore 0 a 1: nenhum movimento observável a movimento discreto de uma a duas articulações do membro pélvico. C) Animal do grupo CTM-MO, classificado no escore 20: observa-se sustentação de peso nos membros torácicos e pélvicos, com instabilidade do tronco, e cauda elevada (esta última não observável na imagem).

Tabela 2. Valores medianos do escore BBB de avaliação da função locomotora de ratos *Wistar* submetidos à laminectomia (CN) e a trauma medular associado aos tratamentos com PBS estéril (CP), ω -conotoxina (MVIIC), células-tronco mesenquimais da medula óssea (CTM-MO) e sua associação (CTM-MO + MVIIC).

Dias/Grupos	1°	2°	3°	4°	5°	6°	7°
CN	21	21	21	21	21	21	21
CP	0	0	0,5	1	1	1	1
MVIIC	0	0	0,5	0,5	1	1	1
CTM-MO	0	1	1	1	2	2,5	3
MVIIC + CTM-MO	1	1	2,5	4	5	7	7

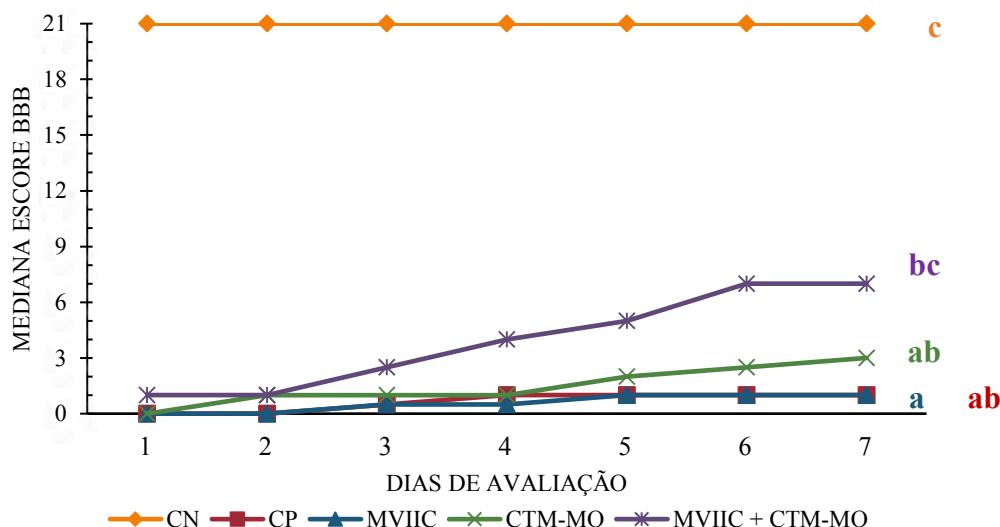


Figura 4. Representação gráfica da mediana do escore BBB de avaliação da função locomotora em campo aberto, durante os sete dias, de ratos *Wistar* submetidos à laminectomia (CN) e a trauma medular associado aos tratamentos com PBS estéril (CP), ω -conotoxina (MVIIC), células-tronco mesenquimais da medula óssea (CTM-MO) e sua associação (CTM-MO + MVIIC). Letras minúsculas diferem entre si pelo teste de Kruskal-Wallis ($P < 0,05$).

O grupo MVIIC + CTM-MO apresentou os escores BBB mais altos em relação aos outros grupos, evidenciando que houve sinergia entre as terapias, o que favoreceu a recuperação neurológica, comprovada pela não diferença estatística entre esse grupo e o controle negativo. A melhora da função motora poderia ser pela ação da conotoxina no bloqueio dos CCVD, que diminuiu os efeitos deletérios da lesão secundária, e das células-tronco, que teriam agido na regeneração do tecido medular lesionado.

CONCLUSÕES

O tratamento proposto com a administração ω -conotoxina MVIIC associada às células-tronco mesenquimais da medula óssea promoveu rápida recuperação da função locomotora após o trauma medular agudo experimental em ratos *Wistar*.

AGRADECIMENTOS

Ao Conselho Nacional de Desenvolvimento Científico e Tecnológico (CNPq), pela bolsa de estudos; à Coordenação de Aperfeiçoamento de Pessoal de Nível Superior (Capes) e à Fundação de Amparo à Pesquisa do Estado de Minas Gerais (Fapemig), pelo auxílio financeiro do projeto.

REFERÊNCIAS

- AGRAWAL, G.; KERR, C.; THAKOR, N.V.; ALL, A.H. Characterization of graded multicenter animal spinal cord injury study contusion spinal cord injury using somatosensory-evoked potentials. *Spine*, v.35, p.1122-1127, 2010.
- AZEVEDO, S.C. *Ômega conotoxina MVIIC no tratamento do trauma medular agudo em ratos Wistar*. 2018, 56f. Dissertação (Mestrado em Ciência Animal) – Escola de Veterinária, Universidade Federal de Minas Gerais, Belo Horizonte, MG.
- BAHR ARIAS, M.V.; SEVERO, M.S.; TUDURY, E.A. Trauma medular em cães e gatos: revisão da fisiopatologia e do tratamento médico. *Semin. Ciênc. Agrár.*, v. 28, p.115-134, 2007.
- BASSO, D.M.; BEATTIE, M.S.; BRESNAHAN, J.C. Graded histological and locomotor outcomes after spinal cord contusion using the NYU weight-drop device versus transection. *Exp. Neurol.*, v.139, p.244-256, 1996.
- BERGMAN, R.; LANZ, O.; SHELL, L. A review of experimental and clinical treatments for acute spinal cord injury. *Vet. Med.*, v.95, p.855-866, 2000.

- CAPLAN, A.I.; DENNIS, J.E. Mesenchymal stem cells as trophic mediators. *J. Cell. Biochem.*, v.98, p.1076-1084, 2006.
- CASTANHEIRA, P.; TORQUETTI, L.T.; MAGALHÃES, D.R.S. *et al.* DAPI diffusion after intravitreal injection of mesenchymal stem cells in the injured retina of rats. *Cell Transplant.*, v.18, p.1-100, 2009.
- DOMINICI, M.; LE BLANC, K.; MUELLER, I. *et al.* Minimal criteria for defining multipotent mesenchymal stromal cells. The International Society for Cellular Therapy position statement. *Cytotherapy*, v.8, p.315-317, 2006.
- HAN, D.; WU, C.; XIONG, Q. *et al.* Anti-inflammatory Mechanism of bone marrow mesenchymal stem cell transplantation in rat model of spinal cord injury. *Cell Biochem. Biophys.*, v.71, p.1341-1347, 2015.
- JANSSENS, L.A.A. Mechanical and pathophysiological aspects of acute spinal cord trauma. *J. Small Anim. Pract.*, v.32, p.572-578, 1991.
- KJELL, J.; OLSON, L. Rat models of spinal cord injury: from pathology to potential therapies. *Dis. Model. Mech.*, v.9, p.1125-1137, 2016.
- KWON, B.K.; TETZLAFF, W.; GRAUER, J.N. *et al.* Pathophysiology and pharmacologic treatment of acute spinal cord injury. *Spine J.*, v.4, p.451-464, 2004.
- LEWIS, R.J.; GARCIA, M.L. Therapeutic potential of venom peptides. *Nat. Rev. Drug Discov.*, v.2, p.790-802, 2003.
- LOZANO, J.S.G. *Efeito neuroprotetor da ômega-conotoxina MVIIC no trauma experimental da medula espinhal em ratos.* 2017. 67f. Dissertação (Mestrado em Ciência Animal) – Escola de Veterinária, Universidade Federal de Minas Gerais, Belo Horizonte, MG.
- MATUTE, C.; ALBERDI, E.; DOMERCQ, M. *et al.* Excitotoxic damage to white matter. *J. Anat.*, v.210, p.693-702, 2007.
- OCARINO, N.M.; BOELONI, J.N.; GOES, A.M. *et al.* Osteogenic differentiation of mesenchymal stem cells from osteopenic rats subjected to physical activity with and without nitric oxide synthase inhibition. *Nitric Oxide*, v.19, p.320-325, 2008.
- OHTA, Y.; HAMAGUCHI, A.; OOTAKI, M. *et al.* Intravenous infusion of adipose-derived stem/stromal cells improves functional recovery of rats with spinal cord injury. *Cytotherapy*, v.19, p.839-848, 2017.
- OLIVEIRA, K.M.; BINDA, N.S.; LAVOR, M.S.L. *et al.* Conotoxin MVIIC improves cell viability and antioxidant system after spinal cord injury in rats. *Plos One*, v.13, p.1-26, 2018.
- OLIVEIRA, K.M.; LAVOR, M.S.L.; SILVA, C.M.O. *et al.* Omega-conotoxin MVIIC attenuates neuronal apoptosis in vitro and improves significant recovery after spinal cord injury in vivo in rats. *Int. J. Clin. Exp. Pathol.*, v.7, p.3524-3536, 2014a.
- OLIVEIRA, K.M.; SILVA, C.M.O.; LAVOR, M.S.L. *et al.* Systemic effects induced by intralesional injection of ω -conotoxin MVIIC after spinal cord injury in rats. *J. Venom. Anim. Toxins. Incl. Trop. Dis.*, v.20, p.1-8, 2014b.
- OLIVERA, B.M.; TEICHERT, R.W. Diversity of the neurotoxic conus peptides: a model for concerted pharmacological discovery. *Mol. Interv.*, v.7, p.251-260, 2007.
- ONIFER, S.M.; RABCHEVSKY, A.G.; SCHEFF, S.W. Rat models of traumatic spinal cord injury to assess motor recovery. *ILAR J.*, v.48, p.385-395, 2007.
- OSAKA, M.; HONMOU, O.; MURAKAMI, T. *et al.* Intravenous administration of mesenchymal stem cells derived from bone marrow after contusive spinal cord injury improves functional outcome. *Brain Res.*, v.1343, p.226-235, 2010.
- OYINBO, C.A. Secondary injury mechanisms in traumatic spinal cord injury: a nugget of this multiply cascada. *Acta Neurobiol. Exp.*, v.71, p.281-299, 2011.
- RODRIGUES, N.R.; LETAIF, O.B.; CRISTANTE, A.F. *et al.* Padronização da lesão de medula espinhal em ratos Wistar. *Acta Ortop. Bras.*, v.18, p.182-186, 2010.
- ROSADO, I.R.; CARVALHO, P.H.; ALVES, E.G.L. *et al.* Immunomodulatory and neuroprotective effect of cryopreserved allogeneic mesenchymal stem cells on spinal cord injury in rats. *Genet. Mol. Res.*, v.16, p.1-24, 2017.

ROWLAND, J.W.; HAWRYLUK, G.W.J.; KWON, B.; FEHLINGS, M.G. Current status of acute spinal cord injury pathophysiology and emerging therapies: promise on the horizon. *Neurosurg. Focus*, v.25, p.1-17, 2008.

SANTOS, G.B.; CRISTANTE, A.F.; MARCON, R.M. *et al.* Modelo experimental de lesão medular e protocolo de avaliação motora em ratos Wistar. *Acta Ortop. Bras.*, v.19, p. 87-91, 2011.

SILVA, C.M.O.; OLIVEIRA, K.M.; LAVOR, M.S.L. *et al.* Benefícios da condroitinase abc associada a células-tronco mesenquimais na lesão espinhal aguda em ratos. *Arq. Bras. Med. Vet. Zootec.*, v.70, p.857-872, 2018.

TORRES, B.B.J.; TORRES, B.B.J.; MARTINS, B.C.; SILVA, C.M.O. *et al.* Dantrolene e células-tronco mesenquimais promovem melhora funcional em ratos Wistar com trauma espinhal agudo. *Pesqui. Vet. Bras.*, v.38, p.703-709, 2018.

YOUNG, W. MASCIS spinal cord contusion model. In: CHEN, J.; XU, Z.C.; XU, X.M.; ZHANG, J.H. *Animal models of acute neurological injuries*. [s.l.]: Springer, 2009. p.411-421.