

Eficácia de contenções fixas e removíveis na prevenção da recidiva do apinhamento anteroinferior

Viviane Alves Pereira DIAS¹

Esdras de Campos FRANÇA¹

Leniana Santos NEVES¹

Marcelo de Araújo LOMBARDI¹

Cibele Comini CÉSAR²

Alexandre Fortes DRUMMOND¹

1. Universidade Federal de Minas Gerais, Departamento de Odontopediatria e Ortodontia (Belo Horizonte/MG, Brasil).

2. Universidade Federal de Minas Gerais, Departamento de Estatística (Belo Horizonte /MG, Brasil).

RESUMO

Introdução: a recidiva do apinhamento anteroinferior é um problema recorrente e um dos principais fatores que levam os pacientes a optar pelo retratamento ortodôntico. Entretanto, não há consenso na literatura sobre a eficácia dos diversos tipos de aparelhos de contenção utilizados. **Objetivo:** o objetivo do presente estudo foi realizar um estudo-piloto para analisar e comparar a eficácia dos aparelhos de contenção fixos e removíveis, no que diz respeito à prevenção da recidiva do apinhamento anteroinferior, após a fase ativa do tratamento ortodôntico, em pacientes de um Curso de Especialização em

Ortodontia e Ortopedia Facial em Belo Horizonte, Minas Gerais. **Métodos:** uma amostra de 23 pacientes em fase de controle de contenção foi aleatoriamente recrutada e dividida em dois grupos: Grupo 1 = contenção fixa; Grupo 2 = contenção removível. O Índice de Irregularidade dos Incisivos de Little foi utilizado para mensurar o apinhamento anteroinferior, através da análise de modelos de gesso confeccionados antes do tratamento (T_0), após o tratamento (T_1) e pelo menos um ano pós-tratamento (T_2). Os testes estatísticos de Mann-Whitney e de Sinais foram realizados para avaliar a variação do apinhamento durante os três tempos. **Resultados:** apesar da maior

variabilidade no índice de irregularidade no Grupo 2 (Grupo 1_{mediana}: 0,47; Intervalo Interquartilico: [0,02; 0,89]; Grupo 2_{mediana}: 0,82; Intervalo Interquartilico: [0,31; 3,22]), não houve diferenças estatisticamente significativas no grau de recidiva de apinhamento em T_2 entre os grupos ($p = 0,084$). **Conclusão:** ambos os tipos de aparelhos de contenção apresentaram eficácia estatisticamente semelhante na manutenção do alinhamento anteroinferior após o tratamento ortodôntico ativo.

PALAVRAS-CHAVE

Má oclusão. Aparelhos ortodônticos. Recidiva.

Como citar: Dias VAP, França EC, Neves LS, Lombardi MA, César CC, Drummond AF. Eficácia de contenções fixas e removíveis na prevenção da recidiva do apinhamento anteroinferior. Rev Clín Ortod Dental Press. 2019 Fev-Mar;18(1):132-40.

Enviado em: 27/04/17 - Revisado e aceito: 01/05/18

DOI: <https://doi.org/10.14436/1676-6849.18.1.132-140.art>

Endereço para correspondência: Viviane Alves Pereira Dias
E-mail: vivianeap87@yahoo.com.br

Os autores declaram não ter interesses associativos, comerciais, de propriedade ou financeiros que representem conflito de interesse nos produtos e companhias descritos nesse artigo.

INTRODUÇÃO

Um dos grandes objetivos — e, sem dúvida, um dos maiores desafios — da Ortodontia é a estabilidade após a fase ativa do tratamento ortodôntico. A recidiva do apinhamento anteroinferior é um dos problemas mais recorrentes, no curto e no longo prazo, e é um dos grandes fatores que levam os pacientes a procurar seus ortodontistas após o tratamento ortodôntico, devido ao seu impacto negativo na estética do sorriso¹.

O período imediatamente após a remoção dos aparelhos ortodônticos é crítico no que diz respeito à estabilidade.² Normalmente, o apinhamento dentário é o primeiro sinal observado da instabilidade oclusal.¹ Sugere-se que o ligamento periodontal precisa de três a quatro meses para remodelação após a fase ativa da terapia³. As fibras colágenas precisam de cerca de quatro a seis meses para sua reorganização, e as fibras elásticas supracrestais podem necessitar de um período de até um ano para remodelação³. Por isso, a maior tendência de recidiva do apinhamento dentário ocorre nos doze primeiros meses subsequentes ao término da fase ativa do tratamento ortodôntico^{4,5}.

Alterações nas arcadas dentárias são processos dinâmicos que ocorrem ao longo da vida de todo indivíduo, até mesmo naqueles que não tenham se submetido ao tratamento ortodôntico^{6,7,8}. Os trespasses horizontal e vertical, a distância intermolares e intercaninos, o comprimento e a largura das arcadas dentárias e o conseqüente aumento da irregularidade dos incisivos são alguns dos fatores passíveis de sofrer alterações em decorrência do envelhecimento^{9,10}. Dessa forma, essas mudanças e as suas conseqüências devem ser encaradas como um processo fisiológico, ou seja, decorrente do envelhecimento humano. No entanto,

o grau das alterações que podem se desenvolver ao longo dos anos é de grande variabilidade individual, além de ser pouco previsível^{7,8,11,12,13}.

O uso de aparelhos de contenção após a fase ativa do tratamento ortodôntico é um procedimento cujo intuito é manter os resultados alcançados durante a terapia, devido à tendência natural dos dentes retornarem à sua posição original^{14,15}. Logo, o período de contenção precisa ser considerado como parte integral do tratamento ortodôntico. No entanto, ainda não há consenso na literatura a respeito da eficácia dos diversos tipos de aparelhos de contenção e, também, com relação ao período em que cada tipo deve ser utilizado¹⁵. Na mandíbula, os aparelhos de contenção mais comumente utilizados são os fixos (colados somente nos caninos ou colados nos seis dentes anteriores) e, também, os aparelhos de contenção removíveis, confeccionados de material termoplastificado a vácuo ou do tipo Hawley¹⁵.

Assim, o objetivo do presente estudo foi analisar e comparar a eficácia dos aparelhos de contenção fixos e removíveis, com relação à prevenção da recidiva do apinhamento anteroinferior, após a fase ativa do tratamento ortodôntico com aparelhos fixos, em pacientes de um Curso de Especialização em Ortodontia e Ortopedia Facial de Belo Horizonte, Minas Gerais.

MÉTODOS

Uma amostra de 28 pacientes, composta por 11 indivíduos do sexo masculino e 17 indivíduos do sexo feminino, foi recrutada aleatoriamente dos arquivos do Departamento de Ortodontia e Odontopediatria de uma faculdade de Odontologia em Belo Horizonte, Minas Gerais. No entanto, desses 28 pacientes, cinco foram excluídos do

estudo, devido a falhas no armazenamento dos dados coletados, totalizando uma amostra final de 23 pacientes. Como critério de inclusão no estudo, os pacientes deveriam ter sido submetidos a tratamento ortodôntico por meio de aparelhos fixos e se encontrar na fase de controle de contenção, há pelo menos um ano. Os pacientes foram divididos em dois grupos, de acordo com o tipo de aparelho de contenção utilizado na região anteroinferior: Grupo 1 = contenção fixa, confeccionada com fio de aço rígido 0,08" e colada somente nos caninos, por meio de condicionamento ácido e

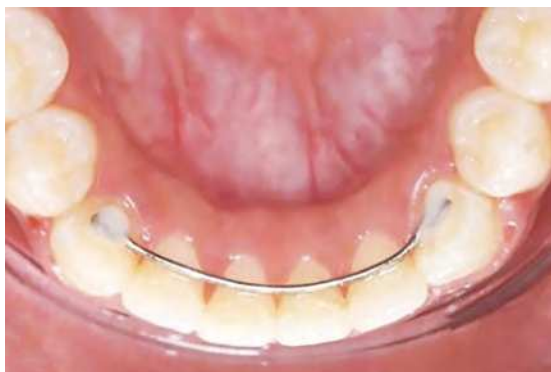

Figura 1: Contenção fixa inferior.

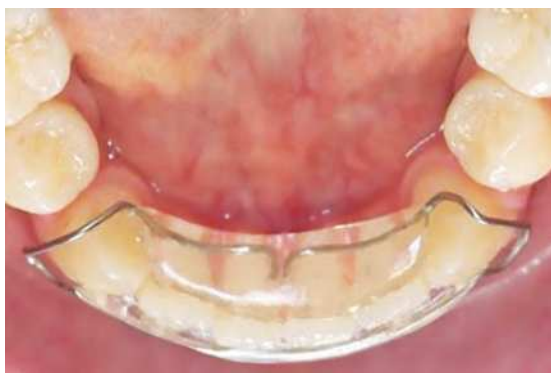

Figura 2: Contenção removível inferior.

resina direta (Fig. 1); e Grupo 2 = contenção removível, confeccionada com fio de aço rígido 0,08" e uma base em acrílico, apoiada na face lingual e vestibular dos dentes anteroinferiores (Fig. 2). Tanto a contenção fixa quanto a removível foram instaladas na mesma consulta de remoção do aparelho fixo. Os pacientes do Grupo 2 foram orientados a utilizar a contenção removível continuamente nos primeiros seis meses. Após esse período, foi recomendado uso somente noturno.

Modelos de gesso da arcada inferior foram confeccionados antes do tratamento ortodôntico (T_0), imediatamente após o término da fase ativa do tratamento ortodôntico (T_1), e pelo menos um ano após o início da fase de contenção (T_2), mediante consentimento assinado pelo paciente ou pelo seu responsável legal. O Índice de Irregularidade dos Incisivos (II) proposto por Little¹ foi utilizado para mensurar o apinhamento anteroinferior nas três etapas (Fig. 3). As mensurações foram realizadas pelo mesmo examinador, por meio do auxílio de um paquímetro digital (Digimes Instrumentos de Precisão Ltda., Mooca, São Paulo/SP) de 300mm e com precisão de 0,01mm.

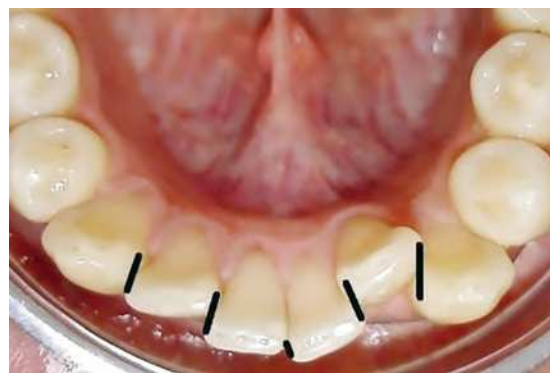

Figura 3: Mensuração do Índice de Irregularidade dos Incisivos de Little.

Para determinação do erro de método, quinze modelos foram escolhidos aleatoriamente, após sete dias, e novas mensurações foram realizadas. A avaliação foi realizada por meio da análise conjunta da correlação entre as duas respostas obtidas pelo observador para a mesma amostra, e pela diferença entre as médias.

O projeto de pesquisa foi submetido e aprovado pelo Comitê de Ética em Pesquisa da UFMG (CAAE: 49355715.1.0000.5149).

ANÁLISE ESTATÍSTICA

Considerando o tamanho da amostra reduzido e o caráter exploratório do trabalho, optou-se por realizar uma análise estatística com um enfoque mais descritivo, e a realização dos procedimentos inferenciais, utilizando métodos não-paramétricos.

A alteração no grau de apinhamento foi descrita por meio do *boxplot*, mediana e intervalo interquartilico (IQ). Para verificação da diferença dos resultados entre os dois tipos de aparelhos de contenção, utilizou-se o teste de Mann-Whitney, e para a verificação da diferença entre os tempos de observação, o teste dos Sinais.

Utilizou-se o nível de 5% de significância para a realização dos testes estatísticos. Todas as análises foram realizadas no programa Stata, versão 12.0 (Stata Corporation, College Station, Texas, EUA).

RESULTADOS

No Grupo 1, somente um paciente (8,33%) foi classificado como portador de perfeito alinhamento em T_0 , de acordo com o Índice de Irregularidade dos Incisivos proposto por Little. Seis pacientes (50%) foram classificados como portadores de

irregularidade mínima, um (8,33%) como portador de irregularidade moderada e quatro (33,33%) como portadores de irregularidade severa. Em T_1 , ou seja, imediatamente após a fase ativa do tratamento ortodôntico, outros seis pacientes alcançaram o perfeito alinhamento, totalizando sete pacientes (58,33%) nessa condição. Quatro (33,33%) foram classificados como portadores de irregularidade mínima e um (8,33%), como portador de irregularidade moderada. Em T_2 , somente três pacientes (25%) conseguiram manter o perfeito alinhamento. Quatro passaram a ser classificados como portadores de irregularidade mínima, totalizando oito pacientes (66,66%) e um (8,33%) continuou com a classificação de portador de irregularidade moderada (Fig. 4).

No Grupo 2, nenhum paciente foi considerado como portador de alinhamento perfeito em T_0 . Seis pacientes (54,54%) foram classificados como portadores de irregularidade mínima; quatro (36,36%), como portadores de irregularidade moderada e um (9,09%) foi classificado como portador de irregularidade muito severa. Em T_1 , nove pacientes (81,81%) alcançaram o perfeito alinhamento e dois (18,18%) foram classificados como portadores de irregularidade mínima. Já em T_2 , somente três pacientes (27,7%) mantiveram o alinhamento perfeito, seis (54,54%) apresentaram irregularidade mínima, e dois (18,18%) apresentaram irregularidade moderada (Fig. 5).

No intervalo entre T_0 e T_1 , houve redução da irregularidade dos incisivos inferiores em quase todos os indivíduos observados em ambos os grupos. Dos 23 pacientes observados, 21 apresentaram melhora no alinhamento anteroinferior, um se manteve estável durante todo o período e um curiosamente apresentou uma maior irregularidade no alinhamento ao fim do tratamento.

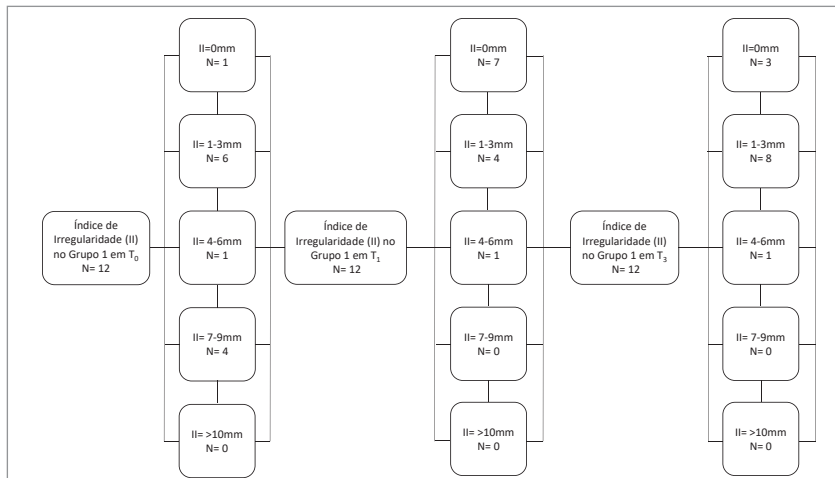


Figura 4: Diagrama da distribuição dos indivíduos do Grupo 1 de acordo com o Índice de Irregularidade dos Incisivos nos três tempos de observação (T₀, T₁ e T₂).

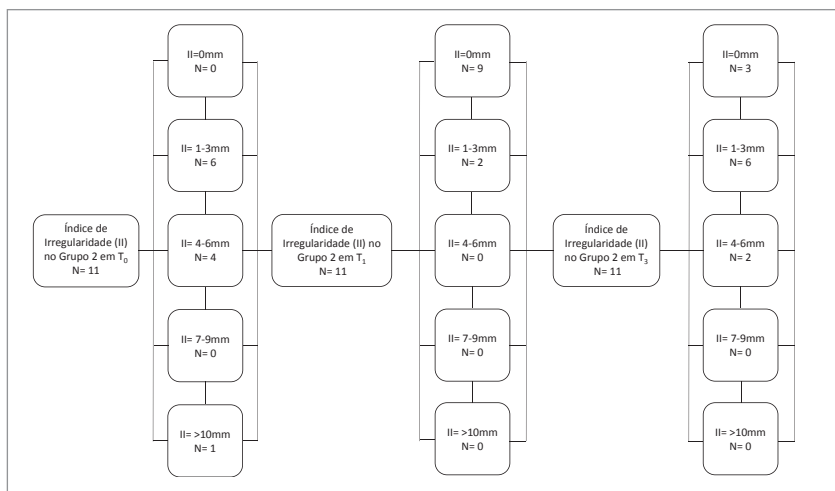


Figura 5: Diagrama da distribuição dos indivíduos do Grupo 2 de acordo com o Índice de Irregularidade dos Incisivos nos três tempos de observação (T₀, T₁ e T₂).

A alteração do apinhamento nesse período variou entre -10,66 e 0,16mm. A mediana da redução foi de -3,23 (IQ= [-4,99; -1,73]), ou seja, redução de 3,23mm (média de -3,71; DP= 2,85). Essas alterações não foram estatisticamente diferentes entre os grupos (Grupo 1_{mediana} = -3,43; IQ= [-5,73; -1,55]; Grupo 2_{mediana} = -2,71; IQ= [-4,99; -2,1]; Valor p= 0,95, teste de Mann-Whitney).

No intervalo entre T₁ e T₂, houve aumento na irregularidade dos incisivos inferiores em quase todos os indivíduos observados. A alteração na

irregularidade variou entre 0 e 5,56 mm (Mediana= 0,59; IQ= [0,15; 2,43]), com grande concentração dos valores no extremo inferior da distribuição, como pode-se observar no Figura 6. A mediana (0,59) se apresenta posicionada bem próxima ao 1º quartil (0,15) e afastada do 3º quartil (2,43). As alterações do apinhamento no intervalo entre T₁ e T₂ também não apresentaram diferenças estatisticamente significativas entre os dois grupos (Valor p= 0,084, teste de Mann-Whitney). O que se pode observar através da análise da distribuição da alteração do apinhamento, segundo o tipo de

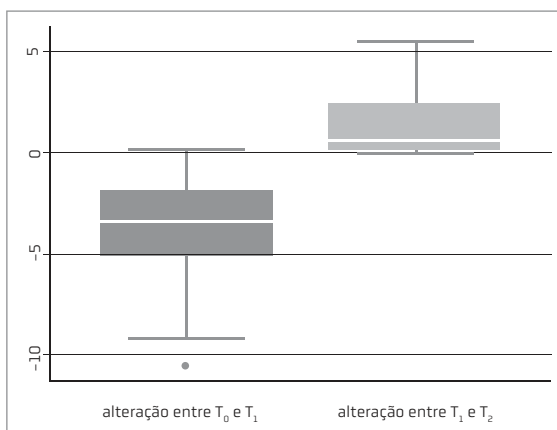


Figura 6: Alteração do Índice de Irregularidade dos Incisivos na amostra total, entre T₀ e T₁ e entre T₁ e T₂.

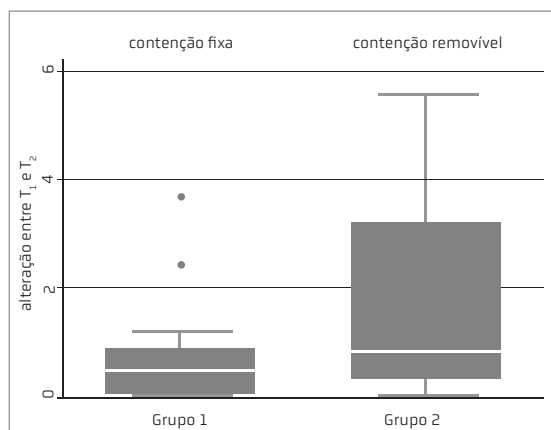


Figura 7: Alteração no Índice de Irregularidade dos Incisivos entre T₁ e T₂, nos Grupos 1 e 2.

dispositivo de contenção, é uma maior variabilidade em milímetros no Grupo 2 (Grupo 1_{mediana} = 0,47; IQ= [0,02; 0,89]; Grupo 2_{mediana} = 0,82; IQ= [0,31; 3,22], como pode ser observado na Figura 7.

DISCUSSÃO

Algumas das grandes vantagens do uso de aparelhos fixos de contenção são: a excelente estética, já que o aparelho é instalado na face lingual/palatina dos dentes anteriores; e a não dependência da cooperação do paciente quanto ao uso, por se tratar de um dispositivo fixo¹⁷. No entanto, esse tipo de aparelho pode dificultar a higienização do local, o que pode levar a um aumento do acúmulo de cálculo na região¹⁵ e trazer consequências negativas para o periodonto do paciente, tais como recessões gengivais e aumento da profundidade de sondagem¹³.

Os aparelhos de contenção removíveis possuem a grande vantagem de poderem ser retirados pelo próprio paciente para a realização da higienização

do local. Entretanto, a possibilidade de remover o dispositivo a qualquer momento pode levar ao uso por tempo insuficiente ou, até mesmo, à não utilização do aparelho de contenção, aumentando-se, dessa forma, as possibilidades de ocorrência da perda do alinhamento anterior^{2,12}.

A fase de contenção, apesar de sua fundamental importância para a manutenção dos resultados alcançados no tratamento ortodôntico ativo, tem sido negligenciada tanto por ortodontistas quanto pelos pacientes, que muitas vezes não são instruídos adequadamente a esse respeito. Apesar de inúmeros estudos já terem demonstrado ao longo dos anos a eficácia dos diversos dispositivos de contenção existentes¹⁶⁻²², não há consenso na literatura a respeito das diferenças nos níveis de eficácia entre ambos.

Alguns estudos têm relatado a fragilidade dos tecidos periodontais durante os primeiros meses após a fase ativa do tratamento ortodôntico^{2,3,4,21}. As fibras periodontais, de uma forma geral, podem

precisar de um período de até um ano para terminar sua reorganização em torno do dente que se encontra em uma nova posição³. Dessa forma, exatamente os 12 primeiros meses subsequentes à remoção dos aparelhos ortodônticos ativos são o período mais crítico no que diz respeito à eficácia dos dispositivos de contenção^{4,8}.

Além da importância do conhecimento sobre o período crítico após o tratamento ortodôntico ativo, o ortodontista precisa entender e identificar os movimentos dentários fisiológicos esperados ao longo da vida de cada indivíduo⁶⁻¹⁰. Logo, num período pós-contenção, algumas alterações nas posições dos dentes são consideradas como movimentações decorrentes do envelhecimento humano^{9,10}. No entanto, o período de observação pós-tratamento ativo no presente estudo foi muito curto, não sendo coerente realizar inferência a respeito de movimento dentário fisiológico nessa amostra.

No período entre T_1 e T_2 , somente quatro pacientes (17,39%) da amostra total não sofreram deterioração do alinhamento anteroinferior. No Grupo 1, 50% da amostra mantiveram o perfeito alinhamento e 91,66% mantiveram índices entre perfeito alinhamento e irregularidade mínima, ou seja, clinicamente aceitáveis. No Grupo 2, somente 33,33% da amostra conseguiram manter o perfeito alinhamento em T_2 . Um indivíduo apresentou Índice de Irregularidade dos incisivos de 6,06mm em T_0 e de 5,56mm em T_2 , ou seja, perda de 91,74% dos resultados de alinhamento alcançados. É provável que esse indivíduo não tenha feito uso do dispositivo de contenção removível em quase todo o período crítico de reorganização do periodonto. Esse quadro clínico é compatível com os resultados de Bjerling et al.¹⁷, que verificaram apinhamento dentário similar ao encontrado antes do tratamento

em sua amostra, que não utilizou nenhum tipo de dispositivo de contenção após a fase ativa do tratamento ortodôntico.

Apesar da maior variabilidade, em milímetros, das alterações no segundo intervalo de observação terem ocorrido no Grupo 2, não houve diferença estatisticamente significativa em comparação com os valores obtidos no Grupo 1. Esse achado é compatível com os resultados de outros estudos^{16,23}, nos quais houve maior deterioração do alinhamento anteroinferior nos indivíduos que faziam uso de dispositivos removíveis; porém, sem apresentar relevância estatística.

O Grupo 1 manteve 91,66% do alinhamento anteroinferior em nível de aceitabilidade clínica, assim como diversos estudos que constataram a eficácia dos dispositivos fixos de contenção^{18,20,21}. O Grupo 2 manteve 81,81% de seus indivíduos com alinhamento entre perfeito e com mínima irregularidade, ou seja, clinicamente aceitáveis. No entanto, somente 33,33% dos pacientes que foram classificados como portadores de perfeito alinhamento em T_1 mantiveram esses resultados em T_2 . Além disso, houve uma maior variabilidade do Índice de Irregularidade dos incisivos nos indivíduos desse grupo em T_2 , com valores variando entre 0 e 5,56 mm. Um indivíduo que possuía irregularidade muito severa em T_0 (10,66mm) e que alcançou o perfeito alinhamento em T_1 teve seus resultados mantidos em T_2 . Dessa forma, pode-se inferir que valores altos desse índice em T_2 possivelmente não estão relacionados com a eficácia dos dispositivos removíveis de contenção, mas sim com o fato de que, para apresentar efetividade, esses aparelhos precisam de total cooperação dos indivíduos, com relação ao tempo correto de utilização. O fator “colaboração” também foi ressaltado nos estudos de Atack et al.¹⁶, cujos resultados também apontaram

uma maior tendência de perda de alinhamento anteroinferior nos indivíduos da amostra que utilizavam aparelhos de contenção removível, porém sem relevância estatística.

CONCLUSÃO

- » Alterações no alinhamento anteroinferior são passíveis de ocorrência tanto em indivíduos que utilizam aparelhos de contenção fixos quanto removíveis.
- » Os dois tipos de aparelhos de contenção analisados apresentaram eficácia estatisticamente semelhante na manutenção do alinhamento anteroinferior, no período de um ano após o término do tratamento ortodôntico ativo.

Effectiveness of fixed and removable retainers in preventing lower anterior crowding relapse

ABSTRACT

Introduction: Relapse of the lower anterior crowding is a recurrent problem and one of the factors that lead patients to opt for orthodontic retreatment. However, there is no agreement in the literature about the effectiveness of various

types of orthodontics retainers used. **Objective:** The aim of this study was to conduct a pilot study in order to analyze and compare the effectiveness of fixed and removable orthodontics retainers regarding prevention of the lower anterior crowding relapse after the active phase of orthodontic treatment in patients of a Specialization Course in Orthodontics and Facial Orthopedics in Belo Horizonte, Minas Gerais. **Methods:** A randomly sample of 23 patients in retention control phase was recruited and divided into two groups: Group 1 = fixed retainer; Group 2 = removable retainer. The Irregularity Index of Little was used to measure the lower anterior crowding, by analysis of plaster casts made before treatment (T_0), after treatment (T_1) and at least one year after treatment (T_2). The statistical Mann-Whitney and Signals tests were performed to evaluate the variation of crowding along the three times. **Results:** Although the greatest variability in Irregularity Index in Group 2 (Group 1_{median}: 0.47; interquartile range: [0.02; 0.89]; Group 2_{median}: 0.82; interquartile range: [0.31; 3.22]), there were no statistically significant differences in the degree of crowding relapse in T_2 between the two groups ($p = 0,084$). **Conclusions:** The two types of orthodontics retainers analyzed have statistically similar efficacy in maintaining the lower anterior alignment, after the active orthodontic treatment.

KEYWORDS: Malocclusion. Orthodontic retainers. Recurrence.

REFERÊNCIAS:

1. Little RM. The Irregularity Index: a quantitative score of mandibular anterior alignment. *Am J Orthod.* 1975 Nov;68(5):554-63.
2. Taner T, Haydar B, Kavuklu I, Korkmaz A. Short-term effects of fiberotomy on relapse of anterior crowding. *Am J Orthod Dentofacial Orthop.* 2000 Dec;118(6):617-23.
3. Reitan K. Clinical and histologic observations on tooth movement during and after orthodontic treatment. *Am J Orthod.* 1967 Oct;53(1):721-45.
4. Okasaki K. Relationship between initial crowding and interproximal force during retention phase. *J Oral Sci.* 2010 June;52(2):197-201.
5. Tynelius GE, Petrén S, Bondemark L, Lilja-karlander E. Five-year postretention outcomes of three retention methods- a randomized controlled trial. *Eur J Orthod.* 2015 Aug;37(4):345-53.
6. Erdinc AE, Nanda RS, Isiksal E. Relapse of anterior crowding in patients treated with extraction and nonextraction of premolars. *Am J Orthod Dentofacial Orthop.* 2006 June;129(6):775-84.
7. Little RM. Stability and Relapse of Mandibular Anterior Alignment: University of Washington Studies. *Semin Orthod.* 1999 Sept;5(3):191-204.
8. Richardson ME. The etiology of lower arch crowding alternative to mesially directed forces: a review. *Am J Orthod Dentofacial Orthop.* 1994 June;105(6):592-97.
9. Tibana RHW, Palagi LM, Miguel JAM. Changes in Dental Arch Measurements of Young Adults with Normal Occlusion- A Longitudinal Study. *Angle. Orthod.* 2004 Oct;74(5):618-23.
10. Tsiopas N, Nilner M, Bondemark L, Bjerklín K. A 40 years follow-up of dental arch dimensions and incisor irregularity in adults. *Eur J Orthod.* 2013 Apr;35(2):230-35.
11. Edwards JG. A long-term prospective evaluation of the circumferential supracrestal fiberotomy in alleviating orthodontic relapse. *Am J Orthod Dentofacial Orthop.* 1988 May;93(Spec n. 5):380-87.
12. Little RM, Wallen TR, Riedel R. A. Stability and relapse of mandibular anterior alignment - first premolar extraction cases treated by traditional edgewise orthodontics. *Am J Orthod.* 1981 Oct;80(4):349-65.
13. Myser SA, Campbell PM, Boley J, Buschang PH. Long-term stability: Postretention changes of the mandibular anterior teeth. *Am J Orthod Dentofacial Orthop.* 2013 Sept;144(3):420-9.
14. Demir A, Babacan H, Nalcaci R, Topcuoglu T. Comparison of retention characteristics of Essix and Hawley retainers. *Korean J Orthod.* 2012 Oct;42(5):255-62.
15. Heymann GC, Grauer D, Swift EJ Jr. Contemporary Approaches to Orthodontic Retention. *J Esthet Restor Dent.* 2012 Apr;24(2):83-7.
16. Atack N, Harradine N, Sandy JR, Ireland AJ. Which Way Forward? Fixed or Removable Lower Retainers. *Angle Orthod.* 2007 Nov;77(6):954-9.
17. Bjerling R, Birkeland K, Vandevska-radunovic V. Anterior tooth alignment: a comparison of orthodontic retention regimens 5 years posttreatment. *Angle Orthod.* 2015 May;85(3):353-9.
18. Booth FA, Edelman JM, Proffit W. Twenty-year follow-up of patients with permanently bonded mandibular canine-to-canine retainers. *Am J Orthod Dentofacial Orthop.* 2008 Jan;133(1):70-6.
19. Lassaie J, Costi A, Charpentier E, Castro M. Post-orthodontic intra- and interarch changes at 1 year: a retrospective study assessing the impact of anterior fixed retention. *Int Orthod.* 2012 June;10(2):165-76.
20. Renkema A, Al-assad S, Bronkhorst E, Weindel S, Katsaros C, Lisson JA. Effectiveness of lingual retainers bonded to the canines in preventing mandibular incisor relapse. *Am J Orthod Dentofacial Orthop.* 2008 Aug;134(2):179e1-8.
21. Renkema A, Renkema A, Bronkhorst E, Katsaros C. Long-term effectiveness of canine-to-canine bonded flexible spiral wire lingual retainers. *Am J Orthod Dentofacial Orthop.* 2011 May;139(5):614-21.
22. Tynelius GE, Bondemark L, Lilja-karlander E. A randomized controlled trial of three orthodontic retention methods in Class I four premolar extraction cases- stability after 2 years in retention. *Orthod Craniofacial Res.* 2013 May;16(2):105-15.
23. Hoybjerg AJ, Currier GF, Kadloglu O. Evaluation of 3 retention protocols using the American Board of Orthodontics cast and radiograph evaluation. *Am J Orthod Dentofacial Orthop.* 2013 July;144(1):16-22.