



O PAPEL DA *VIRDENTOPSY*® NO AVANÇO DAS CIÊNCIAS RADIOLÓGICAS LEGAIS

Resumo: A *viridentopsy*® é uma técnica inovadora de autópsia virtual que utiliza imagens radiográficas, fotos 2D/3D e gravação de vídeo para analisar restos humanos. A técnica foi desenvolvida em 2020, durante a pandemia de COVID-19, para permitir o correto processamento de restos humanos e obter um perfil genético dos restos humanos não identificados. A *viridentopsy*® é uma ferramenta valiosa para as autoridades policiais e forenses, pois pode ajudar a identificar vítimas, obter informações sobre a causa da morte e investigar crimes. A revisão bibliográfica foi realizada na base de dados PubMed®, utilizando os descritores: radiologia odontológica forense. Para refinar a busca dos artigos encontrados, também foi utilizada a relação entre a radiologia odontológica e as ciências radiológicas legais. No Brasil, a *viridentopsy*® tem um potencial significativo para contribuir com a resolução de questões científicas modernas e jurídico-administrativas enfrentadas pelas Ciências Radiológicas Legais.

Descritores: Radiologia Odontológica, Radiologia Legal, Autópsia Virtual.

Viridentopsy®'s role in advancing legal radiological sciences

Abstract: *Viridentopsy*® is an innovative virtual autopsy technique that uses radiographic images, 2D/3D photos, and video recordings to analyze human remains. The technique was developed in 2020 during the COVID-19 pandemic to allow the correct processing of human remains and to obtain a genetic profile of unidentified human remains. *Viridentopsy*® is a valuable tool for law enforcement and forensic authorities, as it can help to identify victims, obtain information about the cause of death, and investigate crimes. A literature review was conducted in the PubMed® database using the descriptors: forensic dental radiology. To refine the search for the articles found, the relationship between dental radiology and legal radiological sciences was also used. In Brazil, *viridentopsy*® has the potential to significantly contribute to the resolution of modern scientific and legal-administrative issues faced by Legal Radiological Sciences.

Descriptors: Forensic Dental Radiology, Legal Radiology, Virtual Autopsy.

El papel de *Viridentopsy*® en el avance de las ciencias radiológicas legales

Resumen: *Viridentopsy*® es una innovadora técnica de autopsia virtual que utiliza imágenes radiográficas, fotografías 2D/3D y grabaciones de vídeo para analizar restos humanos. La técnica fue desarrollada en 2020, durante la pandemia de COVID-19, para permitir el correcto procesamiento de restos humanos y obtener un perfil genético de restos humanos no identificados. *Viridentopsy*® es una herramienta valiosa para las autoridades policiales y forenses, ya que puede ayudar a identificar a las víctimas, obtener información sobre la causa de la muerte e investigar delitos. La revisión de la literatura se realizó en la base de datos PubMed®, utilizando los descriptores: radiología dental forense. Para afinar la búsqueda de los artículos encontrados también se utilizó la relación entre la radiología dental y las ciencias radiológicas jurídicas. En Brasil, *viridentopsy*® tiene un potencial significativo para contribuir a la resolución de los problemas científicos y jurídico-administrativos modernos que enfrentan las Ciencias Radiológicas Jurídicas.

Descritores: Radiología Dental, Radiología Forense, Autopsia Virtual.

Wendell da Luz Silva

Mestrando em Direito Médico, Universidade de Santo Amaro-UNISA. Perito Pesquisador da Sociedade Brasileira de Ciências Forense - SBCF. Conveniado a Sociedade Paulista de Radiologia - SPR. Professor na Escola de Educação Permanente do Hospital das Clínicas - EEP HCFMUSP.

E-mail: wendell.luz@gmail.com

ORCID: <https://orcid.org/0000-0002-7261-3100>

Richard Siqueira Dias

Perito Judicial Forense. Membro do Cadastro Nacional de Peritos do Brasil. Perito Pesquisador da Sociedade Brasileira de Ciências Forense - SBCF. Professor e Perito em Radiologia Legal.

E-mail: tr.richardsdias@gmail.com

ORCID: <https://orcid.org/0000-0002-0987-6573>

Clayton Sidney de Almeida Vergara

Perito Pesquisador da Sociedade Brasileira de Ciências Forense - SBCF. Tecnólogo em Radiologia. Pós-Graduando em Diagnóstico por Imagem. Técnico em Radiologia Odontológica e Perito em Radiologia Legal.

E-mail: claytonvergara@hotmail.com

ORCID: <https://orcid.org/0000-0002-3339-358X>

Leanderson Luiz de Sá

Especialista em Ciências Forenses e Perícia Criminal. Técnico em Radiologia Forense IML/BH. Professor de Técnicas Radiológicas e Radiologia Forense. Técnico em Radiologia Odontológica pela UFMG.

E-mail: leandersonpsi@gmail.com

ORCID: <https://orcid.org/0000-0003-4304-1171>

Submissão: 16/08/2023

Aprovação: 28/09/2023

Publicação: 01/11/2023



Como citar este artigo:

Silva WL, Dias RS, Vergara CSA, Sá LL. O papel da *Viridentopsy*® no avanço das ciências radiológicas legais. São Paulo: Rev Remecs. 2023; 8(14):108-119. DOI: <https://doi.org/10.24281/rremecs2023.8.14.108-119>

Introdução

A análise histórica tanto da radiologia odontológica quanto da medicina odontológica revela um período de confusão entre a prática e a legislação administrativa. A criação do curso técnico em Radiologia Raphael de Barros pelo Hospital das Clínicas de São Paulo, em 1951, marcou um momento histórico no Brasil, sendo o primeiro programa a formar técnicos em Radiologia no país. Essa iniciativa pioneira abriu caminho para o desenvolvimento e reconhecimento da profissão em âmbito nacional¹.

No final dos anos 40, surgiram as primeiras iniciativas de institucionalização e burocratização da atividade dos profissionais das técnicas radiológicas, a fim de atender às especificações governamentais em relação ao uso das radiações em seres humanos e fornecer uma ampla formação a esses profissionais².

Posteriormente, essa regulamentação resultou na promulgação da Lei nº 7.394, em 29 de outubro de 1985, representando um marco na regulamentação da profissão de Técnico em Radiologia no Brasil. Ao longo dos anos, essa lei tem desempenhado um papel fundamental na definição das diretrizes que regem o exercício das técnicas radiológicas^{3,4}.

No contexto da saúde pública, a década de 1960 foi marcada por importantes avanços. Houve a criação do Ministério da Saúde em 1953 e a implementação do Sistema Nacional de Saúde, buscando ampliar o acesso aos serviços médicos em todo o território brasileiro. A regulamentação do salário mínimo para médicos e cirurgiões-dentistas, por meio da Lei nº 3.999 de 15 de dezembro de 1961, fez parte desse contexto de fortalecimento e valorização da saúde pública, bem como da tentativa

de garantir os direitos trabalhistas em profissões emergentes⁵.

Antes da promulgação desta lei, não havia regras específicas que determinavam o salário mínimo desses profissionais. Isso gerava uma grande variação salarial, resultando muitas vezes em remunerações insuficientes para médicos e dentistas. A falta de uma legislação específica levava a desigualdades e injustiças na remuneração desses profissionais, além de dificultar a organização do trabalho e a defesa de seus direitos trabalhistas.

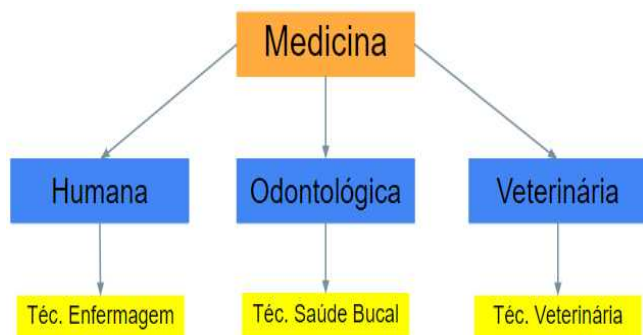
Por outro lado, a Lei nº 3.999 de 1961 veio para preencher essa lacuna e estabelecer diretrizes claras para a remuneração dos médicos e cirurgiões-dentistas, que até então desempenhavam todo o diagnóstico clínico e forense por meio das radiações ionizantes, devido à ausência da própria profissão de técnicos e tecnólogos em radiologia. Essa lei buscava reconhecer o valor e a importância do trabalho desses profissionais para a sociedade, fixando o salário mínimo dos médicos em três vezes o valor do salário mínimo comum da região. Essa medida tinha como objetivo garantir uma remuneração justa e adequada, considerando as peculiaridades da profissão e os custos envolvidos na prestação de serviços médicos e odontológicos⁶.

A legislação também abordou a questão dos estágios realizados para especialização ou aprimoramento de habilidades, estabelecendo critérios claros para diferenciar essas atividades daquelas que deveriam ser remuneradas. Essa definição foi fundamental para evitar abusos e garantir a qualidade da formação dos profissionais de saúde.

Além disso, a lei tratou de aspectos relacionados ao trabalho noturno, ao trabalho realizado fora do local contratado e aos critérios territoriais para fixação dos salários mínimos. Também estabeleceu diretrizes para cargos de chefia de serviços médicos e previu indenizações estaduais em casos de descumprimento da legislação.

A criação do Conselho Federal e dos Conselhos Regionais de Odontologia (CFO), pela Lei nº 4.324, de 14 de abril de 1964, ocorreu vinte anos antes da criação dos Conselhos Nacional e Regionais de Técnicos e Tecnólogos em Radiologia Médica (1985). Contudo, o CFO só legisla sobre o uso das imagens médicas odontológicas como integrante das atribuições dos médicos cirurgiões dentistas em 2015 pela Resolução 148 da CFO, que posteriormente atribuíram (delegaram) a operação desses equipamentos aos Auxiliares de Saúde Bucal e Técnicos em Saúde Bucal, mesmo não constando em nenhum artigo de sua lei essa permissão (regulamentada no Brasil pela Lei nº 11.889, de 24 de dezembro de 2008). Assim como o Técnico em Radiologia Médica surgiu como uma fragmentação das atribuições dos médicos para a regulamentação do setor radiológico como radiodiagnóstico, operando os equipamentos de imagens em 1985, por meio da Lei 7.394 de 1985^{7,8}.

Figura 1. Ramificação técnica da medicina enquanto ciência central das ciências médicas.



Concomitantemente a esses eventos, ocorreu a regulamentação da profissão de Técnico em Radiologia em 29 de outubro de 1985, por meio da Lei n.º 7.394/85 e do Decreto n.º 92.790/86, representando um avanço significativo no reconhecimento e valorização desses profissionais. Essa medida legal proporcionou uma base sólida para o exercício da profissão, estabelecendo direitos, deveres e responsabilidades. A legislação estabeleceu critérios para a formação e atuação dos técnicos em Radiologia, garantindo a qualificação necessária para o desempenho seguro e eficiente das atividades profissionais. Além disso, definiu-se a jornada de trabalho, os direitos trabalhistas e a remuneração adequada para esses profissionais⁴.

Com a regulamentação, a profissão de Técnico em Radiologia ganhou reconhecimento e valorização, tornando-se um componente essencial na equipe de saúde, especialmente nas áreas de diagnóstico por imagem e radioterapia. A atuação desses profissionais contribui de forma significativa para o diagnóstico precoce e o tratamento adequado de diversas doenças, proporcionando uma melhor qualidade de vida para a população.

Com a criação do Conselho Nacional de Técnicos em Radiologia (CONTER) em 4 de junho de 1987, foi estabelecida uma entidade reguladora que tem como objetivo principal zelar pelo controle jurisdicional da profissão em todo o território brasileiro. O CONTER exerce um papel fundamental na fiscalização, normatização e representatividade dos técnicos e tecnólogos em Radiologia, garantindo a qualidade dos serviços prestados e a segurança dos pacientes⁹.

Somente em 2012 o CONTER legislou sobre a inclusão das técnicas em radiologia odontológica (art.

3º, Resolução nº 02 de 2012- CONTER) e a operação dos equipamentos de imagens médicas como integrante das atribuições profissionais dos técnicos e tecnólogos em Radiologia, por meio da Resolução nº 02 de 2012, de forma que possa esclarecer os fatos que as imagens criadas na radiologia odontológica são imagens com radiação ionizante e que fazem parte do Art. 2º, da referida norma, radiológica, no setor de diagnóstico por imagens médicas¹⁰.

Até o presente momento, não há um posicionamento jurídico sobre a aparente confusão jurídico-administrativa entre a aplicação prática da lei no tempo e no fato prático.

Material e Método

A revisão bibliográfica foi realizada na base de dados PubMed®, utilizando os descritores: radiologia odontológica forense. Para refinar a busca dos artigos encontrados, também foi utilizada a relação entre a radiologia odontológica e as ciências radiológicas legais.

O número de artigos corresponde à revisão bibliográfica atualizada até o dia 15 de junho de 2023. Os artigos foram selecionados de acordo com o idioma de publicação (inglês). Também foram utilizados artigos em língua portuguesa publicados na base de dados Scielo®, PubMed, Elsevier e no portal da USP, relacionados às ciências radiológicas legais, além de livros-texto e legislação pertinente ao estudo.

Resultados e Discussão

Radiografias Intraorais versus Tomografia Computadorizada

No que diz respeito às técnicas bidimensionais, as radiografias intraorais desempenham um papel fundamental. Entre os tipos de radiografias

intraorais, destacam-se a radiografia periapical, interproximal (Bite Wing) e oclusal. A radiografia periapical é capaz de capturar o comprimento completo de um ou mais dentes, proporcionando uma visão detalhada da coroa dentária, ligamento periodontal e osso alveolar. Essa técnica é amplamente utilizada para a detecção de cáries, avaliação de restaurações, cronologia de erupção, anomalias dentárias, lesões periapicais e outras condições ósseas. Já a radiografia interproximal é indicada para visualizar as superfícies interproximais dos dentes posteriores e as cristas alveolares, permitindo a detecção de cáries, integridade de restaurações e presença de cálculos interproximais⁹.

Por fim, a radiografia oclusal é empregada para obter uma visão ampla das estruturas bucais, como grandes patologias, corpos estranhos, fendas palatinas ou mandibulares, sialólitos, entre outros. Essas técnicas bidimensionais proporcionam uma visualização nítida dos elementos dentários e seus tecidos de suporte, além de apresentarem uma metodologia relativamente simples e menor custo em comparação com as técnicas tridimensionais.

Por outro lado, as técnicas tridimensionais têm se mostrado promissoras na imagiologia odontológica. A tomografia computadorizada (TC) é uma técnica que permite a obtenção de imagens tridimensionais por meio de um feixe de raios-x em formato de leque. A TC oferece uma visão global e detalhada das estruturas maxilomandibulares, incluindo dentes, tecidos ósseos, articulações temporomandibulares e seios maxilares. Essa técnica é especialmente útil na pesquisa de patologias em tecidos moles, colocação de implantes, visualização de dentes impactados, cirurgia bucomaxilofacial,

traumatologia, avaliação da articulação temporomandibular, detecção de fraturas radiculares verticais, entre outras aplicações clínicas. A principal vantagem da TC é sua capacidade de visualizar estruturas sobrepostas em diferentes planos, proporcionando uma melhor compreensão anatômica dos processos patológicos. No entanto, é importante considerar que a TC apresenta desvantagens, como a disponibilidade limitada, alta dose de radiação e custo mais elevado em comparação com as técnicas bidimensionais^{9,11}.

Uso de Índices Mandibulares em Radiografias Panorâmicas

No processo de identificação humana, estudos têm sugerido o uso de mensurações mandibulares, por meio de radiografias panorâmicas (RP), como uma ferramenta para a avaliação do dimorfismo sexual. Com base nessa premissa, o presente estudo buscou investigar se os índices panorâmicos mandibular superior (PMS) e inferior (PMI), bem como o índice de reabsorção óssea alveolar (ROA) mandibular, poderiam ser utilizados como medidas preditoras do sexo. Além disso, procurou-se desenvolver e validar uma fórmula para a análise do dimorfismo sexual em indivíduos edêntulos brasileiros¹².

A amostra do estudo consistiu em 300 radiografias panorâmicas de pacientes edêntulos totais, divididas em faixas etárias: 51-60, 61-70 e 71-80 anos. Todas as medições foram realizadas por um único avaliador cego e previamente treinado, utilizando o *software Inkscape*®. As análises estatísticas foram conduzidas no *software IBM*® SPSS® Statistics for Windows, versão 20.0, adotando-se um nível de confiança de 95%^{12,13}.

Curvas Receiver Operating Characteristic (ROC) foram construídas para estimar os pontos de corte na análise do dimorfismo sexual. Além disso, foram calculadas as áreas sob a curva, sensibilidade, especificidade, valores preditivos positivo e negativo, acurácia e razão de verossimilhança^{12,13}.

Os resultados revelaram que o Índice Panorâmico Mandibular apresentou significância estatística na predição do sexo na faixa etária de 71 a 80 anos. Quando considerada a média dos lados, o índice PMS também mostrou-se significativo ($p=0,037$). Além disso, o Índice de ROA apresentou associação estatisticamente significativa com o sexo¹².

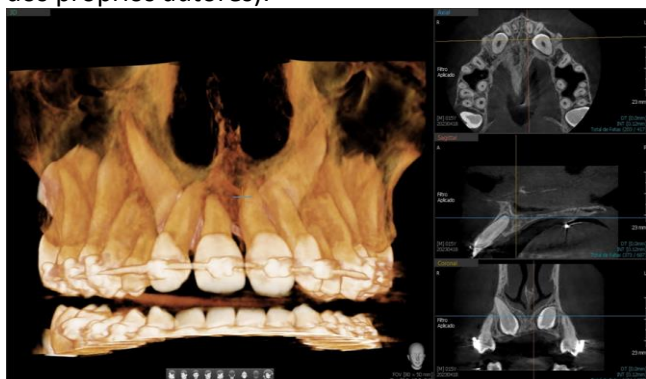
Com base nos índices mensurados neste estudo, foi possível estabelecer uma fórmula para a estimativa do sexo em pacientes edêntulos. Essa fórmula alcançou uma acurácia de 61%, apresentando valores crescentes à medida que a faixa etária aumentava (72,0% para 61-70 anos e 80,0% para 71-80 anos). Para a validação dessa fórmula, que se baseou em uma sensibilidade de 66% para predizer o sexo masculino e uma razão de verossimilhança de 6,00 (IC95% = 3,64-9,88), foram necessárias avaliações de 45 radiografias para cada sexo^{12,13}.

Os resultados da validação demonstraram que a capacidade preditiva da fórmula foi significativa ($p<0,001$), apresentando uma sensibilidade de 75,6% e uma especificidade de 73,3%. Com base nesses achados, os índices radiomorfométricos mandibulares avaliados mostraram-se como preditores do dimorfismo sexual, permitindo a estimativa do sexo por meio de uma fórmula em indivíduos edêntulos brasileiros^{12,13}.

Viridentopsy®

A *viridentopsy*®, método tríplice na radiologia forense, que combina os termos "*virtuais*", "*dentária*" e "*autópsia*", tem desempenhado um papel significativo no avanço das ciências radiológicas legais no Brasil. A utilização da Tomografia Computadorizada Cone Beam (TCCB) e da Tomografia Computadorizada Facial Cone Beam (TCFC) é um dos principais passos desse método, permitindo uma análise detalhada das regiões da cabeça e do pescoço, como crânio, face e cervical, por meio de imagens obtidas em cortes axiais, coronais e sagitais, juntamente com imagens de reconstrução em 3D^{14,15}.

Figura 2. Reconstrução multiplanar (banco de dados dos próprios autores).



A TCCB e a TCFC são técnicas radiológicas que se destacam por sua alta resolução espacial e baixa dose de radiação, tornando-as ideais para a análise forense em casos de identificação de restos humanos não identificados. Essas técnicas permitem a obtenção de imagens precisas e detalhadas das estruturas dentárias e craniofaciais, o que é essencial para a identificação post-mortem de indivíduos¹³.

No processo da *viridentopsy*®, é fundamental seguir uma sequência de procedimentos para garantir resultados confiáveis. Primeiramente, todos os cadáveres devem ser analisados levando em consideração os diferentes estágios de

decomposição, putrefação, esqueletização ou carbonização. Essa abordagem permite uma compreensão abrangente das características individuais e patológicas presentes nos restos mortais¹⁶.

Além disso, a documentação fotogramétrica desempenha um papel crucial na *Viridentopsy*, pois permite a captura de imagens desde o início do posicionamento do cadáver até a confecção da imagem digital. Essas imagens documentam o processo de análise e servem como registros visuais que auxiliam na interpretação e comparação com imagens ante-mortem¹⁶.

Quanto à aquisição das imagens, é importante respeitar o estado de decomposição do cadáver. Os primeiros estágios de decomposição antes da putrefação ou o estado de esqueletização são considerados aceitáveis para a obtenção de imagens de panorâmica e TCFC. No entanto, é necessário adaptar as técnicas de posicionamento ante-mortem para capturar imagens de TCFC em casos de cadáveres em decomposição com morte ocorrida de 24 a 48 horas^{17,18}.

Em situações em que o cadáver está em fase de putrefação ou carbonização, recomenda-se o uso do "*saco de cobertura para óbito*" para a realização do exame, preferencialmente em posição decúbito dorsal ou em sedestação, utilizando o equipamento modelo TCFC. Já nos casos em que o cadáver se encontra em estado de esqueletização, é necessário utilizar uma armação de arame adaptada para fixar o crânio e a face do cadáver na posição anatômica durante a realização da TCFC^{9,11}.

Um aspecto fundamental para garantir a comparação adequada das imagens é manter o

melhor padrão de montagem de templates, respeitando o modelo de utilização ante-mortem. Isso facilita a comparação com imagens post-mortem e auxilia na identificação dos restos humanos^{19,20}.

Para garantir a preservação e acesso futuro às imagens, é essencial que os arquivos digitais originais estejam no formato DICOM, que é amplamente utilizado na área radiológica. Além disso, as imagens de reconstrução e cortes devem ser armazenadas em plataformas de nuvem ou softwares digitais que permitam o acesso remoto para análise do material coletado^{21,22}.

O projeto *viridentopsy*[®], lançado em 2020 durante a pandemia de COVID-19, desempenha um papel crucial na aceleração do processo de identificação humana post-mortem e na estimativa da idade dos seres vivos. Além disso, essa abordagem inovadora também se mostra uma valiosa ferramenta educacional para o treinamento remoto em odontologia forense e anatomia de crânios^{9,15}.

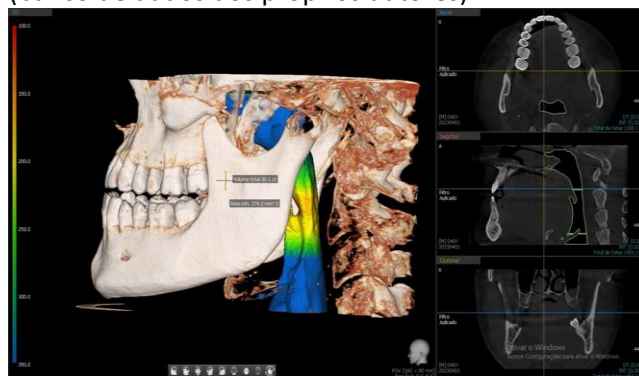
Portanto, a *viridentopsy*[®], impulsionada pelos avanços da Tomografia Computadorizada Cone Beam e das ciências radiológicas legais, tem se estabelecido como um método promissor no campo forense, contribuindo para a resolução de casos de identificação de restos humanos não identificados e proporcionando uma abordagem humanitária na busca por pessoas desaparecidas compatíveis^{9,15}.

A Tomografia Computadorizada Feixe Cônico na Identificação de Restos Humanos

A *viridentopsy*[®], um método inovador que nasceu em 2020 durante a pandemia de COVID-19, tem proporcionado avanços significativos no campo das ciências radiológicas legais no Brasil¹⁸. O processo de *viridentopsy*[®] utiliza diversas modalidades de imagens

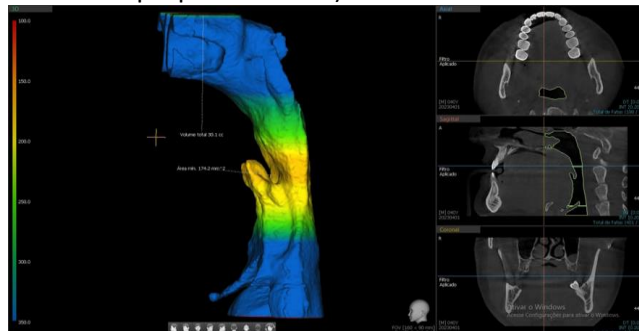
radiográficas, como radiografias periapicais, tomografias computadorizadas cone beam 2D e 3D, panorâmicas, além de fotografia 2D/3D e vídeos gravados da área de interesse. A documentação fotogramétrica e a digitalização 3D realizada por scanner intraoral também desempenham um papel fundamental nesse método¹⁷.

Figura 3. Reconstrução multiplanar de vias aéreas (banco de dados dos próprios autores).



A Tomografia Computadorizada Convencional (TC) tem sido amplamente utilizada em investigações internas e post-mortem, sendo a tecnologia preferida para muitas aplicações de imagem. Sua geometria de detector de baixo custo permite adquirir uma seção transversal a cada revolução, oferecendo visualizações anatômicas com profundidade e evitando o problema da redução da tridimensionalidade em estruturas bidimensionais. Além disso, a TC convencional utiliza uma pequena quantidade de radiação em cada varredura, resultando em imagens de alta qualidade²³.

Figura 4. Reconstrução 3D das vias aéreas (banco de dados dos próprios autores).



No entanto, a geometria do feixe na TC convencional apresenta algumas limitações que podem ser superadas com o uso da Tomografia Computadorizada de Feixe Cônico (TCFC). A TCFC tem passado por uma evolução significativa, com unidades menores e mais acessíveis. Esses equipamentos são estruturalmente viáveis, projetados para auto calibração e eliminam a necessidade de protocolos específicos. A TCFC é amplamente utilizada em aplicações clínicas relacionadas à cabeça, pescoço e extremidades, e seu uso está sendo desenvolvido para imagens intraoperatórias¹⁴.

No contexto das investigações post-mortem, a TCFC tem se mostrado útil na geração de imagens intrabucais e panorâmicas que são semelhantes às radiografias odontológicas convencionais. Essa tecnologia é vantajosa para a estimativa de idade, facilitação de aproximações e identificação de traumas, fraturas e posicionamento de placas de fixação durante procedimentos intraoperatórios. A excelente resolução esquelética facial e dentária da TCFC, aliada ao tempo reduzido dos procedimentos, torna-a extremamente vantajosa para o estudo de anomalias, patologias, variações anatômicas e outras lesões²⁴.

Um dos principais benefícios práticos da TCFC em aplicações forenses é seu tamanho, portabilidade e custo. Esses fatores permitem que seja utilizada em uma ampla gama de situações e locais, inclusive em necrotérios de campo utilizados em investigações externas de fatalidades em massa. A TCFC é facilmente transportada em um veículo pequeno e pode ser temporariamente posicionada em instalações niveladas. Essa capacidade de levar um

equipamento radiológico portátil ao campo ou acampamento médico para atendimento emergencial tem sido uma prática utilizada desde a Primeira Guerra Mundial^{24,25}.

Protocolos Aplicáveis de *Virdentopsy*®

A técnica de *virdentopsy*® é uma ferramenta inovadora que pode ajudar a identificar e investigar casos de tortura (Tabela 1). A *virdentopsy*® é uma técnica de autópsia virtual que utiliza imagens radiográficas, fotos 2D/3D e gravação de vídeo para analisar restos humanos. A técnica foi desenvolvida em 2020, durante a pandemia de COVID-19, para permitir o correto processamento de restos humanos por meio da coleta de dados dentinários de dentes e maxilares, que foram então transmitidos a odontologistas forenses remotamente para uma opinião especializada para obter um perfil genético dos restos humanos não identificados^{9,21}.

O Protocolo Brasileiro de Perícia Forense no Crime de Tortura é um documento atualizado e revisável que estabelece diretrizes e recomendações técnicas nas áreas da Criminologia, Vitimologia, Criminalística, Medicina Legal, Odontologia e Psicologia Forense, entre outras disciplinas científicas relevantes. Este protocolo tem como objetivo orientar a condução de exames médico-legais e avaliações nos casos de suspeita de tortura, embasando-se em fundamentos médico-legais, criminalísticos e nos avanços das áreas forenses mencionadas^{20,26}.

Os protocolos de *virdentopsy*® e de Perícia Forense no Crime de Tortura são complementares e podem ser usados em conjunto para melhorar a identificação e investigação de casos de tortura. A técnica de *virdentopsy*® pode ser usada para

identificar restos humanos e obter informações sobre a causa da morte, enquanto o Protocolo de Perícia Forense no Crime de Tortura pode ser usado para

coletar e analisar evidências físicas e testemunhos de testemunhas^{20,26}.

Tabela 1. Metodologia pericial em crimes de tortura [26].

Metodologia Pericial em Crimes de Tortura	
Realização do exame pericial	<ol style="list-style-type: none"> 1. Necessidade de objetividade, imparcialidade e embasamento científico nas avaliações periciais; 2. Recomendação de especialização dos peritos em casos de tortura, com treinamento no Protocolo de Istambul; 3. Colaboração com profissionais especializados em Psicopatologia Forense e Odontologia Forense.
Exame de lesões corporais	<ol style="list-style-type: none"> 1. Valorização do exame esquelético-cutâneo da vítima; 2. Descrição detalhada das características e localizações de cada lesão; 3. Utilização de esquemas corporais para registro das lesões encontradas; 4. Importância da documentação fotográfica de todas as lesões, com ênfase nas de origem violenta; 5. Recomendação de radiografias das regiões anatômicas suspeitas de agressão.
Preservação de evidências	<ol style="list-style-type: none"> 1. Cuidados específicos ao examinar as vestes e itens relacionados ao vestuário da vítima; 2. Identificação, coleta, acondicionamento e preservação adequada de evidências encontradas nas vestes; 3. Encaminhamento das amostras para exames periciais complementares 4. Exame da vítima de tortura; 5. Necessidade de realização do exame sem a presença de agentes de custódia; 6. Importância do trabalho em equipe multidisciplinar, quando possível e necessário.
Utilização de meios subsidiários de diagnóstico	<ol style="list-style-type: none"> 1. Recomendação do uso de meios subsidiários de diagnóstico disponíveis; 2. Ênfase naqueles que auxiliam na identificação e avaliação das lesões corporais decorrentes de tortura.

O processo de *viridentopsy*[®] consistem em^{9,29}:

O processo de *viridentopsy*[®], tem sido utilizado com sucesso para identificar restos humanos não identificados, estimar a idade dos vivos, analisar imagens panorâmicas de raios-X, TCFC, periapicais e, ser uma ferramenta educacional para treinamento remoto em odontologia forense e anatomia de crânios.

1. Todos os cadáveres devem ser analisados considerando todos os estados de decomposição, putrefação, esqueletização e ou carbonização.

2. O processo deve ter a documentação de fotogrametria e fotografar desde o início do posicionamento do cadáver, para emissão da

radiografia periapical, até confecção da imagem digital.

3. A Imagem Periapical deve ser realizada preferencialmente por aparelho móvel ou portátil de radiologia odontológica digital, coletando todas as 14 (quatorze) incidências radiográficas de um EPC - Exame Periapical Completo.

4. A Imagem Oclusal deve ser realizada preferencialmente com aparelho móvel ou portátil de radiografia odontológica, coletando 02 (duas) incidências radiográficas sendo uma de maxila total e outra de mandíbula total.

5. As Imagens de Panorâmica e Tomografia Computadorizada Cone Beam, só devem ser realizadas respeitando o estado de decomposição do cadáver, sendo os primeiros passos no processo de decomposição antes da putrefação ou no estado de esqueletização aceitáveis para essa aquisição.

6. O Scanner Intraoral deve capturar toda arcada odontológica inferior e superior, considerando parte desta captura, também, a face palatina, face lingual, face vestibular e face oclusal.

7. A impressão 3D deve ser realizada utilizando a Tomografia Computadorizada Cone Beam na reconstrução 3D e na utilização do Scanner Intraoral 3D.

8. Todo processo de captura das imagens radiográficas deve ser evidenciado junto com um odontograma para identificar estruturas anatômicas presentes e/ou ausentes, assim como, possíveis tratamentos odontológicos realizados.

Softwares de Radiologia Odontológica

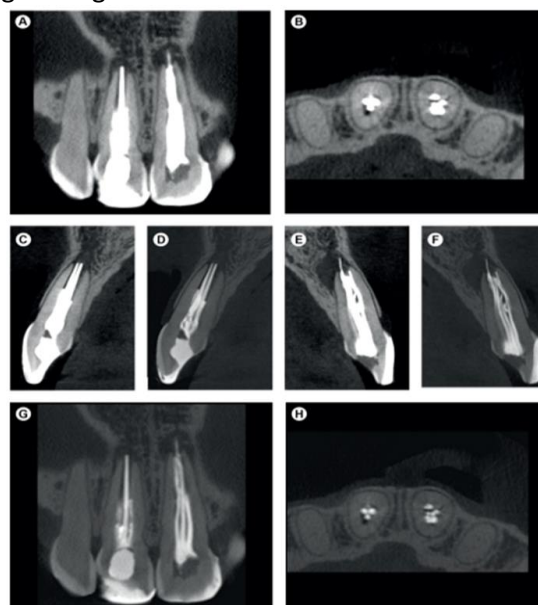
A radiologia odontológica está em constante evolução, com novos *programas* e plataformas sendo desenvolvidos o tempo todo. Esses novos recursos oferecem uma série de vantagens, incluindo: *Melhor visualização; Diagnóstico mais preciso; Tratamento mais personalizado; Redução do tempo de tratamento; Melhora a experiência do paciente*^{27,28}.

O e-Vol DX é um software inovador para radiologia odontológica que está revolucionando a maneira como os dentistas diagnosticam e tratam problemas bucais. O software é compatível com os principais equipamentos do mercado e possui uma série de filtros e ferramentas que podem ajudar a melhorar a visualização, o diagnóstico e o tratamento (Figura 5)²⁵.

Um dos filtros mais úteis do e-Vol DX é o ACI (Accessory Canal Identification/Navigation). O ACI permite a ampliação da imagem para identificar canais supranumerários e acessórios, mesmo os de pequeno calibre. Isso pode ser muito útil para identificar problemas que não seriam visíveis com métodos tradicionais²⁷.

Figura 5. (A-B) Laudo de TCCB produzido pelo e-Vol DX mostra os dentes 11 e 21 com artefatos de contraste (branco), que dificultam a identificação o tratamento de canal falhado; (C-H) nas imagens e-Vol

DX TCCB, o filtro foi usado e o contraste da escala de cinza foi preservado, o que reduz as áreas brancas na imagem original²⁵.



Outro filtro útil do e-Vol DX é o DP (Dental Pulp). O DP permite remover visualmente a estrutura do dente, deixando visíveis apenas o alvéolo, o corno pulpar e a polpa. Isso pode ajudar a identificar problemas na polpa do dente, e também pode facilitar a tomada de decisão sobre qual instrumento utilizar em um tratamento de canal²⁵.

O e-Vol DX é apenas um dos muitos novos softwares que estão sendo desenvolvidos para a radiologia odontológica. Esses novos recursos oferecem uma série de vantagens, e eles estão ajudando a melhorar a qualidade dos diagnósticos e tratamentos.

Conclusão

A radiologia odontológica, por meio da *Viridentopsy*[®] desempenha um papel essencial nas Ciências Radiológicas Legais, contribuindo para a elucidação de questões forenses e auxiliando na identificação de vítimas em situações adversas. Os técnicos e tecnólogos em radiologia possuem conhecimentos técnicos e científicos fundamentais

para realizar exames radiográficos e tomográficos com precisão e segurança.

Ao longo dos anos, a evolução tecnológica impulsionou significativamente o campo da *viridentopsy*[®], proporcionando imagens mais detalhadas e tridimensionais. Esses avanços tecnológicos têm facilitado a análise e interpretação das estruturas dentárias e craniofaciais, permitindo uma maior precisão nos diagnósticos e análise forense por todo mundo. No entanto, para garantir a qualidade e excelência dos serviços prestados, é necessário um constante aprimoramento das normas e regulamentações relacionadas à prática radiológica odontológica no país.

Para se tornar um técnico em radiologia forense, é necessário ter formação de nível médio em radiologia médica e passar por treinamentos adicionais, teórico-práticos, bem como ser aprovado em provas de títulos e créditos, de acordo com as normas e exigências do Estado. Isso ocorre porque, no Ordenamento Jurídico Brasileiro, a área de radiologia forense foi reivindicada pelo Estado por meio das Instituições de Polícias Científicas, Institutos de Criminalísticas e Institutos Médicos Legais.

Tais profissionais possuem conhecimentos específicos e determinação para concluir diagnósticos forenses, desempenhando um papel fundamental em casos que envolvem carbonização, estado de decomposição avançado e reconhecimento de arcadas dentárias, entre outros.

Infelizmente, esses profissionais muitas vezes não recebem o reconhecimento merecido. É crucial que os Conselhos Regionais e as Instituições Competentes prestem atenção a essa carência e revisem as políticas e regulamentações existentes.

Com isso, a *viridentopsy*[®] no Brasil possui um potencial significativo para contribuir com a resolução de questões científicas modernas e jurídico-administrativas enfrentadas pelas Ciências Radiológicas Legais. No entanto, é imprescindível que haja investimentos contínuos em pesquisa, formação profissional e aprimoramento constante dos métodos e técnicas utilizados, além do reconhecimento e valorização dos profissionais envolvidos nessa área de atuação. A união desses elementos é fundamental para o avanço e excelência da *viridentopsy*[®] nas Ciências Radiológicas Legais.

Referências

1. Silva WL. ensaios ontológicos da radiologia legal. Recisatec - Rev Científica Saúde e Tecnologia. 2023; 3(4):e34274.
2. Coutinho IP. Qualificação e saúde dos trabalhadores técnicos em radiologia: a percepção dos trabalhadores sobre a influência da formação nas práticas de segurança e saúde no trabalho. Dissertação de Mestrado, Escola Politécnica de Saúde Joaquim Venâncio, Fundação Oswaldo Cruz, Rio de Janeiro, 2014, p.71.
3. Brasil. Presidência da República. Casa Civil. Subchefia para Assuntos Jurídicos. Decreto nº 92.790, de 17 de junho de 1986. Regulamenta a Lei nº 7.394, de 29 de outubro de 1985, que regula o exercício da profissão de Técnico em Radiologia e dá outras providências. Diário Oficial da União, Brasília, DF, 18 jun. 1986. Seção 1, p. 5917.
4. Brasil. Lei nº 7.394, de 29 de outubro de 1985. Regula o exercício da profissão de técnico em radiologia e dá outras providências. Diário Oficial da União, Brasília, DF, 29 out. 1985. Seção 1, p. 12563.
5. Machado MH. (Coord.). Os médicos no Brasil: um retrato da realidade. Rio de Janeiro: Editora Fiocruz, 1997. p. 40.
6. Brasil. Lei nº 3.999, de 15 de dezembro de 1961. Altera o salário-mínimo dos médicos e cirurgiões-dentistas. Diário Oficial da União, Brasília, DF, 15 dez. 1961. Seção 1, p. 10.301.
7. Brasil. Lei nº 4.324, de 14 de abril de 1964. Institui o Conselho Federal e os Conselhos Regionais de

- Odontologia e dá outras providências. Diário Oficial da União, Brasília, DF, 15 abr. 1964. Seção 1, p. 4.547.
8. Brasil. Presidência da República. Casa Civil. Subchefia para Assuntos Jurídicos. Lei nº 11.889, de 24 de dezembro de 2008. Regulamenta o exercício das profissões de Técnico em Saúde Bucal - TSB e de Auxiliar em Saúde Bucal - ASB. Diário Oficial da União, Brasília, DF, 24 dez. 2008.
9. Santos ASF, Dias RS, Silva WL. Protocolos de imagem para o serviço de necropsia em tempo de emergência pandêmica minimizando o contágio de agentes governamentais especialistas em SARS-CoV-2. Pesquisa, Sociedade e Desenvolvimento. 2021; 10(6):e28810615860.
10. Conselho Nacional de Técnicos em Radiologia. Resolução CONTER nº 2, de 04 de maio de 2012. Institui e normatiza atribuições, competências e funções do Profissional Tecnólogo em Radiologia. Diário Oficial da União, Brasília, DF, 17 mai 2012.
11. Farman AG. Raising standards: digital interoperability and DICOM. Oral Surg Oral Med Oral Pathol Oral Radiol Endod 2005; 99:525-6.
12. Ribeiro EC. Uso de índices radiomorfométricos mandibulares na avaliação do dimorfismo sexual em indivíduos edêntulos totais. 2021. 52f. Dissertação (Mestrado) - Universidade Federal do Ceará, Faculdade de Farmácia, Odontologia e Enfermagem, Programa de Pós-Graduação em Odontologia, Fortaleza. 2021.
13. Seals RRJ, Williams EO, Jones JD. Panoramic radiographs: Necessary for edentulous patients? Journal of the American Dental Association. 1993; 123(11):74-78.
14. Silva, WL, Dias RS, Vergara SA, et al. A Tomografia Computadorizada Cone Beam e as Ciências Radiológicas Legais no Brasil. Recisatec - Rev Científica Saúde e Tecnologia. 2022; 2(9):e29174.
15. Silva, WL, Dias RS, Vergara SA, et al. Ciências Radiológicas Legais. Recisatec - Rev Científica Saúde e Tecnologia. 2022; 2(10):e210182.
16. Thali MJ, Dirnhofer R, Vock P. The virtopsy approach: 3D Optical and Radiological Scanning and Reconstruction in Forensic Medicine. CRC Press, Estados Unidos da América. 2009.
17. Nuzzolese E. Virdentopsy: autópsia dentária virtual e avaliação remota de odontologia forense. Rev Odontologia. 2021; 9(9):102.
18. Nuzzolese E, Pandey H, Lupariello F. Recommendations for dental autopsy in cases infected by SARS-CoV-2. Forensic Science International Synergy. 2020; 2:154-156.
19. Al-rawi W, Jacobs R, Hassan B, et al. Avaliação do ensino baseado na web para interpretação anatômica em tomografia computadorizada de feixe cônico maxilofacial. Dentomaxilofacial Radiol. 2007; 36(8):459-464.
20. Arge SO, Hansen SH, Lynnerup N. Forensic odontological examinations of alleged torture victims at the University of Copenhagen 1997-2011. Torture. 2014; 24(1):17-24.
21. Silva, WL, Dias RS. Os Honorários Periciais e a Atuação do Perito Judicial em Ciências Radiológicas Legais. Recisatec - Rev Científica Saúde e Tecnologia. 2022; 2(9):e29181.
22. Gotfredsen E, Wenzel A. Integration of multiple direct digital imaging sources in a picture archiving and communication system (PACS). Dentomaxillofac Radiol. 2003; 32:337-42.
23. Oliveira RN, et al. Contribuição da odontologia legal para a identificação "post-mortem". Rev Bras Odontologia. 1998.
24. Almeida MA, et al. A importância da identificação humana por meio da radiologia forense na odontologia legal. Rev Bras Radiologia. 2022; 45(2):123-137.
25. Bueno MR, Estrela C, Azevedo BC, Diogenes A. Development of a new cone-beam computed tomography software for endodontic diagnosis. Brazilian Dental Journal. 2018; 29(6):517-529.
26. Brasil. Ministério dos Direitos Humanos. Projeto PNUD-BRA/16/020. "Seguimento e implementação de compromissos nacionais e internacionais em Direitos Humanos fortalecidos". Edital 12/2018. Termo de Referência para Contratação de Consultoria na Modalidade Produto. Coordenação-Geral de Combate à Tortura e à Violência Institucional da Secretaria Nacional de Cidadania do Ministério dos Direitos Humanos. Brasília, DF, 2018.
27. Ferlin R, Júlio ICG, Bitencourt G, Nóbrega JLGS, Loureiro NB, Centurion BS. A evolução da tecnologia na radiologia odontológica e seu impacto para a radiobiologia. Rev Faipe. 2022, 12(2):19-34.
28. Barra FR, Barra RR, Sobrinho AB. Freeware medical image viewers: podemos confiar apenas neles? Radiol Bras. 2010; 43(5):313-318.
29. Folio LR. Combat radiology: diagnostic imaging of blast and ballistic injuries. Ed. 1°. Springer, New York/NY, 2010.