

VITOR LUÍS TENÓRIO MATI

***Callithrix penicillata* como um modelo primata para
o estudo da infecção por isolado humano de
*Strongyloides stercoralis***

UFMG

Belo Horizonte

2013

VITOR LUÍS TENÓRIO MATI

***Callithrix penicillata* como um modelo primata para
o estudo da infecção por isolado humano de
*Strongyloides stercoralis***

Tese apresentada ao Programa de Pós-Graduação em Parasitologia do Instituto de Ciências Biológicas da Universidade Federal de Minas Gerais como requisito parcial para a obtenção do grau de Doutor em Parasitologia.

Área de concentração: Helmintologia

Orientador: Prof. Dr. Alan Lane de Melo

Belo Horizonte

2013

Trabalho desenvolvido no Laboratório de
Taxonomia e Biologia de Invertebrados
(Departamento de Parasitologia) do Instituto de
Ciências Biológicas da Universidade Federal de
Minas Gerais

**Aos milhões cujos corpos e mentes
ainda padecem, em silêncio, de males
parasitários que a ninguém mais deveriam
afligir.**

AGRADECIMENTOS

A realização do presente estudo, indissociável da contínua formação pessoal e profissional do autor, só foi possível mediante amparos institucionais e o apoio direto ou indireto de diversas pessoas. Aqui se registra o mais profundo agradecimento:

À Universidade Federal de Minas Gerais (UFMG) por toda a estrutura, rigor e excelência acadêmicos que tive o prazer de experimentar na Faculdade de Medicina, no Hospital das Clínicas e no Instituto de Ciências Biológicas ao longo de minha graduação, iniciação científica, mestrado e doutorado.

Ao Prof. Dr. Alan Lane de Melo, orientador do presente estudo, pela amizade, estímulos e presença sempre marcante, desde meus primeiros passos formais na infundável jornada científica. Pelos rígidos ensinamentos referentes ao método e à forma. Por alimentar a chama da curiosidade e limitá-la quando preciso. Pelo exemplo prático e involuntário, quase diário, de quão importante é, ou deveria ser, a atividade didática na universidade.

Ao Prof. Emérito Dr. Pedro Raso pela solicitude, críticas construtivas e inestimável ajuda na análise patológica. Especial gratidão pela atenção dispensada a quem, desde a graduação, admira a “Escola de Anatomia Patológica” estabelecida pelo Prof. Dr. Luigi Bogliolo na Faculdade de Medicina da UFMG e da qual és representante.

Ao Prof. Dr. Anilton César Vasconcelos pelas facilidades, sobretudo aquelas relacionadas à obtenção dos dados alusivos à ocorrência de apoptose *in situ*.

À Profa. Dra. Amélia Dulce Vilela de Carvalho (*in memoriam*) cujos sinceros e duros conselhos de tia proferidos aos finais de semana, quando do princípio de minha caminhada, ainda ressoam vividamente em minha mente.

Aos professores da UFMG, em especial do Departamento de Parasitologia, dos quais tenho recebido minha formação científica, pelos ensinamentos formais e lições outras.

Ao programa de Pós-graduação em Parasitologia da UFMG nas pessoas do ex-coordenador Prof. Dr. Marcos Horácio Pereira e da sua atual coordenadora Profa. Dra. Érika Martins Braga.

Às Sras. Sumara Aparecida Guilherme Ferreira e Sibeles das Graças Guilherme Abreu, secretárias do Programa de Pós-graduação em Parasitologia, por toda simpatia e serviços prestados.

Ao Conselho Nacional de Desenvolvimento Científico e Tecnológico (CNPq) pelo apoio financeiro na forma de bolsas e da taxa de bancada.

Ao Instituto Brasileiro do Meio Ambiente e dos Recursos Naturais Renováveis (IBAMA) pela parceria junto ao Biotério de Primatas do Instituto de Ciências Biológicas da UFMG, fundamental para a execução dos experimentos.

À Ana Paula Martins Oliveira do serviço de comutação bibliográfica da instituição pelos esforços incondicionais empreendidos na busca de referências raras, algumas do século XIX, imprescindíveis para este estudo.

Ao Sr. Airton Lobo pelo auxílio na preparação de lâminas para a histopatologia, mas principalmente pelo fino trato diário.

À Heloisa Maria Falcão Mendes pelas preparações histológicas utilizando-se o método TUNEL.

À Wanderlany Amâncio Martins pela participação nos primeiros ensaios e o agradável convívio de outrora.

Aos pacientes de Candeias e Rio Acima, estado de Minas Gerais, que voluntariamente me cederam amostras fundamentais para a experimentação.

Ao Hudson Alves Pinto, mais do que colega, um grande amigo! Pelas agradáveis conversas, por vezes com “traços de uma psicoterapia mútua”, fundamentais para o nosso crescimento. Presto minhas estimas pelo elevado nível de suas ideias e comentários científicos que pude experimentar ao longo dos últimos anos, sempre demonstrando agudo tino para a academia.

A todos os outros amigos que passaram pelo Laboratório de Taxonomia e Biologia de Invertebrados que em mim deixaram agradáveis lembranças: Rosilene Siray Bicalho, Gustavo José Caldas Vianna, José Ricardo Inácio Ribeiro, Stênio Nunes Alves, Sandro Eugênio Pereira Gazzinelli, Marco Antônio Andrade Souza, Higor Daniel Duarte Rodrigues, Diego Guimarães Florêncio Pujoni e Marcus Vinícius Andrada Anconi.

Ao Sr. Alberto Geraldo dos Santos, Sr. José Carlos Reis dos Santos, Sra. Selma Fernandes de Souza e Srta. Zenir de Souza pelos préstimos, todas as conversas e descontração nos corredores do Q3 do Instituto de Ciências Biológicas da UFMG, onde um dia existiu o Grupo Interdepartamental de Estudos sobre Esquistossomose (GIDE).

Aos colegas do curso de Pós-graduação em Parasitologia.

Aos amigos de foro íntimo na pessoa de Bruno Rodrigues Terra, nem sempre presentes, mas por certo importantes.

A Pedro Henrique Gazzinelli Guimarães e Lucas de Carvalho Dhom Lemos, colaboradores e agora também amigos, pelas discussões e projetos paralelos.

A Deus pelas vidas de meus familiares e a minha própria. Pela consciência e a razão humanas. Por todo o sentimento do mundo...

À minha esposa Silvia Cristina Nunes Mati pelo nosso amor. Por respeitar-me, inclusive a opção pela ciência. Pela compreensão e toda paciência. Por me fazer sentir único e nos tornarmos a cada dia, juntos, pessoas melhores e mais felizes.

A meus pais Celestino Cesare Mati e Cynthia Maria Carvalho Tenório Mati e à irmã Sílvia Paula Tenório Mati por tudo que me proporcionaram. Amo vocês e as palavras são insuficientes para expressar o quanto sou agradecido. Mãe, um obrigado, em particular, pelas vezes que com entusiasmo, quando ainda na minha tenra infância, no laboratório existente no porão de casa, você me erguia ao microscópio um tanto suficiente para que meus olhos alcançassem as oculares. E então... Com um olho, via o chão distante, abaixo dos meus pés. Com o outro, larvas de *Strongyloides stercoralis*!

“O Racionalismo é uma atitude de disposição a ouvir argumentos críticos e a aprender da experiência. É fundamental uma atitude de admitir: *eu posso estar errado e vós podeis estar certos, e, por um esforço, podemos aproximar-nos da verdade.*”

Karl Popper,
A sociedade aberta e seus inimigos

RESUMO

Avanços na estrogiloidose experimental têm sido limitados, pelo menos em parte, devido à ausência de um modelo animal viável, de pequeno porte e fácil manuseio para o estudo e manutenção em laboratório do *Strongyloides stercoralis*. Buscando obter um modelo suscetível ao parasito humano, *Callithrix penicillata* (n = 15) foram infectados por via subcutânea com 100 (n = 4), 300 (n = 2) ou 500 (n = 9) larvas infectantes de terceiro estágio (L3i) de *S. stercoralis*. Quando já estabelecida a infecção, 3 saguis (2 infectados com 100 e 1 com 300 L3i) foram tratados com dexametasona (DEX) (2,5 mg/Kg/dia) por 5 dias consecutivos. Análises qualitativas e quantitativas de larvas de *S. stercoralis* excretadas nas fezes dos primatas foram realizadas. Animais mortos foram necropsiados, sendo as formas parasitárias recuperadas. Fragmentos de tecidos foram recolhidos e processados para a histopatologia. Espécimes de *C. penicillata* mostraram-se suscetíveis, não sendo usualmente observadas diferenças no curso da infecção entre os saguis que receberam diferentes números de L3i. Os períodos pré-patente e patente foram, respectivamente, de $16,1 \pm 3,0$ e $161,1 \pm 72,2$ dias pós-infecção (DPI). Entre o 15º e 35º DPI foram verificados os maiores valores de larvas/g de fezes. Em geral, a infecção foi bem tolerada pelos primatas, mas aqueles indivíduos que receberam DEX apresentaram progressiva deterioração clínica e morreram em decorrência de infecção disseminada. Nestes casos, uma quantidade de fêmeas adultas superior ao número de L3i inoculadas foi recuperado e grande quantidade de larvas em migração pelos tecidos do hospedeiro foi observada. Os achados anatomopatológicos nas formas não complicada e complicada da estrogiloidose experimental foram variáveis e compatíveis com observações prévias referentes à estrogiloidose humana, tendo ocorrido casos brandos de enterite catarral e quadros graves, principalmente na infecção disseminada, com enterite ulcerativa, colite edematosa e lesões pulmonares diversas, incluindo hemorragia, broncopneumonite, tromboembolismo e infarto. Os dados obtidos indicam que a infecção experimental de *C. penicillata* por *S. stercoralis* é representativa da infecção humana, inclusive da doença grave, sendo a manutenção do ciclo do parasito em laboratório possível neste hospedeiro. Adicionalmente, aspectos da biologia do nematódeo e da patogênese, os quais são ainda objetos de controvérsias na literatura, foram discutidos com base em novas informações obtidas no modelo primata proposto.

Palavras-chaves: *Strongyloides stercoralis*, modelo primata neotropical, sagui, infecção experimental, isolado humano, glicocorticoide, hiperinfecção, infecção disseminada.

ABSTRACT

Advances in experimental strongyloidiasis have been limited, at least in part, due to the lack of an easy to handle, small and viable animal model for the study and maintenance in the laboratory of *Strongyloides stercoralis*. In order to obtain a susceptible model to the human parasite, *Callithrix penicillata* (n = 15) were infected by subcutaneous route with 100 (n = 4), 300 (n = 2) or 500 (n = 9) infective third-stage larvae (L3i) of *S. stercoralis*. When the infection was already established, 3 marmosets (2 infected with 100 and one with 300 L3i) were treated with dexamethasone (DEX) (2.5 mg/Kg/day) for 5 consecutive days. Quantitative and qualitative analysis of *S. stercoralis* larvae excreted in feces of primates were performed. Dead primates were necropsied and parasitic forms recovered. Tissue fragments were collected and processed for histopathology. Specimens of *C. penicillata* were susceptible, and no difference was usually observed in the course of infection between marmosets that had received different numbers of L3i. The prepatent and patent periods were, respectively, 16.1 ± 3.0 and 161.1 ± 72.2 days post-infection (DPI). Between the 15th and 35th DPI the highest values of larvae/g of feces were found. In general, the infection was well tolerated by primates, but those individuals who received DEX showed progressive clinical deterioration and died of disseminated infection. In these cases, an amount of adult females higher than the number of L3i inoculated was recovered, and a large amount of larvae migrating through the host tissues was observed. Anatomopathological findings in complicated and uncomplicated forms of experimental strongyloidiasis were variables and consistent with previous observations regarding the human strongyloidiasis, having occurred mild cases of catarrhal enteritis and severe conditions, especially in disseminated infection, with ulcerative enteritis, edematous colitis and diverse lung injuries, including hemorrhage, bronchopneumonitis, thromboembolism and infarction. The data obtained indicate that the experimental infection of *C. penicillata* with *S. stercoralis* is representative of human infection, including severe disease, and the maintenance of the cycle of the parasite in the laboratory is possible in this host. Additionally, aspects of the biology of the nematode and pathogenesis, which are still objects of controversies in the literature, were discussed based on new information obtained in the proposed primate model.

Keywords: *Strongyloides stercoralis*, Neotropical primate model, marmoset, experimental infection, human strain, glucocorticoid, hyperinfection, disseminated infection.

LISTA DE ABREVIATURAS E SIGLAS

CETEA/CEUA (UFMG): Comitê de Ética em Experimentação Animal/Comissão de Ética no Uso de Animais da Universidade Federal de Minas Gerais

CIVD: Coagulação intravascular disseminada

Cp: *Callithrix penicillata* (refere-se à origem do parasito)

DAB: Diaminobenzidina

DEX: Dexametasona

DPI: Dias pós-infecção

DTN: Doenças tropicais negligenciadas

EUA: Estados Unidos da América

H: Humano (refere-se à origem do parasito)

HE: Hematoxilina e eosina

HIV: *Human immunodeficiency virus* (vírus da imunodeficiência humana)

HTLV-1: *Human T lymphotropic virus type* (vírus linfotrópico de células T humanas do tipo 1)

IBAMA: Instituto Brasileiro do Meio Ambiente e Recursos Naturais Renováveis

ICZN: *International Commission on Zoological Nomenclature*

IFN- γ : Interferon- γ

IgA: Imunoglobulina A

IgE: Imunoglobulina E

IgG: Imunoglobulina G

IgM: Imunoglobulina M

IL-1: Inteleucina-1

IL-4: Interleucina-4

IL-5: Interleucina-5

IL-10: Interleucina-10

ICB (UFMG): Instituto de Ciências Biológicas da Universidade Federal de Minas Gerais

IUPAC: *International Union of Pure and Applied Chemistry*

L1: Larvas rabditoides de 1^o estágio

L2: Larvas rabditoides de 2^o estágio

L3i: Larvas de 3^o estágio infectantes

L4: Larvas de 4^o estágio

LPG: Larvas por grama de fezes

OMS: Organização Mundial da Saúde

OR: *Odds ratio*

PBMC: *Peripheral blood mononuclear cells* (células mononucleares do sangue periférico)

PBS: *Phosphate buffered saline* (Tampão fosfato-salino)

RPC: República Popular da China

TdT: *Terminal deoxynucleotidyl transferase* (transferase desoxinucleotídeo terminal)

Th: T *helper* (refere-se a linfócitos auxiliares CD4+)

Th1: T *helper* do tipo 1

Th2: T *helper* do tipo 2

TUNEL: *Terminal Deoxynucleotidyl Transferase Biotin-dUTP Nick-end Labeling*

TNF- α : *Tumor necrosis factor- α* (fator de necrose tumoral- α)

LISTA DE FIGURAS

- Figura 1 – Esquema do ciclo biológico do *Strongyloides stercoralis* em condições normais, mostrando a alternância entre os desenvolvimentos direto (ciclo de vida parasitária ou homogônico) e indireto (ciclo de vida livre ou heterogônico) do nematódeo.....29
- Figura 2 - Espécimes de *Callithrix penicillata*.....66
- Figura 3 - Biotério de Primatas do Instituto de Ciências Biológicas da UFMG.....68
- Figura 4 - Grupo familiar de *Callithrix penicillata* com detalhe do solário de um dos viveiros e artifícios utilizados no enriquecimento físico.....69
- Figura 5 - Fórmula estrutural da dexametasona77
- Figura 6 - Resultados das análises de fezes de *Callithrix penicillata* durante a infecção experimental pelo *Strongyloides stercoralis*.87
- Figura 7 - Número médio de larvas por grama de fezes de três espécimes de *Callithrix penicillata* experimentalmente infectados com 500 larvas filarioides de *Strongyloides stercoralis*.89
- Figura 8 - Dispersão e linha de tendência do número de larvas por grama de fezes em função do tempo em três *Callithrix penicillata* experimentalmente infectados com 500 larvas filarioides de *Strongyloides stercoralis*.90
- Figura 9 – Número cumulativo de fêmeas parasitas de *Strongyloides stercoralis* recuperadas dos intestinos delgado e grosso de *Callithrix penicillata* considerando o seu grau de desenvolvimento (jovens ou adultas) e a sua localização.....96

Figura 10 – Percentual de larvas de <i>Strongyloides stercoralis</i> recuperadas de diferentes órgãos de três espécimes de <i>Callithrix penicillata</i> que apresentaram hiperinfecção e disseminação do parasito após imunossupressão induzida pelo tratamento com a dexametasona.....	98
Figura 11 – Linhas de tendência da evolução dos pesos médios de <i>Callithrix penicillata</i> em relação ao tempo de infecção experimental pelo <i>Strongyloides stercoralis</i>	100
Figura 12 – Secção histológica de intestino delgado de <i>Callithrix penicillata</i> experimentalmente infectado pelo <i>Strongyloides stercoralis</i>	108
Figura 13 – Lesões em secção histológica de pulmão de <i>Callithrix penicillata</i> durante a fase de migração larvar do <i>Strongyloides stercoralis</i>	109
Figura 14 – Alterações da mucosa observadas em secções histológicas de intestino delgado de exemplares de <i>Callithrix penicillata</i> apresentando as formas não complicada e complicada da infecção pelo <i>Strongyloides stercoralis</i>	111
Figura 15 – Atrofia de vilosidades e hiperplasia de criptas em secções histológicas de intestino delgado de <i>Callithrix penicillata</i> experimentalmente infectado pelo <i>Strongyloides stercoralis</i>	112
Figura 16 – Alterações nas camadas submucosa e muscular observadas em secções histológicas de intestino delgado de exemplares de <i>Callithrix penicillata</i> apresentando as formas não complicada e complicada da infecção pelo <i>Strongyloides stercoralis</i>	113
Figura 17 – Secções histológicas de intestino delgado de <i>Callithrix penicillata</i> mostrando as variações das lesões observadas na submucosa em função do tempo de infecção pelo <i>Strongyloides stercoralis</i>	114

Figura 18 – Broncopneumonite observada à histopatologia de pulmão de <i>Callithrix penicillata</i> experimentalmente infectado pelo <i>Strongyloides stercoralis</i>	115
Figura 19 – “Fígado cardíaco” observado em secções histológicas hepáticas de <i>Callithrix penicillata</i> experimentalmente infectado pelo <i>Strongyloides stercoralis</i> ...	116
Figura 20 – Alterações observadas em secções histológicas de intestino delgado de <i>Callithrix penicillata</i> apresentando a infecção disseminada pelo <i>Strongyloides stercoralis</i>	118
Figura 21 – Secções histológicas do intestino grosso de <i>Callithrix penicillata</i> apresentando necrose em região de submucosa durante a infecção disseminada pelo <i>Strongyloides stercoralis</i>	119
Figura 22 – Secções histológicas de intestino grosso de <i>Callithrix penicillata</i> exibindo alterações relacionadas ao processo de autoinfecção endógena durante a forma disseminada da infecção pelo <i>Strongyloides stercoralis</i>	121
Figura 23 – Secção histológica mostrando o aspecto geral de pulmão de <i>Callithrix penicillata</i> apresentando a infecção disseminada pelo <i>Strongyloides stercoralis</i>	122
Figura 24 – Alterações intersticiais e alveolares em secções histológicas de pulmão de <i>Callithrix penicillata</i> apresentando a infecção disseminada pelo <i>Strongyloides stercoralis</i>	123
Figura 25 – Secções histológicas de pulmão mostrando eventos trombo-hemorrágicos em <i>Callithrix penicillata</i> durante a infecção disseminada pelo <i>Strongyloides stercoralis</i>	124

Figura 26 – Microtrombos observados em secção histológica de glomérulo renal de <i>Callithrix penicillata</i> experimentalmente infectado pelo <i>Strongyloides stercoralis</i> ...	125
Figura 27 – Secção pulmonar mostrando apoptose <i>in situ</i> de células inflamatórias do interstício durante a migração larvar do <i>Strongyloides stercoralis</i> em <i>Callithrix penicillata</i>	127
Figura 28 – Secções histológicas de intestino delgado de exemplares de <i>Callithrix penicillata</i> durante a infecção por <i>Strongyloides stercoralis</i> evidenciando a ocorrência de apoptose <i>in situ</i>	128
Figura 29 – Fêmea parasita e ovos de <i>Strongyloides stercoralis</i> recuperados de raspado intestinal de <i>Callithrix penicillata</i> experimentalmente infectados.....	133
Figura 30 – Secções histológicas de intestino delgado de <i>Callithrix penicillata</i> experimentalmente infectado pelo <i>Strongyloides stercoralis</i> mostrando alterações relacionadas ao hábitat das fêmeas parasitas na mucosa.....	134

LISTA DE TABELAS

Tabela 1 – Lista atualizada de <i>Strongyloides</i> spp. e de seus respectivos hospedeiros.	26
Tabela 2 – Percentual de fêmeas parasitas recuperadas após o inóculo de larvas infectantes de <i>Strongyloides stercoralis</i> em <i>Callithrix penicillata</i>	95
Tabela 3 – Número de larvas e fêmeas de <i>Strongyloides stercoralis</i> recuperadas de diferentes órgãos de três espécimes de <i>Callithrix penicillata</i> que apresentaram hiperinfecção e disseminação do parasito após tratamento imunossupressor.....	97
Tabela 4 – Percentuais de ocorrência de diferentes aspectos semiológicos observados à inspeção de exemplares de <i>Callithrix penicillata</i> durante a estrogiloidose experimental não complicada ou complicada pós-tratamento imunossupressor com a dexametasona.....	101
Tabela 5 – Principais achados anatomopatológicos em espécimes de <i>Callithrix penicillata</i> experimentalmente infectados com <i>Strongyloides stercoralis</i>	103
Tabela 6 – Dados morfométricos de fêmeas parasitas de <i>Strongyloides stercoralis</i> recuperadas de exemplares de <i>Callithrix penicillata</i> experimentalmente infectados apresentado a estrogiloidose não complicada ou complicada após a administração de dexametasona.....	130

SUMÁRIO

1. INTRODUÇÃO.....	23
SECÇÃO 1.1.....	29
Passado e presente da estrogiloidose	30
1.1.1. A descoberta da doença e a biologia básica do parasito	30
1.1.2. Primeiros relatos e causas associadas à estrogiloidose complicada	33
1.1.3. Aspectos epidemiológicos	36
1.1.4. Imunologia da infecção humana: doença disseminada, vírus imunossupressores e glicocorticoides	39
1.1.5. Patologia	42
SECÇÃO 1.2.....	47
A estrogiloidose sob a perspectiva da experimentação animal	47
1.2.1. Generalidades sobre modelos animais	47
1.2.2. Estudos com <i>Strongyloides</i> spp. de roedores.....	49
1.2.3. Modelos experimentais que possibilitam o completo desenvolvimento do <i>Strongyloides stercoralis</i>	51
1.2.3.1. <i>Canis lupus familiaris</i>	52
1.2.3.2. <i>Meriones unguiculatus</i>	56
1.2.3.3. <i>Erythrocebus patas</i>	57
1.2.4. Potencialidade do uso de saguis na investigação biomédica de <i>Strongyloides</i> spp.....	58
1.2.4.1. Primatas não humanos como modelo.....	58
1.2.4.2. Estrogiloidose natural e experimental em saguis	60
SECÇÃO 1.3.....	62
Justificativa e objetivos.....	62
1.3.1. Objetivo geral	62
1.3.2. Objetivos específicos	63
2. MATERIAL E MÉTODOS.....	64
2.1. Modelo primata não humano	65
2.1.1. <i>Callithrix penicillata</i>	65

2.1.2. Espécimes estudados.....	65
2.1.3. Criação e alimentação	67
2.1.4. Controle parasitológico.....	70
2.2. Parasito.....	71
2.2.1. <i>Strongyloides stercoralis</i>	71
2.2.2. Linhagem	71
2.2.3. Obtenção de larvas de 3º estágio infectantes (L3i).....	71
2.2.4. Contagem de L3i.....	72
2.3. Considerações sobre o delineamento experimental.....	72
2.3.1. Experimento I: Padronização da primoinfecção.....	73
2.3.2. Experimento II: Avaliação da possibilidade de reinfecção	73
2.3.3. Experimento III: Efeitos da imunossupressão induzida por glicocorticoides	73
2.4. Manuseio geral dos primatas	73
2.5. Infecção.....	74
2.6. Inspeção e aspectos clínicos dos primatas	74
2.7. Exames parasitológicos de fezes.....	75
2.7.1. Qualitativos	75
2.7.2. Quantitativos	75
2.8. Determinação de cura parasitológica.....	76
2.9. Reinfecção.....	76
2.10. Tratamento imunossupressor com dexametasona (DEX).....	76
2.11. Eutanásia	78
2.12. Necropsia	78
2.13. Anatomopatologia.....	78
2.13.1. Macroscopia.....	78
2.13.2. Microscopia	79
2.13.2.1. Processamento histológico.....	79
2.13.2.2. Coloração histológica.....	79
2.13.2.2.1. Hematoxilina e eosina	79
2.13.2.2.2. <i>Terminal Deoxynucleotidyl Transferase Biotin-dUTP Nick-end Labeling</i> (TUNEL).....	80

2.13.2.3. Análise e captura de imagens	81
2.13.2.4. Avaliação de apoptose	81
2.14. Recuperação de <i>S. stercoralis</i>	82
2.15. Mensuração dos parasitos	82
2.17. Considerações éticas	84
2.18. Análise estatística	84
3. RESULTADOS	85
3.1. Suscetibilidade do modelo primata não humano ao <i>S. stercoralis</i>	86
3.2. Análise parasitológica de fezes na primoinfecção	86
3.2.1. Qualitativa	86
3.2.2. Quantitativa	88
3.3. Representatividade de formas anatomoclínicas da estrogiloidose humana no hospedeiro experimental normal e imunossuprimido	91
3.3.1. Estrogiloidose não complicada	91
3.3.2. Estrogiloidose complicada	92
3.4. Letalidade e necropsias	92
3.5. Fêmeas e larvas de <i>S. stercoralis</i> obtidas de calitriquíneos não tratados ou tratados com a dexametasona	93
3.6. Dados semiológicos	99
3.7. Anatomopatologia	102
3.7.1 Macroscopia	102
3.7.2. Microscopia	107
3.7.2.1. Características gerais das lesões causadas pelo <i>S. stercoralis</i>	107
Estrogiloidose não complicada	107
Estrogiloidose complicada (hiperinfecção/disseminação do parasito)	110
3.7.2.2. Apoptose <i>in situ</i>	120
3.8. Tentativas de reinfecção	126
3.9. Análise morfométrica dos vermes adultos	129
3.10. Observações sobre o hábitat das fêmeas parasitas e a formação de túneis na mucosa intestinal do hospedeiro	131

3.11. Aspectos biológicos das formas heterogônicas	135
3.11.1. Sobre a possibilidade de uma segunda geração de adultos de vida livre	135
3.11.2. Sobre a ocorrência de partenogênese no ciclo de vida livre	136
4. DISCUSSÃO	137
5. CONCLUSÕES	178
6. REFERÊNCIAS	182

1. INTRODUÇÃO

O gênero *Strongyloides* Grassi, 1879 contém 59 espécies válidas de nematódeos parasitos de vertebrados, exceto peixes (Tabela 1), sendo que no ciclo biológico destes helmintos ocorre a alternância entre formas parasitárias e de vida livre (Figura 1).

Strongyloides stercoralis (Bavay, 1876) é o principal agente etiológico da estrogiloidose humana e apresenta a peculiaridade, entre todos os nematódeos de interesse em parasitologia médica, de ser o único capaz de se multiplicar no hospedeiro, atingindo níveis críticos, não raramente letais (Genta 1989a, Steinmann et al. 2007, Olsen et al. 2009, Krolewiecki et al. 2013). *Strongyloides fuelleborni* von Linstow, 1905, parasito natural de primatas do Velho Mundo, é também responsável por casos humanos de estrogiloidose nas Filipinas e em áreas centrais e orientais da África, mas em número inferior aos casos de estrogiloidose por *S. stercoralis* (Wallace et al. 1948, Pampiglione & Riccardi 1971, 1972, Pampiglione et al. 1979, Speare 1988). Apenas em Papua Nova Guiné, outra espécie, *Strongyloides kelleyi* (Viney, Barnish & Ashford, 1991), relaciona-se à infecção humana com características clínicas e epidemiológicas únicas (Viney et al. 1991, Ashford et al. 1992).

Fatores como o acometimento majoritário de indivíduos de baixa renda e residentes em países em desenvolvimento (Genta 1989a, Bethony et al. 2006, Schär et al. 2013), limitações para o adequado diagnóstico (até 70% dos casos não são detectados por metodologias convencionais; Siddiqui & Berk 2001) e a ausência de modelos viáveis para o estudo do *S. stercoralis* de origem humana têm contribuído para que a estrogiloidose, parasitose com vasta distribuição e conhecida desde o século XIX, permaneça negligenciada, a despeito de estimativas indicarem que a infecção possa acometer atualmente entre 30 e 100 milhões de pessoas em todo o mundo (Bethony et al. 2006). Entretanto, esta estimativa parece demasiadamente conservadora e pode estar subestimando o real número de casos de estrogiloidose, principalmente ao se considerar recente metanálise conduzida a partir de dados parasitológicos de vários países (Schär et al. 2013). Somente a República Popular da China (RPC) com uma prevalência média de 14% de estrogiloidose, de acordo com estes autores, teria cerca de 200 milhões de pessoas infectadas pelo *S. stercoralis*.

O relativo desinteresse por esta infecção tem suscitado, inclusive, questionamentos se seria ela a mais negligenciada entre as doenças tropicais

negligenciadas (DTN) (Olsen et al. 2009). Curiosamente, a própria Organização Mundial de Saúde (OMS) não incluiu a estrogiloidose na lista original das 17 DTN, embora a helmintose agora também esteja sob a responsabilidade do Departamento de Doenças Tropicais e Negligenciadas da OMS e tenha sido classificada como uma de quatro outras condições tropicais negligenciadas (*other 'neglected' conditions*) juntamente a acidentes ofídicos, micetoma e podoconiose (OMS 2013).

Sem dúvida, há ainda uma carência substancial de informação, inclusive de estudos experimentais, sobre aspectos da biologia do *S. stercoralis* de origem humana e da doença por ele causada. No presente estudo, esta relação parasito-hospedeiro foi experimentalmente avaliada no primata *Callithrix penicillata* (E. Geoffroy, 1812), popularmente conhecido como sagui, mico-estrela, mico-estrela de tufo-preto ou sagui-de-tufo-preto.

Como os dados referentes a variados aspectos da estrogiloidose encontram-se dispersos na literatura, após uma adequada revisão, buscou-se expor as informações obtidas de maneira ordenada na parte introdutória. Para este fim, a introdução foi dividida em secções. Na primeira delas (pág. 29; Secção 1.1. Passado e presente da estrogiloidose), uma abordagem histórica da parasitose, inexistente em língua portuguesa, foi feita. Buscou-se ordenar cronologicamente as principais descobertas referentes à infecção pelo *S. stercoralis* até os dias atuais e explicar as contribuições de pesquisadores brasileiros para o conhecimento desta relação de parasitismo. Foram tratados de modo geral, aspectos da biologia básica do nematódeo, formas clínicas, epidemiologia, imunologia e anatomopatologia da doença humana. Na secção seguinte (pág. 46; Secção 1.2. A estrogiloidose sob a perspectiva da experimentação animal), são apresentados pormenores do uso de modelos biológicos, especialmente no estudo da estrogiloidose. Aborda-se aspectos relacionados ao emprego de saguis na investigação científica, à estrogiloidose natural e experimental nestes primatas. Como nem toda a informação apresentada na Secção 1.1 está diretamente relacionada aos experimentos realizados, a não leitura desta secção, apesar da perda de detalhes complementares, não impossibilita o entendimento da presente tese, cuja justificativa e objetivos são explicitados no segmento final da parte introdutória (pág. 61; Secção 1.3. Justificativa e objetivos).

Tabela 1 – Lista atualizada de *Strongyloides* spp. e de seus respectivos hospedeiros.

Espécie de <i>Strongyloides</i> *	Hospedeiros**
<i>S. agoutii</i> Griffiths, 1940	<i>Dasyprocta aguti</i>
<i>S. akbari</i> Mirza & Narayan, 1935	<i>Suncus murinus</i>
<i>S. amphibophilus</i> Perez-Vigueras, 1942	<i>Peltophryne peltoccephalus</i>
<i>S. ardeae</i> Little, 1966	<i>Nyctanassa violacea</i> , <i>Butorides virescens</i>
<i>S. avium</i> Cram, 1929	<i>Gallus gallus</i> , <i>Crypturellus parvirostris</i> , <i>Fulica atra</i>
<i>S. bufonis</i> Rao & Singh, 1954	<i>Duttaphrynus melanostictus</i>
<i>S. carinii</i> Pereira, 1935	<i>Leptodactylus gracilis</i>
<i>S. callosciureus</i> Sato, Torii, Une & Ooi, 2007	<i>Callosciurus erythraeus</i> e <i>C. notatus</i>
<i>S. cebus</i> Darling, 1911	<i>Cebus capucinus</i> , <i>Ateles geoffroyi</i> , <i>Lagothrix lagotricha</i> , <i>L. cana</i> , <i>Saimiri sciureus</i> e <i>Sapajus apella</i> .
<i>S. chapini</i> Sandground, 1925	<i>Hydrochoerus hydrochaeris</i>
<i>S. cruzi</i> Rodrigues, 1968	<i>Hemidactylus mabouia</i> , <i>Ophiodes striatus</i> .
<i>S. cubaensis</i> Perez-Vigueras, 1942	<i>Butorides virescens</i>
<i>S. darevskyi</i> Sharpilo, 1976	<i>Darevskia saxicola</i> , <i>D. armeniaca</i> , <i>D. rostombekovi</i> e <i>D. rudis</i>
<i>S. dasypodis</i> Little, 1966	<i>Dasypus novemcinctus</i>
<i>S. elephantis</i> Greve, 1969	<i>Elephas indicus</i>
<i>S. erschowi</i> Popov, 1938	<i>Nyctereutes procyonoides</i>
<i>S. felis</i> Chandler, 1925	<i>Felis catus</i>
<i>S. ferreirai</i> Rodrigues, Vicente & Gomes, 1985	<i>Kerodon rupestris</i>
<i>S. fuelleborni</i> von Linstow, 1905	<i>Pan troglodytes</i> , <i>Papio</i> spp., <i>Macaca</i> spp., <i>Homo sapiens</i> .
<i>S. gulae</i> Little, 1966	<i>Natrix cyclopion</i> , <i>N. sipedon</i> , <i>N. taxispilota</i> , <i>Agkistrodon piscivorus</i> , <i>A. contortix</i> , <i>Coluber constrictor</i> , <i>Lampropeltis getulis</i> , <i>Heterodon platyrhinus</i> .
<i>S. herodiae</i> Boyd, 1966-1967	<i>Ardea herodias</i>
<i>S. kelleyi</i> (Viney, Barnish & Ashford, 1991) [#]	<i>H. sapiens</i>
<i>S. lutrae</i> Little, 1966	<i>Lutra canadensis</i>
<i>S. mascomai</i> Navarro, Lluch & Izquierdo, 1989	<i>Pelophylax perezii</i>
<i>S. minimum</i> Travassos, 1930	<i>Anas bahamensis</i> , <i>Butorides striata</i>
<i>S. mirzai</i> Singh, 1954	<i>Ptyas mucosa</i>
<i>S. mustelorum</i> Cameron & Parnell, 1933	<i>Martes zibelina</i> , <i>Mustela erminea</i>

Continua...

Tabela 1 – Continuação.

Espécie de <i>Strongyloides</i> *	Hospedeiros**
<i>S. myopotami</i> Artigas & Pacheco, 1933	<i>Myocastor coypus</i> , <i>Ctenomys talarum</i> e <i>C. pearsoni</i>
<i>S. nasua</i> Darling, 1911	<i>Nasua narica</i>
<i>S. natricis</i> Navarro & Lluch, 1993	<i>Natrix maura</i>
<i>S. ophidiae</i> Pereira, 1929	<i>Mastigodryas bifossatus</i> , <i>Boa constrictor</i> , <i>Epicrates cenchria</i> , <i>Liophis miliaris</i> , <i>Xenodon merremii</i> e <i>Oxyrhopus guibei</i>
<i>S. ophiusensis</i> Roca & Hornero, 1992	<i>Podarcis pityusensis</i>
<i>S. oswaldoi</i> Travassos, 1930	<i>Gallus gallus</i> , <i>Crypturellus undulatus</i>
<i>S. papillosus</i> (Wedl, 1856)	<i>Ovis aries</i> , <i>Bos taurus</i> , <i>Bubalus bubalis</i> e <i>Capra hircus</i>
<i>S. pavonis</i> Sakamoto & Yamashita, 1970	<i>Pavo muticus</i>
<i>S. pereirai</i> Travassos 1932	<i>Hylodes</i> sp.
<i>S. physali</i> Little 1966	<i>Incilius valliceps</i>
<i>S. planiceps</i> Rogers 1943	<i>Felis catus</i>
<i>S. procyonis</i> Little, 1966	<i>Procyon lotor</i>
<i>S. prokopici</i> Moravec, Barus & Rysavy, 1987	<i>Bufo regularis</i>
<i>S. putorii</i> Morosov, 1939	<i>Mustela putorius</i>
<i>S. quiscali</i> Barus, 1968	<i>Quiscalus niger</i>
<i>S. ransomi</i> Schwartz & Alicata, 1930	<i>Sus scrofa</i>
<i>S. rattii</i> Sandground, 1925	<i>Rattus novergicus</i> , <i>Ondatra zibethicus</i>
<i>S. robustus</i> Chandler, 1942	<i>Scirius niger</i> , <i>S. carolinensis</i>
<i>S. rostombekowi</i> Gamzemplidse, 1941	<i>Erinaceus europaeus</i>
<i>S. serpentis</i> Little, 1966	<i>Natrix cyclopion</i> e demais hospedeiros listados para <i>S. gulae</i> .
<i>S. sigmodontis</i> Melvin & Chandler, 1950	<i>Sigmodon hispidus</i>
<i>S. spearei</i> Skerratt, 1995	<i>Vombatus ursinus</i>
<i>S. spiralis</i> Grabda-Kazubska, 1978	<i>Pelophylax esculentus</i> , <i>P. lessonae</i>
<i>S. stercoralis</i> (Bavay, 1876)	<i>H. sapiens</i> , <i>P. troglodytes</i> , <i>Gorilla</i> , <i>Hylobates</i> , <i>Canis lupus familiaris</i> , <i>Vulpes</i> spp.
<i>S. suis</i> von Linstow, 1905	<i>Sus scrofa</i>
<i>S. thylacis</i> Mackerras, 1959	<i>Isodon macrourus</i>
<i>S. tumefaciens</i> Price & Dikmans, 1941	<i>Felis catus</i>
<i>S. turkmenicus</i> Kurtieva, 1953	<i>Himantopus candidus</i> , <i>Scolopax rusticola</i>

Continua...

Tabela 1 – Continuação.

Espécie de <i>Strongyloides</i> *	Hospedeiros**
<i>S.venezuelensis</i> Brumpt, 1934	<i>Rattus norvegicus</i>
<i>S. vituli</i> Brumpt, 1921 ^{###}	<i>Bos taurus</i>
<i>S. vulpis</i> Petrov, 1940	<i>Vulpes vulpes</i>
<i>S. westeri</i> Ihle, 1917	<i>Equus caballus</i>

* A presente lista de espécies de *Strongyloides* foi concebida a partir do levantamento de Speare (1989), cuja informação foi revisada e atualizada, baseando-se em diferentes autores (Schwartz & Alicata 1930, Yamashita 1963, Little 1966a, b, Okulewicz 1984, Rodrigues et al. 1985, Costa et al. 1986, Moravec et al. 1987, Navarro et al. 1989, Viney et al. 1991, Kharchenko & Tkach 1992, Roca & Hornero 1992, Navarro & Lluch 1993, Skerratt 1995, Vicente et al. 1997, Mati et al. 2005, 2011b, 2013a, b, Sato et al. 2007, Mapeli et al. 2008, Rossin et al. 2009, Santos et al. 2010, Pinto et al. 2011, Birmani et al. 2012).

** Para algumas espécies há relatos de hospedeiros adicionais com identificações presumidas ou sem que a metodologia utilizada seja detalhada, não sendo considerados neste levantamento.

Estudos moleculares indicaram que *S. kelleyi* não é uma subespécie de *S. fuelleborni* (Dorris et al. 2002).

Eberhardt et al. (2008), com o auxílio de análises moleculares, consideraram *S. papillosus* distinto de *S. vituli* e sugeriram a revalidação desta espécie, segundo os autores, a predominante em bovinos.

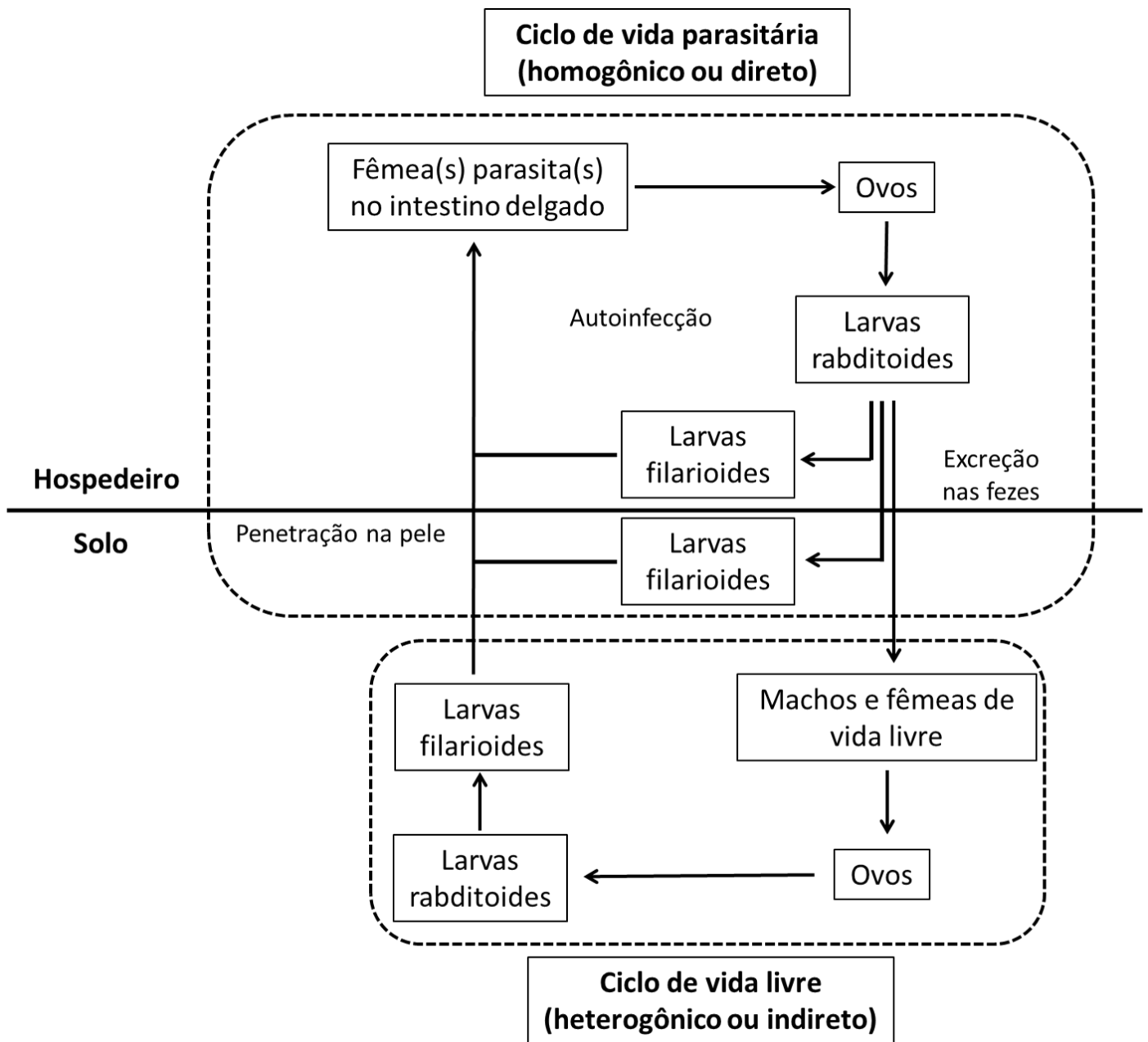


Figura 1 – Esquema do ciclo biológico do *Strongyloides stercoralis* em condições normais, mostrando a alternância entre os desenvolvimentos direto (ciclo de vida parasitária ou homogônico) e indireto (ciclo de vida livre ou heterogônico) do nematódeo.

SECÇÃO 1.1

Passado e presente da estrogiloidose

1.1.1. A descoberta da doença e a biologia básica do parasito

A estrogiloidose foi primeiramente documentada por Normand (1876), médico do *Hôpital maritime St. Mandrier* em Toulon, França, que observou larvas de um nematódeo até então desconhecido em fezes diarreicas de cinco soldados que retornavam de missão militar nas colônias francesas no sudeste asiático, mais precisamente da Cochinchina, sudeste do atual Vietnã. Sem conseguir identificar a espécie do parasito, enviou amostras do material para o colega farmacêutico Bavay, do *Conseil Supérieur de Santé*. Este descreveu a nova espécie com o nome *Anguillula stercoralis*. No ano seguinte, ao analisar formas intestinais do nematódeo, as quais foram também obtidas por Normand durante a autópsia de pacientes que morreram em consequência da diarreia da Cochinchina, pensando tratar de outra espécie, denominou as formas parasitas como *Anguillula intestinalis* (Bavay 1876, 1877). Normand e Bavay acreditavam à época que as formas rabditoides e de vida livre (ciclo indireto ou heterogônico, hoje amplamente conhecido) seriam de *A. stercoralis*, enquanto as formas parasitas intestinais e as larvas filarioides encontradas nas fezes (ciclo direto ou homogônico) corresponderiam a *A. intestinalis*.

Em 1878, uma série de autópsias foi realizada em Pávia, Itália, sendo observado que as formas parasitas de *A. intestinalis* liberavam ovos na luz do intestino delgado humano e após a eclosão das larvas, que ocorria quase imediatamente, formas rabditoides semelhantes a *A. stercoralis* eram liberadas e desenvolviam-se para as formas filarioides (Grassi & Parona 1879). O novo gênero *Strongyloides* (“Strongylos” = curvo, “eidos” = similar) foi então erigido e o nome *Strongyloides intestinalis* proposto para o parasito (Grassi 1879a, b).

No ano seguinte, a estrogiloidose humana foi relatada no Brasil. Luz (1880, *apud* Roncière 1880), médico e químico mineiro, estudando os seus próprios pacientes, concluiu que um tipo especial de diarreia estava ocorrendo no país, a qual, além de frequente, variava de subaguda a crônica e se caracterizava pela resistência às medicações habituais, facilidade e multiplicidade de recidivas e rapidez do desenvolvimento de problemas carenciais (p. ex., anemia) advindas das constantes perdas intestinais. Ao considerar as semelhanças entre os seus casos de diarreia e a dita diarreia da Cochinchina, já suspeitando de natureza parasitária, Luz, então profissional da Irmandade da Santa Casa da Misericórdia de Valença, estado do Rio de Janeiro, encontrou larvas de *S. stercoralis* nas fezes de uma criança doente que há cerca de um ano, quase mensalmente, apresentava episódios de diarreia. Foi este o primeiro relato da infecção no continente americano. Posteriormente, mais de 50 novos casos de estrogiloidose, a maioria referente a trabalhadores rurais, foram relatados por Lutz (1885) em localidades variadas dos estados do Rio de Janeiro e São Paulo. Este pesquisador foi o primeiro a avaliar aspectos do ciclo do parasito em território nacional, além de destacar que a distribuição dos casos de estrogiloidose era coincidente com a ocorrência de ancilostomose, observação que auxiliaria no esclarecimento do modo de infecção do *S. stercoralis*.

A comprovação de serem as formas intestinal e fecal deste nematódeo uma única espécie e a demonstração da alternância entre as formas de vida livre e parasita do *S. stercoralis* couberam a Leuckart (1883, *apud* Grove 1990). Golgi & Monti (1884) também observaram a ocorrência do desenvolvimento direto e indireto do parasito e sugeriram que o primeiro seria o mais comum. Pouco tempo depois, baseando-se no estudo de uma série de casos, a ideia de que o desenvolvimento direto seria a regra foi confirmada (Leichtenstern 1898, *apud* Thayer 1901).

Apesar do nome *S. intestinalis* ter sido inicialmente aceito, o *A. stercoralis* foi descrito antes de *A. intestinalis* e assim a espécie causadora da estrogiloidose foi renomeada como *S. stercoralis* de acordo com as regras internacionais de nomenclatura zoológica (ICZN) (Stiles & Hassall 1902).

A ocorrência de partenogênese ou hermafroditismo na fêmea parasita de *S. stercoralis* foi postulada por Grassi (1882). Entretanto, segundo Thayer (1901), outros

pesquisadores, incluindo Leuckart, inclinavam-se à época para a última hipótese e foi Rovelli, em 1888, o primeiro a concluir, baseando-se em uma real análise do aparelho reprodutor do nematódeo, que os parasitos eram de fato partenogénéticos. Sandground (1926a) afirmou não ter lido o trabalho original de Rovelli, mas teve acesso a uma revisão de Braun, 1888, que mencionava que o autor italiano teria analisado *Strongyloides* obtidos de porcos e ratos e jamais observado espermatozoides. Não obstante, os debates sobre essa questão continuaram nas décadas seguintes, principalmente em função dos achados, hoje desacreditados, da existência de machos de *S. stercoralis* parasitos (Kreis 1932, Faust 1933) e mesmo da presença de espermatozoides nas fêmeas parasitas, indicando um possível hermafroditismo (Sandground 1926a), ideia esta aceita por eminentes parasitologistas da época como Brumpt, Cobb, Cort, Fülleborn e Travassos (Fróes 1930a).

A infecção experimental de cobaios com larvas filarioides do nematódeo, provavelmente *S. fuelleborni*, possibilitou estabelecer a ocorrência de penetração ativa da pele do hospedeiro por larvas do parasito (Van Durme 1902). Este mecanismo de infecção foi comprovado de modo incontestado por Looss que após expor a própria pele a formas infectantes de *S. stercoralis* verificou, cerca de dois meses depois, a presença de larvas em suas fezes (Looss 1905, *apud* Grove 1990), sendo que o encontro prévio de formas larvares no sangue periférico de pacientes infectados com o parasito indicava a possibilidade de larvas do *S. stercoralis* migrarem no organismo humano (Teissier 1895a, b).

Com o conhecimento de que larvas rabditoides de *S. stercoralis* eram capazes de se transformar em filarioides dentro do hospedeiro e diante da observação de que espécimes imaturos do parasito foram comuns na autópsia de um paciente, o qual antes de morrer permaneceu confinado ao leito por um longo período, por este motivo com reduzida possibilidade de reinfecção, Grassi (1883) sugeriu a ocorrência de autoinfecção. Porém, como a rota de migração do nematódeo ainda não era conhecida, a ideia de autoinfecção somente ganhou notoriedade após a publicação de estudos experimentais sobre a biologia do *S. stercoralis* em cães. Destaca-se o relato de Fülleborn (1914), no qual se aventou pela primeira vez a necessidade de passagem do parasito pelo sistema circulatório (confirmando as observações de Teissier em

humanos), pulmão e tubo digestivo do hospedeiro, sendo estes fatos confirmados de modo ulterior (para detalhes vide tópico 1.2.3.1). O achado de larvas filarioides do parasito no escarro de pacientes (Gage 1911) foi igualmente importante na determinação do processo de autoinfecção e Fülleborn (1926) admitiu que as larvas de *S. stercoralis* liberadas nas fezes já transformadas em filarioides poderiam penetrar na região perianal caracterizando uma autoinfecção externa. Além disso, nos anos seguintes, Nishigori (1928) e Faust (1935) relataram evidências adicionais da ocorrência deste processo relacionadas à transformação acelerada de larvas rabditoides em filarioides e Ophüls (1929) descreveu, a partir do exame de um caso humano fatal, o encontro de larvas penetrando a mucosa do intestino grosso e então sugeriu o órgão como um provável local de autoinfecção. Esses primeiros estudos indicando a ocorrência de autoinfecção foram corroborados *a posteriori* pelo longo período de positividade, superior a 30 anos, observado em indivíduos de áreas não endêmicas que quando jovens haviam estado em áreas com a presença do parasito (Brown & Perna 1958, Gill & Bell 1979, Grove 1980, Gill et al. 2004).

1.1.2. Primeiros relatos e causas associadas à estrogiloidose complicada

Ainda nas primeiras décadas do século XX, casos graves da estrogiloidose referentes a pacientes que apresentavam história de condições capazes de modular o sistema imunológico do hospedeiro como o alcoolismo (Gage 1911), câncer (Shimura & Ogawa 1920) e hanseníase (Torres & Azevedo 1938) foram descritos. A ocorrência de autoinfecção e hiperinfecção já era discutida à época, mas a ideia de infecção disseminada em pacientes albergando o *S. stercoralis* não era ainda clara, apesar de larvas de *S. stercoralis* terem sido encontradas em substâncias outras que não as fezes, o sangue ou o escarro de pacientes. De fato, larvas do parasito foram também observadas no vômito (Shimura & Ogawa 1920) e em fluidos não relacionados aos sistemas digestivo e respiratório de pacientes, como a urina (Fornara, 1923).

Fróes (1929) relatou, em uma nota prévia, o encontro de larvas de *S. stercoralis* em líquido pleural sero-hemorrágico de um paciente ainda em vida, mas que evoluiu

para óbito, cujo caso clínico e autópsia foram detalhados em sua tese de concurso à cátedra de medicina tropical na Faculdade de Medicina da Bahia no ano seguinte. Este foi o primeiro registro de um caso de estrogiloidose fatal autopsiado no Brasil, sendo larvas encontradas em grande número nos pulmões e líquidos pleural e pericárdico. Mesmo com a pesquisa negativa para *Mycobacterium tuberculosis*, Fróes (1930a) mencionou como *causa mortis* do paciente uma provável pleurite tuberculosa, baseando-se no exsudato de natureza hemorrágica rico em linfócitos e na epidemiologia do agravo, uma vez que a maioria absoluta dos processos inflamatórios da pleura à época devia-se à tuberculose. Ele sugeriu que a infecção pelo *S. stercoralis* poderia ter desempenhado um papel na diminuição da resistência orgânica do paciente favorecendo a multiplicação do *M. tuberculosis*. Entretanto, à luz do conhecimento atual, parece provável que sejam as infecções por *Mycobacterium* spp. que beneficiem o desenvolvimento do nematódeo no hospedeiro (Torres & Azevedo 1938, Caymmi-Gomes 1980, Dwarakanath et al. 1994). Sem dúvida, a maior contribuição de Fróes ao estudo da estrogiloidose refere-se ao achado de que quase a totalidade das larvas encontradas em localizações ectópicas eram rabditoides e não filarioides, o que caracteriza uma infecção disseminada pelo *S. stercoralis*. Tal fato causou surpresa ao próprio pesquisador e o levou a trocar correspondências com autores como Brumpt, Cort, Fülleborn, Yokogawa e Travassos, dentre outros, que reconheceram a consistência e o ineditismo de seu achado. Baseando-se nas informações obtidas, Fróes (1930a) defendeu a ocorrência da autoinfecção que alguns autores, como o próprio Brumpt, ainda contestavam. Ciente da importância da nova síndrome que observara, intitulou o seu manuscrito como “Contribuição ao estudo da biologia do *Strongyloides stercoralis*: à margem de um caso raro, provavelmente inédito, de estrogiloidose”, sendo a doença disseminada, que viria a ser mais bem estudada nas décadas seguintes, pela primeira vez, detalhadamente documentada. Apesar de sua descoberta ter sido publicada também em inglês (Fróes 1930b) e francês (Fróes 1930c), ela tem sido largamente ignorada, talvez em decorrência do termo infecção disseminada não ter sido usado.

A partir da análise de casos de estrogiloidose fatal até então descritos na literatura, Galliard (1951) concluiu que em todos eles os pacientes apresentavam alguma debilidade prévia em sua saúde.

Desde esses relatos, casos graves de estrogiloidose, seguidos ou não de óbito, foram também descritos em associação à tuberculose (Caymmi-Gomes 1980, Dwarakanath et al. 1994, Corti et al. 2011) e novos registros têm sido frequentemente realizados em pacientes com diversos tipos de câncer (sobretudo linfoma, leucemia linfocítica crônica e mieloma múltiplo), na presença ou ausência de quimioterapia (Rogers & Nelson 1966, Adam et al. 1973, Lam et al. 2006, Vigg et al. 2006, Osuafor et al. 2007, Kia et al. 2008, Marcos et al. 2008, Yassin et al. 2010, Stewart et al. 2011), em diabéticos (Venturi & Viliotti 1984, Lam et al. 2006, Murali et al. 2010) e dependentes de álcool (Adedayo et al. 2002, Teixeira et al. 2010).

Sabe-se que as manifestações da estrogiloidose são bastante variáveis. As características clínicas decorrentes da infecção pelo *S. stercoralis* em indivíduos imunocompetentes variam desde as formas assintomáticas e cutâneas às intestinais graves com ocorrência de síndrome dispéptica e disentérica (Caplan 1949, Jones 1950, Biagi et al. 1975, Gill & Bell 1979, Sánchez et al. 2001, Gill et al. 2004, Concha et al. 2005, Vadlamudi et al. 2006). Este amplo espectro clínico foi inclusive foco de controvérsias no passado. Normand (1876) já relatara que a sintomatologia relacionada ao nematódeo era variada e tinha ciência de que o parasito causava diarreia e, em alguns casos, a morte dos pacientes. Ao contrário, Darling (1911), baseando-se em casos estudados na região do Canal do Panamá, reforçou a ideia bastante difundida entre pesquisadores no início do século passado de que o *S. stercoralis* não se associava à ocorrência de diarreia.

Atualmente não há dúvidas que pacientes imunossuprimidos podem desenvolver hiperinfecção associada à forma disseminada que é caracterizada, como brevemente aludido acima, por uma invasão significativa de diversos órgãos pelo parasito (larvas rabditoides e filarioides e mesmo fêmeas parasitas), resultando em uma síndrome potencialmente fatal que pode associar diarreia, desidratação, hemorragia pulmonar, broncopneumonia, septicemia, coagulação intravascular disseminada (CIVD) e encefalopatia (Fróes 1930a, Cruz et al. 1966, Rogers & Nelson

1966, Rivera et al. 1970, Adam et al. 1973, Purtilo et al. 1974, Velloni 1975, Caymmi-Gomes 1980, Sánchez et al. 2001, Adedayo et al. 2002, Keiser & Nutman 2004, Ghosh & Ghosh 2007, Veloso et al. 2008, Stewart et al. 2011, Azira et al. 2013).

Há autores, principalmente médicos clínicos, que optam por não distinguir pacientes com hiperinfecção dos que apresentam critérios diagnósticos de doença disseminada, denominando-as em conjunto como estrogiloidose complicada (ou grave), por saberem que essas duas formas clínicas nem sempre são distinguíveis em pacientes vivos (Fardet et al. 2007).

1.1.3. Aspectos epidemiológicos

A estrogiloidose apresenta distribuição cosmopolita. Entretanto, notáveis diferenças no número de casos de infecção pelo *S. stercoralis* são observadas quando considerados aspectos socioeconômicos e áreas geograficamente distintas, além de características singulares ao hospedeiro como idade, hábitos e doenças de base. Embora ocorra em países de clima temperado, as maiores prevalências da infecção são registradas nas regiões úmidas e tropicais do globo (Genta 1989a, Steinmann et al. 2007, Olsen et al. 2009, Schär et al. 2013).

Em relação à idade do hospedeiro, inquéritos comparando crianças e adultos têm identificado prevalências mais baixas no primeiro grupo, sendo as taxas de infecção normalmente maiores em idosos (Mangali et al. 1994, Jongsuksuntigul et al. 2003, Dancesco et al. 2005, Paula & Costa-Cruz 2011).

No Brasil, dependendo da região e população estudadas, sua prevalência pode ser superior a 30% (Pessôa & Martins 1988, Melo 1995, Costa-Cruz 2011), entretanto os dados disponíveis são limitados em decorrência da escassez de inquéritos coproscópicos específicos para a estrogiloidose. Paula & Costa-Cruz (2011), em uma revisão compilando diversos levantamentos parasitológicos realizados nas duas décadas que precederam a publicação de seu estudo, verificaram que o Brasil permanece hiperendêmico para o *S. stercoralis*. O percentual médio de positividade dos exames foi de 5,5%. Entre indivíduos acima de 60 anos foi de 12,1% e quando

métodos sorológicos foram utilizados a positividade atingiu 29,2%. Este último dado, no entanto, deve ser avaliado considerando-se a possibilidade de resultados falso-positivos, inclusive devido a reações sorológicas cruzadas com antígenos de outros nematódeos.

Em metanálise recentemente publicada sobre a prevalência da estrogiloidose em vários países do mundo (Schär et al. 2013), na qual foram também considerados inquéritos parasitológicos realizados no Brasil com metodologias variadas, uma prevalência ainda maior da infecção por *S. stercoralis* em um período semelhante de avaliação (artigos publicados entre 1989 e 2011) foi calculada para o país. As prevalências médias relativas a levantamentos feitos em comunidades e em serviços hospitalares brasileiros foram de 13% e 17%, respectivamente.

Dados atualizados sobre a incidência da estrogiloidose, bem como da ocorrência das formas fatais da parasitose são inexistentes. Entretanto, Velloni (1975) e Caymmi-Gomes (1980) encontraram 0,86% (30/3479) e 1,88% (73/3885) de casos de infecção por *S. stercoralis* no total de autópsias por eles avaliadas, respectivamente, em hospitais gerais dos estados de São Paulo e Bahia, indicando um número significativo de óbitos relacionados a este parasito no Brasil. De fato, em casos de hiperinfecção e disseminação do nematódeo altas taxas de letalidade são verificadas, chegando a 87% em uma série de 38 casos (Link & Orenstein 1999).

Mendonça et al. (2006) mostraram que pacientes com diabetes apresentaram mais frequentemente sorologias positivas para o *S. stercoralis* que o grupo controle e sugeriram que a triagem da infecção para o parasito deveria ser realizada em pacientes com este distúrbio endócrino, os quais normalmente desenvolvem um parasitismo assintomático, mas que, algumas vezes, pode evoluir para a doença complicada e um desfecho fatal. Entretanto, o diabetes permanece como um fator de risco secundário para a estrogiloidose, ainda não estatisticamente estabelecido.

Já o alcoolismo, bastante comum na sociedade brasileira, é um fator de risco significativo para a infecção pelo *S. stercoralis*, embora frequentemente tratado com incúria nos serviços de saúde. O abuso e uso crônico de álcool etílico sabidamente associam-se à maior prevalência (Gaburri et al. 1997, Oliveira et al. 2002, Zago-

Gomes et al. 2002, Marques et al. 2010), hiperinfecção e morte pelo *S. stercoralis* (Adedayo et al. 2002, Teixeira et al. 2010).

Considerando a relação entre infecções por vírus imunossupressores e a ocorrência de estrogiloidose, há também indícios sólidos de um aumento na prevalência do *S. stercoralis* nos pacientes infectados pelo vírus da imunodeficiência humana (HIV) sem que um maior número de casos de estrogiloidose complicada seja necessariamente registrado nestes pacientes (Lucas 1990, Feitosa et al. 2001, Viney et al. 2004, Assefa et al. 2009, Corti et al. 2011). Quanto ao vírus linfotrópico de células T humanas do tipo 1 (HTLV-1), a presença prévia de uma infecção pelo vírus é hoje considerada o fator de risco não controlável mais importante associado ao *S. stercoralis*, favorecendo inclusive a ocorrência de doença grave e podendo induzir uma resposta inadequada a anti-helmínticos (Carvalho & Fonseca-Porto 2004, Hirata et al. 2006, Marcos et al 2008, Pays 2011, Stewart et al. 2011).

Schär et al. (2013) avaliaram alguns dos fatores predisponentes para a infecção pelo nematódeo mais amplamente aceitos e a *odds ratio* (OR) agrupada foi calculada para cada caso. Para indivíduos alcoólatras e aqueles infectados pelo HIV as OR agrupadas foram, respectivamente, 6,69 (IC 95%, 1,47-33,8) e 2,17 (IC 95%, 1,18-4,01). Em relação à presença ou ausência de infecção pelo HTLV-1 não houve diferença estatística (OR agrupada = 2,48; IC 95%, 0,70-9,03).

Outros fatores de risco em potencial como a presença de neoplasias e o uso de imunossupressores são difíceis de serem mensurados. No entanto, seguramente o advento dos glicocorticoides sintéticos, bem mais potentes que o cortisol, resultou em um número crescente de casos de infecção disseminada pelo *S. stercoralis* e na atualidade a administração de glicocorticoides em pacientes infectados com o nematódeo é o principal fator associado a um maior risco para a hiperinfecção e disseminação do parasito (Sánchez et al. 2001, Fardet et al. 2007, Marcos et al. 2008). De fato, Buonfrate et al. (2013), com base em uma extensa revisão de casos clínicos da forma complicada da infecção, encontraram que 67% (164/244) dos pacientes, por eles considerados, tinham sido tratados com glicocorticoides. Salienta-se que justamente em consequência do aumento de casos complicados e fatais, muitas vezes relacionados a causas iatrogênicas decorrentes do inadequado uso de drogas imunossupressoras

(Cruz et al. 1966, Vadlamudi et al. 2006, Ghosh & Ghosh 2007, Veloso et al. 2008, Marcos et al. 2008, Buonfrate et al. 2013), o interesse pela estrogiloidose tem se ampliado, embora ainda de maneira insuficiente.

Para o efetivo controle da infecção pelo *S. stercoralis* e prevenção de óbitos, as peculiaridades da estrogiloidose em comparação às principais geo-helminoses têm de ser consideradas em seu controle. Os responsáveis pelas políticas públicas de saúde devem estar cientes da elevada morbidade (aguda inclusive, mas principalmente crônica), potencialidade de casos fatais, aspectos inerentes ao diagnóstico e acompanhamento dos casos clínicos, bem como ao objetivo do tratamento desta parasitose que deverá buscar sempre a cura do paciente, não sendo satisfatória apenas uma redução na intensidade de infecção (Krolewiecki et al. 2013).

1.1.4. Imunologia da infecção humana: doença disseminada, vírus imunossupressores e glicocorticoides

O entendimento corrente de que há relação entre estrogiloidose disseminada e a diminuição da imunidade celular do hospedeiro foi primeiramente sugerido em estudos conduzidos de modo independente há quase 50 anos que relacionaram a disseminação do parasito à presença de linfoma (Rogers & Nelson 1966) e à terapia com corticosteroides (Cruz et al. 1966, Willis & Nwokolo 1966).

Mais recentemente, as observações clínicas referentes à ocorrência da estrogiloidose assintomática, intestinal ou das síndromes de hiperinfecção e disseminação do parasito e os seus fatores predisponentes, em particular o tratamento com glicocorticoides e as coinfeções por *S. stercoralis* e vírus imunossupressores, têm sido discutidas considerando-se o perfil de produção de citocinas por células T *helper* (Th) e a resposta por elas induzida. Os processos de imunossupressão desencadeados pela infecção pelos vírus HIV ou HTLV-1 e por tratamentos com glicocorticoides, cujos efeitos serão discutidos adiante, apresentam similaridades, uma vez que em todos eles a adequada atividade do sistema imune do organismo é afetada, sobretudo, devido a interferências no funcionamento da imunidade mediada por

células (Czock et al. 2005, Satou & Matsuoka 2013, Tsunetsugu-Yokota & Muhsen 2013).

Entretanto, as diferenças específicas existentes entre as propriedades imunológicas desses vírus são suficientes para se explicar por que o número de casos de infecção disseminada pelo *S. stercoralis* é maior em pacientes com infecção prévia com o HTLV-1 do que com o HIV. A infecção pelo HIV resulta usualmente na redução da resposta das células T *helper* do tipo 1 (Th1), enquanto a resposta mediada por células T *helper* do tipo 2 (Th2) pode não estar diminuída ou até mesmo estar aumentada (Siegel & Simon 2012). Por outro lado, indivíduos infectados pelo HTLV-1 apresentam um predomínio da resposta Th1 (Pays 2011, Siegel & Simon 2012).

De fato, na infecção humana pelo *S. stercoralis*, quando há coinfeção com o HTLV-1, observa-se um aumento da produção de interferon- γ (IFN- γ) e de interleucina-10 (IL-10) e uma diminuição da produção de interleucina-5 (IL-5) em células mononucleares do sangue periférico (PBMC), além de redução nos níveis de imunoglobulina E (IgE), indicando uma mudança do perfil da resposta de Th2 para Th1 (Porto et al. 2001). Em um estudo análogo, fora já sugerido que o IFN- γ produzido por células T ativadas, pelo menos em alguns pacientes infectados por HTLV-1, poderia modular a resposta imune ocasionando uma redução nos níveis séricos de IgE (Neva et al. 1998). Além disso, a estimulação de PBMC de indivíduos com HTLV-1, ao contrário do observado em pacientes sem a infecção viral, resultou em reduzida produção de interleucina-4 (IL-4). Mesmo após o tratamento da helmintose com ivermectina os níveis de IgE e a quantidade de eosinófilos permaneceram maiores em pacientes infectados exclusivamente com o *S. stercoralis* do que naqueles coinfectados com o HTLV-1 (Hirata et al. 2006).

Estudos realizados em humanos e em modelos experimentais têm confirmado que a resposta imune com produção de citocinas do tipo Th2 e imunoglobulinas é benéfica para o hospedeiro durante o parasitismo intestinal por diferentes espécies de nematódeos. De fato, IL-4 e IL-5 estimulam a migração de eosinófilos e a produção de IgE que desempenha um papel central na degranulação de mastócitos prevenindo a fixação do parasito e a invasão da mucosa intestinal do hospedeiro, além de aumentar a frequência e intensidade das ondas peristálticas que podem contribuir para a

expulsão de nematódeos intestinais (Finkelman et al. 1988, Onah & Nawa 2000, Vadlamudi et al. 2006). Eosinófilos e anticorpos participam ainda da imunidade do organismo humano contra as larvas do *S. stercoralis*, provavelmente reduzindo a possibilidade de desenvolvimento de formas graves, uma vez que os níveis de imunoglobulinas A (IgA), M (IgM) e G (IgG) e o número de eosinófilos foram significativamente menores em pacientes com a doença complicada (Carvalho et al. 1983). Além disso, a ocorrência de ambas as respostas humoral e celular foi também demonstrada em *Erythrocebus patas* infectado por um isolado humano de *S. stercoralis* (Genta et al. 1984, Harper et al. 1984), bem como o aumento do número de mastócitos e dos níveis de histamina na mucosa do intestino destes animais (Barrett et al. 1988; vide detalhes em 1.2.3.3).

Os mecanismos relacionados à ocorrência da hiperinfecção e/ou disseminação do *S. stercoralis* após o tratamento com glicocorticoides têm sido objeto de discussão. Estas drogas possuem efeitos variados sobre o sistema imune, podendo interferir em mecanismos moleculares e celulares. Citocinas pró-inflamatórias como interleucina-1 (IL-1), IFN- γ , fator de necrose tumoral- α (TNF- α), quimiocinas, enzimas correlatas ao processo inflamatório e moléculas de adesão podem ter sua expressão reduzida devido ao tratamento com glicocorticoides (Schleimer 2004, Czock et al. 2005). Além disso, interferem no número e nas características das células circulantes no hospedeiro vertebrado e a migração de leucócitos para o sítio de infecção pode ser alterada pela administração da droga (Melo et al. 1994, Steer et al. 1998, Corrigan 1999, Mager et al. 2003, Mati 2009). Um maior número de neutrófilos e linfócitos Th na corrente sanguínea (Steer et al. 1998, Mager et al. 2003), uma redução no número de monócitos, basófilos e eosinófilos circulantes (Corrigan, 1999) foram observados durante tratamentos por glicocorticoides em humanos. A inibição da proliferação celular e a ocorrência do fenômeno de apoptose de células do sistema imunológico, inclusive linfócitos e eosinófilos, são também favorecidas pela administração desta classe de drogas (Corrigan 1999, Schmidt et al. 2000, Czock et al. 2005, Mati 2009). Embora normalmente os glicocorticoides possuam efeitos amplos sobre o sistema imune do hospedeiro, há indícios de que a resposta Th2 pode ser mais afetada pelo uso destes fármacos, ocorrendo uma redução na quantidade de eosinófilos e na atividade

de mastócitos que poderia favorecer o processo de hiperinfecção ou disseminação do *S. stercoralis* no organismo humano (Barrett et al. 1988, Concha et al. 2005, Vadlamudi et al. 2006).

Em relação aos glicocorticoides, cabe ainda uma menção a uma hipótese alternativa, não relacionada diretamente ao hospedeiro, proposta para se explicar a ocorrência da disseminação do *S. stercoralis*. Genta (1992) afirmou que a abordagem meramente imunológica deste fenômeno deixa de considerar que o nematódeo pode dentro do hospedeiro desempenhar um papel crucial na sua própria regulação, inclusive em nível populacional. Corticosteroides endógenos ou exógenos, segundo este autor, os quais apresentam semelhanças estruturais com os ecdisteroides de nematódeos, poderiam então acelerar a ecdise das larvas rhabditoides do *S. stercoralis* e induzir um aumento na quantidade de larvas filarioides capazes de penetrar na mucosa intestinal (autoinfecção) (Genta 1992). Embora esta ideia ainda não tenha sido confirmada experimentalmente para espécies de *Strongyloides*, estudos *in vitro* apontam que baixas doses de ecdisteroides podem estimular a transformação de larvas dos nematódeos *Ascaris suum*, *Dirofilaria immitis* e *Nematospirides dubius* (Barker & Rees 1990).

1.1.5. Patologia

Muitos dos pacientes que morreram em decorrência da estrogiloidose foram autopsiados e submetidos à anatomopatologia, havendo uma importante contribuição de pesquisadores brasileiros nessa parte (Ophüls 1929, Fróes 1930a, Torres & Azevedo 1938, Cardoso 1959, De Paola 1962, De Paola et al. 1962, Andrade & Caymmi-Gomes 1964, Cruz et al. 1966, Poltera 1972, 1974, Velloni 1975, Caymmi-Gomes 1980, Kinjo et al. 1998). Estes estudos proporcionaram um precioso conhecimento das lesões básicas induzidas pelo *S. stercoralis* em humanos, principalmente na hiperinfecção e infecção disseminada pelo parasito, uma vez que nas séries de autópsias disponíveis na literatura, a maioria dos casos consiste, por razões manifestas, de pacientes apresentando a estrogiloidose complicada.

Na estrogiloidose fatal as lesões são habitualmente graves e na maioria das vezes caracterizadas por intensa inflamação, erosões e ulcerações nas mucosas dos intestinos delgado (normalmente uma duodenojejunita) e grosso (colite), além de processos hemorrágicos focais ou generalizados nos pulmões (De Paola 1962, De Paola et al. 1962, Andrade & Caymmi-Gomes 1964, Poltera 1972, Caymmi-Gomes 1980, Genta & Caymmi-Gomes 1989, Kinjo et al 1998).

As lesões do trato gastrointestinal podem ser classificadas em enterite catarral (vilosidades preservadas, mas com infiltrado inflamatório e hiperplasia de células caliciformes, estando os vermes limitados às criptas), enterite edematosa (vilosidades atrofiadas, infiltrado inflamatório moderado a intenso, edema da lâmina própria e submucosa) e enterite ulcerativa (além de atrofia de vilosidades, epitélio com erosões ou ulcerado, infiltrado inflamatório intenso, fibrose de submucosa e comumente muitos parasitos) (De Paola 1962, De Paola et al 1962, Genta & Caymmi-Gomes 1989), sendo que a intensidade e o tipo das lesões variam em função do momento de parasitismo e da fase do ciclo evolutivo do *S. stercoralis*, especialmente se há ocorrência de autoinfecção e hiperinfecção.

Caymmi-Gomes (1980) observou que na maioria dos casos por ele estudados as lesões intestinais caracterizaram-se por inflamações duodenais, jejunais e colônicas de características edematosa ou ulcerativa, cuja patogênese foi julgada variável. Baseando-se em seus resultados e na literatura especializada, ele considerou as fêmeas adultas, habitantes da mucosa intestinal, como o agente lesivo principal na enterite alta (duodenojejunita), enquanto na colite, larvas migrantes, realizando a autoinfecção, foram incriminadas como o principal elemento agressor. Ainda segundo o autor, o acometimento extraintestinal dependeu fundamentalmente da exacerbação do processo de autoinfecção no qual a disseminação de larvas filarioides por via linfo-hematogênica poderia resultar em linfadenite regional, hepatite reacional e hemorragias pulmonares.

É sabido que os pulmões e vias aéreas, assim como os intestinos, são regiões gravemente afetadas pelo *S. stercoralis* na doença complicada em humanos e catarrinos não humanos (Andrade & Caymmi-Gomes 1964, Poltera 1972, De Paoli & Johnsen 1978, Harper et al. 1984, Kinjo et al. 1998). Em função da autoinfecção, focos

de hemorragia alveolar e edema, além de graus variados de congestão, áreas de broncopneumonia e mesmo fibrose entre as pleuras podem ocorrer. Nos casos de hiperinfecção e disseminação do parasito, o achado mais comum nos pulmões, frequentemente relacionado à *causa mortis* do paciente, é a intensa hemorragia intra-alveolar (Andrade & Caymmi-Gomes 1964, Poltera 1972, Genta & Caymmi-Gomes 1989, Kinjo et al. 1998). Nestes casos graves, há menções ao encontro de larvas de *S. stercoralis* nos alvéolos, no interstício dos septos e também no tecido conjuntivo interlobular, estando, muitas vezes, as larvas íntegras e sem qualquer reação inflamatória ao redor (Poltera 1972, Velloni 1975, Caymmi-Gomes 1980, Kinjo et al., 1998). Entretanto, como a intensidade do acometimento do pulmão e vias aéreas, incluindo a gravidade das hemorragias pulmonares, usualmente não se relaciona ao número de larvas de *S. stercoralis* observadas no órgão (Andrade & Caymmi-Gomes 1964, Velloni 1975, De Paoli & Johnsen 1978, Genta et al. 1984, 1986, Harper et al. 1984), foram sugeridas, como explicação para a gênese das lesões, causas indiretas que não relacionadas à ação mecânica e/ou enzimática das larvas durante a sua migração. Entre as possíveis explicações aventadas citam-se distúrbios locais na coagulação sanguínea e aumento da fragilidade capilar por mecanismos imunes ou mesmo uma variação do fenômeno de Sanarelli-Shwartzman restrito ao órgão, embora estudos comprobatórios sejam necessários (Andrade & Caymmi-Gomes 1964, Velloni 1975, Genta et al. 1984).

Com o maior acesso à endoscopia digestiva alta, principalmente nas últimas duas décadas, achados de *S. stercoralis* em biópsias gástricas e duodenais têm sido relativamente frequentes e proporcionado informações histopatológicas complementares. Em uma série de 21 casos de estrogiloidose intestinal apresentada por Coutinho et al. (1996), a intensidade das manifestações clínicas foi relacionada pelos autores ao grau das lesões verificadas por meio de biópsias. Eles observaram, principalmente nos pacientes cujas manifestações clínicas eram mais significativas, edema, atrofia de vilosidades e hiperplasia das criptas duodenais, além de presença de linfócitos intraepiteliais e infiltrado da lâmina própria com plasmócitos positivos para IgA, mas sempre com reação inflamatória ao redor de larvas do parasito ausente ou discreta.

Graus variados de alterações (edema, hiperemia, mudanças estruturais de vilosidades e criptas, erosões e úlceras na mucosa, hemorragia, dentre outras) relacionados a diferentes tipos de duodenite têm sido encontrados com frequências diversas em análises endoscópicas e biópsias de pacientes com estrogiloidose sintomática, os quais, em sua maioria, tinham algum fator imunossupressor conhecido (Coutinho et al. 1996, Thompson et al. 2004, Arévalo & Cerrillo 2006, Kishimoto et al. 2008). Entretanto, em estudos referentes à estrogiloidose de pacientes imunocompetentes, a maioria dos casos presumivelmente de portadores crônicos do *S. stercoralis*, pouca ou nenhuma alteração patológica foi relatada com base em biópsias de fragmentos intestinais para os quais anormalidades estruturais e aumentos do número de células inflamatórias na mucosa foram na maioria das vezes discretos quando presentes (Silva et al. 1959, Coutinho et al. 1961, Laudanna et al. 1978, Trajman et al. 1997). É provável que estas formas anatomoclínicas brandas devam-se a um equilíbrio bem estabelecido na relação parasito-hospedeiro com processo de autoinfecção circunstancialmente ausente ou ocorrendo em escala reduzida, o que resultaria em uma quantidade de parasitos mais ou menos fixa, cujos níveis o hospedeiro tolere.

Aspectos adicionais da inter-relação entre o *S. stercoralis* e o hospedeiro, incluindo possíveis influências de sua microbiota sobre o desfecho do processo de parasitismo, têm sido estudados. Sipahi et al. (1991) verificaram no intestino delgado de pacientes infectados pelo parasito um aumento do crescimento bacteriano e alertaram para a possibilidade desta alteração interferir na patogênese da estrogiloidose. Segundo Andrade & Caymmi-Gomes (1964), a migração das larvas de *S. stercoralis* durante o processo de autoinfecção e em consequência a maior quantidade de parasitos no intestino do hospedeiro amplia a possibilidade de ocorrência de invasão bacteriana secundária e de doença fatal. De fato, meningite e septicemia têm sido complicações relatadas na estrogiloidose grave e muitas vezes se relacionam à morte do paciente (Owor & Wamukota 1976, Carvalho et al. 1980, Link & Orenstein 1999, Adedayo et al. 2002, Lam et al. 2006, Ghosh & Ghosh 2007, Kishimoto et al. 2008, Miyazaki et al. 2010, Azira et al. 2013). Dois mecanismos foram propostos como prováveis justificativas para a bacteremia verificada na infecção

humana pelo *S. stercoralis*: larvas do parasito na circulação sanguínea carregariam germes durante sua migração ou a porta de entrada de bactérias poderia ser as próprias ulcerações da mucosa intestinal (Woodruff 1968, Carvalho et al. 1980, Caymmi-Gomes 1980). Adicionalmente, a infecção pelo *S. stercoralis* parece induzir uma redução na capacidade de proliferação celular e aumentos nos índices de apoptose das células do duodeno e jejuno do hospedeiro, o que pode estar na gênese de um desequilíbrio entre morte e a proliferação celular no epitélio do órgão, interferindo na integridade da mucosa e conseqüentemente na barreira intestinal (Werneck-Silva et al. 2006).

SECÇÃO 1.2

A strongiloidose sob a perspectiva da experimentação animal

1.2.1. Generalidades sobre modelos animais

O uso de modelos animais em pesquisas, especialmente na experimentação biomédica, é necessário para o avanço do conhecimento científico e há séculos vem proporcionando benefícios para a espécie humana (Loeb et al. 1989). As primeiras referências a estudos nos quais animais foram empregados remetem à Antiguidade. Aristóteles e posteriormente Erasístrato, junto a Herófilo, foram os primeiros a realizar experimentações com animais vivos, frequentemente porcos, contribuindo para o conhecimento da fisiologia e anatomia ainda incipientes. Quatro séculos depois, os manuscritos de Galeno, além de menções aos estudos gregos, trouxeram informações referentes a novas dissecações de porcos, cabras e também de símios e, então, os primórdios da anatomia comparada foram estabelecidos. Mais de um milênio depois, os estudos de Vesalius (século XVI) e de Harvey (século XVII), além do estabelecimento da fisiologia moderna por Bernard e do desenvolvimento da experimentação microbiológica por Pasteur (século XIX) foram possíveis mediante a utilização de modelos animais (Loew & Cohen 2002, Chow 2008, Pissinatti & Andrade 2010).

Estudos experimentais com animais versam principalmente sobre desenvolvimento de drogas (23%), ensaios vacinais e afins (21%), câncer (12%) e testes de toxicidade de fármacos (9%). Entre 75 e 100 milhões de vertebrados são utilizados a cada ano em medicina experimental, sendo camundongos (44% do total), ratos (33%), cobaias (2%) e coelhos (1%) os mamíferos mais amplamente empregados (Baumans 2005). Em parte devido a esses elevados números, o uso de modelos animais por vezes tem sido discutido. De fato, ele é considerado eticamente aceitável quando se segue o preceito de não se usar animais caso a resposta à hipótese testada

possa ser obtida por meios alternativos (Gowans 1974) e se os benefícios advindos do experimento proposto superarem os danos imputados aos animais como indivíduo ou espécie (Baumans 2004).

É reconhecido que os modelos clássicos (roedores de pequeno porte, cobaios e coelhos) são distantes do ponto de vista taxonômico e filogenético dos seres humanos e cada qual é anatomicamente e fisiologicamente especializado. Assim sendo, considerando-se essencialmente os aspectos biológicos, esses animais podem ser considerados menos adequados para a experimentação se comparados aos primatas não humanos (vide tópico 1.2.4.1). Porém, por várias razões, como custos elevados, dificuldades de manutenção, incluindo baixas taxas de natalidade (Hill 1969), os modelos primatas permanecem, pelo menos comparativamente aos modelos tradicionais, sendo pouco utilizados.

O emprego de modelos experimentais em estudos parasitológicos tem propiciado avanços consideráveis no conhecimento das relações parasito-hospedeiro, servindo para isolar linhagens de parasitos e manter seu ciclo evolutivo no laboratório (Hiddleston 1978, Lunn & Hearn 1978). De acordo com Pereira (1990), se a interação parasito-hospedeiro é condição básica de um experimento, o modelo experimental se impõe.

Nem sempre, entretanto, aspectos particulares de uma enfermidade estudada em um dado modelo podem ser extrapolados para a relação parasito-hospedeiro natural. Alguns parasitos não se adaptam convenientemente aos modelos convencionais. Uma alternativa é utilizar outras espécies de parasito similares ao que se quer estudar, mas neste caso não só o hospedeiro é diferente do natural como também o parasito. Em relação ao *Strongyloides*, a maioria dos representantes do gênero é capaz de infectar um número restrito de espécies hospedeiras o que caracteriza um grau de especificidade não desprezível (Pessôa & Martins 1988, Speare 1989, Viney & Lok 2007).

Considerando a dificuldade de se isolar e manter em laboratório linhagens de *Strongyloides* de origem humana e buscando melhor conhecer a biologia deste gênero de nematódeo, tem-se utilizado, na strongiloidose experimental, espécies do

nematódeo isoladas de outros animais como macacos e principalmente ratos (Dawkins 1989).

1.2.2. Estudos com *Strongyloides* spp. de roedores

Dentre parasitos naturais de ratos utilizados na experimentação biomédica o *Strongyloides ratti* Sandground, 1925 e o *Strongyloides venezuelensis* Brumpt, 1934 têm proporcionado resultados interessantes em roedores.

As contribuições de Graham (1936) que estudou o *S. ratti* em ratos merecem ser destacadas. Este autor obteve exames parasitológicos positivos em animais infectados com uma única larva filarioide e jamais encontrou machos parasitos. Além disso, Chitwood & Graham (1940) não encontraram espermatozoides e nem indícios de fertilização nas fêmeas parasitas de *S. ratti*, concluindo que pelo menos a forma parasitária era partenogenética e auxiliando a dirimir as dúvidas que ainda persistiam quanto a esta ideia.

Nas últimas décadas, a utilização das espécies de *Strongyloides* naturais de roedores possibilitou o conhecimento de aspectos adicionais da relação parasito-hospedeiro. Diversos autores têm demonstrado em detalhes que o sistema imunológico do hospedeiro (respostas humoral e celular) atua no controle da infecção tanto no período de migração das formas larvares de *Strongyloides* quanto em momentos do processo de parasitismo em que nematódeos adultos já se encontram na mucosa do intestino delgado (Moqbel 1980, Dawkins et al. 1982, Korenaga et al. 1986, 1994, Horii et al. 1993, Nawa et al. 1994, Shi et al. 1994, Ovington et al. 1998, Martins et al. 1999, 2009, Maruyama et al. 2000, Negrão-Corrêa 2001, Martins 2004, Maruyama et al. 2000, Onah & Nawa 2004, Gazzinelli 2005, Melo et al. 2006, Vadlamudi et al. 2006, Gazzinelli & Melo 2008, Vlaminck et al. 2010, Tefé-Silva et al. 2012). Tem sido demonstrado que a infecção, como sugerido para a doença humana, induz uma resposta complexa, predominantemente de perfil Th2, na qual participam diversos mecanismos como o sistema de complemento, imunoglobulinas e variados tipos celulares, em especial eosinófilos e mastócitos (Rotman et al. 1997, Gazzinelli 2005,

Sasaki et al. 2005, Negrão-Corrêa et al. 2006, Machado et al. 2009, 2011, Eschbach et al. 2010, Tefé-Silva et al. 2012), podendo os mecanismos imunes que buscam eliminar o parasito serem redundantes (Bonne-Année et al. 2011).

O melhor entendimento do processo de reinfeção tem sido também possível mediante extrapolações de resultados obtidos com o uso desses modelos na estrogiloidose experimental, uma vez que as observações realizadas em seres humanos no início do século XX sobre a indução de imunidade protetora pelo *S. stercoralis* não foram conclusivas (Sandground 1928, Desportes 1944, Freedman 1991). Na reinfecção de roedores pelo *S. rattii* ou *S. venezuelensis*, poucas larvas tornam-se adultas, apresentando-se as fêmeas parasitas, quando presentes, pouco desenvolvidas. Poucos ovos são encontrados nas fezes dos animais reinfecados e o tempo para a eliminação do parasito é menor (Dawkins et al. 1980, Dawkins & Grove 1982b, Uchikawa et al. 1989, Sato & Toma 1990, Abe et al. 1993, Khan et al. 1993 b, Nakai & Amarante 2001, Gazzinelli 2005, Melo et al. 2006).

Além disso, em ensaios utilizando-se camundongos isentos de germes, gnotobióticos e convencionais corroborou-se a ideia de que alterações no ecossistema intestinal do hospedeiro pode afetar o processo de parasitismo. Na infecção pelo *S. venezuelensis* a presença da microbiota foi benéfica ao hospedeiro e o tratamento dos roedores pela ceftazidima e fosfato dissódico de dexametasona favoreceu o parasitismo, sendo a microbiota intestinal alterada (Martins et al. 1999, 2000, 2009, Martins 2004).

O estudo de *Strongyloides* em roedores tem contribuído, sem dúvida, para o conhecimento de aspectos da biologia das espécies do gênero e a imunologia da estrogiloidose, porém, neste caso, como a espécie do nematódeo não é o *S. stercoralis* e o hospedeiro experimental é filogeneticamente distante do ser humano, não é possível se avaliar determinados aspectos da doença. De fato, há características específicas ao nematódeo que acomete mais comumente os seres humanos. O *S. stercoralis* é a única espécie, até o momento, sabidamente relacionada a casos de hiperinfecção (Pessoa & Martins 1988, Concha et al. 2005, Vadlamudi et al. 2006), embora Speare & Tinsley (1987), ao estudar gatos infectados com *Strongyloides felis*

Chandler, 1925, tenham encontrado larvas filarioides com características que sugerem a possibilidade de autoinfecção também nesta relação de parasitismo.

Neste contexto, como principais limitações do uso de roedores como modelo na strongiloidose experimental, cita-se a impossibilidade de se estudar processos de autoinfecção e a doença complicada nestes animais, além de dificuldades no estudo da infecção crônica, uma vez que apenas gerbis mantêm o *S. venezuelensis* por longos períodos (Horii et al. 1993, Tsuji et al. 1993). Gerbilíneos mostraram-se suscetíveis a diferentes espécies de *Strongyloides* (Tsuji et al. 1993, Sato et al. 2008), inclusive *S. stercoralis* de origens canina e humana (Nolan et al 1993, Sithithaworn et al. 1998, Mati & Melo 2012), mas o seu uso também apresenta limitações (vide tópico 1.2.3.2).

Além disso, a infecção de diferentes modelos animais com o *S. venezuelensis*, por exemplo, pode ocasionar diferenças em parâmetros parasitológicos como a fecundidade das fêmeas parasitas e a duração do período patente em função da espécie ou linhagem do hospedeiro (Wertheim 1970, Sato & Toma 1990, Tamura 1993, Tsuji et al. 1993, Khan et al. 1993 a, b, Shi et al. 1994, Nakai & Amarante 2001, Amarante & Oliveira-Sequeira 2002, Baek et al. 2002, 2003, Martins 2004, Gazzinelli 2005, Melo et al. 2006, 2012, Martins et al. 2009), podendo não ser nesses casos representativa da relação de parasitismo natural.

1.2.3. Modelos experimentais que possibilitam o completo desenvolvimento do *Strongyloides stercoralis*

Aspectos da infecção pelo *S. stercoralis* permanecem desconhecidos, principalmente pela falta de modelos experimentais que possam ser mais amplamente utilizados.

O *S. stercoralis*, por não ser estritamente hospedeiro-específico, pode causar infecções patentes em gato, quati, cão, guaxinim e alguns primatas não humanos, mas nesses casos, a infecção mostrou-se, muitas vezes, de curta duração (Fülleborn 1914, 1927, Sandground 1926a, 1928, Augustine 1940, Johnson 1962, Yamashita 1963, Little 1966b, Grove & Northern 1982).

Dawkins & Grove (1982a), utilizando larvas filarioides de *S. stercoralis* provenientes de um paciente humano, não obtiveram sucesso nas tentativas de infecção de coelhos, cobaios e nem de camundongos pertencentes a uma linhagem multicolorida heterogênica (Canberra) e a onze outras isogênicas (A/J, AKR/J, AQR/SF, BALB/c, C57B1/6, C3H/He, C3H.SW, CBA, DBA/2, NZW, SJL/J). Neste estudo, diferentes fatores que sabidamente favorecem a infecção de camundongos ao *S. ratti* como a administração de imunossupressor, vias de infecção, idade e sexo dos hospedeiros não alteraram o padrão de resistência dos animais à infecção. Em outro estudo utilizando uma linhagem canina de *S. stercoralis*, fêmeas do nematódeo também não foram obtidas de camundongos BALB/cByJ, embora em alguns espécimes da linhagem C.B-17-SCID (*Severe Combined Immunodeficiency*) um número reduzidíssimo de larvas tenha se desenvolvido (Rotman et al. 1995). Fenômenos imunológicos relacionados à eliminação de larvas infectantes do parasito foram ainda avaliados em camundongos (Brigandi et al. 1997, Rotman et al. 1997). Além disso, apesar de notórias dificuldades práticas, após a transferência de fêmeas parasitas adultas de *S. stercoralis* de origem canina, por via oral, para camundongos (C57BL/6J e C.B-17-SCID), patências foram observadas, sendo, no entanto, verificada nas fezes uma baixa razão de larvas rabditoides/fêmea parasita (Nolan et al. 1999b). Não obstante, o uso destas linhagens de camundongos para o estudo da interação entre vermes adultos e o hospedeiro e também na avaliação de mecanismos que possam impedir a autoinfecção foi sugerido.

Em decorrência da melhor suscetibilidade, três hospedeiros experimentais são mais bem conhecidos e foram mais utilizados no estudo da biologia do *S. stercoralis*:

1.2.3.1. *Canis lupus familiaris*

Cães (*Canis lupus familiaris*) podem ser experimentalmente infectados pelo *S. stercoralis* e foram várias vezes empregados como modelo animal para a strongiloidose (Fülleborn 1914, Sandground 1926a, b, 1928, Faust 1933, 1935, Grove & Northern 1982, Grove et al. 1983, 1988, Schad et al. 1984, 1989, 1993, 1997, Genta et al. 1986, Mansfield & Schad 1992, Mansfield et al. 1995), visto que a

suscetibilidade destes animais a algumas linhagens humanas e caninas de *S. stercoralis* é conhecida desde os estudos pioneiros realizados no início do século passado.

No estudo de Fülleborn (1914), após a infecção de cães com diferentes isolados humanos do parasito, os animais apresentaram um parasitismo cuja duração foi de poucas semanas. Além disso, espécimes experimentalmente infectados com *Strongyloides* obtido de cão, morfológicamente indistinguível do *S. stercoralis* humano, possibilitaram observações fundamentais para o conhecimento do ciclo do parasito. A fim de identificar a rota e a necessidade de migração do nematódeo por determinados órgãos do hospedeiro, cães, cuja ligação natural entre a traqueia e o esôfago fora previamente interrompida por procedimento cirúrgico, receberam inóculos contendo larvas infectantes do parasito. Pela primeira vez foi demonstrado que para o desenvolvimento do *S. stercoralis* a migração pelos pulmões e traqueia do hospedeiro era necessária. Adicionalmente, quando Fülleborn colocou os nematódeos recuperados do pulmão de um animal diretamente no estômago de outro cão, os vermes ainda imaturos alcançaram o intestino do hospedeiro e tornaram-se fêmeas adultas parasitas, não sendo mais necessária qualquer migração tecidual. Estes achados foram corroborados com menor riqueza de detalhes e complementados com informações adicionais sobre o parasito por outros pesquisadores (Sandground 1926a, b, 1928, Kreis 1932, Faust 1933) que trabalharam igualmente com o modelo canino.

Faust (1935) descreveu as lesões induzidas pelo parasito durante a sua migração nestes animais, da penetração das larvas na pele às fêmeas adultas na mucosa intestinal. Demonstrou que a resposta do hospedeiro é variada e que o infiltrado inflamatório provocado pelas formas larvares, quando presente, ocorria na periferia do parasito e ao longo de seu trajeto migratório. Além disso, em alguns casos, a reação inflamatória parecia englobar e destruir o nematódeo formando granulomas que então evoluíam para fibrose.

A influência da cortisona sobre aspectos da estrogiloidose experimental foi pela primeira vez investigada por Galliard & Berdonneau (1953) que observaram que cães que receberam previamente o corticosteroide foram mais suscetíveis ao *S. stercoralis* e nestes casos o tempo de duração do parasitismo foi maior. Estes autores

talvez tenham antevisto a questão da hiperinfecção e infecção disseminada pelo parasito, frequentemente associada ao uso de imunossupressores.

Grove et al. (1983), utilizando um isolado humano de *S. stercoralis*, verificaram a ocorrência de autoinfecção e hiperinfecção em cães experimentalmente infectados pelo parasito que receberam tratamento imunossupressor. Posteriormente, estes achados foram corroborados por Schad et al. (1984) que trabalharam com cães da raça Beagle infectados com *S. stercoralis* obtidos de um espécime desta mesma raça naturalmente infectado.

Desde então a linhagem oriunda de beagles tem sido mantida nestes animais na *University of Pennsylvania*, Estados Unidos da América (EUA), tendo possibilitado se estudar as causas da esterilidade das fêmeas do parasito observada durante infecções crônicas, o processo de hiperinfecção em animais imunossuprimidos e aspectos adicionais referentes à migração do *S. stercoralis* no hospedeiro canino (Schad et al. 1984, 1997, Genta et al. 1986). Nestes estudos, sobre a migração do parasito, um aspecto significativo foi diferente do classicamente relatado. Com base em larvas radiomarcadas demonstrou-se que a rota traqueobrônquica, pelo menos em filhotes desta raça de cão, não é utilizado pela maioria das larvas, consistindo a via migratória de uma dispersão aleatória ao longo do organismo (Schad et al. 1989, Mansfield et al. 1995).

No entanto, há a possibilidade de uma dada população de *S. stercoralis* se alterar após sucessivas passagens em um mesmo hospedeiro ou quando a adaptação de uma linhagem do parasito a outra espécie hospedeira é tentada. Esta ideia é corroborada pelo fato de uma linhagem de *S. stercoralis*, isolada de um paciente do Sudeste Asiático e mantida em primata não humano, ter o período pré-patente, já após a segunda passagem em beagles, diminuído. A partir da quarta geração, o processo de hiperinfecção e qualquer tipo de migração extraintestinal deixaram de ser observados mesmo quando os cães receberam altas doses de glicocorticoide (Genta 1989b). Como explicação para estes achados, resultados de um possível processo de seleção, postulou-se que o cão seria um hospedeiro anormal para a linhagem de *S. stercoralis* utilizada e que as mudanças observadas seriam decorrentes de uma reação do parasito, buscando completar a sua maturação e reproduzir antes de ser expelido. O mesmo não

fora observado quando das sucessivas passagens da linhagem de *S. stercoralis* canino em beagles, sendo ainda mencionado que a infecção experimental de cães com isolados humanos do parasito resultam em diferenças substanciais de intensidade parasitária e duração da infecção.

Grove & Northern (1982), avaliando cães infectados com *S. stercoralis* de origem humana, obtiveram resultados interessantes referentes à infecção pelo parasito, incluindo aspectos relacionados à eosinofilia e à resposta humoral dos animais. Entretanto, reconheceram dificuldades práticas na realização de seu estudo relacionadas às limitações físicas e aos altos custos do alojamento de cães que apresentam um porte relativamente grande, o qual restringe a utilização deste modelo. Além disso, os autores reforçaram a grande variabilidade na suscetibilidade de cães à infecção pelo *S. stercoralis*, já observada pelos primeiros investigadores, e sugeriram que estas variações poderiam refletir peculiaridades do parasito, do hospedeiro ou de ambos.

Dentre as limitações expostas, talvez a principal desvantagem atribuída ao modelo canino seja a sua suscetibilidade extremamente variável ao *Strongyloides*. Fülleborn (1914, 1927) já observara que linhagens humanas de *S. stercoralis* de diferentes regiões apresentavam uma capacidade variável de penetrar e se desenvolver em cães. De fato, ele obteve sucesso na infecção experimental de cães com o parasito oriundo da China (RPC), mas quando larvas do nematódeo originárias do leste da África foram inoculadas neste modelo animal os resultados foram negativos. Os cães que se infectaram, todos exclusivamente por nematódeo de origem chinesa, não apresentaram infecção duradoura, como já comentado, podendo ser o modelo canino insuficiente para o estudo do parasito humano. Em outro experimento, no qual um isolado humano de *S. stercoralis* dos EUA foi utilizado, a maior parte dos cães experimentalmente infectados pelo parasito se curaram espontaneamente em poucas semanas e adquiriram resistência à reinfecção. Um terço dos animais, no entanto, sobretudo os mais novos, apresentou uma infecção comparativamente mais longa, que chegou a durar alguns meses (Sandground 1928). No Vietnã, cães mostraram-se também suscetíveis ao parasito de origem humana e a cura espontânea dos animais ocorreu tardiamente (Galliard 1967).

Entretanto, há indícios experimentais de que as larvas de *Strongyloides* obtidas de cão seriam incapazes de produzir infecção em humano, sendo a infecção natural de cães praticamente nula em regiões norte-americanas endêmicas para o parasito (Augustine & Davey 1939, Augustine 1940). Por outro lado, *S. stercoralis* foi relatado em canídeos de áreas que até então são consideradas livres da infecção humana (Kapel & Nansen 1996, Dillard et al. 2007).

Diferenças moleculares entre *S. stercoralis* de cão e humano também foram demonstradas. Hasegawa et al. (2010) sugeriram que a transmissão entre hospedeiros de grupos diferentes é pouco frequente. Além dos relatos de casos humanos de estrogiloidose com o parasito de origem canina serem raros, esses autores se basearam na demonstração de que as diferenças de infectividade do parasito que foram observadas relacionam-se à sua genética. De fato, a análise filogenética de *S. stercoralis* de diferentes hospedeiros e localidades colocou as variedades do parasito de cão e de humano em clados diferentes, não se repetindo o mesmo por região geográfica. Amostras de *S. stercoralis* de origem canina do Japão foram filogeneticamente mais próximas ao *S. stercoralis* de cão dos EUA do que das amostras de humanos e chimpanzés obtidas de diferentes localidades japonesas e também da Tanzânia (Hasegawa et al. 2010).

1.2.3.2. *Meriones unguiculatus*

Com uma importância histórica como modelo para a estrogiloidose experimental notoriamente menor do que a do cão, o gerbil da Mongólia (*Meriones unguiculatus*) foi proposto como uma alternativa para o estudo da parasitose.

Os gerbilíneos mostraram-se suscetíveis à infecção experimental por *S. stercoralis* isolado e mantido por passagens sucessivas em cães (linhagem da *University of Pennsylvania*; Schad et al. 1984), sendo até o momento o único roedor viável para o estudo de aspectos específicos a este parasito (Nolan et al. 1993).

Contudo, reduzido número de larvas de *S. stercoralis* são encontradas nas fezes de gerbilíneos infectados, indicando uma baixa fecundidade do parasito, o que

dificulta a manutenção do *S. stercoralis* por passagens sucessivas entre exemplares de *M. unguiculatus* (Nolan et al. 1993, Mati & Melo 2012).

Espécimes deste roedor foram também suscetíveis à infecção por isolados humanos de *S. stercoralis* mantidos em cães (Sithithaworn et al. 1998) e saguis (Mati & Melo 2012), mas os animais mostraram-se também pouco permissivos ao parasito.

Além disso, a autoinfecção não parece ocorrer com facilidade, uma vez que este processo foi identificado somente em determinadas situações, como em infecções com elevado número de larvas ou em exemplares de *M. unguiculatus* neonatos (Nolan et al. 1993, 1995, 1999a, b, 2002, Kerlin et al. 1995).

1.2.3.3. *Erythrocebus patas*

Casos de estrogiloidose disseminada fatal espontânea em Catarrhini (primatas do Velho Mundo), especialmente em orangotangos (McClure et al. 1973), gibões (De Paoli & Johnsen 1978), chimpanzés e gorilas (Penner 1981), com características clínicas e patológicas bastante semelhantes à doença humana foram relatados. Posteriormente, a ocorrência de infecção disseminada fatal foi também descrita em *Erythrocebus patas* (família Cercopithecidae), popularmente conhecidos como macacos-patas ou macacos-vermelhos, mantidos em cativeiro (Harper et al. 1982).

Com o conhecimento destes casos clínicos, a infecção experimental de *E. patas* com um isolado humano de *S. stercoralis* foi realizada (Harper et al. 1984, Genta et al. 1984) e a participação de ambas as respostas humoral e celular observada neste modelo primata não humano. Genta et al. (1984) relataram títulos elevados de IgG anti-superfície larval do parasito e a presença de IgE na maioria dos primatas estudados, além de uma resposta linfoproliferativa modesta a antígenos de *S. stercoralis* durante a fase precoce (entre 20 e 40 dias) da infecção. Entretanto, a intensidade da resposta imune, pelo menos de acordo com os parâmetros avaliados, não se correlacionou diretamente com o curso da infecção, visto que vários animais morreram de doença disseminada. Macacos-patas infectados com o parasito e submetidos a novas inoculações de larvas infectantes apresentaram aumento do número de mastócitos e dos níveis de histamina intestinais, mas na fase crônica o

número destas células na mucosa retornou aos níveis basais (Barrett et al. 1988). Ainda neste estudo, após o tratamento com prednisona, os mastócitos perderam a capacidade de responder à estimulação antigênica e com o prolongamento do tratamento imunossupressor verificou-se a reativação da infecção crônica resultando em estrogiloidose disseminada seguida da morte dos cercopitecídeos, a qual se relacionou a uma marcante redução na quantidade de mastócitos intestinais.

Entretanto, apesar de ser um potencial modelo que representa razoavelmente os principais aspectos da infecção humana pelo *S. stercoralis*, os macacos-patas são animais de porte significativo, o que eleva muito os custos de manutenção e acarreta dificuldades experimentais. De fato, talvez em função destas desvantagens relacionadas a seu tamanho, ainda hoje, apenas o estudo de Barrett et al. (1988) foi realizado após os experimentos que apresentaram e descreveram o modelo (Genta et al. 1984, Harper et al. 1984), sendo na prática ainda necessário o encontro de modelos primatas alternativos para o estudo da estrogiloidose.

1.2.4. Potencialidade do uso de saguis na investigação biomédica de *Strongyloides* spp.

1.2.4.1. Primatas não humanos como modelo

A importância de primatas em pesquisas científicas deve-se principalmente às suas similaridades filogenética e fisiológica com o ser humano. Os outros homínídeos (i.e., bonobos (*Pan paniscus*), chimpanzés (*Pan troglodytes*), gorilas (*Gorilla* spp.) e orangotangos (*Pongo* spp.)), por serem os mais próximos à nossa espécie, seriam, na teoria, os melhores modelos. Entretanto, além das dificuldades técnicas de se trabalhar com estes primatas, os debates éticos sobre o seu uso experimental têm assumido grandes proporções (envolvendo desde aspectos conservacionistas a riscos biológicos para a espécie humana), sendo os estudos restringidos a casos especiais (como virologia) ou mesmo proibidos (Pissinatti & Andrade 2010, De-Waal 2012).

Por outro lado, tem-se observado atualmente um interesse crescente por Platyrrhini (primatas do Novo Mundo ou neotropicais) devido à perspectiva de sua aplicação como modelo primata experimental.

Os platirrininos são morfologicamente e de hábitos bastante variados, havendo, por exemplo, espécies com garras, cauda preênsil ou hábito noturno, características incomuns na ordem Primates (Fleagle 1998). Não por acaso, controvérsias taxonômicas sobre o grupo têm sido comuns nas últimas décadas. No presente estudo, utilizou-se a classificação recentemente proposta que divide os primatas do Novo Mundo em apenas três famílias: Atelidae, Cebidae (Cebinae e Callitrichinae) e Pitheciidae (Rosenberger 2011, Perelman et al. 2011). Entretanto, há autores que consideram como válidas também as famílias Aotidae (Groves 2001, Rylands et al. 2000, Rylands & Mittermeir 2009) e Callitrichidae (Rylands et al. 2000, Rylands & Mittermeir 2009). Atualmente, considera-se que 118 espécies de macacos neotropicais ocorrem no Brasil, a maior diversidade mundial (Paglia et al. 2012), sendo os gêneros *Callithrix*, *Callibella*, *Callimico*, *Cebuella*, *Leontopithecus*, *Mico* e *Saguinus* pertencentes à subfamília Callitrichinae.

Nos últimos anos, um esforço substancial tem sido realizado na criação de primatas neotropicais, visando a sua preservação e, em menor escala, a produção para utilização na experimentação científica (Pereira & Melo 1984, Pereira 1990, Rylands et al. 2000, Abbott et al. 2003, Mansfield 2003).

Ainda que não sejam, do ponto de vista filogenético, tão próximos do homem quanto os catarrinos, os platirrininos apresentam vantagens que compensam a sua utilização científica: a) porte menor, b) abundância de algumas espécies, c) facilidade de manejo, d) custo reduzido e e) risco relativamente menor de transmissão de zoonoses (Pereira & Melo 1982, 1984, Pereira et al. 1988, Pereira 1990, Mansfield 2003, Carrion & Patterson 2012, Melo et al. 2012).

De fato, cebídeos da subfamília Callitrichinae (saguins, micos) que inclui os menores representantes da ordem, têm sido empregados como modelos experimentais em diversas áreas de pesquisas biomédicas, tais quais microbiologia, toxicologia, biologia reprodutiva, desenvolvimento de drogas, neurociências (Carvalho et al. 1991 a, b, c, Cisalpino et al. 1991, Gaspar et al. 1992, Mitchell & Carrol 1997, Johannessen

& Crawford 1999, Curry 2001, Mansfield 2003, Hart et al. 2004, Eslamboli 2005, Wang 2007, Lima et al. 2008, Silva et al. 2008, Chellman et al. 2009, Nelson et al. 2009, 2010, Kramski et al. 2010, Carrion et al. 2011, Omatsu et al. 2011, Carrion & Patterson 2012) e também em estudos parasitológicos experimentais (Warren & Simões 1966, Pereira et al. 1988, 1993 a, b, Denham et al. 1989, Resende & Melo 1992, Oliveira et al. 2004, Griffiths et al. 2008, Mendes et al. 2008, Mati et al. 2011a, Melo et al. 2012).

É válido mencionar que o emprego de calitriquíneos na pesquisa biomédica enfatiza a importância do conhecimento dos parasitos naturais destes animais, principalmente se considerada a possibilidade de interferência em experimentos nos quais saguis estejam sendo usados. Estes platirrinos são comumente parasitados por *Platynosomum fastosum*, *Primasubulura jacchi*, *Trichospirura leptostoma*, *Trypanosoma minasense* e microfilárias de *Dipetalonema*, entre outras espécies (Levine 1970, Orihel 1970, Kuntz & Meyers 1972, Porter 1972, Melo & Pereira 1986, Potkay 1992, Resende et al. 1994, Melo 2004).

1.2.4.2. Strongiloidose natural e experimental em saguis

Embora não haja na literatura relato da infecção experimental de platirrinos pelo *S. stercoralis*, há registros referentes à ocorrência de *Strongyloides* spp. em primatas do Novo Mundo (Yamashita 1963, Cosgrove et al. 1968, Hershkovitz 1977b, Toft 1982, Campos 1985, Santa-Cruz et al. 2001, Arrojo 2002, Phillips et al. 2004, Beltrán-Saavedra et al. 2009, Pereira et al. 2010, Mati et al. 2013a). No entanto, a identificação do parasito não foi realizada até o nível específico na maioria dos casos, uma vez que a maior parte dos diagnósticos tem sido feito apenas pelo encontro de ovos ou larvas de *Strongyloides* spp. nas fezes (Mati et al. 2013a).

Além de platirrinos serem parasitados pelo *Strongyloides cebus*, que é a espécie natural de primatas neotropicais (Little 1966a, Toft 1982, Campos 1985, Mati et al. 2013a), o parasitismo ocasional pelo *S. stercoralis*, sobretudo em animais de cativeiro tem sido pontualmente observado. A infecção por *S. stercoralis* já foi relatada em *Ateles geoffroyi* (Yamashita 1963, Hershkovitz 1977b), *Brachyteles arachnoides*

(Pissinatti 2001), *Cebus apella* e *Saimiri sciureus* (Pereira et al. 2010), além dos calitriquíneos *Cebuella pygmaea* (Yamashita 1963) e *Saguinus midas niger* (Hershkovitz 1977b). Recentemente, em uma apresentação relativa à diversidade parasitária de *Saguinus niger* de fragmento florestal urbano de Ananindeua, Pará, fez-se saber que, de acordo com a coproscopia, quatro dos oito primatas analisados encontravam-se positivos para o *S. stercoralis* (Marques-Neto et al. 2011).

Em relação ao *S. fuelleborni*, a terceira espécie reconhecidamente de primatas e amiúde encontrada nos animais do Velho Mundo, Yamashita (1963) a relatou como parasito de *A. geoffroyi* de cativeiro no Japão. Entretanto, como *S. cebus* e *S. fuelleborni* foram considerados sinônimos em seu manuscrito e não há informação se o indivíduo parasitado foi importado ou nascido no cativeiro, considera-se que estudos confirmatórios deste achado são necessários.

Do ponto de vista experimental, espécimes de *C. penicillata* foram previamente utilizados como modelo primata não humano para a estrogiloidose, sendo a infecção dos animais realizada com uma linhagem de *S. venezuelensis* mantida por passagens sucessivas em camundongos AKR/J desde 1987 (Melo et al. 2012). Neste estudo, todos os primatas infectados foram suscetíveis à linhagem de parasito oriunda de roedor.

As informações acima expostas corroboram que primatas neotropicais, incluindo saguis, têm se mostrado suscetíveis a espécies de *Strongyloides* e que a utilização destes animais na estrogiloidose experimental é promissora.

SECÇÃO 1.3

Justificativa e objetivos

Dada a importância médica da estrogiloidose e a despeito da ampliação do conhecimento da relação parasito-hospedeiro acumulado desde a descrição do *S. stercoralis*, há alguns pontos que necessitam ser mais estudados. Dentre eles a elucidação de aspectos adicionais referentes à biologia básica do nematódeo e da patogênese da infecção, o aperfeiçoamento dos métodos diagnósticos, a realização de ensaios vacinais e imunológicos, além do desenvolvimento de drogas alternativas ativas contra o parasito e/ou novas medidas profiláticas.

Considerando-se cada um destes aspectos, avanços têm ocorrido aquém do necessário, em partes, por dificuldades relacionadas a modelos experimentais para o *S. stercoralis* o que tem impossibilitado a obtenção de linhagens humanas do nematódeo para diferentes fins. Nesse sentido, modelos animais para o estudo da infecção, que sejam de pequeno porte, fácil manuseio e permitam a manutenção do parasito em laboratório, principalmente se filogeneticamente próximos ao hospedeiro natural e suscetíveis a um isolado de origem humana do nematódeo, fazem-se necessários.

1.3.1. Objetivo geral

O presente estudo tem como objetivo a avaliação da viabilidade de *C. penicillata* como um modelo primata para o estudo de isolado humano de *S. stercoralis*, buscando melhor conhecer aspectos da relação parasito-hospedeiro, principalmente aqueles referentes à biologia do parasito e à patogênese das formas não complicada e complicada da estrogiloidose.

1.3.2. Objetivos específicos

- Avaliar a suscetibilidade de *C. penicillata* ao *S. stercoralis* de origem humana na infecção primária e na reinfecção, determinando os períodos pré-patente e patente;
- Conhecer o padrão de migração e desenvolvimento do parasito neste modelo primata não humano;
- Analisar a quantidade de larvas de *S. stercoralis* excretadas e a sua variação em função de alterações de imunidade do hospedeiro e tempo de infecção;
- Avaliar aspectos da hiperinfecção e disseminação após a administração de droga imunossupressora;
- Estudar os aspectos anatomoclínicos e a letalidade das formas não complicada e complicada da estrogiloidose em *C. penicillata*, realizando a análise macroscópica e a histopatologia dos animais mortos;
- Realizar estudo morfológico das fêmeas parasitas de *S. stercoralis* recuperadas e comparar o grau de desenvolvimento e fecundidade individual dos exemplares do nematódeo obtidos de saguis apresentando a infecção não complicada daqueles com a forma disseminada;
- Descrever aspectos relacionados à biologia das fêmeas parasitas na mucosa do hospedeiro e das formas de vida livre;

2. MATERIAL E MÉTODOS

2.1. Modelo primata não humano

2.1.1. *Callithrix penicillata*

A espécie de primata estudada é atualmente assim classificada (Perelman et al. 2011, Rosenberger 2011):

Classe: Mammalia Linnaeus, 1758

Ordem: Primates Linnaeus, 1758

Subordem: Haplorhini Pocock, 1918

Infraordem: Simiiformes Haeckel, 1866

Parvordem: Platyrrhini E. Geoffroy, 1812

Família: Cebidae Bonaparte, 1831

Subfamília: Callitrichinae Gray, 1821

Gênero: *Callithrix* Erxleben, 1777

Espécie: *Callithrix penicillata* (E. Geoffroy, 1812)

Callithrix penicillata (Figura 2) é considerada a espécie do gênero mais bem sucedida ecologicamente, em função de sua ampla distribuição geográfica e elevadas densidades populacionais (Stevenson & Rylands 1988), sendo comum nos estados de Goiás, Bahia, Minas Gerais e São Paulo (Hershkovitz 1977a). A população de *C. penicillata* na natureza tem aumentado, não sendo preocupante a situação desta espécie no que tange o seu risco de extinção (Rylands & Mendes 2008).

2.1.2. Espécimes estudados

No total foram utilizados 18 exemplares adultos, machos, com peso entre 300 e 405 g (média de 370 ± 45) quando do início dos experimentos, criados e mantidos no



Figura 2 - Espécimes de *Callithrix penicillata*.

Biotério de Primatas do Instituto de Ciências Biológicas (ICB) da Universidade Federal de Minas Gerais (UFMG). Dentre eles, 15 foram infectados com o parasito e o restante mantido como controle da infecção.

2.1.3. Criação e alimentação

Seguindo recomendações prévias (Pereira & Melo 1984, Melo et al. 2012), a colônia do Biotério de Primatas do ICB/UFMG tem sido mantida há mais de 25 anos, atualmente em um pavilhão com uma área útil de aproximadamente 200 m² provido de um corredor central, ao longo do qual, tem-se de ambos os lados os acessos aos viveiros (Figuras 3a, b).

As dimensões padrões destes viveiros são: 1 m de largura x 3 m de comprimento x 2,5 m de altura. As paredes são de alvenaria e no limite superior de cada um há uma parte completamente fechada próxima à porta, enquanto o restante do recinto é coberto com uma grade de aço que propicia uma área de exposição direta de luz solar aos animais. Cada um dos viveiros comporta uma pequena família de saguis visando a reprodução e é provido com itens de enriquecimento físico (truncos, poleiros, cordas, pneus e ninhos de madeira) para o bem-estar dos animais (Figuras 4a, b).

Os primatas não têm um contato visual com a sala adjacente, sendo cada baia lavada todos os dias e a água para os animais ofertada de modo contínuo. A comida é distribuída duas vezes por dia: frutas (banana, maçã, mamão e frutas da estação, quando disponível) na parte da manhã e ração *ad libitum* na parte da tarde. Quando necessário, a alimentação da manhã é substituída por gema de ovo ou gelatina, à qual é adicionado um suplemento multivitamínico (Pereira et al., 1986).

Apesar de não ser específica para primatas, a composição nutricional da ração utilizada (Frolic Junior ®) se assemelha às especificações alimentares para primatas não humanos do *National Research Council (US)* (2003). De acordo com o fabricante, ela apresenta a seguinte composição básica:



Figura 3 - Biotério de Primatas do Instituto de Ciências Biológicas da UFMG. A. Vista externa; B. Área interna do pavilhão mostrando portas de acesso aos viveiros.




Figura 4 - Grupo familiar de *Callithrix penicillata* com detalhe do solário de um dos viveiros (A) e artifícios utilizados no enriquecimento físico (B).

Umidade (máximo): 22%
Proteína Bruta (mínimo): 19%
Extrato etéreo (mínimo): 5,5%
Fibras (máximo): 5%
Matéria mineral (máximo): 12%
Cálcio (máximo): 2,5%
Fósforo (mínimo): 1%

Há ainda suplementos como vitaminas A, B1, B2, B6, B12, D, E, niacina, ácido pantotênico, ácido fólico, colina, cloreto de potássio, óxido de zinco, sulfato de cobre, iodato de cálcio, cloreto de sódio, sorbato de potássio, além de corantes.

Durante todo o período de duração do estudo, os animais selecionados para a experimentação biomédica foram mantidos em gaiolas individuais (45 x 45 x 90 cm), que continham também poleiros e um tubo de PVC (10 cm de diâmetro x 20 cm) suspenso junto à parte superior das mesmas, caracterizando um abrigo para cada sagui se esconder e repousar.

2.1.4. Controle parasitológico

Apesar da higienização diária dos viveiros e de serem os calitriquíneos empregados no presente estudo nascidos e criados em cativeiro, a inspeção e exames parasitológicos destes animais foram periodicamente realizados para a identificação de possíveis agentes (endo e ectoparasitos) que poderiam interferir na saúde dos primatas e mesmo em resultados experimentais.

2.2. Parasito

2.2.1. *Strongyloides stercoralis*

A classificação taxonômica para o *Strongyloides stercoralis* (De Ley & Blaxter 2002, 2004) é a que se segue:

Classe: Chromadorea Inglis, 1983

Ordem: Rhabditida Chitwood 1933

Subordem: Tylenchina Thome 1949

Infraordem: Panagrolaimomorpha De Ley & Blaxter, 2002

Superfamília: Strongyloidoidea Chitwood & McIntosh 1934

Família: Strongyloididae Chitwood & McIntosh 1934

Gênero: *Strongyloides* Grassi 1879

Espécie: *Strongyloides stercoralis* (Bavay, 1876)

2.2.2. Linhagem

Quanto à linhagem do nematódeo utilizada no presente estudo, ela foi obtida de material fecal humano oriundo dos municípios de Candeias e Rio Acima, Minas Gerais, sendo posteriormente mantida por passagens sucessivas em exemplares de *C. penicillata*.

2.2.3. Obtenção de larvas de 3º estágio infectantes (L3i)

Para a obtenção de L3i de *S. stercoralis*, culturas de fezes humanas, em um primeiro momento, e depois também de fezes dos saguis infectados, foram realizadas,

sendo o material fecal misturado à vermiculita e incubado em estufa a 27° C por um período de 48 a 72 horas.

Em seguida, para a recuperação das formas larvares utilizou-se o método de Baermann, modificado por Moraes (1948) com pequenas adaptações. A coprocultura foi depositada sobre gaze cirúrgica de 11 malhas/cm³ e depois de ser devidamente envolvida pela mesma, ela foi transferida para uma peneira plástica e colocada sobre um funil analítico liso de vidro (250 ml) ligado por uma mangueira de borracha (10 cm de comprimento) a um pequeno tubo de hemólise e contendo água filtrada à temperatura de 42°C. Duas horas depois, o tubo de hemólise contendo os nematódeos era desprendido e centrifugado a baixa rotação (150 g) por 5 minutos. O sedimento obtido era então lavado em água destilada e novamente centrifugado, procedimento este repetido por pelo menos três vezes.

A descontaminação das L3i utilizadas nas infecções foi realizada de acordo com Martins et al. (2000). As formas infectantes foram deixadas por 10 minutos em solução de hipoclorito de sódio 0,25%, sendo depois transferidas para água destilada estéril.

2.2.4. Contagem de L3i

O número de L3i na suspensão aquosa foi determinado. Alíquotas de 25µl foram colhidas com o auxílio de pipeta automática e gotejadas em lâminas para realização da contagem. O número médio foi calculado mediante a avaliação de pelo menos três alíquotas. A suspensão foi diluída ou concentrada para que o volume final a ser inoculado (0,5ml) contivesse 100, 300 ou 500 L3i, conforme a necessidade.

2.3. Considerações sobre o delineamento experimental

Instrutivamente, pode-se considerar que a presente tese engloba três experimentos principais que buscam esclarecer por meio de análises parasitológicas e

anatomopatológicas os aspectos seguintes da estrogiloidose experimental em calitriquíneos:

2.3.1. Experimento I: Padronização da primoinfecção

Na avaliação da suscetibilidade e padronização da infecção de *S. stercoralis* no modelo primata não humano proposto, todos os 15 saguis experimentalmente infectados (vide condições no item 2.5.) foram considerados. Três primatas sem infecção foram utilizados como controle.

2.3.2. Experimento II: Avaliação da possibilidade de reinfecção

Seis espécimes de *C. penicillata* infectados pelo parasito que evoluíram para a cura parasitológica foram reinfecados (vide resultados e item 2.9.).

2.3.3. Experimento III: Efeitos da imunossupressão induzida por glicocorticoides

Dentre os 15 animais infectados com o parasito, três receberam tratamento imunossupressor com glicocorticoide e outros três não tratados foram pareados como controle desta avaliação (vide item 2.10).

2.4. Manuseio geral dos primatas

Na contenção dos saguis luvas de raspa de couro foram utilizadas e os animais imobilizados de acordo com Kindlovits & Kindlovits (2009b) para a realização de procedimentos rápidos (inoculação de larvas, injeção de fármaco, coletas de sangue de

rotina). Uma mesa de apoio para manter os animais já imobilizados em posição de decúbito dorsal foi empregada.

2.5. Infecção

Os saguis (n = 15) foram infectados por via subcutânea com 0,5 mL de suspensão contendo diferentes quantidades de L3i de *S. stercoralis* obtidas de culturas de material fecal humano (H) ou de *C. penicillata* (Cp).

Os animais P1, P2 (n = 2) e P3, P4 (n = 2) receberam inóculos de 100 e 500 L3i do parasito (H), respectivamente. O restante dos espécimes de calitriquíneos foi infectado com 100 (P5, P6; n = 2), 300 (P7, P8; n = 2) e 500 (P9, P10, P11, P12, P13, P14, P15; n = 7) L3i de *S. stercoralis* (Cp).

2.6. Inspeção e aspectos clínicos dos primatas

Após a inclusão no estudo e a infecção com as L3i de *S. stercoralis*, os animais permaneceram alojados em gaiolas individuais ao longo de todo o experimento como mencionado no tópico 2.1.3. Os saguis foram cuidadosamente inspecionados para a verificação de seu estado geral e de possíveis alterações de postura, comportamento, estado nutricional e características do pelame diariamente. Quando removidos de suas gaiolas eram também avaliados quanto ao seu nível de hidratação, redução do panículo adiposo, esforço respiratório, presença de alopecia, alterações mucosas (palidez, presença de secreções, cianose, icterícia) e neurológicas. Manifestações como quadros diarreicos e apatia foram anotadas quando observadas. Posteriormente, durante a fase crônica da infecção, esta análise passou a ser realizada duas vezes por semana, excetuando-se os animais que apresentaram deterioração clínica. A aferição do peso dos saguis foi realizada a cada quinze dias.

2.7. Exames parasitológicos de fezes

Os períodos pré-patente e patente foram avaliados baseando-se no encontro de larvas de *S. stercoralis* nas fezes dos calitriquíneos.

2.7.1. Qualitativos

O material fecal dos primatas foi coletado diariamente, sendo as análises parasitológicas realizadas pelos métodos de sedimentação espontânea (Lutz 1919) e Baermann-Moraes (Moraes 1948) a partir do oitavo dia pós-infecção (DPI). Posteriormente, a coleta das fezes passou a ser realizada cinco vezes por semana. Para as coproculturas utilizava-se todo o material fecal, exceto a porção separada para o exame de sedimentação espontânea. Três vezes por semana, procedia-se a recuperação dos nematódeos das culturas, conforme descrito no item 2.2.3.

2.7.2. Quantitativos

Durante os estudos de infecção primária de alguns primatas (P12, P13 e P15) e da reinfecção (P7, P9, P10, P12, P13 e P15; vide item 2.9.) as fezes foram pesadas em balança analítica antes de se fazer as coproculturas. Este procedimento possibilitou que o número de larvas recuperado de uma dada quantidade de fezes pudesse ser conhecido pela fórmula:

$$\text{Larvas por g de fezes (LPG)} = \frac{\text{total de larvas observadas}}{\text{peso das fezes (g) usadas na coprocultura}}$$

2.8. Determinação de cura parasitológica

Foram considerados parasitologicamente curados da infecção pelo *S. stercoralis* aqueles primatas cuja série de exames fecais permaneceu negativa ao longo de três meses.

2.9. Reinfecção

A tentativa de reinfecção dos saguis, cujas análises parasitológicas encontravam-se negativas há cinco (P9), 15 (P10) e 17 (P7) meses, deu-se em paralelo à primoinfecção dos animais P12, P13, P14 e P15 (controles deste experimento) com 500 L3i do parasito.

Adicionalmente, os animais P12 e P13, 11 meses após a negativação da coproscopia, receberam um novo inóculo de 1000 L3i de *S. stercoralis*. O sagui P15, nove meses após a sua cura parasitológica, foi também reinfestado, mas com apenas 100 L3i do parasito.

2.10. Tratamento imunossupressor com dexametasona (DEX)

O glicocorticoide sintético dexametasona (DEX), cuja potência equivale a 30 vezes à observada para a hidrocortisona, foi empregada como droga imunossupressora no presente estudo.

O fármaco comercializado na forma de fosfato dissódico de dexametasona (Decadron[®] 4mg/ml, Aché, Brasil) é classificado, de acordo com a *International Union of Pure and Applied Chemistry* (IUPAC), como (8S, 9R, 10S, 11S, 13S, 14S, 16R, 17R) - 9- fluoro - 11, 17 - di-hidroxi - 17 - (2 - hidroxiacetil) -10, 13, 16 - trimetil - 6, 7, 8, 11, 12, 14, 15, 16 octa - hidrociclopenta [a] fenantreno - 3 - ona. A sua meia-vida varia entre 36 e 54 horas, sendo a sua fórmula molecular C₂₂H₂₉FO₅ e a

estrutural representada na figura 5.

Três primatas (P2, P6 e P8) receberam inóculos subcutâneos de DEX (2,5 mg/Kg/dia), durante cinco dias consecutivos, a partir da quarta (P6 e P8) ou quinta (P2) semana de infecção. Como controles deste experimento foram utilizados três animais (P1, P5 e P7), os quais foram pareados em relação ao peso, origem e número de L3i de *S. stercoralis* utilizadas na infecção dos saguis imunossuprimidos. Os primatas foram propositalmente infectados com um menor número de L3i (100 ou 300) para que eles tolerassem melhor e por um maior período a infecção e suas prováveis complicações advindas do tratamento com a DEX.

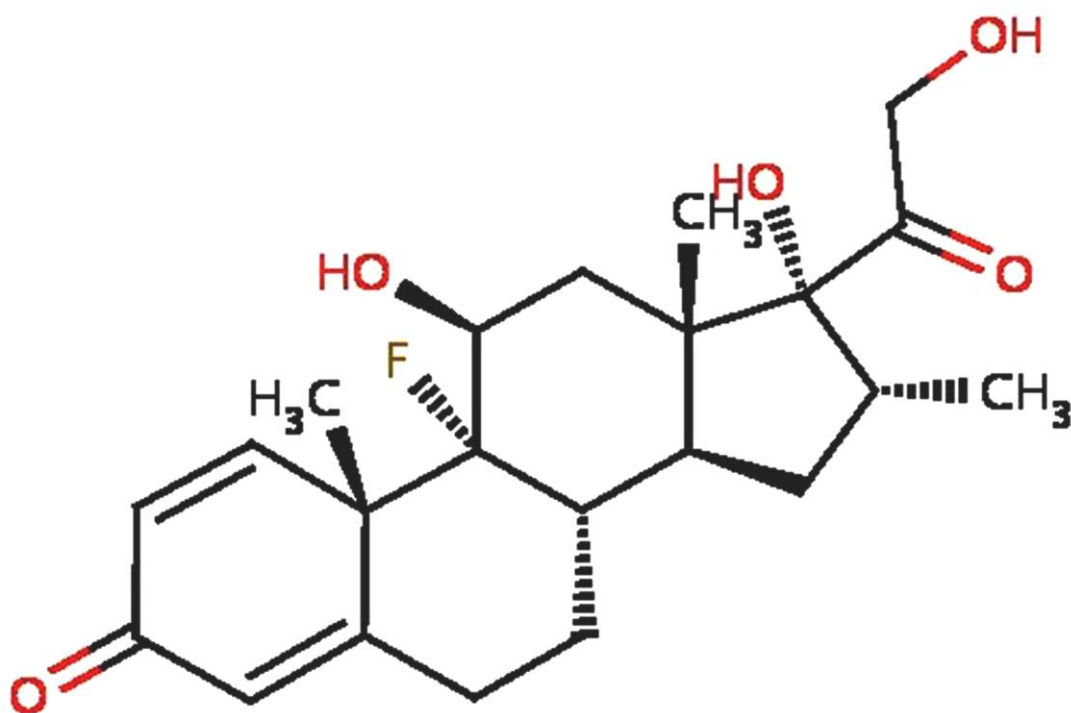


Figura 5 - Fórmula estrutural da dexametasona (Modificado de DrugBank®).

2.11. Eutanásia

A eutanásia do sagui P3 foi realizada com uma dose letal de pentobarbital sódico administrada por via intraperitoneal, obedecendo a Resolução n.º. 1000 do Conselho Federal de Medicina Veterinária (2012).

2.12. Necropsia

Os saguis submetidos à eutanásia ou que espontaneamente evoluíram para o óbito foram necropsiados com o intuito de se subsidiar, juntamente aos parâmetros clínicos e parasitológicos, a determinação da *causa mortis*. Os exames foram realizados em animais com pouco tempo de morte, antes do surgimento de alterações transformativas do *post mortem*. Quando a necropsia imediata não foi possível, os calitriquíneos foram refrigerados, mas não mais do que por 12 horas.

Procedeu-se a fixação dos primatas sobre a mesa de necropsia em decúbito dorsal e mediante uma incisão mento-pubiana o tórax e a cavidade abdominal foram abertos (Pereira 1990). Após a conclusão dos estudos anatomopatológicos as carcaças foram imediatamente congeladas e depois incineradas.

2.13. Anatomopatologia

2.13.1. Macroscopia

Ainda durante a necropsia as vísceras foram examinadas *in situ* e a presença de líquido livre em cavidades analisada. Buscou-se descrever as alterações macroscópicas observadas nos órgãos dos saguis, bem como selecionar amostra representativa destes órgãos e tecidos para o estudo microscópico. Anormalidades quanto à adequada

posição anatômica, aspecto geral, presença de lesões, tamanho, cor e consistência dos órgãos foram avaliadas.

2.13.2. Microscopia

2.13.2.1. Processamento histológico

Para a histopatologia, fragmentos de intestino, pulmão, baço, rim, pâncreas, fígado, coração, pele e encéfalo foram recolhidos e fixados em solução de formol a 10%. Procedeu-se então a lavagem dos mesmos em água corrente por três horas e a seguir a desidratação em série de álcoois (70°, 80°, 95° GL e absoluto por três vezes).

Após o processo de desidratação, a diafanização destes fragmentos foi realizada pela imersão seriada em três diferentes recipientes contendo xilol (30 minutos em cada um) (Langeron 1949, Luna 1968, Melo 2003). As amostras foram então incluídas em parafina histológica (Merck - Alemanha) derretida, assim permanecendo durante uma hora a 56° C em estufa (Fanem - Brasil).

Cortes semifinos (4 µm) dos blocos de parafina foram obtidos com o auxílio de micrótomo Spencer (*American Optical Company* - EUA).

2.13.2.2. Coloração histológica

Os cortes histológicos foram corados pelas metodologias abaixo descritas. Para a montagem de lâminas permanentes utilizou-se lamínulas e Bálsamo do Canadá.

2.13.2.2.1. Hematoxilina e eosina

Quatro cortes histológicos não consecutivos para cada animal foram corados pela hematoxilina e eosina (HE) de acordo com metodologia previamente estabelecida (Langeron 1949, Luna 1968) com mínimas modificações.

Após a parafina dos cortes ser removida por duas passagens de 30 minutos em recipientes contendo xilol, realizou-se a hidratação em série decrescente de álcoois (absoluto, 95°, 80° e 70° GL), permanecendo as lâminas por cinco minutos em cada álcool. A seguir, após cinco minutos em água corrente, procedeu-se a coloração pela hematoxilina e uma nova lavagem. As lâminas com os cortes histológicos foram transferidas para recipiente contendo eosina, lavadas em água e desidratadas em série crescente de álcoois (70°, 80°, 95° GL e absoluto, por três vezes). Para a diafanização do material, recorreu-se a duas passagens em xilol, com cinco minutos de duração.

2.13.2.2.2. *Terminal Deoxynucleotidyl Transferase Biotin-dUTP Nick-end Labeling (TUNEL)*

Lâminas foram também submetidas ao método TUNEL (Gavrieli et al. 1992), que identifica, *in situ*, a fragmentação do genoma, característica de células em apoptose. Utilizou-se o kit específico ApopTag® Plus Peroxidase (*Chemicon International* - EUA), sendo seguidas as orientações do fabricante.

Foram utilizadas lâminas silanizadas e a parafina dos cortes histológicos retirada por imersão em xilol. A passagem por série decrescente de álcoois seguida de lavagem em tampão fosfato-salino (PBS) foi realizada e os cortes então tratados por Proteinase K (20µg/ml). Após lavagem em água destilada, pela adição de solução de água oxigenada a 3%, a peroxidase endógena foi inativada. Todas as lâminas foram novamente enxaguadas em solução salina tamponada, sendo então aplicado um tampão de equilíbrio do próprio kit. Procedeu-se então a incubação das lâminas por doze horas em câmara úmida, a 37°C, juntamente à enzima TdT (*terminal deoxynucleotidyl transferase*) e nucleotídeos ligados à digoxigenina. A reação foi interrompida com o tampão de parada, também do kit, sendo em seguida realizada, novamente em câmara úmida, durante uma hora, a incubação com o anticorpo antidigoxigenina conjugado à peroxidase. Após a realização de nova lavagem em PBS o DAB (diaminobenzidina) foi aplicado para a revelação das marcações.

A coloração pelo verde luz foi utilizada como contracoloração dos cortes histológicos submetidos à reação TUNEL.

2.13.2.3. Análise e captura de imagens

As lâminas histológicas foram analisadas, em um primeiro momento, em microscópio de luz Olympus BH2 (Japão). A captura de imagens das secções teciduais selecionadas foi posteriormente realizada por meio de microscópio Leica DM500 (Leica Microsystems, Suíça) acoplado a um microcomputador, sendo para esta finalidade o aplicativo Leica *Application Suite* (EZ LAZ, version 2.0) utilizado.

2.13.2.4. Avaliação de apoptose

A identificação das células em apoptose foi realizada pelo TUNEL e características morfológicas foram também consideradas. De acordo com Vasconcelos (2001) as células em apoptose apresentam pelo menos três dos seguintes critérios morfológicos:

- anoiquia (retração celular e perda de adesões entre células);
- condensação nuclear e do citoplasma (compactação da cromatina nuclear em massas densas uniformes, alinhadas no lado interno da membrana nuclear, inclusive com aspecto de crescentes);
- fragmentação nuclear (convolução e fragmentação da membrana nuclear, sem cariorrexe ou ruptura);
- fragmentação celular (formação dos corpos apoptóticos);
- fagocitose dos corpos apoptóticos pelas células adjacentes ("canibalismo celular");
- ausência de inflamação (não aplicável na avaliação da apoptose em células inflamatórias).

2.14. Recuperação de *S. stercoralis*

Os intestinos dos animais necropsiados foram abertos longitudinalmente em placas de Petri contendo solução salina (NaCl, 0,85%). Em um primeiro momento, após a raspagem dos intestinos realizada com o auxílio de uma lâmina, a pesquisa de larvas e de fêmeas parasitas de *S. stercoralis* nos intestinos delgado e grosso dos primatas foi realizada ao microscópio estereoscópio.

Em seguida, as amostras foram transferidas para peneiras colocadas sobre cálices de sedimentação, também contendo solução salina, tendo as mesmas permanecido em banho-maria a 37° C durante três horas. O sobrenadante foi desprezado e os nematódeos recuperados, contados, fixados em formalina 10% e diafanizados em lactofenol. De modo semelhante, a presença de formas de *S. stercoralis* foi avaliada em outros órgãos, incluindo pulmões, fígado, baço e rins.

As fêmeas parasitas foram classificadas em jovens e adultas, de acordo com critérios descritos por Faust (1933). A fêmea jovem, cuja vulva já é evidente, não ultrapassa 1,5 mm de medida total, sendo menor que as formas adultas. Além disso, a proporção do comprimento do esôfago em relação ao comprimento do corpo (aproximadamente 1/3) é intermediária entre o que é observado na larva filarioide (1/2) e na fêmea adulta (1/4), sendo a cauda (distância entre o ânus e a extremidade posterior) proporcionalmente mais longa do que a da fêmea madura.

2.15. Mensuração dos parasitos

A morfometria de fêmeas parasitas adultas de *S. stercoralis* recuperadas de *C. penicillata* foi realizada e os seguintes parâmetros foram estudados:

- A) comprimento total do verme;
- B) comprimento do esôfago;
- C) proporção do comprimento do esôfago/comprimento total do verme;
- D) distância entre a boca e a vulva;

- E) proporção da distância entre a boca e a vulva/comprimento total do verme;
- F) comprimento da cauda;
- G) largura na altura da vulva;
- H) Número de ovos intrauterinos.

Para a avaliação do comprimento total do verme, comprimento do esôfago, distância entre a boca e a vulva e proporções do comprimento do esôfago/comprimento total do verme e da distância entre a boca e a vulva/comprimento total do verme, esboços dos corpos do nematódeo foram realizados com o auxílio de câmara clara acoplada a um estereomicroscópio (*Wild Heerbrugg M5* - Suíça) e as medidas dos desenhos obtidas com o auxílio de curvímeter (*Tokyo Sakurai* - Japão). Por meio de uma lâmina milimetrada foi conhecida a proporção entre as medidas do curvímeter e os valores reais, sendo assim possível calcular cada um destes parâmetros.

As informações relativas ao comprimento da cauda, largura na altura da vulva e número de ovos intrauterinos foram avaliadas diretamente ao microscópio de luz (*Olympus BH2* - Japão). Uma ocular milimetrada (*Wild Heerbrugg*, 10x - Suíça) foi utilizada para a obtenção das medidas desses dois primeiros parâmetros. Os valores observados foram corrigidos com base no coeficiente micrométrico.

2.16. Observações sobre o ciclo de vida livre

Paralelamente, observações sobre a biologia do *S. stercoralis* (larvas e adultos de vida livre) foram realizadas no material recuperado das coproculturas (vide item 2.2.3.) com o intuito de melhor conhecer características do ciclo heterogônico do nematódeo. Procedeu-se também o estudo individualizado do desenvolvimento de larvas rabditoides obtidas de fezes frescas dos primatas e também da descendência de fêmeas de vida livre recuperadas pelo método de Baermann-Moraes das culturas fecais. Para tal, coproculturas em escala reduzida, utilizando-se água, pequenos grãos de vermiculita e material fecal de camundongos (sabidamente livre de parasitos),

foram preparadas em placas de culturas de tecidos de fundo chato com 24 poços, sendo em cada poço colocado um único estágio evolutivo do nematódeo (uma fêmea jovem de vida livre ou uma larva rabditoide de primeiro (L1) ou segundo (L2) estágio). Em seguida as preparações foram incubadas em estufa a 27° C e a avaliação em microscópio estereoscópico realizada depois de 48-72 horas. Dependendo do número e do estágio evolutivo obtidos, nova(s) cultura(s) era(m) realizada(s).

2.17. Considerações éticas

O uso de saguis do biotério de primatas do ICB/UFMG em pesquisas biomédicas possui autorização do Instituto Brasileiro do Meio Ambiente e Recursos Naturais Renováveis (IBAMA).

Seguiu-se os preceitos do comitê local de ética para experimentação animal (Comitê de Ética em Experimentação Animal/Comissão de Ética no Uso de Animais (CETEA/CEUA (UFMG)) em todos os procedimentos realizados no presente estudo que é parte de projeto já avaliado e aprovado (Protocolo 167/06, renovado em março de 2012).

2.18. Análise estatística

Para determinação da normalidade utilizou-se o teste de Shapiro-Wilk. Os dados obtidos foram submetidos ao teste T de Student quando a distribuição mostrou-se Gaussiana e ao teste de Kruskal-Wallis quando a distribuição foi não paramétrica, utilizando-se o pacote estatístico Statistic 5.0. (StatSoft®) (Snedecor & Cochran 1989).

3. RESULTADOS

3.1. Suscetibilidade do modelo primata não humano ao *S. stercoralis*

No presente estudo, espécimes de *C. penicillata* foram suscetíveis ao *S. stercoralis*, independentemente do número (100, 300 ou 500) e origem (H ou Cp) das L3i inoculadas. A infecção dos saguis foi confirmada pela presença do parasito na coproscopia e/ou em necropsias conforme será apresentado em detalhes ao longo desta secção de resultados.

A maioria dos saguis infectados (86,7%; 13/15) apresentou período patente com excreção de larvas rabditoides de *S. stercoralis* junto às fezes, sendo exceções os saguis P11 e P14 que morreram antes da patência. Entretanto, também nestes dois animais, espécimes de *S. stercoralis* e/ou lesões induzidas pelo parasito em seus tecidos foram observados.

3.2. Análise parasitológica de fezes na primoinfecção

3.2.1. Qualitativa

Os períodos pré-patente e patente médios foram de $16,1 \pm 3,0$ e $161,1 \pm 72,2$ DPI, respectivamente. Larvas rabditoides de *S. stercoralis* foram observadas nos exames parasitológicos de fezes dos calitriquíneos a partir do 13^o (P4 e P13) e no máximo no 22^o DPI (P9), enquanto as curas parasitológicas (i.e., negatificação definitiva dos exames) mais precoce (P13) e tardia (P10) deram-se, respectivamente, aos 70 e aos 308 DPI.

Como apresentado na figura 6, referente aos resultados semanais das análises coproscópicas qualitativas para cada animal, houve uma alternância entre resultados positivos e negativos durante a infecção. Períodos de longa positividade e mesmo de maior permanência de análises negativas foram observados. Os maiores períodos contínuos de resultados positivos (25 semanas) e negativos (quatro semanas) se

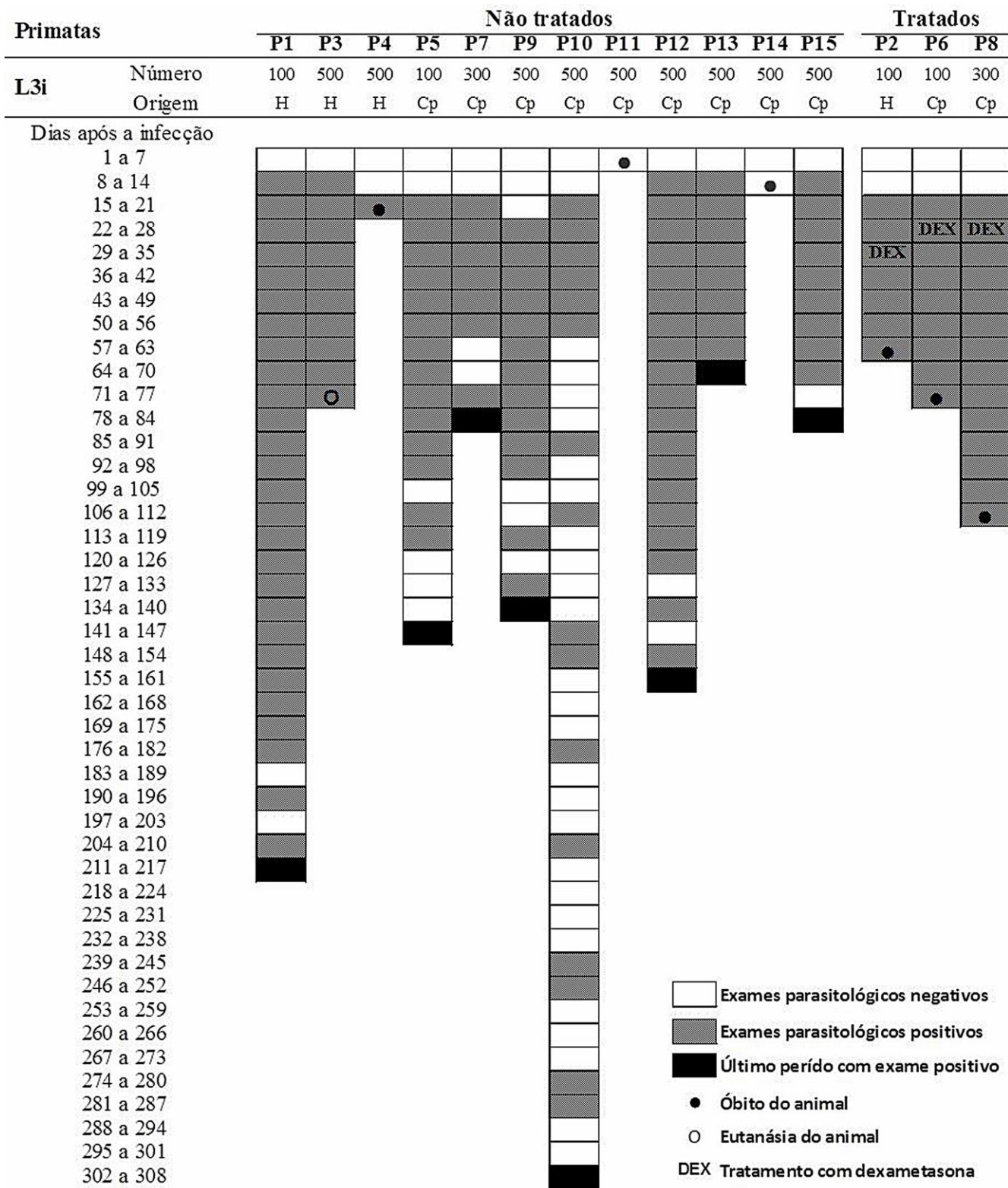


Figura 6 - Resultados das análises de fezes de *Callithrix penicillata* durante a infecção experimental pelo *Strongyloides stercoralis*. Avaliou-se, a cada semana, material fecal dos saguis correspondente a pelo menos cinco dias distintos, sendo as análises realizadas até a confirmação da cura parasitológica ou a morte do animal. L3i = larvas infectantes inoculadas; H = humano; Cp = *C. penicillata*; DEX = tratamento com dexametasona.

referem, respectivamente, aos animais P1 e P10. Para a maioria dos primatas não tratados pela DEX as análises de fezes com resultados negativos tornaram-se proporcionalmente mais comuns à medida que a duração da infecção progredia e a definitiva negatificação dos exames se aproximava.

Entretanto, os saguis (P2, P6 e P8) que receberam o tratamento de glicocorticoide não apresentaram resultados parasitológicos negativos em nenhum momento da patência da infecção por *S. stercoralis*. Lâminas contendo material fecal destes animais, à análise microscópica, mostraram campos repletos de larvas do parasito, principalmente nas duas últimas semanas que antecederam o óbito de cada um deles. Entretanto, em um animal (P8), análises fecais foram impossibilitadas nos dias que antecederam a sua morte devido à ausência de evacuação.

3.2.2. Quantitativa

A análise parasitológica quantitativa das fezes durante a primoinfecção foi realizada em três saguis (P12, P13 e P15), os quais foram também utilizados como controle no experimento de reinfecção. Os dados médios referentes ao número de LPG para estes animais são apresentados na figura 7. Entre o 15^o e 35^o DPI foram normalmente verificados os maiores valores, embora dentro deste período percebam-se duas elevações mais abruptas na média do número de LPG (a primeira logo no início da patência e a segunda a partir dos 30 DPI). Em seguida observou-se uma redução gradual da quantidade de LPG com algumas pequenas elevações até a completa negatificação parasitológica.

Com base em uma análise individual dos resultados obtidos para cada um destes saguis (Figura 8) constatou-se que no espécime P13 houve uma elevação mais abrupta e precoce nos valores do LPG, seguida de uma negatificação relativamente rápida, aos 70 DPI. Adicionalmente, entre todos os resultados quantitativos dos três primatas estudados, o valor máximo do LPG observado, pela metodologia utilizada, foi de 393 e deu-se durante a análise das fezes do sagui P13 no 18^o DPI. Os calitriquíneos P12 e

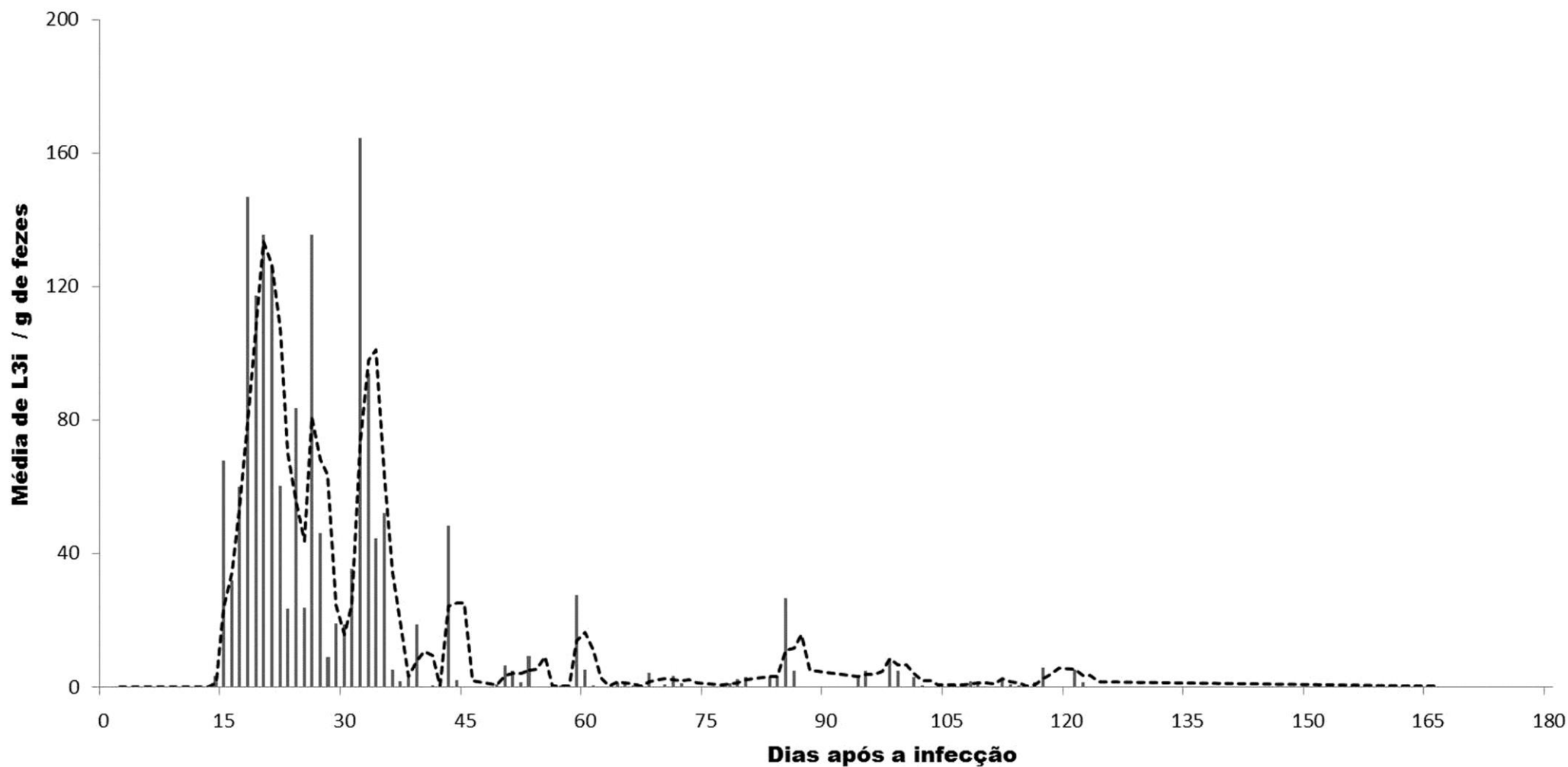


Figura 7 - Número médio de larvas por grama de fezes de três espécimes de *Callithrix penicillata* (P12, P13 e P15) experimentalmente infectados com 500 larvas filarioides de *Strongyloides stercoralis*. A linha pontilhada representa a média móvel de 3 dias. L3i = larvas infectantes inoculadas.

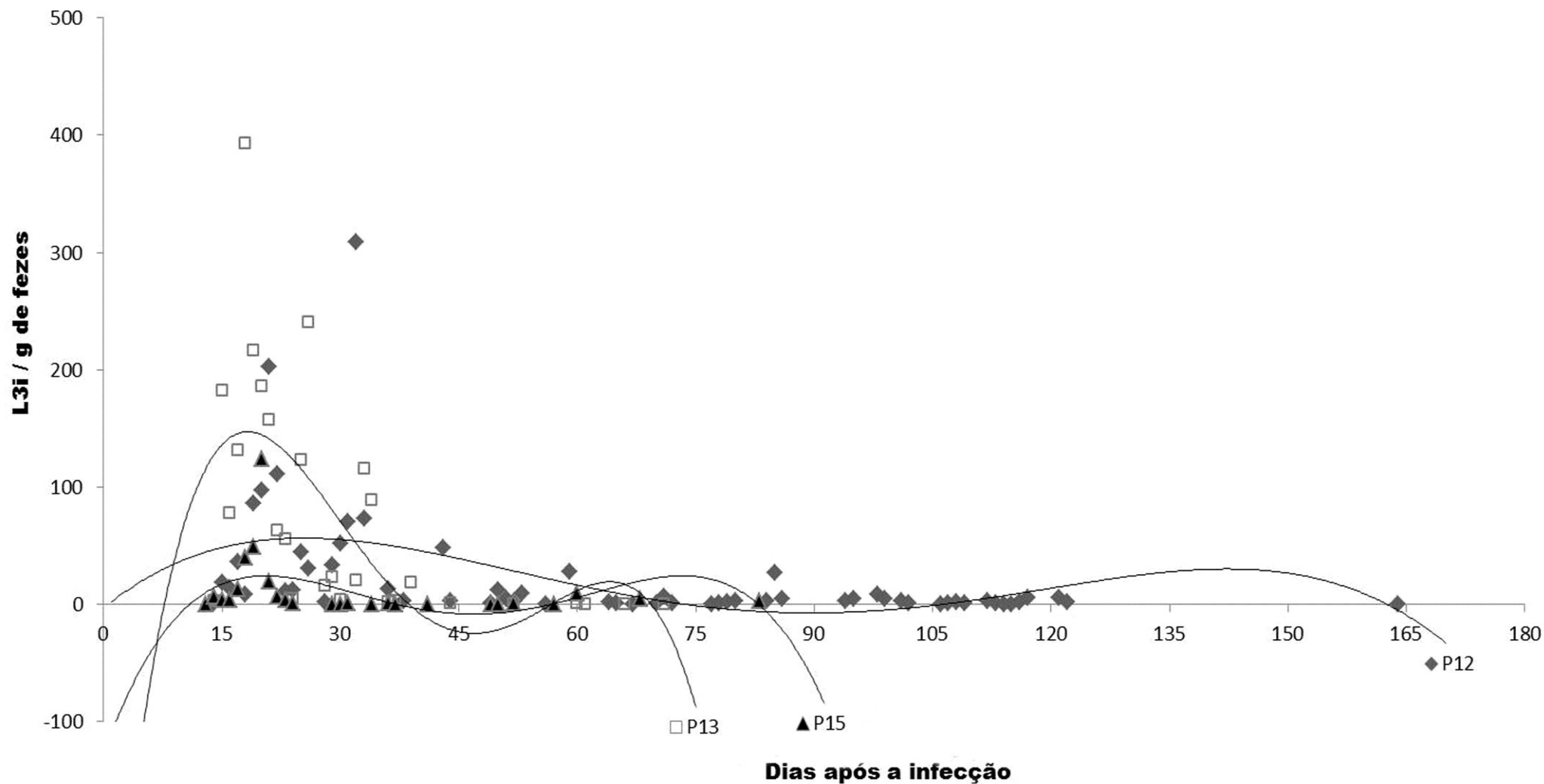


Figura 8 - Dispersão e linha de tendência do número de larvas por grama de fezes em função do tempo em três *Callithrix penicillata* (P12, P13 e P15) experimentalmente infectados com 500 larvas filariodes de *Strongyloides stercoralis*. L3i = larvas infectantes inoculadas.

P15 que apresentaram, no início do período patente, elevações menos acentuadas nos valores de LPG, tornaram-se parasitologicamente negativos aos 165 e 83 DPI, respectivamente.

Apesar de análises quantitativas das fezes não terem sido realizadas durante a estrogiloidose complicada observada nos saguis P2, P6 e P8 tratados com a DEX, resultados obtidos a partir da realização de exames esporádicos indicam que os valores de LPG chegaram a 2500 nos dias anteriores ao óbito do animal P2.

3.3. Representatividade de formas anatomoclínicas da estrogiloidose humana no hospedeiro experimental normal e imunossuprimido

O parasitismo nos saguis foi representativo do que é observado na infecção humana pelo *S. stercoralis*. Com base na avaliação de parâmetros parasitológicos (vide item 3.5) e anatomoclínicos (itens 3.4, 3.6 e 3.7) pode-se afirmar que ambas as formas da doença humana foram também observadas nos primatas, sendo determinadas pela presença ou ausência de imunossupressão.

3.3.1. Estrogiloidose não complicada

Na ausência de imunossupressão exógena induzida pela administração da DEX, a maior parte dos exemplares de *C. penicillata* tolerou bem a infecção experimental pelo *S. stercoralis*, sobretudo após já estabelecida a patência. Além de terem possibilitado o completo desenvolvimento do parasito, os primatas não imunossuprimidos apresentaram sinais característicos da estrogiloidose intestinal com curso representativo do que é verificado em seres humanos imunocompetentes.

3.3.2. Estrongiloidose complicada

Os animais que receberam inóculos de DEX apresentaram sinais adversos reversíveis decorrentes do tratamento com glicocorticoide como edema e alterações cutâneas, sugerindo imunossupressão durante e nos dias seguintes à administração da droga. Entretanto, as principais alterações na história natural da infecção foram observadas mais tardiamente, culminando em típico quadro de hiperinfecção seguido de disseminação do *S. stercoralis* e morte do hospedeiro.

3.4. Letalidade e necropsias

A letalidade geral observada entre os saguis nas primeiras semanas da estrongiloidose experimental, antes que o tratamento de primatas com a DEX fosse instituído, foi de 20% (3/15). No entanto, excluindo-se os animais que foram em algum momento imunossuprimidos, o valor desta taxa tem um aumento discreto para 25% (3/12).

Ao se considerar todo o período de estudo, especificamente em relação à estrongiloidose complicada induzida em saguis que receberam o tratamento com o glicocorticoide (P2, P6 e P8), a letalidade da infecção pelo *S. stercoralis* nestes animais foi de 100% (3/3) e de zero (0/3) nos respectivos controles (P1, P5 e P7) (Figura 6).

Houve indícios de que a proporção de óbitos foi afetada pela quantidade de L3i inoculadas. De fato, todos os óbitos de saguis não tratados com a droga deram-se precocemente e em animais que receberam 500 L3i do parasito (aos 3, 12 e 21 DPI para P11, P14 e P3, respectivamente). Tendo em vista apenas este período inicial, até a terceira semana da infecção, a letalidade entre saguis infectados com 500 L3i de *S. stercoralis* foi 33,3% (3/9) e 0 (0/6; aqui incluindo também os três animais cuja imunossupressão foi posteriormente realizada) entre aqueles que receberam inóculos de 100 ou 300 L3i do nematódeo.

Ao contrário dos óbitos dos animais não tratados com a DEX, os primatas que receberam o imunossupressor e desenvolveram a estrogiloidose morreram mais tardiamente, entre quatro e 12 semanas após o término do esquema de administração do fármaco.

No presente estudo, estando o primata morto, necropsias foram sempre realizadas. Do total de animais que em algum momento albergaram o parasito, 46,7% (7/15) foram submetidos ao exame necroscópico, tendo a maioria destes indivíduos (85,7%; 6/7) evoluído para o óbito sem necessidade de eutanásia. Um único animal (P3) foi eutanasiado para a obtenção de parasitos e a realização da histopatologia.

3.5. Fêmeas e larvas de *S. stercoralis* obtidas de calitriquíneos não tratados ou tratados com a dexametasona

Excetuando-se o animal morto aos 3 DPI, em todos os outros saguis experimentalmente infectados pelo *S. stercoralis* fêmeas parasitas foram encontradas nos intestinos, principalmente no intestino delgado. Entretanto, nos primatas imunossuprimidos, fêmeas do nematódeo foram também recuperadas em localizações ectópicas.

A tabela 2 traz os percentuais de L3i de *S. stercoralis* inoculadas que foram recuperadas como fêmeas parasitas, além da localização e do número total deste estágio evolutivo obtido de cada animal.

A recuperação média de fêmeas de *S. stercoralis* nos primatas sem tratamento foi $17,3\% \pm 6,6$ das L3i utilizadas na infecção. Nos calitriquíneos tratados com a DEX, este valor foi de $524,7\% \pm 310,5$ e no sagui P2 o número de adultos foi superior a 7 vezes o inóculo inicial de L3i. Estatisticamente, os percentuais de recuperação do parasito nos animais com a estrogiloidose não complicada e complicada foram diferentes ($p < 0,05$).

Salienta-se ainda que os três saguis tratados com a DEX, nos quais se verificou a disseminação do parasito, morreram albergando um número total de vermes adultos semelhante (512, 657 e 747, respectivamente, em P8, P6 e P2), a despeito do número

de larvas inoculadas (100 ou 300 L3i). Uma média de $638,7 \pm 118,6$ fêmeas parasitas foram recuperadas destes primatas, enquanto que este valor foi bem menor ($86,3 \pm 33$) entre os primatas que não receberam o glicocorticoide.

Fêmeas jovens de *S. stercoralis*, inclusive em momentos mais avançados da infecção, foram observadas nos intestinos dos animais não tratados e também nos que receberam o glicocorticoide, comprovando, para ambos os casos, a ocorrência de autoinfecção. A figura 9 traz os dados referentes ao número de fêmeas de *S. stercoralis* recuperadas dos intestinos dos saguis durante a estrogiloidose experimental (não complicada ou complicada), considerando o grau de desenvolvimento das fêmeas do parasito (jovens ou adultas) em paralelo à sua localização (intestino delgado ou intestino grosso).

Uma maior proporção de fêmeas jovens foi observada nos animais que tinham recebido o tratamento com DEX e fêmeas ainda não desenvolvidas foram encontradas também no intestino grosso destes primatas (em média cerca de 1/3 das formas parasitas recuperadas do órgão). Observou-se que o número total de fêmeas de *S. stercoralis* no intestino grosso, apesar de em menor número do que aquelas do intestino delgado em todos os saguis, foi proporcionalmente maior nos animais não tratados, principalmente ao se considerar apenas os primatas nos quais havia já tempo hábil para o adequado estabelecimento da infecção intestinal (P3 e P4).

Durante a necropsia destes dois espécimes de *C. penicillata* não imunossuprimidos, larvas filarioides de *S. stercoralis* em pequeno número migrando por tecidos de seus intestinos e mais raramente pulmões (uma única larva em um animal) foram encontradas. As larvas do nematódeo observadas nestes primatas eram usualmente rabditoides e encontravam-se em sua maioria já livres no lúmen do tubo digestivo. De maneira oposta, em todos os animais tratados com DEX observou-se a disseminação do parasito por diferentes órgãos do hospedeiro experimental. Nos calitriquíneos P2, P6 e P8, um grande número de formas do *S. stercoralis* (larvas rabditoides e filarioides, principalmente, mas também fêmeas parasitas jovens e adultas) foi recuperado dos intestinos e em localizações extraintestinais como estômago, pulmão e traqueia, fígado, vesícula e vias biliares extra-hepáticas, coração, rim e baço (Tabela 3). Um total de 4652 espécimes de *S. stercoralis* em diferentes

Tabela 2 – Percentual de fêmeas parasitas recuperadas após o inóculo de larvas infectantes de *Strongyloides stercoralis* em *Callithrix penicillata*.

Primatas	Dias após a infecção	Percentuais de fêmeas parasitas recuperadas			
		Intestino delgado	Intestino grosso	Outros órgãos	Total
P3	21	21,6 (108/500)	2,2 (11/500)	0	23,8 (119/500)
ENC P4	73	15,8 (79/500)	1,6 (8/500)	0	17,4 (87/500)
P14	12	10,6 (53/500)	0 (0/500)	0	10,6 (53/500)
Média ± desvio padrão		16,0 ± 5,5	1,3 ± 1,1	0	17,3 ± 6,6
P2 - DEX	60	719 (719/100)	18 (18/100)	10 (10/100)	747 (747/100)
EC P6 - DEX	71	613 (613/100)	37 (37/100)	7 (7/100)	657 (657/100)
P8 - DEX	109	156 (468/300)	3 (9/300)	11,7 (35/300)	170,1 (512/300)
Média ± desvio padrão		496 ± 299,2	19,3 ± 17,0	9,6 ± 2,4	524,7 ± 310,5
Valor p		<0.05	N.S.	<0.005	<0.05

ENC = estrogiloidose não complicada; EC = estrogiloidose complicada; DEX = tratamento prévio com dexametasona.

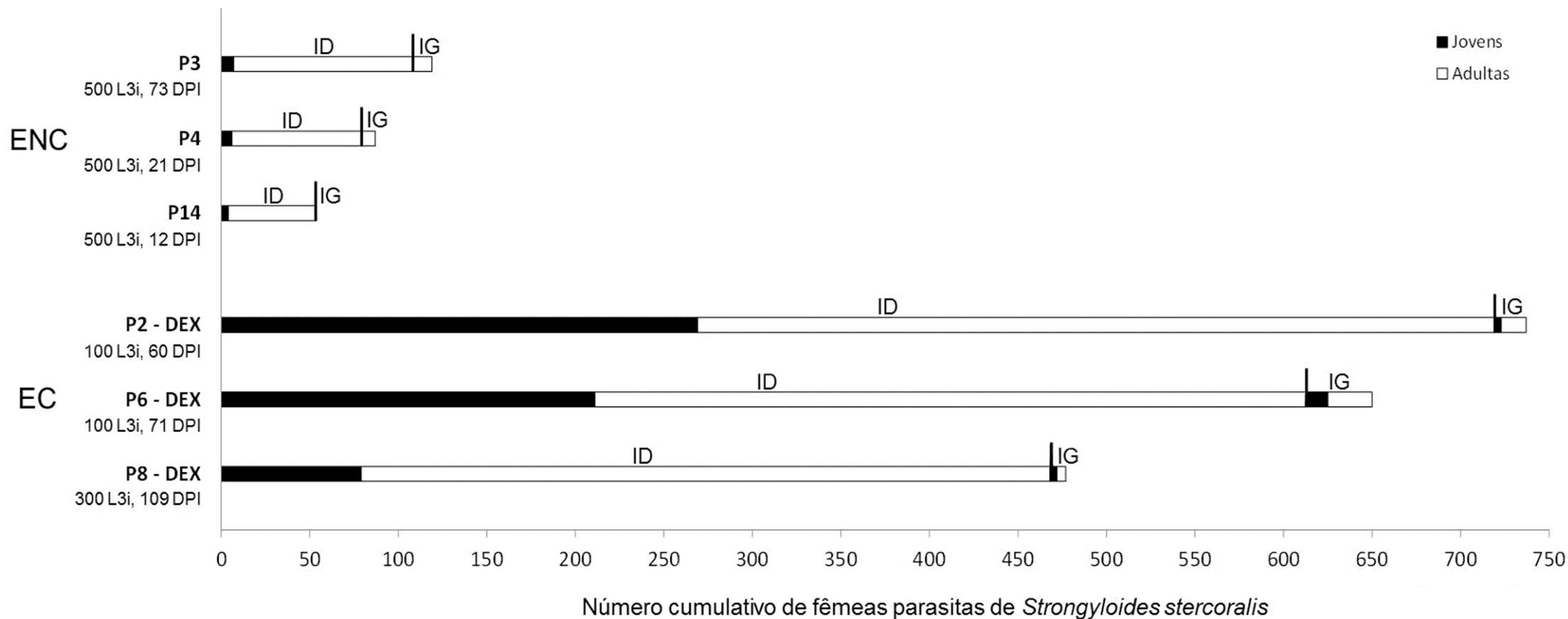


Figura 9 – Número cumulativo de fêmeas parasitas de *Strongyloides stercoralis* recuperadas dos intestinos delgado e grosso de *Callithrix penicillata* considerando o seu grau de desenvolvimento (jovens ou adultas) e a sua localização. Abreviações: ENC = estrogiloidose não complicada; EC = estrogiloidose complicada; ID = intestino delgado; IG = intestino grosso; DEX = tratamento prévio com dexametasona; L3i = larvas infectantes inoculadas; DPI = dias após o inóculo.

Tabela 3 – Número de larvas e fêmeas de *Strongyloides stercoralis* recuperadas de diferentes órgãos de três espécimes de *Callithrix penicillata* que apresentaram hiperinfecção e disseminação do parasito após tratamento imunossupressor.

Primatas	Estádio do parasito	Órgão analisado							Total
		Estômago	Intestino delgado	Intestino grosso	Pulmões e traqueia	Coração	Fígado, vesícula e vias biliares extra-hepáticas	Outros*	
P2 - DEX	L1 e L2	0	94	84	5	1	6	7	197
	L3 e L4	5	415	230	7	1	18	20	696
	♀ jovens	2	269	4	1	0	1	2	279
	♀ adultas	0	450	14	2	0	1	1	468
	Total	7	1228	332	15	2	26	30	1640
P6 - DEX	L1 e L2	2	99	63	2	0	2	12	178
	L3 e L4	17	197	106	4	0	9	11	344
	♀ jovens	2	211	12	1	0	1	0	227
	♀ adultas	2	402	25	1	0	0	0	430
	Total	23	909	206	8	0	12	21	1179
P8 - DEX	L1 e L2	16	217	245	14	0	9	40	541
	L3 e L4	15	478	212	10	0	20	45	780
	♀ jovens	7	79	4	2	0	7	6	105
	♀ adultas	8	389	5	3	0	0	2	407
	Total	46	1163	466	29	0	36	93	1833
Média	L1 e L2	6,0	136,7	130,7	7,0	0,3	5,7	19,0	305,3
	L3 e L4	12,3	363,3	182,7	7,0	0,3	15,7	25,3	606,7
	♀ jovens	3,7	186,3	6,7	1,3	0	3,0	2,7	203,7
	♀ adultas	3,3	413,7	14,7	2,0	0	0,3	1,0	435,0
	Total	25,3	1100,0	334,8	17,3	0,6	24,7	48	1550,7

* Demais tecidos e órgãos das cavidades abdominal e pélvica; DEX = tratamento prévio com a dexametasona; L1 e L2 = larvas rabditoides de primeiro e segundo estádios; L3 e L4 = larvas filarioides de terceiro e quarto estádios; ♀ = fêmeas.

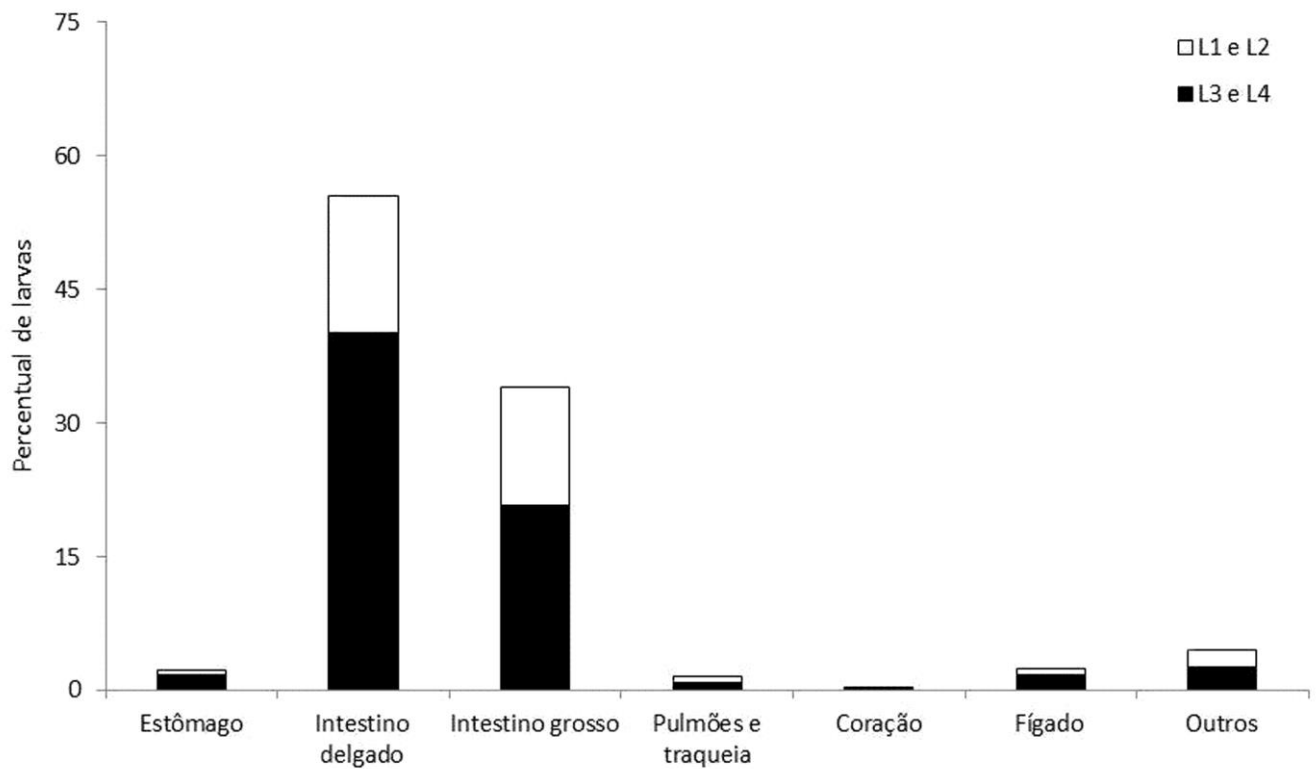


Figura 10 – Percentual de larvas de *Strongyloides stercoralis* recuperadas de diferentes órgãos de três espécimes de *Callithrix penicillata* que apresentaram hiperinfecção e disseminação do parasito após imunossupressão induzida pelo tratamento com a dexametasona. L1 e L2 = larvas rabditoides de primeiro e segundo estádios; L3 e L4 = larvas filarioides de terceiro e quarto estádios.

estádios de desenvolvimento foi recuperado dos três saguis e os percentuais médios de larvas rabditoides, larvas filarioides, fêmeas jovens e fêmeas adultas foram de 19,7%, 39,1%, 13,1% e 28,1%, respectivamente. Mesmo nestes casos de infecção disseminada, os intestinos permaneceram apresentando a maior quantidade de larvas e fêmeas do parasito entre os órgãos avaliados. Considerando-se exclusivamente a distribuição das formas larvares pelos órgãos estudados chama a atenção o percentual pequeno de larvas que se encontravam nos pulmões e traqueia, semelhante, inclusive, ao observado no fígado (Figura 10). Embora as carcaças dos animais, músculos e pele não tenham sido rotineiramente avaliados, chama a atenção o achado de que em um fragmento de pele e anexos (aproximadamente de 1 cm²) do dorso de um espécime apresentando eczema (P8), cerca de 500 larvas do parasito foram observadas.

3.6. Dados semiológicos

O peso médio dos primatas com a estrogiloidose intestinal não variou significativamente ao longo da história natural da helmintose. Entretanto, nos animais que apresentaram a doença complicada observou-se perda de panículo adiposo e a média de peso reduziu-se de modo gradual e constante (Figura 11), havendo diferença estatisticamente significativa ($p < 0,05$).

As características clínicas verificadas durante as inspeções dos primatas são apresentadas na tabela 4. Apesar de a maior parte dos primatas infectados pelo *S. stercoralis* e não submetidos ao processo de imunossupressão ter se mantido aparentemente bem durante o experimento, sinais como excitabilidade, eriçamento do pelame, esforço respiratório/dispneia e hiporexia foram observados, principalmente nos períodos iniciais da infecção quando ocorre a fase de migração pulmonar do nematódeo e a chegada do parasito ao intestino. Posteriormente, surgiram manifestações gastrointestinais como diarreia, que às vezes mostrou-se intermitente e alternada com períodos de constipação, ocorrendo usualmente uma melhora clínica gradual dos animais, embora de evolução temporal variada, até a cura da parasitose.

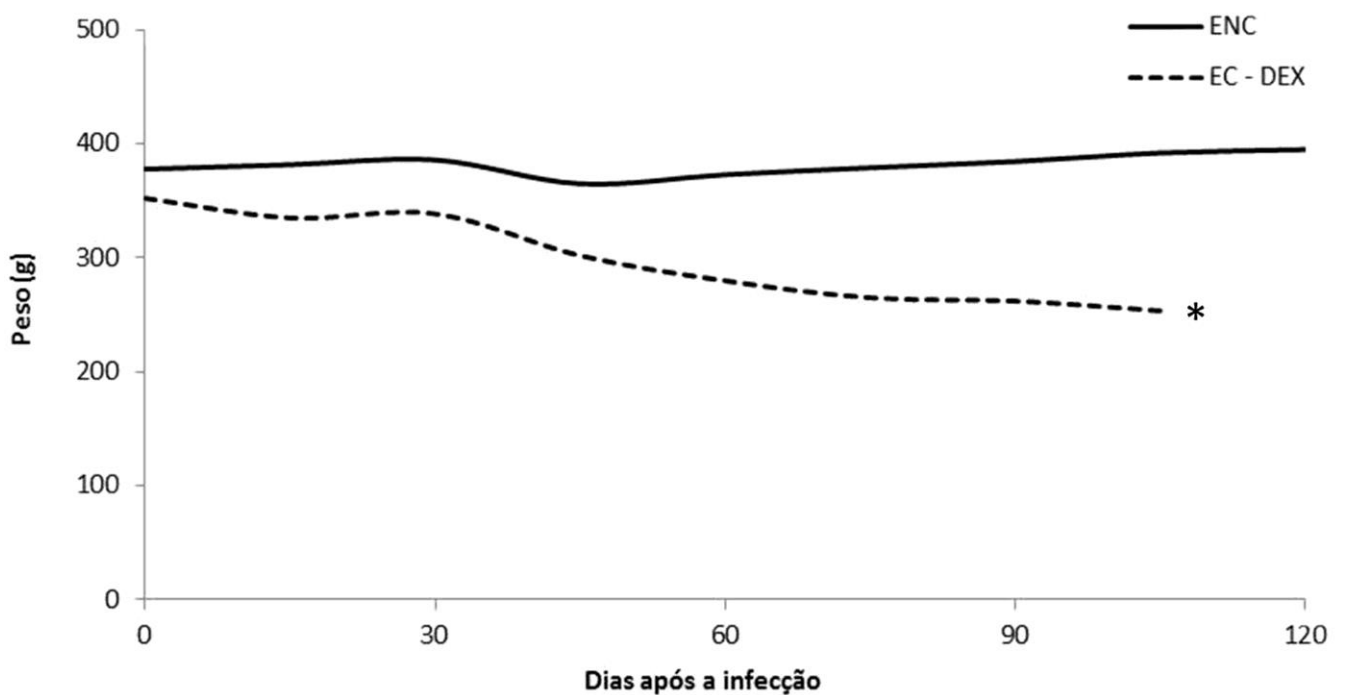


Figura 11 – Linhas de tendência da evolução dos pesos médios de *Callithrix penicillata* em relação ao tempo de infecção experimental pelo *Strongyloides stercoralis*. ENC = estrogiloidose não complicada; EC - DEX = estrogiloidose complicada após tratamento com a dexametasona; * $p < 0,05$.

Tabela 4 – Percentuais de ocorrência de diferentes aspectos semiológicos observados à inspeção de exemplares de *Callithrix penicillata* durante a estrogiloidose experimental não complicada ou complicada pós-tratamento imunossupressor com a dexametasona (DEX).

	Estrongiloidose não complicada (n = 12)	Estrongiloidose complicada (DEX) (n = 3)
Alopécia	18,2 (2/11)	66,7 (2/3)
Cianose	0 (0/11)	33,3 (1/3)
Constipação intestinal	27,3 (3/11)	33,3 (1/3)
Diarreia	36,4 (4/11)	66,7 (2/3)
Dispneia	27,3 (3/11)	100 (3/3)
Eczema	9,1 (1/11)	33,3 (1/3)
Emagrecimento / Redução de panículo adiposo	9,1 (1/11)	100 (3/3)
Eriçamento de pelame	45,4 (5/11)	100 (3/3)
Eritema e petéquias em região perianal	18,2 (2/11)	66,7 (2/3)
Excitabilidade	36,4 (4/11)	66,7 (2/3)
Hiporexia	27,3 (3/11)	100 (3/3)
Palidez	9,1 (1/11)	100 (3/3)
Prostração	0 (0/11)	100 (3/3)
Púrpura	0 (0/11)	33,3 (1/3)
Óbito	25 (3/12)*	100 (3/3)

* Um animal morreu na fase de migração larvar, não sendo possível seguir sua evolução clínica.

Já os saguis que receberam a DEX apresentaram manifestações clínicas mais exuberantes e graves devido ao quadro de hiperinfecção e disseminação do parasito. Antecedendo o óbito desses animais, além das manifestações intestinais, constatou-se o acometimento relativamente tardio do sistema respiratório e em um sagui, particularmente, também do sistema nervoso.

3.7. Anatomopatologia

A tabela 5 traz os achados macro e microscópicos referentes a cada um dos sete animais necropsiados (P2, P3, P4, P6, P8, P11 e P14), os quais são apresentados separadamente e de maneira sumária, e evidenciam que a exemplo das manifestações clínicas e da mortalidade, também as características das lesões anatomopatológicas variaram principalmente em função da síndrome clínica (estrongiloidose não complicada ou complicada), mas também em relação ao tempo de infecção.

3.7.1 Macroscopia

Alterações macroscópicas foram observadas em diferentes órgãos, sobretudo no intestino delgado e pulmões, e o tipo e a intensidade das lesões observadas à macroscopia variaram em função do tempo de infecção e da apresentação clínica do parasitismo por *S. stercoralis*, que foi, em boa parte, determinado pela realização de tratamento imunossupressor prévio com a DEX. Dentre os três primatas que receberam a droga e evoluíram para a forma disseminada da doença, alterações no intestino grosso foram também frequentes e outros órgãos como a pele e o encéfalo mostraram-se afetados, ao contrário do verificado em animais com a estrongiloidose não complicada.

Tabela 5 – Principais achados anatomopatológicos em espécimes de *Callithrix penicillata* (n = 7) experimentalmente infectados com *Strongyloides stercoralis*. Para facilitar o estabelecimento da correlação anatomoclínica dados sobre o período de duração e a forma clínica da parasitose referentes a cada primata são sumariamente apresentados.

Dias pós-infecção	Animal	Forma e aspectos clínicos	Anatomopatologia	
			Macroscopia	Microscopia
3	P11	Estrongiloidose inicial (fase de migração larvar). Óbito precoce e de forma súbita, não sendo possível identificar as alterações clínicas.	Pulmões densos com hemorragia maciça (hepatização vermelha vista através da pleura). Traqueia com muco hemorrágico. Discreta esplenomegalia e tubo digestivo sem alterações.	<i>Pulmão:</i> Presença de estruturas basofílicas amorfas e irregulares na luz de alguns alvéolos. Hiperemia e edema pronunciados. Áreas de hemorragia alveolar. Trombos vermelhos, recentes, compostos por fibrina, hemácias e poucos leucócitos, ocluindo parcial ou totalmente a luz de ramos arteriais e venosos. Pneumonite intersticial difusa com infiltrado inflamatório composto predominantemente por células mononucleares e consequente espessamento dos septos interalveolares. Enfisema vicariante. <i>Baço:</i> Hipertrofia e hiperplasia dos folículos linfáticos, hiperemia moderada.
12	P14	Estrongiloidose não complicada. Exames parasitológicos de fezes negativos (morte durante o período pré-patente). Diarreia grave com desidratação e evolução para o óbito.	Escassas lesões hemorrágicas de pequeno tamanho pontualmente distribuídas. Enterite catarral (pregueado normal ou parcialmente desfeito) com intensa produção de muco, hiperemia e raros pontos hemorrágicos.	<i>Pulmão:</i> Hiperemia e edema discretos. <i>Intestinos:</i> Elementos parasitários, principalmente fêmeas, em pequeno número na mucosa do intestino delgado. Infiltrado de células mononucleares, difuso, de moderado a acentuado na lâmina própria e ocasionalmente na submucosa do órgão, histologicamente inespecífico. Alterações na arquitetura das vilosidades, sobretudo atrofia, com alguns enterócitos de formas alteradas (p. ex., células cúbicas) e com atipias nucleares, além da presença de linfócitos intrepiteliais. Hiperplasia das criptas intestinais com aumento do número de células caliciformes. Erosões na mucosa associadas a pequenas áreas de necrose. Hiperemia dos vasos mesentéricos. Pâncreas junto à serosa e intestino grosso sem alterações dignas de nota. <i>Baço:</i> Hipertrofia e hiperplasia de folículos linfáticos.
21	P4	Estrongiloidose não complicada. Dispneia e redução no panículo adiposo, evoluindo para o óbito.	Pulmões mostrando focos hemorrágicos difusamente distribuídos. Enterite edematosa (pregueado do órgão tumefeito e/ou apagado, espessamento da parede intestinal, congestão e petéquias na mucosa). Fígado em aspecto de “noz moscada”.	<i>Pulmão:</i> Pneumonite intersticial difusa com espessamento dos septos interalveolares devido a edema e infiltrado inflamatório composto por células mononucleares. Hiperemia substancial dos vasos e capilares sanguíneos. Áreas de hemorragia alveolar intensa e outras com exsudato contendo neutrófilos, edema de intensidade moderada a grave na luz de alvéolos e bronquíolos (brônco-pneumoneite multifocal). Colonização de bactérias, de tipo cocos, coradas em azul pela hematoxilina. Enfisema vicariante e área de infarto vermelho. <i>Fígado:</i> Degeneração e necrose de hepatócitos nas zonas 3 e 2, podendo atingir todo o lóbulo hepático (necrose coagulativa zonal em “fígado cardíaco”). Alguns poucos trombos intra-hepáticos compostos por fibrina, hemácias e raros leucócitos, ocluindo parcialmente a luz de ramos da veia porta. Trombos em sinusoides. <i>Intestinos:</i> Secções de parasitos adultos e larvas na mucosa do intestino delgado onde se observou atrofia de vilosidades e dilatação das criptas duodenais com hiperplasia de células

Continua...

Tabela 5 – Continuação.

Dias pós- infecção	Animal	Forma e aspectos clínicos	Anatomopatologia	
			Macroscopia	Microscopia
				caliciformes, além de edema na submucosa, hiperemia e escassos eosinófilos. Infiltrado inflamatório de mononucleares moderado e discreto, respectivamente, na lâmina própria das mucosas dos intestinos delgado e grosso. <i>Baço:</i> Hipertrofia e hiperplasia de folículos linfáticos.
73	P3	Estrongiloidose não complicada. Diarreia intermitente com alterações na consistência das fezes. O animal foi eutanasiado.	Hemorragia pulmonar multifocal. Enterite catarral sem alterações macroscópicas perceptíveis na mucosa e colite edematosa.	<i>Pulmão:</i> Áreas de pneumonite inersticial com espessamento dos septos interalveolares e infiltrado inflamatório composto por células mononucleares. Alguns focos de edema e hemorragia alveolares. <i>Intestinos:</i> Secções de elementos parasitários na mucosa que se mostrou em algumas partes completamente preservada. Linfócitos intraepiteliais frequentes. Infiltrado na lâmina própria constituído principalmente de células mononucleares, rico em plasmócitos e com poucos eosinófilos, usualmente leve, mas moderado em áreas do jejuno. Submucosa usualmente sem células inflamatórias, embora espessada por proliferação conjuntiva. Edema na submucosa e subserosa do intestino grosso.
60	P2 - DEX	Estrongiloidose complicada. (pós-tratamento com a dexametasona). Diarreia e constipação intestinais intermitentes, emagrecimento, eriçamento de pelame, palidez e cianose associados à insuficiência respiratória e alterações neurológicas (opistótono). Evolução para o óbito.	Pulmões apresentando hemorragia grave (hepatização vermelha); Líquido espumoso hemorrágico em traqueia e vias aéreas superiores. Enterite edematosa. Colite edematosa. Edema cerebral.	<i>Pulmões:</i> Graves alterações assim discriminadas: 1) Presença de numerosos êmbolos compostos predominantemente por fibrina e hemácias e, em menor proporção, leucócitos, ocluindo total ou parcialmente a luz de ramos arteriais; 2) áreas de infarto vermelho nas zonas de parênquima correspondentes aos vasos ocluídos; 3) colonização de bactérias, de tipo cocos, coradas em azul pela hematoxilina, formando agrupamentos às vezes extensos e confluentes; hiperemia dos vasos e capilares e edema pronunciado e difuso com redução notável da área respiratória (luz alveolar); 5) presença de grande número de leucócitos, principalmente de granulócitos neutrófilos na luz de brônquios e nos alvéolos (broncopneumonite em pequenos focos confluentes). <i>Fígado:</i> Degeneração e necrose de hepatócitos principalmente na zona 3, mas também na zona 2 de lóbulos hepáticos. Microtrombos em sinusoides. <i>Rins:</i> Hiperemia, trombos em veias e alguns glomérulos com microtrombos. <i>Intestinos:</i> Secções de elementos parasitários (ovos inclusive) na mucosa do delgado, havendo atrofia de vilosidades e dilatação das criptas, além de espessamento da camada submucosa por edema e proliferação conjuntiva (fibrose). Infiltrado de células mononucleares, sendo comum a observação de plasmócitos, de leve a moderado na lâmina própria e na submucosa, histologicamente inespecífico. Eosinófilos em pequeno número. Zonas com destacamento total das vilosidades, erosões e/ou restos celulares, por vezes, permeados por infiltrado de polimorfonucleares neutrófilos, permanecendo a submucosa íntegra. Colite relacionada a espessamento da mucosa e submucosa com infiltrado mononuclear discreto na lâmina própria. Larvas ocasionalmente na submucosa, muscular ou serosa do intestino grosso com graus

Tabela 5 – Continuação.

Dias pós- infecção	Animal	Forma e aspectos clínicos	Anatomopatologia	
			Macroscopia	Microscopia
				variados de reação celular ao redor, usualmente inespecífica, mas a formação de granulomas com a participação de células mononucleares, às vezes de células gigantes do tipo corpo-estranho também ocorreu. <i>Cérebro:</i> Neurônios isquêmicos, vacuolizações pericelulares; discreta inflamação meníngea.
71	P6 - DEX	Estrongiloidose complicada. (pós-tratamento com a dexametasona). Alopécia (principalmente na cauda), eriçamento do pelame, dispneia e diarreia com desidratação, palidez, hiporexia e perda de peso seguidos do óbito.	Pontos hemorrágicos focais nos pulmões. Enterite ulcerativa, erosões e algumas úlceras multifocais, por vezes coalescentes, intensa hiperemia e áreas de hemorragia. Colite edematosa com deposição luminal mucoide sanguinolenta.	<i>Pulmão:</i> Pneumonite intersticial multifocal com infiltrado de mononucleares, edema e hiperemia de leves a moderadas. Enfisema vicariante. <i>Intestinos:</i> Erosões e úlceras na mucosa do intestino delgado associadas a áreas de necrose de enterócitos, destruição de vilosidades, hiperemia e hemorragia devido a danos vasculares. Hiperplasia de criptas e elementos parasitários não restritos à mucosa, estando associados a intenso infiltrado inflamatório inespecífico preponderantemente mononuclear e rico em plasmócitos que em pontos variados ultrapassou a muscular da mucosa atingindo a submucosa e mais raramente a muscular e serosa. Houve ainda edema e proliferação conjuntiva fibrosa na submucosa do órgão. No intestino grosso, verificou-se áreas com hiperplasia de criptas e mais raramente destruição da mucosa. Infiltrado mononuclear moderado a intenso na lâmina própria e espessamento da submucosa (edema). Zona de necrose com tecido conjuntivo de granulação. Secções de larvas em migração tecidual com graus variados de reação celular, usualmente inespecífica, em seu entorno.
109	P8 - DEX	Estrongiloidose complicada. (pós-tratamento com a dexametasona). Diarreia catarral intermitente com alterações na consistência das fezes, além de alopecia e áreas de eczema. Verificou-se uma piora do estado geral com eriçamento do pelame, anorexia, constipação intestinal duradoura (íleo paralítico) e desconforto respiratório, antes do óbito.	Hemorragia pulmonar multifocal com lesões às vezes coalescentes, além de hepatização em bases. Enterite ulcerativa com pontos hemorrágicos e pequenas úlceras de distribuição focal. Colite edematosa com notável hiperemia. Tubo digestivo sem sinais de obstrução por lesões vegetantes ou fibrose, mas dilatado.	<i>Pulmão:</i> Edema e hemorragia intra-alveolares pronunciados, além de pequenas áreas de intenso infiltrado mononuclear com raros eosinófilos. Presença de alguns êmbolos compostos principalmente por fibrina e hemácias, contendo poucos leucócitos e ocluindo total ou parcialmente a luz de ramos venosos e arteriais. Deposição de hemossiderina e área extensa de necrose coagulativa de septos alveolares (infarto vermelho). Enfisema vicariante. <i>Fígado:</i> Degeneração e necrose de hepatócitos na zona 3 de alguns lóbulos. <i>Rins:</i> Hiperemia e microtrombos em glomérulos. <i>Intestinos:</i> Formas adultas e larvas visualizadas em grande número, sobretudo na mucosa e submucosa, muitas vezes em meio a infiltrado inflamatório, difuso e acentuado, constituído predominantemente de células mononucleares, rico em plasmócitos e contendo alguns eosinófilos e neutrófilos, histologicamente inespecífico e atingindo todas as camadas dos intestinos delgado e grosso, embora com maior intensidade no primeiro. Completa destruição do epitélio da mucosa em diferentes pontos do intestino delgado, havendo “debris” no lúmen do órgão. No intestino grosso, hiperplasia das criptas intestinais com aumento do número de células caliciformes, zona de necrose com tecido de granulação, fibrose na submucosa e reações celulares ausentes ou pouco pronunciadas (normalmente na muscular) ou presentes (na serosa) às larvas do parasito, podendo ser inespecíficas ou com granulomas mal definidos.

Considerando-se os primatas com a estrogiloidose não complicada identificou-se à macroscopia dos intestinos delgados de um animal enterite catarral sem alterações macroscópicas perceptíveis na mucosa, mas houve também casos mais graves com grande produção de muco viscoso e de cor branco-amarelado, normalmente aderido à superfície do órgão, além de pontos hemorrágicos na mucosa, hiperemia e edema significativo, caracterizando enterite edematosa. Quanto ao acometimento do intestino grosso, macroscopicamente, entre esses primatas, apenas o animal P3 apresentou quadro de colite edematosa, confirmando que as alterações no intestino delgado foram mais significativas do que o usualmente observado no restante do intestino. No geral, embora com menor gravidade, em relação às lesões pulmonares observadas nos saguis que apresentaram a estrogiloidose disseminada, aqueles com a infecção não complicada apresentaram áreas indicativas de hemorragia de diferentes extensões. É ainda digno de nota o encontro de “fígado cardíaco” ou “em noz moscada” no exame necroscópico do animal P4.

Já nos saguis com a estrogiloidose complicada (P2, P6 e P8), a enterite variou de edematosa a ulcerativa, havendo áreas de erosões e úlceras de distribuição multifocal, hiperemia intensa e mesmo hemorragia. Foi observada em todos esses animais colite edematosa com tumefação e o conseqüente espessamento da parede do órgão, além de hiperemia, sendo que deposição luminal mucoide sanguinolenta ocorreu no intestino grosso do espécime P6. Em regra, alterações pulmonares intensas com características hemorrágicas foram identificadas, tendo sido observadas lesões sugestivas de hemorragia pulmonar multifocal, além de consolidações em bases. No sagui P2 verificou-se a presença de hepatização vermelha em ambos os pulmões com a presença de líquido espumoso hemorrágico em traqueia e vias aéreas superiores, além de encéfalo tumefeito com convexidade dos hemisférios cerebrais aplanadas sugerindo um provável edema cerebral. Em outro animal (P8), constatou-se ainda a ocorrência de áreas de eczema nas quais lesões cutâneas eritemato-edematosas, às vezes de aspecto serpiginoso, podiam ser vistas.

Não podendo a síndrome clínica da estrogiloidose ser classificada como intestinal ou complicada no único animal (P11) que morreu antes da chegada do *S. stercoralis* ao tubo digestivo do hospedeiro, aos 3 DPI, convencionou-se considerar o caso como estrogiloidose inicial (fase de migração larvar). Conforme esperado, o sagui não apresentou à necropsia qualquer alteração intestinal. Entretanto, além de uma discreta esplenomegalia, constatou-se que os pulmões encontravam-se densos e com aspecto hemorrágico maciço conforme visto através da pleura (hepatização vermelha), havendo muco hemorrágico na traqueia.

3.7.2. Microscopia

À histopatologia os achados macroscópicos foram confirmados e complementados e espécimes de *S. stercoralis* foram visualizados na mucosa intestinal dos primatas (Figura 12).

3.7.2.1. Características gerais das lesões causadas pelo *S. stercoralis*

As características e a intensidade das lesões microscópicas, bem como os órgãos acometidos, também variaram em função do momento de infecção e da presença ou não de tratamento imunossupressor prévio dos primatas com a DEX.

Verificou-se que alterações pulmonares graves ocorreram já aos 3 DPI (animal P11), durante o período de migração primária das larvas de *S. stercoralis* por tecidos do hospedeiro (Figura 13). Tais lesões se caracterizaram por hiperemia e edema significativos do órgão, além de pneumonite intersticial com predomínio de células mononucleares e áreas de hemorragia alveolar, ocorrência de trombos em ramos arteriais e venosos, redução da área alveolar funcional devido a enfisema vicariante e presença de estruturas amorfas e irregulares na luz de alvéolos. No baço foram observadas hiperemia moderada, hipertrofia e hiperplasia de folículos linfáticos.

O estudo microscópico de órgãos dos outros seis calitriquíneos, nos quais espécimes de *S. stercoralis* atingiram a maturidade, sobretudo de pulmões, intestinos delgado e grosso, permitiu caracterizar em detalhes a patologia referente às duas formas anatomoclínicas da doença cujos achados podem ser assim sumarizados:

Estrongiloidose não complicada

Os achados usuais no intestino delgado dos animais P3, P4 e P14 foram a presença de infiltrado inflamatório constituído por células mononucleares

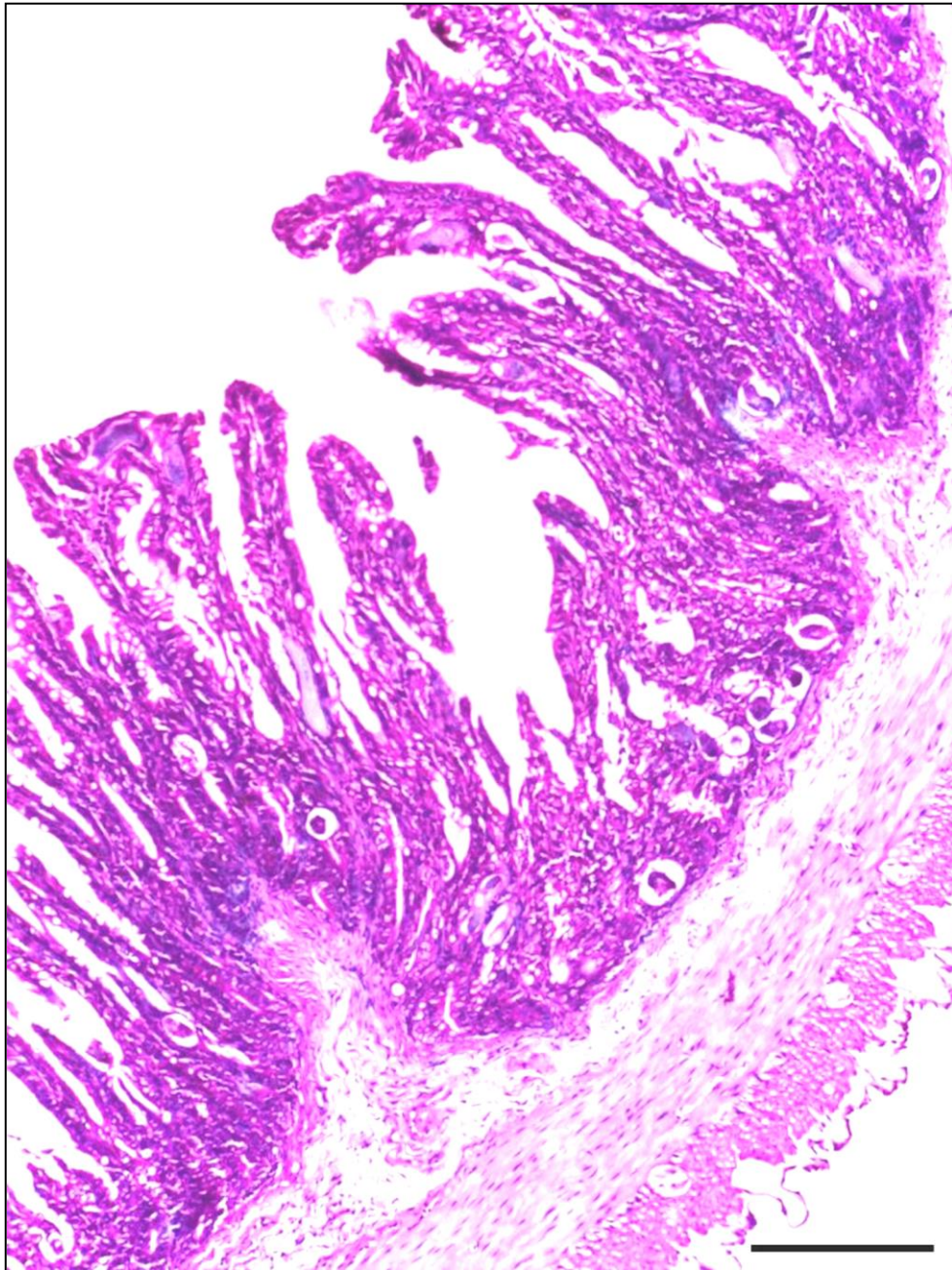


Figura 12 – Secção histológica de intestino delgado de *Callithrix penicillata* experimentalmente infectado pelo *Strongyloides stercoralis* (Sagui P2, 60 DPI). Observar elementos parasitários na mucosa. HE. Barra = 200 μ m.

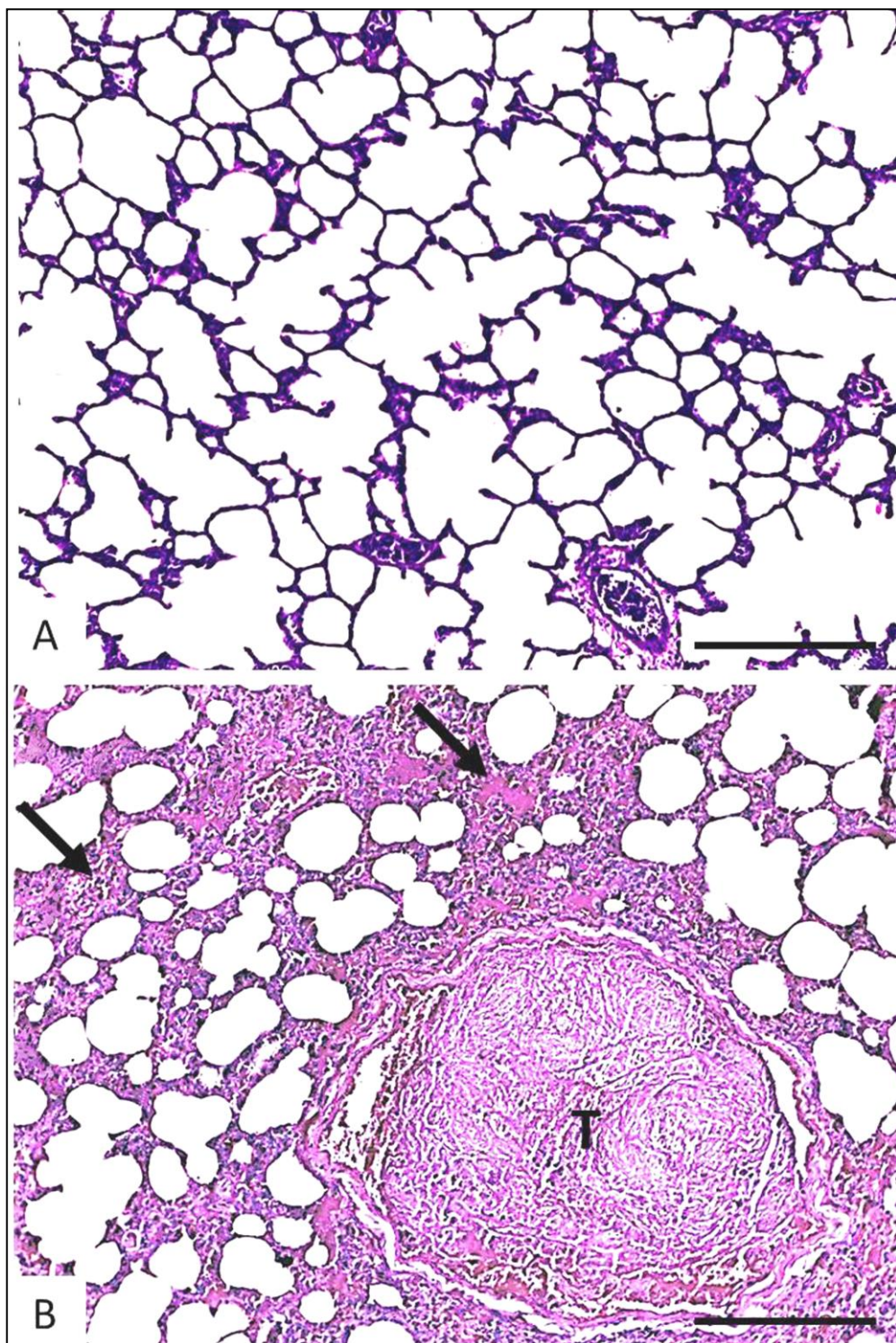


Figura 13 – Lesões em secção histológica de pulmão de *Callithrix penicillata* durante a fase de migração larvar do *Strongyloides stercoralis*. A. Saguí controle não infectado. B. Saguí P11, aos três dias pós-infecção. Notar redução da área alveolar funcional, áreas de hiperemia, infiltrado inflamatório e edema (setas) e trombo (T) em vaso sanguíneo calibroso. HE. Barras = 200 μ m.

(macrófagos, linfócitos e plasmócitos), raros eosinófilos, restrito à lâmina própria (Figuras 14a-c). Entretanto, aos 12 (P14) e 21 (P4) DPI, verificou-se em áreas restritas do intestino delgado, que o infiltrado inflamatório atingia a submucosa, havendo edema e hiperemia. Dilatação e hiperplasia de criptas intestinais com aumento no número de células caliciformes, além de alterações na estrutura das vilosidades, principalmente atrofia, foram observadas (Figura 15).

Posteriormente, aos 73 DPI (P3; animal eutanasiado), não se visualizou atrofia de vilosidades na maioria das secções histológicas avaliadas e a hipertrofia de criptas foi pouco significativa. A hipertrofia e hiperplasia dos folículos linfáticos esplênicos, evidentes nos períodos mais precoces (aos 3, 12 e 21 DPI) do processo de parasitismo não foram observadas. Verificou-se ainda no sagui P3 áreas de proliferação do tecido conjuntivo fibroso na submucosa, embora inflamação ativa além da muscular da mucosa não tenha sido usualmente identificada (Figuras 16a-c, 17).

A presença de fêmeas adultas de *S. stercoralis* não teve relação evidente com a ocorrência e nem com a intensidade de exsudato inflamatório. De fato, secções do parasito adulto foram observadas em áreas sem qualquer reação inflamatória, mas também em locais lesados.

As alterações em outros órgãos foram variadas e se relacionaram à *causa mortis*. Nos pulmões dos saguis P3, P4 e P14 observou-se de hiperemia e edema discretos a broncopneumonite com infiltrado contendo polimorfonucleares neutrófilos (Figura 18), enfisema vicariante, hemorragias e a presença de trombos e infarto. O fígado mostrou-se normal nos animais P3 e P14, mas no calitriquíneo P4 houve degeneração e necrose de hepatócitos, trombos intra-hepáticos e microtrombos em sinusoides (Figura 19).

Estrongiloidose complicada (hiperinfecção/disseminação do parasito)

Graves lesões foram observadas principalmente à histopatologia dos intestinos, pulmões e fígados dos saguis que morreram em decorrência da estrongiloidose

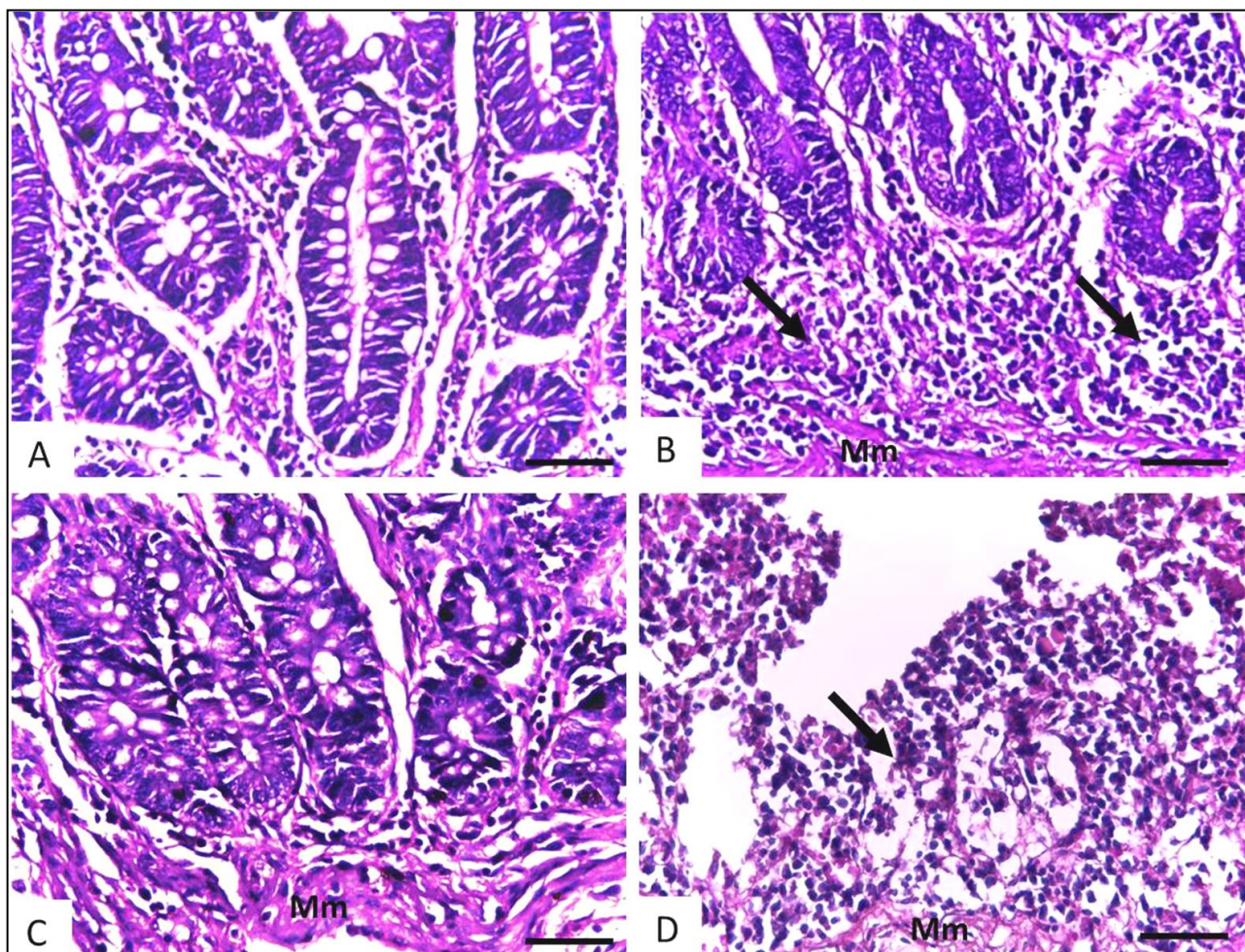


Figura 14 – Alterações da mucosa observadas em secções histológicas de intestino delgado de exemplares de *Callithrix penicillata* apresentando as formas não complicada (Saguis P3 e P14) e complicada (Sagui P8) da infecção pelo *Strongyloides stercoralis*. A. Sagui controle não infectado. B. Sagui P14, aos 12 dias pós-infecção (DPI). Notar infiltrado inflamatório na lâmina própria de células mononucleares (setas). C. Sagui P3, aos 73 DPI. Infiltrado inflamatório ausente ou discreto. D. Sagui P8, aos 109 DPI. Infiltrado inflamatório intenso e destruição da mucosa (seta). Mm = muscular da mucosa. HE. Barras = 50 μ m.

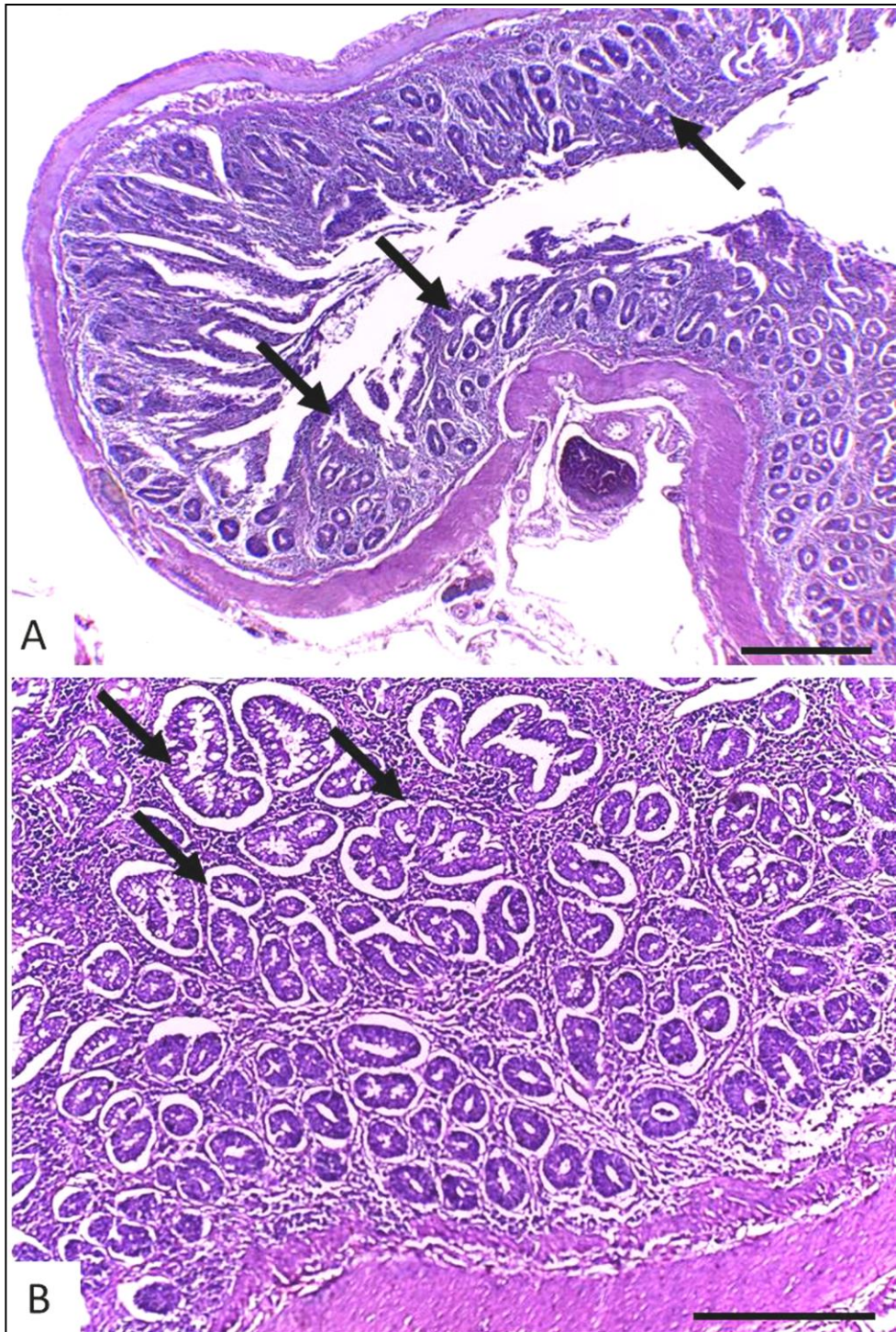


Figura 15 – Atrofia de vilosidades e hiperplasia de criptas em secções histológicas de intestino delgado de *Callithrix penicillata* experimentalmente infectado pelo *Strongyloides stercoralis* (P14, 12 dias pós-infecção). A. As setas mostram regiões de atrofia de vilosidades. B. Notar hiperplasia de criptas (setas) e infiltrado inflamatório entre as glândulas intestinais. HE. Barras: A = 500 μ m e B = 200 μ m.

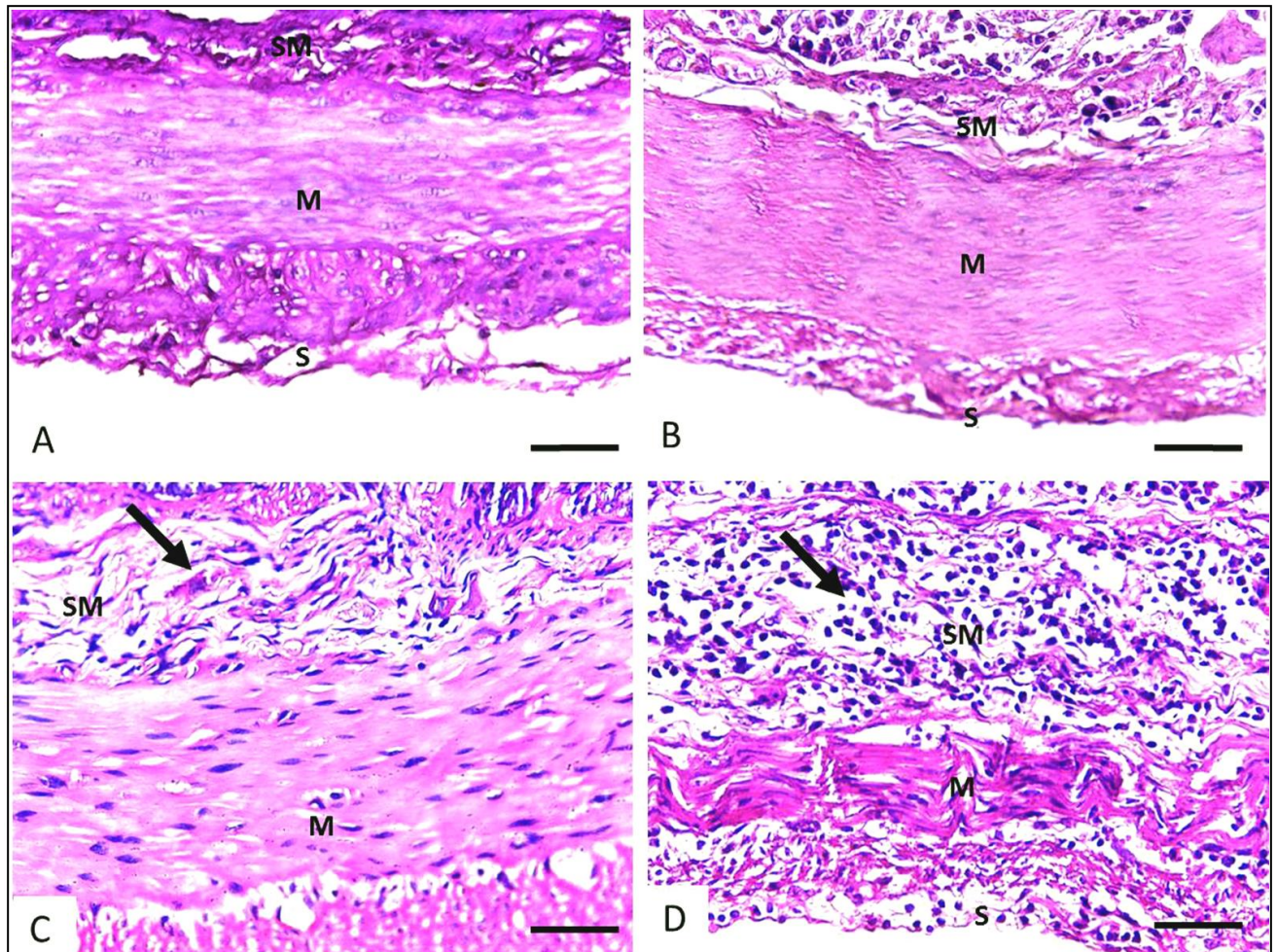


Figura 16 – Alterações nas camadas submucosa e muscular observadas em secções histológicas de intestino delgado de exemplares de *Callithrix penicillata* apresentando as formas não complicada (Saguis P3 e P4) e complicada (Sagui P8) da infecção pelo *Strongyloides stercoralis*. A. Sagui controle não infectado. B. Sagui P4, aos 12 dias pós-infecção (DPI). Ausência de alterações significativas. C. Sagui P3, aos 73 DPI. Notar proliferação conjuntiva (setas) na submucosa. D. Sagui P8, aos 109 DPI. Infiltrado inflamatório intenso de células mononucleares na submucosa (seta) e adelgamento da camada muscular. SM = submucosa, M = muscular, S = Serosa. Coradas por HE. Barras = 50 μ m.

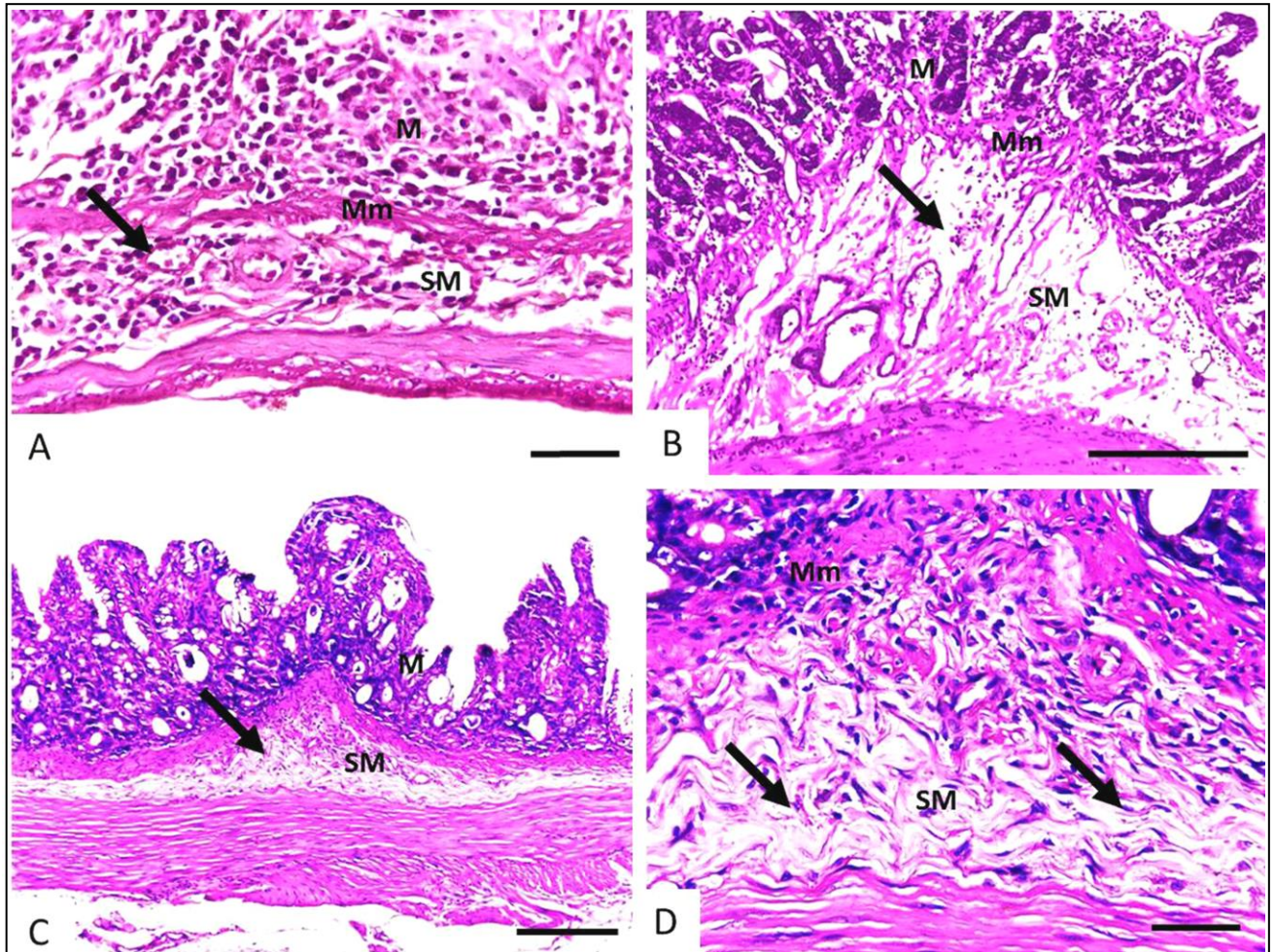


Figura 17 – Secções histológicas de intestino delgado de *Callithrix penicillata* mostrando as variações das lesões observadas na submucosa em função do tempo de infecção pelo *Strongyloides stercoralis*. A e B. Saguis com alterações não reparativas. Observar infiltrado inflamatório e edema na submucosa, respectivamente, aos 12 (P14) e 21 (P4) dias pós-infecção (DPI) (setas). Em B verifica-se ainda dilatação de vasos linfáticos. C e D. Sagui P2, aos 60 DPI*. Proliferação conjuntiva fibrosa (setas) na submucosa. M = mucosa, SM = submucosa, Mm = muscular da mucosa. HE. Barras: A e D = 50 μ m; B e C = 200 μ m.
 *Apesar do primata ter morrido em função da forma complicada da infecção, no intestino delgado deste animal, havia áreas de reparação tecidual prévia.

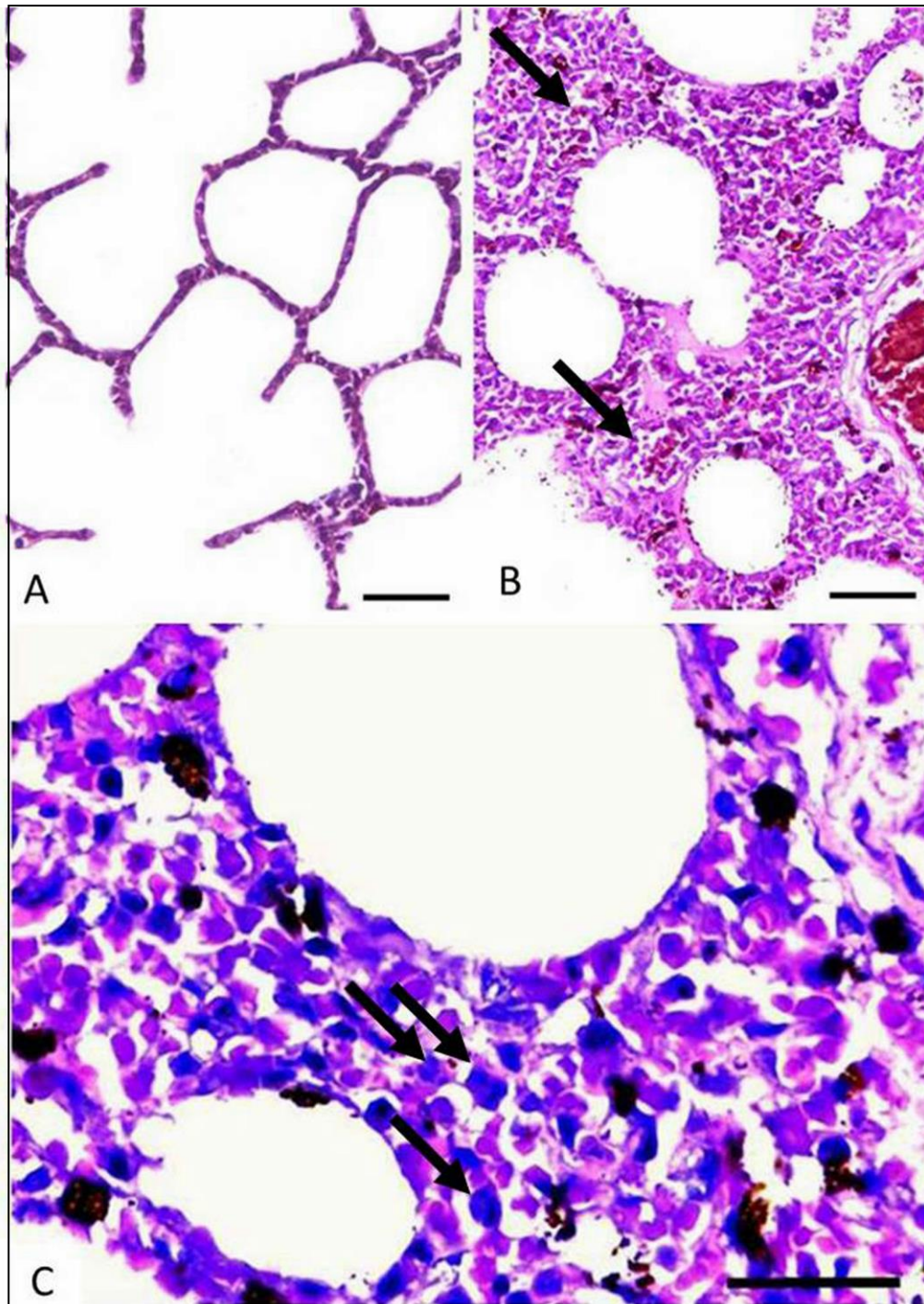


Figura 18 – Broncopneumonite observada à histopatologia de pulmão de *Callithrix penicillata* experimentalmente infectado pelo *Strongyloides stercoralis*. A. Saguí controle não infectado. B e C. Saguí P4, aos 21 dias pós-infecção. Observar em B exsudato inflamatório intra-alveolar (setas), espessamento de septos interalveolares por infiltrado inflamatório, edema e hiperemia. Em C infiltrado inflamatório com células mononucleares e polimorfonucleares (setas), além de depósitos de hemossiderina. HE. Barras: A e B = 50 μ m, C = 30 μ m.

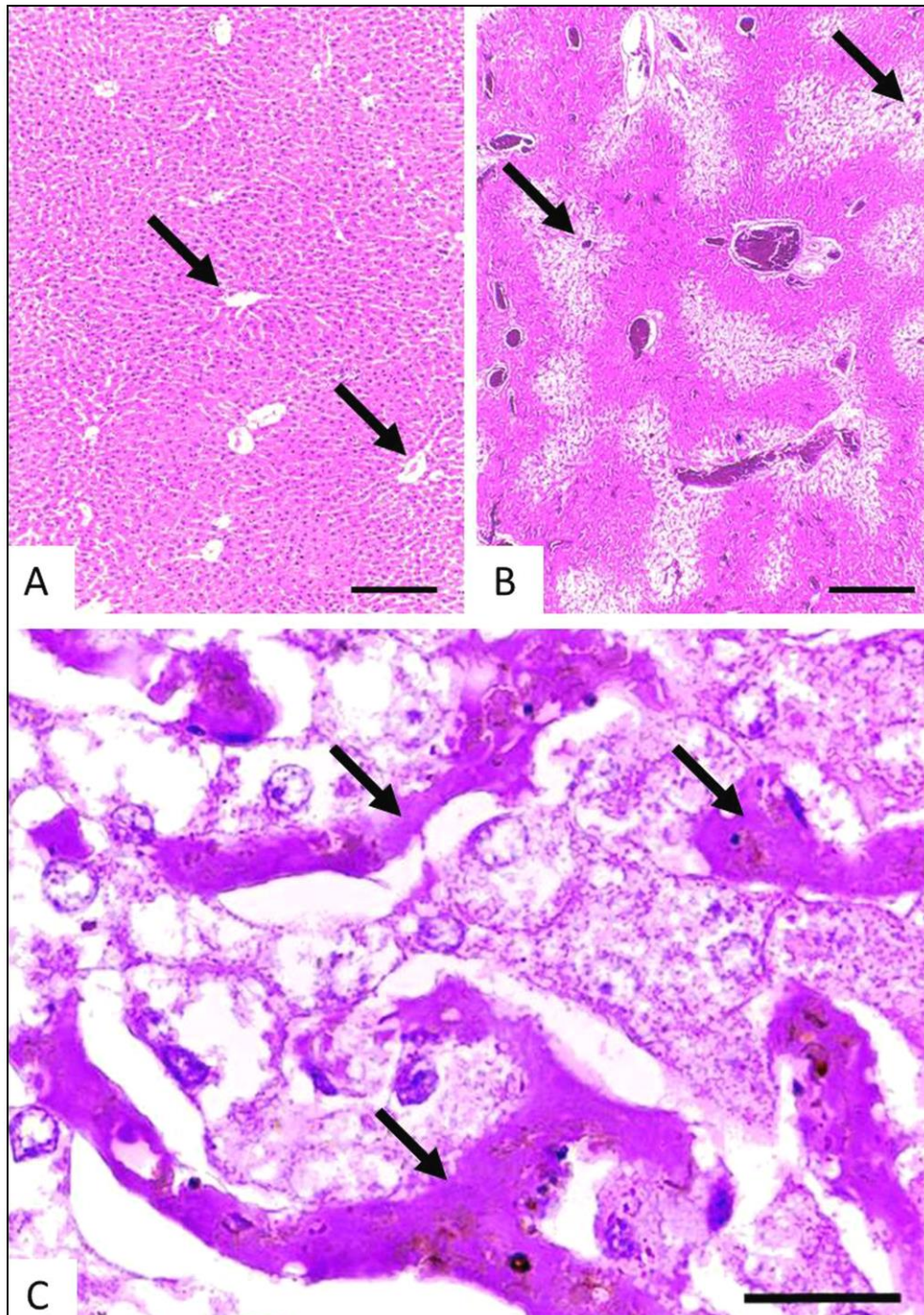


Figura 19 – “Fígado cardíaco” observado em secções histológicas hepáticas de *Callithrix penicillata* experimentalmente infectado pelo *Strongyloides stercoralis*. A. Sagui controle não infectado. B e C. Sagui P4, aos 21 dias pós-infecção. As setas em A e B indicam veias centro-lobulares. Notar que em B há degeneração nas zonas 3 e 2 do lóbulo hepático. Em C, além da degeneração e necrose de alguns hepatócitos, observa-se microtrombos em sinusoides (setas). HE. Barras: A e B = 500 μ m. C = 30 μ m.

complicada (P2, P6 e P8). Embora diferenças tenham sido observadas entre estes três casos, aspectos comuns às lesões causadas pelo *S. stercoralis* foram estabelecidos.

De maneira geral, nos intestinos, a reação do hospedeiro e a gravidade dos danos relacionados a adultos e/ou larvas de *S. stercoralis* não foram uniformes, inclusive considerando-se um mesmo animal.

Secções de parasitos adultos, larvas e ovos foram bastante comuns no intestino delgado, sendo visualizados com maior frequência do que nos cortes histológicos dos primatas com estrogiloidose não complicada. Houve algumas áreas de hiperplasia de criptas e atrofia de vilosidades. Infiltrados de células mononucleares de moderados a intensos, histologicamente inespecíficos, foram observados na lâmina própria do órgão, na maioria das vezes, atingindo a submucosa e, não raramente, as camadas mais internas do órgão (Figuras 14, 16, 20). Plasmócitos foram comuns nos infiltrados inflamatórios e os eosinófilos escassos ou ausentes. A submucosa mostrou-se hiperemiada e edemaciada. Identificou-se comumente a presença de áreas de completa destruição de vilosidades, a ocorrência de erosões e ulcerações, além de restos celulares na luz intestinal, os quais se associaram a intenso infiltrado inflamatório mononuclear, por vezes permeado por polimorfonucleares neutrófilos, sendo elementos parasitários em meio a áreas de exsudato frequentes (Figura 20). Apenas no sagui P2, fibrose discreta na submucosa foi observada.

Microscopicamente confirmou-se a ocorrência de colite edematosa nos animais com a estrogiloidose complicada. Dependendo da área do órgão analisada, o infiltrado inflamatório, também preponderantemente de células mononucleares, variou de leve a intenso. A mucosa e submucosa foram, em linhas gerais, mais afetadas, e esta última encontrou-se espessada devido a infiltrado inflamatório e edema, principalmente. Hiperplasia de glândulas intestinais e fibrose da submucosa foram também observadas. No animal P6, identificou-se áreas hemorrágicas e zona de necrose na submucosa associada a tecido de granulação (Figura 21). Em todos os saguis com a forma complicada da estrogiloidose, larvas em migração tecidual foram visualizadas nas camadas submucosa, muscular e serosa com graus variados de reação

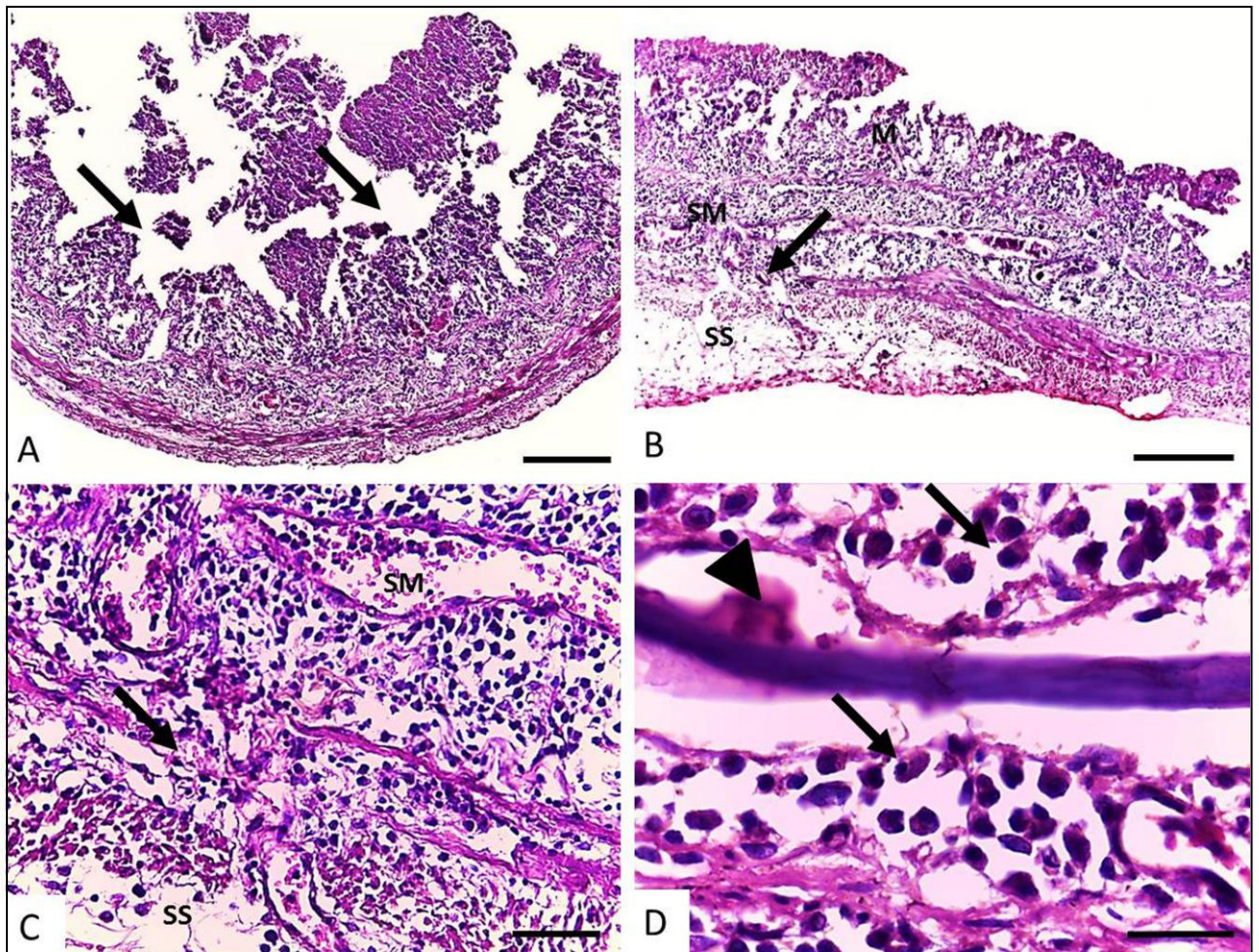


Figura 20 – Alterações observadas em secções histológicas de intestino delgado de *Callithrix penicillata* apresentando a infecção disseminada pelo *Strongyloides stercoralis* (Sagui P8, aos 109 dias pós-infecção). A. Áreas de destruição de vilosidades (setas), erosões e ulcerações, além de restos celulares e intenso infiltrado inflamatório. B e C. Notar grave acometimento da submucosa, com infiltrado intenso constituído de células mononucleares, atingindo a muscular e a subserosa. As setas indicam área de destruição da camada muscular intestinal. D. Elemento parasitário (ponta de seta) e infiltrado inflamatório mononuclear nas suas adjacências, rico em plasmócitos (setas). SM = submucosa, SS = subserosa. HE. Barras: A = 500 µm, B = 200 µm, C = 50 µm e D = 30

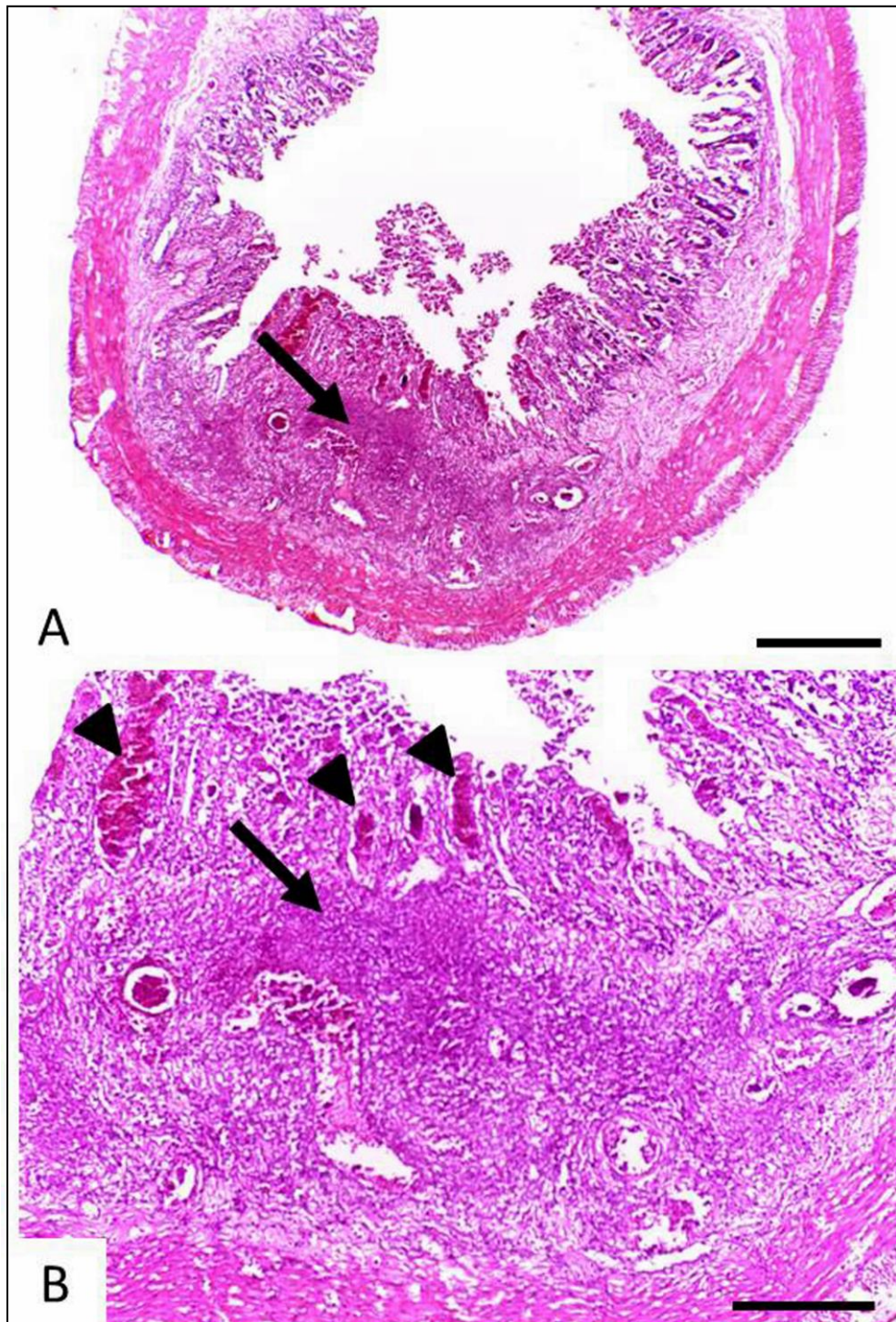


Figura 21 – Secções histológicas do intestino grosso de *Callithrix penicillata* apresentando necrose em região de submucosa durante a infecção disseminada pelo *Strongyloides stercoralis* (Sagui P6, aos 71 dias pós-infecção). A. Além da área de necrose (seta), observar destruição das vilosidades e a presença de restos celulares. B. Necrose (seta) e tecido conjuntivo de granulação ao redor; há ainda hiperemia e pontos de hemorragia (pontas de seta). HE. Barras: A = 500 μ m, B = 200 μ m.

celular ao redor, sendo que larvas intactas usualmente não apresentavam infiltrado inflamatório em suas adjacências. Na subserosa do órgão, também edemaciada em diferentes regiões, as reações às larvas mostraram-se mais intensas (Figura 22a). Embora, na maioria das vezes, o infiltrado de células tenha se mostrado histologicamente inespecífico, a ocorrência de granulomas foi também observada. Ao redor de vestígios de larvas, macrófagos, linfócitos, plasmócitos e eosinófilos, mais raramente célula gigante do tipo corpo estranho, foram visualizados (Figura 22a-c).

Nos pulmões dos saguis com a estrogiloidose grave houve áreas de broncopneumonite, enfisema, hiperemia e principalmente edema e hemorragia alveolares (Figuras 23, 24). No animal P2 intenso infiltrado inflamatório neutrofílico relacionado à provável infecção bacteriana (presença de cocos) foi observado. No entanto, secções de larvas de *S. stercoralis* foram ausentes. Nos animais P2 e P8, trombos e/ou êmbolos associados a zonas de infarto vermelho foram identificadas (Figura 25). Observou-se a ocorrência de degeneração e necrose de hepatócitos, principalmente na zona 3 (central) de lóbulos hepáticos (semelhantes ao verificado no animal P4; vide Figura 19), além de danos renais caracterizados por hiperemia, trombos venosos e microtrombos hialinos glomerulares (Figura 26). Especificamente em relação ao sagui P2, foram também visualizados trombos em sinusoides hepáticos, bem como neurônios isquêmicos (núcleos densos e citoplasma eosinofílico) e vacuolizações pericelulares (edema) no cérebro, além de discreta inflamação meníngea.

3.7.2.2. Apoptose *in situ*

Nos infiltrados inflamatórios pulmonares e intestinais dos saguis infectados com o *S. stercoralis*, principalmente nos casos de disseminação do parasito, células com morfologia sugestiva de apoptose foram observadas, sendo a ocorrência deste fenômeno confirmada pelo método TUNEL.

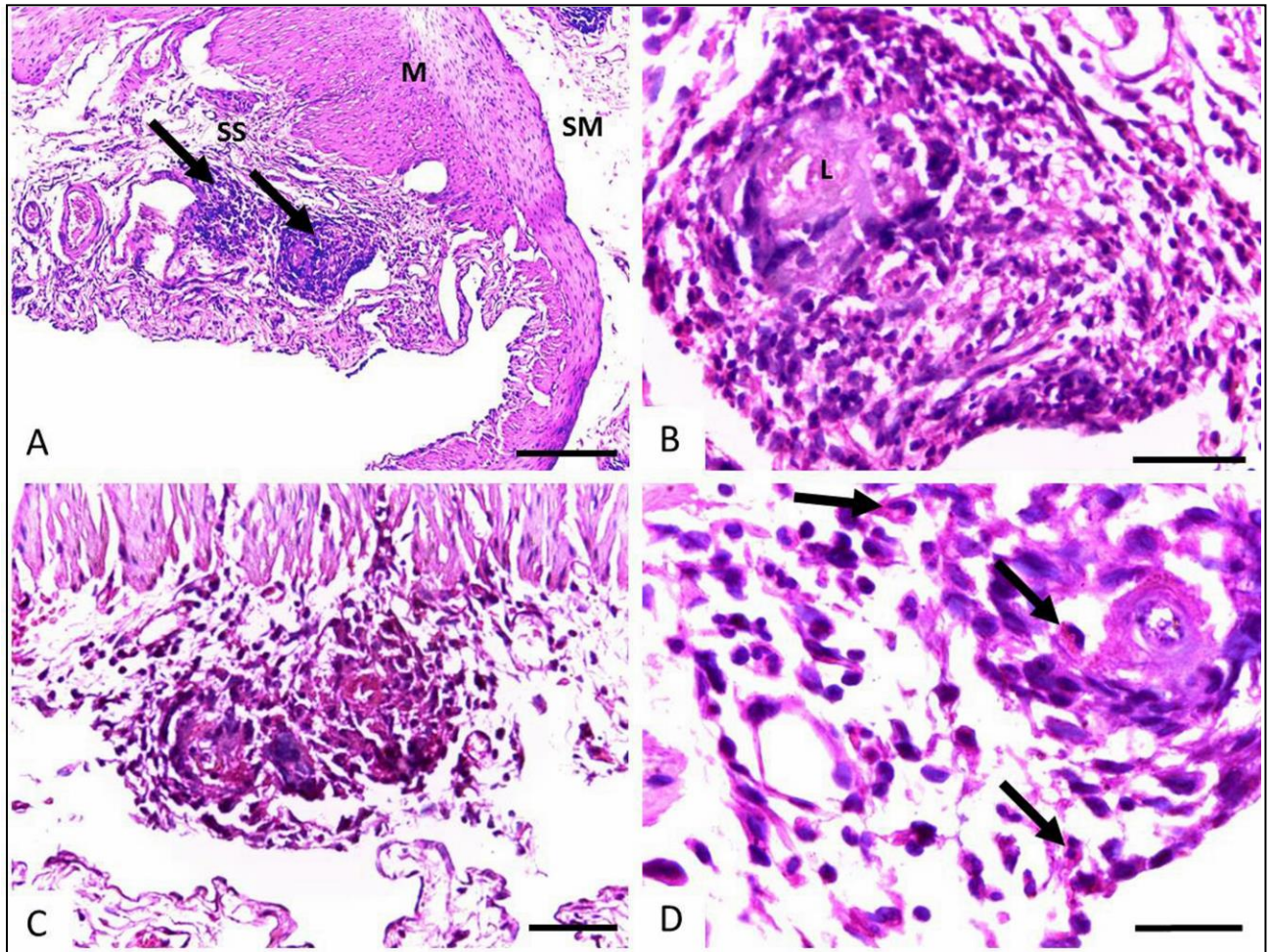


Figura 22 – Secções histológicas de intestino grosso de *Callithrix penicillata* exibindo alterações relacionadas ao processo de autoinfecção endógena durante a forma disseminada da infecção pelo *Strongyloides stercoralis*. A e B. Sagui P2, aos 60 dias pós-infecção (DPI). A subserosa do órgão mostra-se edemaciada; há infiltrado inflamatório, dilatação de vasos linfáticos e a presença de reações granulomatosas (setas) ao redor de larva (L) do parasito. C e D. Sagui P8, aos 109 DPI. Em C granulomas mal definidos ao redor de larvas do parasito e em D a presença de eosinófilos (setas) no infiltrado inflamatório, apesar do predomínio de células mononucleares. SM = submucosa, M = muscular, SS = subserosa. HE. Barras: A = 200 μ m, B e D = 30 μ m, C = 50 μ m.

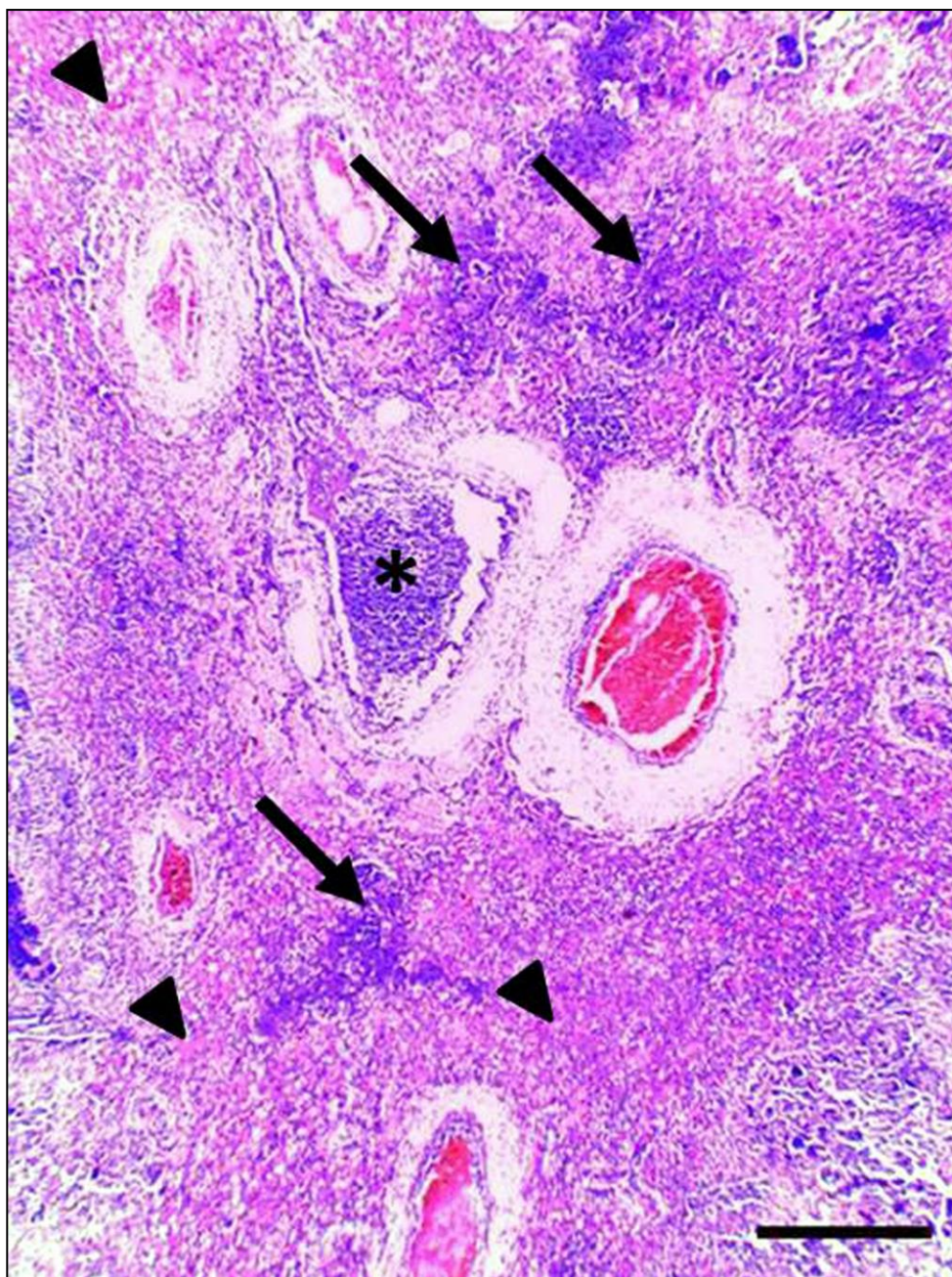


Figura 23 – Secção histológica mostrando o aspecto geral de pulmão de *Callithrix penicillata* apresentando a infecção disseminada pelo *Strongyloides stercoralis* (Sagui P8, aos 109 dias pós-infecção). Notar áreas de infiltrado inflamatório (setas) e outras de hiperemia, hemorragia e edema alveolares (pontas de seta). Há ainda intenso exsudato inflamatório em brônquio (arterisco). HE. Barra = 500 μ m.

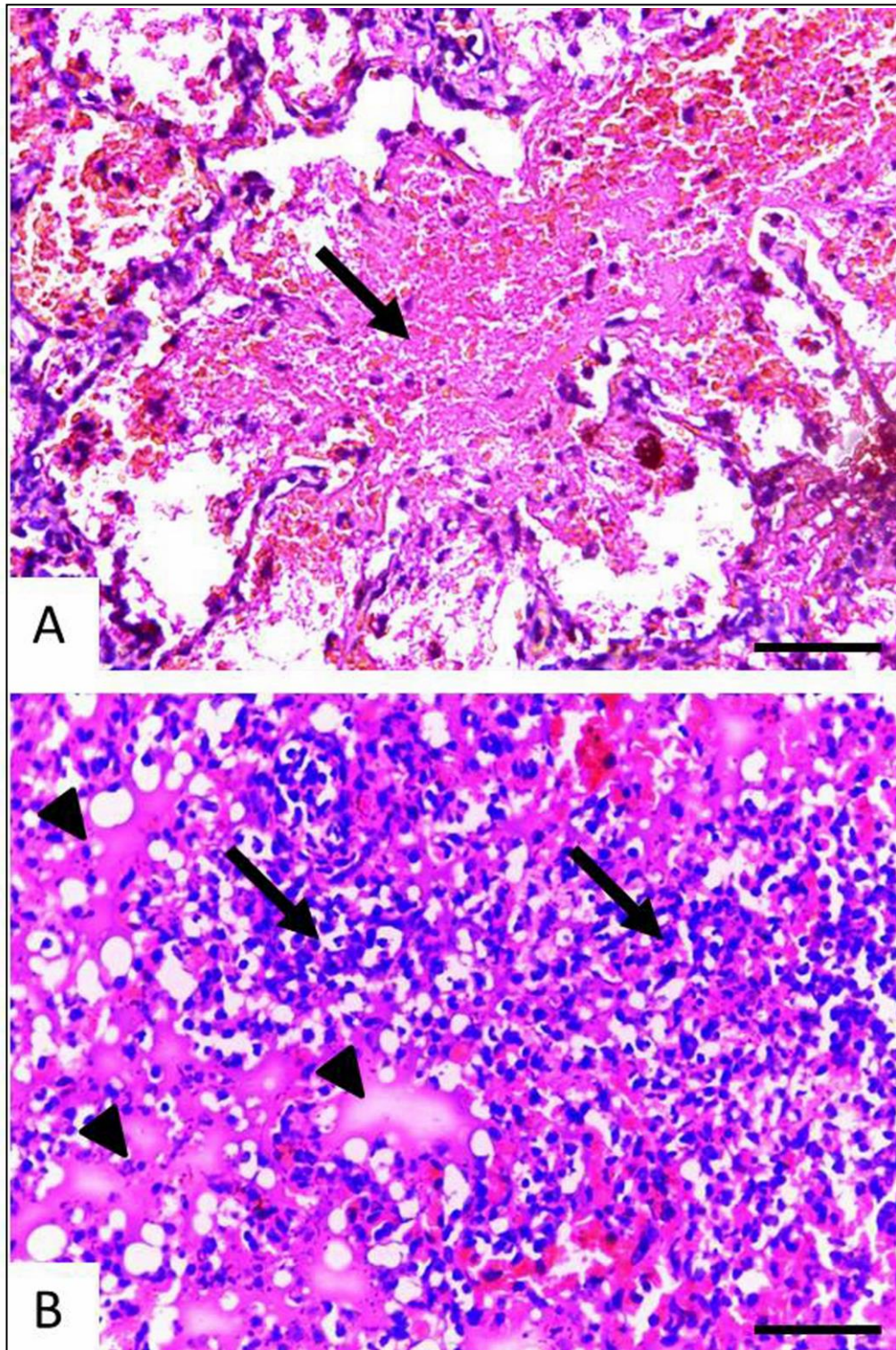


Figura 24 – Alterações intersticiais e alveolares em secções histológicas de pulmão de *Callithrix penicillata* apresentando a infecção disseminada pelo *Strongyloides stercoralis*. A. Sagui P2, aos 60 dias pós-infecção (DPI). Notar exsudato e hemorragia (seta) intralveolares B. Sagui P8, aos 109 DPI. Há áreas de infiltrado inflamatório intersticial (broncopneumonite) e edema alveolar (pontas de seta). HE. Barras = 50 μ m.

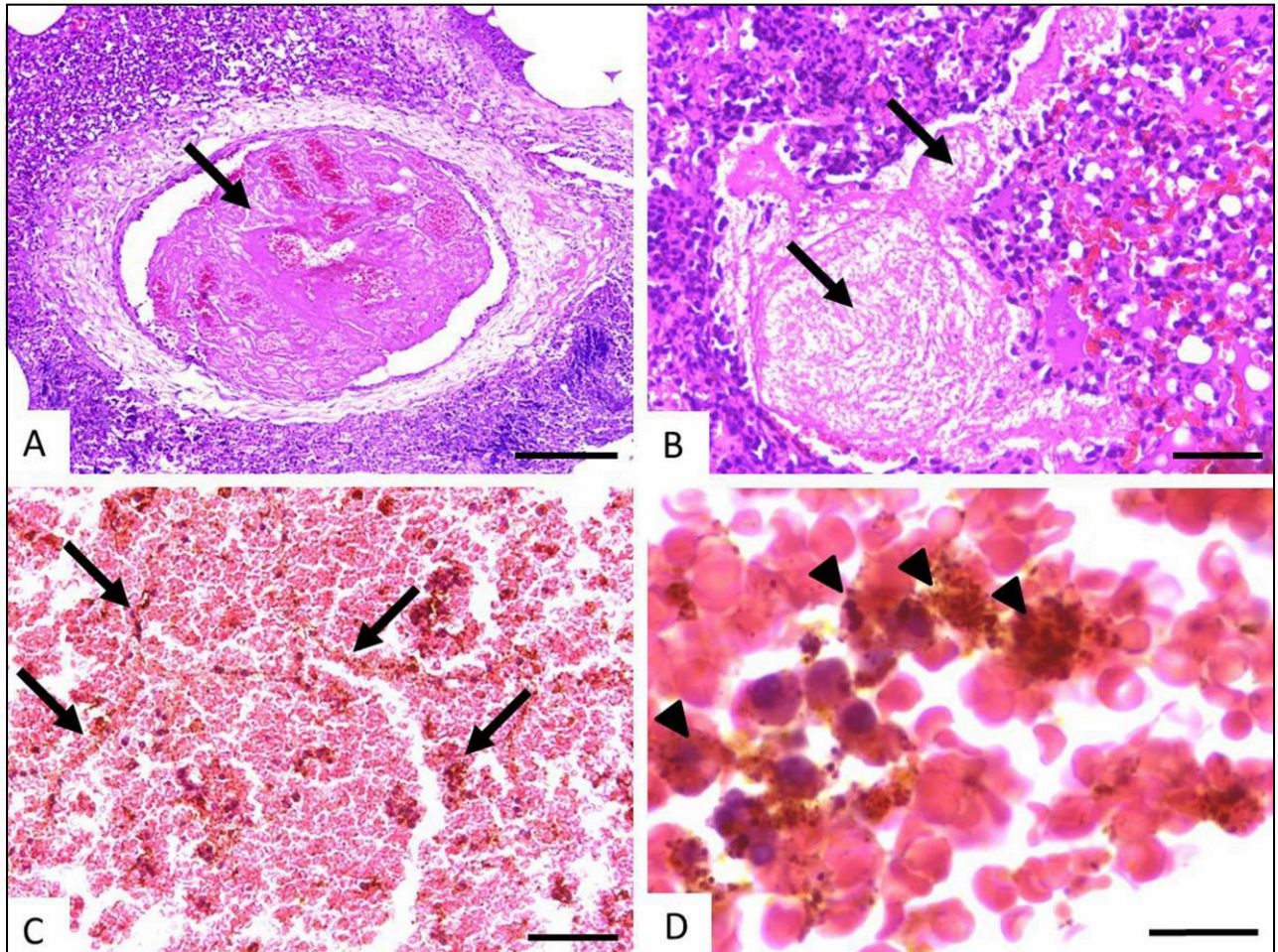


Figura 25 – Secções histológicas de pulmão mostrando eventos trombo-hemorrágicos em *Callithrix penicillata* durante a infecção disseminada pelo *Strongyloides stercoralis* (Sagui P8, aos 109 DPI). A e B. Presença de trombos (setas) em artéria e veia, respectivamente. C. Infarto pulmonar vermelho. Notar o desaparecimento do núcleo das células constituintes das paredes alveolares (setas). D. Detalhe de área de infarto, rica em hemácias e contendo macrófagos com depósito de hemossiderina (pontas de seta). HE. Barras: A = 200 μ m, B e C = 50 μ m e D = 15 μ m.

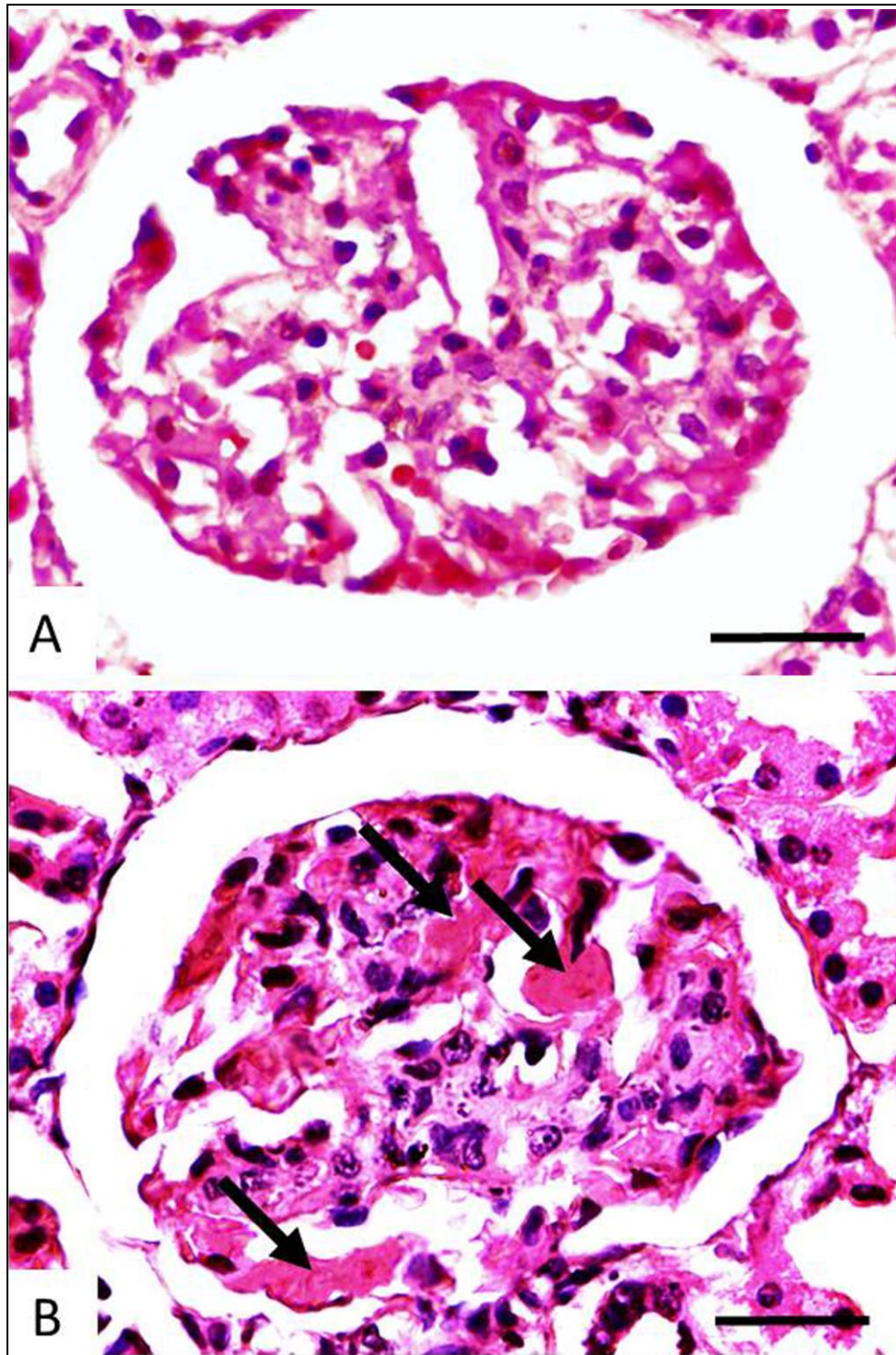


Figura 26 – Microtrombos observados em secção histológica de glomérulo renal de *Callithrix penicillata* experimentalmente infectado pelo *Strongyloides stercoralis*. A. Saguí controle não infectado. B. Saguí P8, aos 109 dias pós-infecção, estrogiloidose complicada. Notar a presença de trombos hialinos (setas) na microcirculação glomerular. HE. Barras = 30 µm.

Nos tecidos dos primatas controles, as células em apoptose foram raras. Entretanto, no pulmão de animais infectados, já aos 3 DPI (P11), a morte celular programada foi um achado frequente no infiltrado inflamatório intersticial (Figura 27). No intestino delgado, a apoptose foi observada em células epiteliais e da lâmina própria da mucosa, mas principalmente em células inflamatórias. Eventos apoptóticos ocorreram ainda em linfócitos intraepiteliais e na submucosa e, nos casos graves, também em leucócitos localizados dentro de vasos sanguíneos (Figura 28).

3.8. Tentativas de reinfecção

Nos ensaios sobre reinfecção, nos quais saguis com história pregressa de cura espontânea da estrogiloidose experimental receberam novos inóculos de L3i de *S. stercoralis*, não foram identificadas larvas do parasito nas fezes de 83,3% (5/6) destes animais.

A única exceção foi o animal P10, que após o novo inóculo de 500 L3i do nematódeo, realizado 15 meses após a cura parasitológica da primeira infecção, apresentou uma nova patência, embora de curta duração e de baixíssima carga parasitária. Apenas três resultados parasitológicos positivos, pelo método de Baermann-Moraes, foram obtidos entre a terceira e quarta semanas após a reinfecção deste sagui. Quatro larvas de *S. stercoralis* na totalidade das fezes de um só dia foi o maior número recuperado (menos de uma larva do nematódeo por grama fecal).

O tempo entre a cura da primoinfecção e a reinoculação das L3i não parece ter interferido na imunidade adquirida pelos calitriquíneos à uma nova infecção. Considerando-se os saguis que se mostraram completamente refratários à reinfecção, foi observado que a resistência adquirida se estendeu de 5 a 17 meses. Não houve também qualquer influência do tamanho dos inóculos utilizados nas tentativas de reinfecção. De fato, tanto animais reinfectedados com menor (100 L3i em P15) ou maior (1000 L3i em P12 e P13) número de larvas do parasito, assim como os outros dois

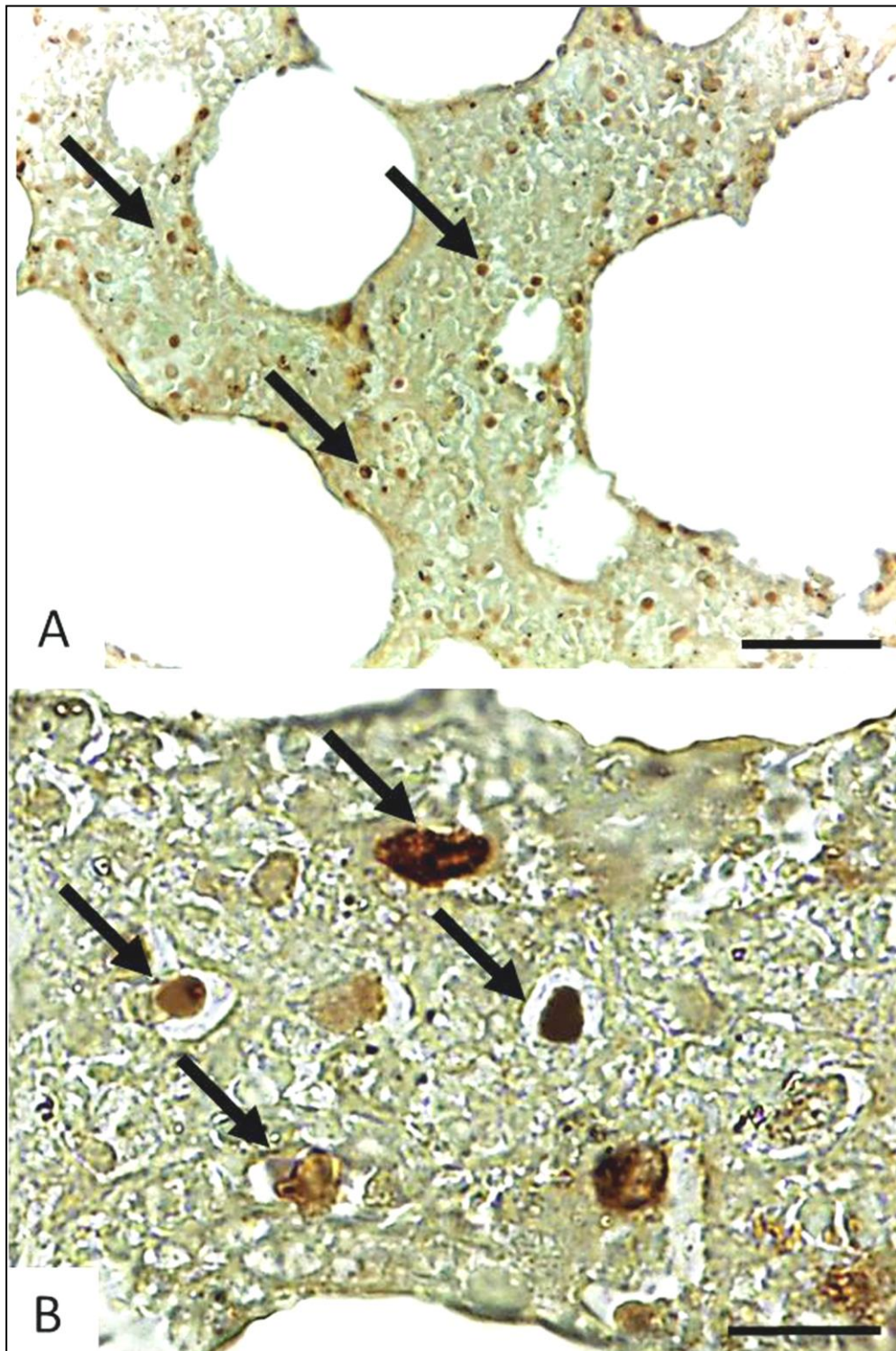


Figura 27 – Secção pulmonar mostrando apoptose *in situ* de células inflamatórias do interstício durante a migração larvar do *Strongyloides stercoralis* em *Callithrix penicillata* (Sagui P11, 3 dias pós-infecção). As setas indicam, em A e B, células marcadas e com morfologia sugestiva de apoptose. TUNEL e verde luz. Barras: A = 50 μ m e B = 15 μ m.

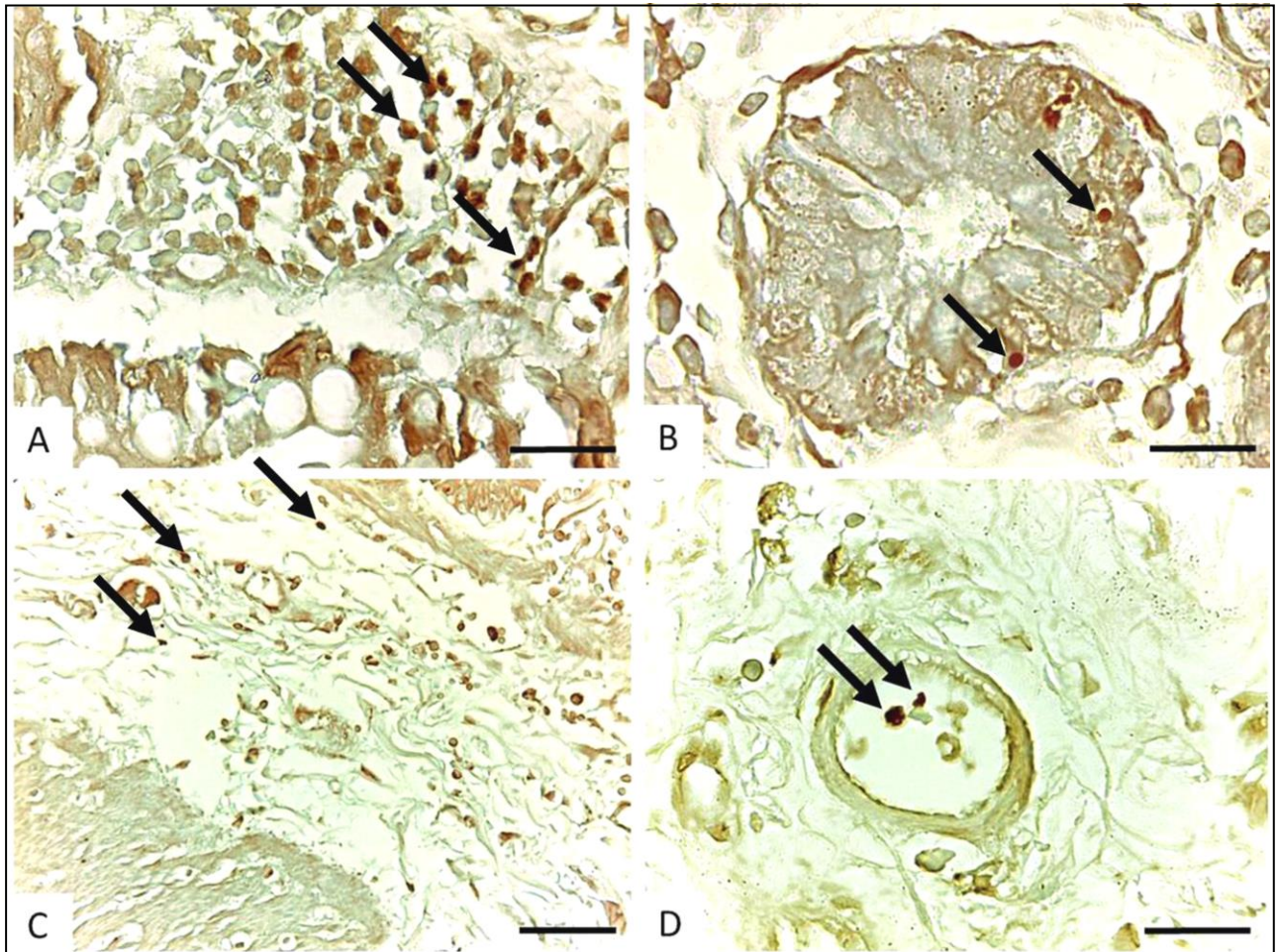


Figura 28 – Secções histológicas de intestino delgado de exemplares de *Callithrix penicillata* durante a infecção por *Strongyloides stercoralis* evidenciando a ocorrência de apoptose *in situ*. A. Sagui P14, aos 12 dias pós-infecção (DPI). Observar apoptose frequente de células da lâmina própria (setas). B. Sagui P3, aos 73 DPI. As setas indicam apoptose de linfócitos intraepiteliais. C e D. Sagui P2, aos 60 DPI. Notar em C apoptose de células da submucosa e em D de leucócitos circulantes em vasos sanguíneos. TUNEL e verde luz. Barras: A e D = 30 μ m, B = 15 μ m e C = 50 μ m.

calitriquíneos (P7 e P9) que receberam 500 L3i, foram imunes à uma segunda infecção pelo *S. stercoralis*.

Além disso, as alterações clínicas nos primatas durante os estudos de reinfecção foram mínimas e inespecíficas (17% (1/6) de excitabilidade e 33% (2/6) de eriçamento do pelame).

3.9. Análise morfométrica dos vermes adultos

Com a finalidade de se caracterizar morfologicamente a linhagem de *S. stercoralis* utilizada no presente estudo, procedeu-se a análise de fêmeas adultas do parasito obtidas de exemplares de *C. penicillata* experimentalmente infectados. No total 100 nematódeos foram submetidos ao estudo morfométrico, sendo a metade do número de parasitos estudados proveniente de primatas apresentado a estrogiloidose não complicada e a outra metade de animais que morreram em decorrência da doença complicada induzida pelo tratamento com a dexametasona.

A tabela 6 traz os valores médios e desvio padrão dos parâmetros morfométricos avaliados em fêmeas de *S. stercoralis* recuperadas de *C. penicillata*. Para fins de comparação, os dados morfométricos obtidos por diferentes autores, relativos a espécimes do parasito de cão e do homem, são também apresentados. No geral, os resultados obtidos no presente estudo foram compatíveis com os existentes na literatura.

Entretanto, as fêmeas parasitas de *S. stercoralis* provenientes de saguis que apresentaram a infecção disseminada foram mais desenvolvidas que aquelas recuperadas de animais com a doença não complicada. As mediadas do comprimento total do corpo, distância entre a boca e a vulva e comprimento da cauda foram significativamente maiores ($p < 0,01$) no primeiro grupo. Houve também diferença estatisticamente significativa entre os grupos ($p < 0,05$) nas dimensões do esôfago e no

Tabela 6 – Dados morfométricos de fêmeas parasitas de *Strongyloides stercoralis* recuperadas de exemplares de *Callithrix penicillata* experimentalmente infectados apresentado a estrogiloidose não complicada (ENC; n = 50) ou complicada após a administração de dexametasona (EC - DEX; n = 50). Resultados referentes a nematódeos obtidos de cão e do homem, anteriormente apresentados por diferentes autores, são mostradas para comparação.

		Presente estudo		Kreis (1932)	Dillard et al. (2007)	Bavay (1877)	Linstow (1905) [#]	Looss (1905) [#]	Darling (1911)	Little (1966a)
		<i>Callithrix penicillata</i>		Cão		Homem				
		ENC	EC - DEX							
A)	Comprimento total do verme (mm)	1,87 ± 2,0 (1,6-2,2)	2,02 ± 2,3* (1,7-2,4)	1,81 (1,75-1,83)	2,0-2,5	2,2	2,2	2,5	2,64	2,42 (2,1-2,7)
B)	Comprimento do esôfago (mm)	0,51 ± 0,04 (0,44-0,59)	0,54 ± 0,07** (0,44-0,64)	0,57 (0,55-0,62)	-	-	0,55	-	0,72	0,57 (0,48-0,67)
C)	Proporção de B / A	0,27 ± 0,04 (0,21-0,34)	0,27 ± 0,05 (0,20-0,35)	0,31	“1/3 do corpo”	“1/4 do corpo”	0,25	-	0,27	0,24
D)	Distância entre a boca e a vulva (mm)	1,22 ± 0,07 (1,10-1,30)	1,41 ± 0,1* (1,26-1,72)	1,23	-	-	-	-	-	1,67 (1,40-1,80)
E)	Proporção de D / A	0,65 ± 0,03 (0,63-0,73)	0,70 ± 0,05 (0,62-0,77)	0,68 (0,62-0,71)	“Vulva no terço posterior”	“Vulva no terço posterior”	-	-	-	0,69
F)	Comprimento da cauda (µm)	47 ± 3 (39-58)	51 ± 9* (40-69)	50 (46-53)	-	-	-	-	-	54 (40-70)
G)	Largura na altura da vulva (µm)	42 ± 2 (38-46)	43 ± 2 (37-47)	37 (35-40)	35	-	34	53	45	37 (30-40)
H)	Número de ovos intrauterinos	1,9 ± 1,2 (0-4)	2,7 ± 1,5** (0-6)	-	-	5 a 6	-	-	-	“Não mais que 6”

* p < 0,01 e ** p < 0,05 na comparação com as medidas de nematódeos de *C. penicillata* com ENC; # informação obtida em Kreis (1932).

número de ovos intrauterinos do parasito. Na doença grave, as fêmeas de *S. stercoralis* mostraram-se mais férteis, havendo neste grupo em média $2,7 \pm 1,5$ ovos intrauterinos por verme, enquanto as fêmeas recuperadas dos calitriquíneos com a forma não complicada da parasitose tinham em média $1,9 \pm 1,2$ ovos.

3.10. Observações sobre o hábitat das fêmeas parasitas e a formação de túneis na mucosa intestinal do hospedeiro

Durante as necropsias, principalmente àquelas referentes aos saguis que apresentaram a estrogiloidose não complicada e cujos intestinos encontravam-se em melhor estado que os de primatas com a doença disseminada, fêmeas de *S. stercoralis* foram visualizadas, com o auxílio do microscópio estereoscópio, na superfície da mucosa pouco tempo depois dos intestinos delgados dos primatas serem longitudinalmente abertos.

A proporção dos corpos dos parasitos exposta e visualizável foi variada. Algumas fêmeas de *S. stercoralis* encontravam-se quase completamente livres e facilmente visíveis (aumento total de 40x), usualmente apenas com parte de sua extremidade anterior embebida na mucosa, enquanto outras ficavam quase em sua totalidade fora do alcance da visão deixando à amostra somente pequena proporção do corpo. Entretanto, a maioria das fêmeas parasitas tinha a totalidade de seu corpo sob o muco e/ou imersa na mucosa do hospedeiro. Quando fragmentos do intestino dos primatas estudados foram mecanicamente divididos em partes menores, antecedendo a recuperação via método de Baermann-Moraes, um número visivelmente maior de espécimes de *S. stercoralis* foi observado. Alguns dos nematódeos, aparentemente apenas aderidos a detritos, encontravam-se na realidade, quando observados à microscopia de luz, envoltos por uma membrana em forma de tubo cilíndrico que podia estar aderida a células ou tecidos do hospedeiro (Figura 29a). As dimensões destas estruturas tubulares circundando as fêmeas de *S. stercoralis* foram variáveis, recobrando usualmente apenas parte do parasito. Algumas fêmeas adultas do

nematódeo foram capazes de se movimentar dentro destes tubos que *in vivo* podem assumir um papel análogo a túneis intrateciduals.

Em relação ao diâmetro, observou-se regiões em que os tubos eram estreitos, suficiente para acomodar o nematódeo com exatidão em seu interior, mas em algumas partes havia uma dilatação e o diâmetro passava a ser 2-3 vezes superior ao do parasito, sendo ovos de *S. stercoralis* observados aos pares (Figura 29b) ou mesmo em maior número nestes locais. É interessante que fileiras de ovos do parasito foram também vistas aderidas ao muco ou a restos celulares, bem como tecidos do hospedeiro (Figura 29c).

À histologia elementos correspondentes às estruturas descritas acima foram visualizados. Embora fêmeas de *S. stercoralis* tenham sido encontradas também em seu clássico hábitat, dentro de criptas intestinais do hospedeiro, secções de adultos, larvas e mesmo ovos do parasito em espaços bem delimitados e abertos em meio a células do hospedeiro (principalmente células epiteliais e células adjacentes da lâmina própria) foram observados (Figuras 12, 30a). Nestes locais, constatou-se, independentemente da presença ou não de reação inflamatória à fêmea de *S. stercoralis*, alterações na forma de células epiteliais, inclusive dos seus respectivos núcleos, que se tornaram mais alongadas e passaram a envolver o parasito. A superfície destas células encontrava-se recoberta por uma camada fina, contínua, constituída por substância eosinofílica limitando o espaço no qual o parasito se encontrava (Figura 30b). Fenômenos celulares semelhantes foram algumas vezes observados nas células de criptas intestinais nas quais havia espécimes de *S. stercoralis* sem penetrar no epitélio da mucosa que se encontrava preservado, mas não foram vistos em secções histológicas dos animais P6 e P8, cujo epitélio intestinal encontrava-se completamente destruído e a inflamação era mais intensa.

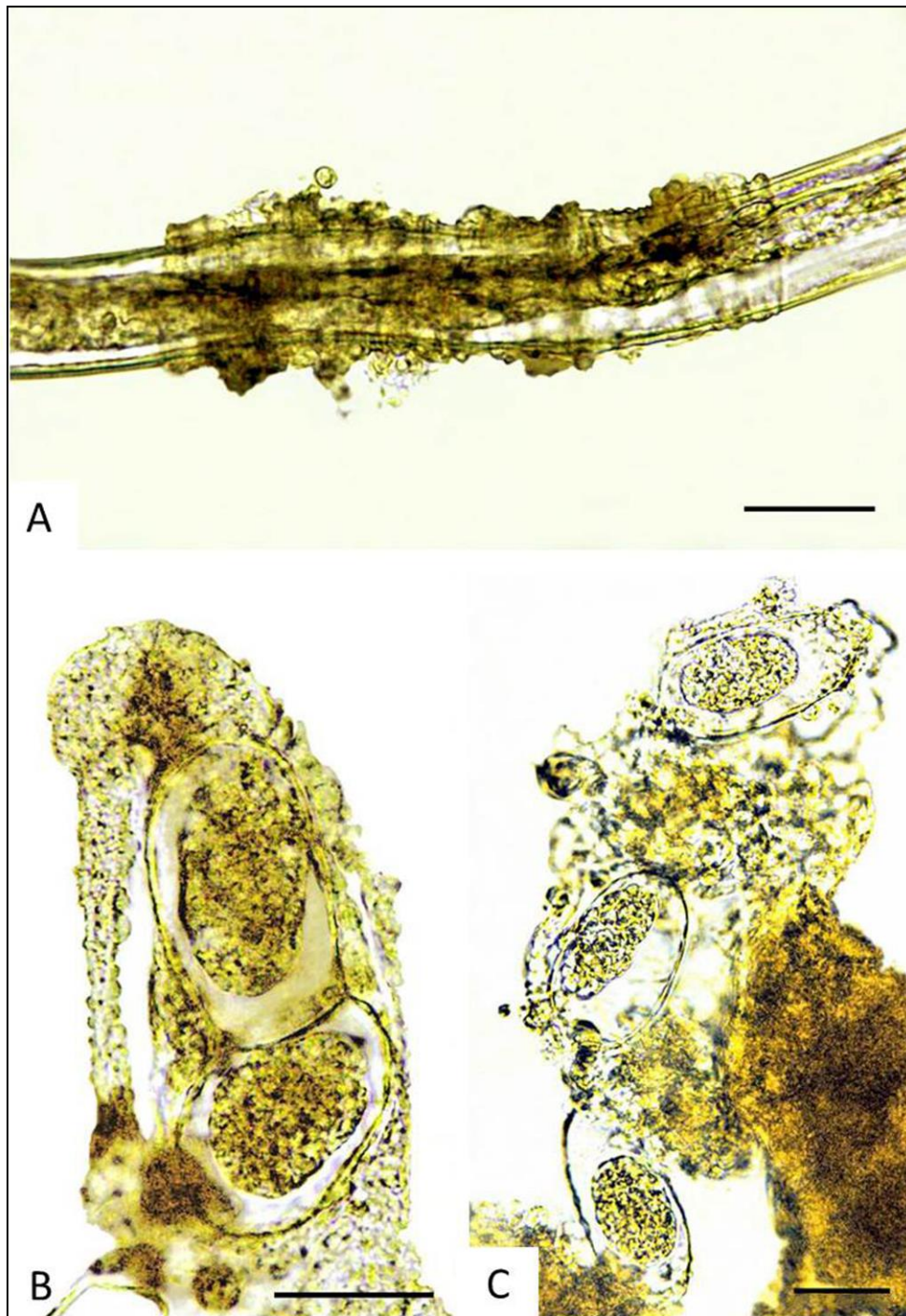

Figura 29 – Fêmea parasita e ovos de *Strongyloides stercoralis* recuperados de raspado intestinal de *Callithrix penicillata* experimentalmente infectados. A. Observar corpo da fêmea do parasito parcialmente envolto por uma membrana em forma de tubo cilíndrico (túnel intraepitelial). Ovos de *S. stercoralis* foram frequentemente observados em espaços delimitados (B) ou em fileiras aderidas ao muco ou a restos celulares (C). Barras: A = 40 μm , B e C = 25 μm .

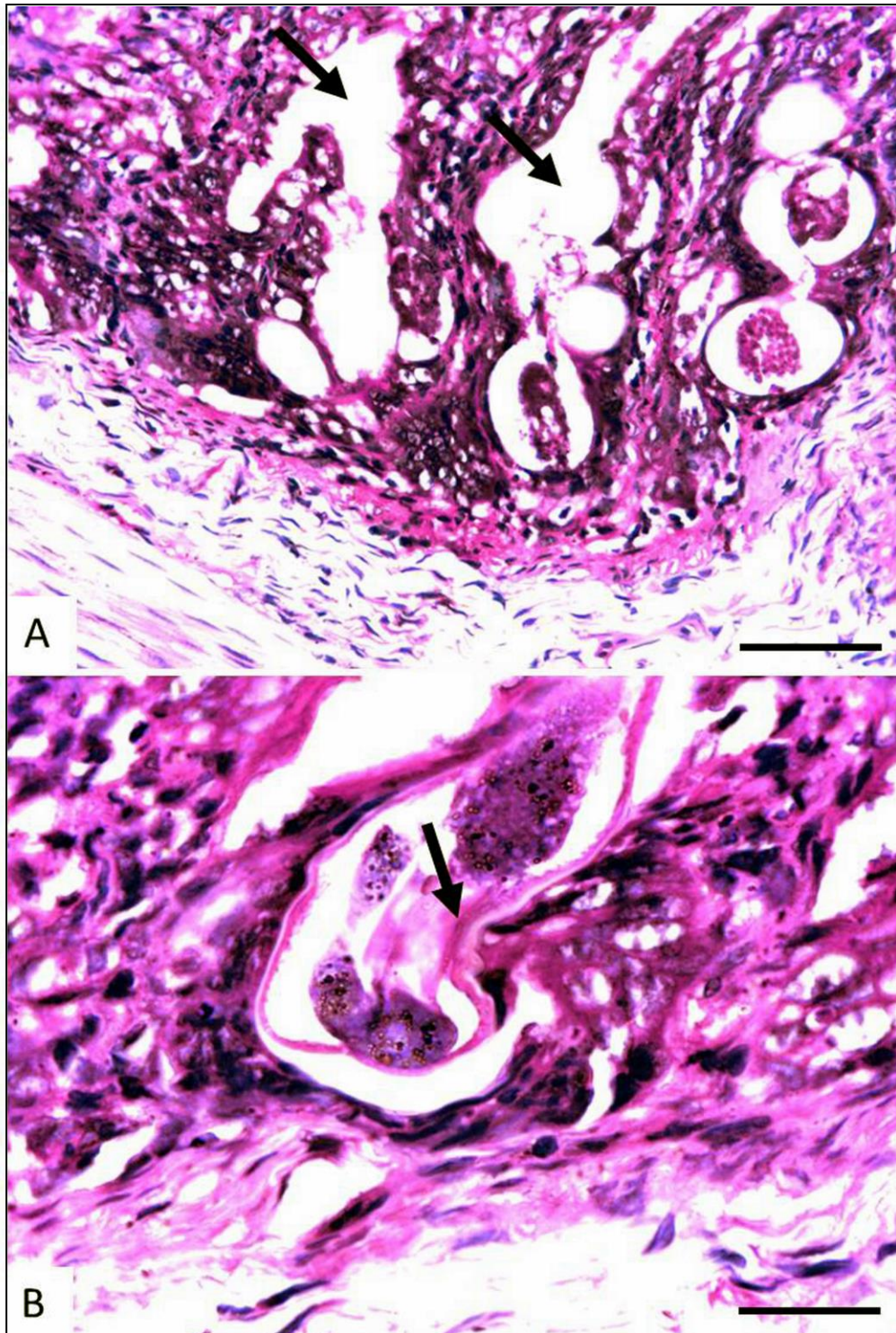


Figura 30 – Secções histológicas de intestino delgado de *Callithrix penicillata* experimentalmente infectado pelo *Strongyloides stercoralis* mostrando alterações relacionadas ao hábitat das fêmeas parasitas na mucosa. A. Espaços em forma de túneis e ramificações em meio a células do hospedeiro onde ovos, larvas e fêmeas adultas de *S. stercoralis* permanecem. B. Detalhe de secção de fêmea adulta. Observar túnel delimitado por células do hospedeiro de aspecto alongado. Há áreas de contato entre estas células e o parasito ricas em substância eosinofílica (seta). HE. Barras: A = 50 μ m e B = 30 μ m.

3.11. Aspectos biológicos das formas heterogônicas

Análises do material obtido após coprocultura e de fezes frescas de saguis infectados pelo *S. stercoralis* permitiram algumas observações e a realização de dois ensaios paralelos, cujos resultados são sumarizados abaixo, sobre aspectos básicos da biologia do parasito em seu ciclo heterogônico.

Após 48-72 horas de cultura todos os estádios evolutivos do nematódeo estavam presentes, havendo claro predomínio do ciclo direto de desenvolvimento. Dentre as formas de *S. stercoralis* classificadas (n = 1663), em cinco análises independentes, somente $3,3\% \pm 0,7$ foram adultos de vida livre, sendo o restante constituído por larvas, em sua maioria L3i (> 95%). A proporção do número de machos em relação ao número de fêmeas foi de três para um nestas coproculturas.

Entretanto, em culturas com tempo superiores a 72 horas, machos adultos vivos de *S. stercoralis* não foram encontrados. Posteriormente, as fêmeas heterogônicas também morreram e as L1 e L2 de segunda geração desenvolveram-se para L3i. No meio externo, duas mudas ocorreram durante o desenvolvimento direto (de L1 para L3i) e quatro no ciclo indireto (L1 a nematódeo adulto).

3.11.1. Sobre a possibilidade de uma segunda geração de adultos de vida livre

Apesar da análise direta das formas de *S. stercoralis* recuperadas das coproculturas não sugerir a ocorrência de uma segunda geração de adultos no ciclo heterogônico e conseqüentemente de uma terceira geração larvar de vida livre, procedeu-se uma análise complementar individual da descendência das fêmeas heterogônicas de primeira geração. No total, obteve-se sucesso na cultura de 21 fêmeas jovens, presumia-se já fecundadas, que geraram $11,3 \pm 7,9$ (4 a 28) L3i, não sendo nunca observados adultos em sua prole.

3.11.2. Sobre a ocorrência de partenogênese no ciclo de vida livre

A realização do ensaio anterior possibilitou a observação de fêmeas jovens desenvolvendo-se e gerando descendência, aparentemente na ausência de machos, embora seja possível que antes delas terem sido coletadas e separadas, quando ainda na cultura de fezes de *C. penicillata*, a fertilização tenha ocorrido. Uma nova avaliação foi então conduzida na qual o desenvolvimento de larvas rabditoides (L1 ou L2) obtidas de fezes frescas de calitriquíneo foi acompanhado. A maior parte das larvas desenvolveu-se invariavelmente para L3i. Entretanto, após uma quantidade indeterminada de tentativas, sete poços apresentaram fêmeas heterogônicas de *S. stercoralis*. Duas destas fêmeas (28,6%) originaram três e cinco larvas rabditoides do nematódeo que se desenvolveram para L3i.

4. DISCUSSÃO

Apesar dos recentes avanços no conhecimento das doenças tropicais, a estrogiloidose humana permanece negligenciada (Steinmann et al. 2007, Olsen et al. 2009), pelo menos em parte, pelas limitações advindas da carência de modelos experimentais adequados ao estudo desta helmintose. É notório que a ausência de modelos viáveis para a doença humana dificulta o entendimento de vários aspectos relacionados à biologia do *S. stercoralis* em seu hospedeiro e à fisiopatologia da parasitose, particularmente dos processos de autoinfecção, hiperinfecção e infecção disseminada.

Primatas neotropicais têm sido amplamente utilizados em pesquisas biomédicas e o emprego de saguis em parasitologia experimental é promissor, uma vez que estes animais são suscetíveis a infecções por diferentes parasitos de importância médica (Pereira et al. 1988, 1993 a, b, Denham et al. 1989, Resende & Melo 1992, Oliveira et al. 2004, Griffiths et al. 2008, Mendes et al. 2008, Mati et al. 2011a). No presente estudo, exemplares de *C. penicillata* foram passíveis de infecção também pelo *S. stercoralis* de origem humana, corroborando essa assertiva. Excetuando-se uma tendência à ocorrência de eventos adversos na fase inicial da infecção, resultando na morte de alguns saguis (3/9) que receberam inóculos contendo 500 L3i do parasito, não houve diferenças significativas na história natural da infecção já estabelecida entre animais infectados com diferentes quantidades de L3i. Os aspectos parasitológicos e as manifestações das formas não complicada e complicada da estrogiloidose induzida neste modelo primata, discutidos em detalhes adiante, foram semelhantes às informações existentes para seres humanos, cujos indivíduos infectados sabidamente podem mostrar-se assintomáticos ou apresentar formas graves e fatais da doença em decorrência da disseminação do *S. stercoralis* que é observada, sobretudo, quando há comprometimento da imunidade do hospedeiro (Genta 1989a, Keiser & Nutman 2004, Steinmann et al. 2007, Olsen et al. 2009).

A apresentação de um modelo primata não humano para o estudo da infecção pelo *S. stercoralis*, que possua vantagens sobre os hospedeiros experimentais suscetíveis de mais fácil disponibilidade (cão e gerbil), foi a proposta inicial do presente estudo. Entretanto, além da padronização da infecção primária em saguis,

realizou-se a avaliação de aspectos relativos à ocorrência de infecção disseminada, após o processo de imunossupressão pela DEX, e também à reinfecção dos animais. Observações sobre a biologia das fases parasitária e de vida livre do *S. stercoralis* e a patogênese das formas não complicada e complicada da infecção foram ainda realizadas.

Até o momento não havia informações sobre a biologia do *S. stercoralis* em primatas neotropicais experimentalmente infectados com o parasito, embora a viabilidade de *C. penicillata* como modelo para o estudo da infecção pelo *S. venezuelensis*, uma espécie não natural de primatas, tenha sido relatada recentemente (Melo et al. 2012). Por outro lado, o primata do Velho Mundo *E. patas*, originário do continente africano, possibilita o completo desenvolvimento do *S. stercoralis* e foi utilizado como modelo para o estudo da estrogiloidose (Genta et al. 1984, Harper et al. 1984, Barret et al. 1988). O grande porte destes catarrinos e também de cães da raça Beagle, igualmente utilizados em experimentação biomédica envolvendo uma linhagem de origem canina de *S. stercoralis* (Schad et al. 1984, 1989, 1997, Genta et al. 1986, Mansfield et al. 1995), pode dificultar o emprego rotineiro desses animais em pesquisas. Tanto o peso dos cercopitecídeos quanto dos cães adultos pode ser superior a 10 Kg, enquanto o pequeno porte do *C. penicillata* (< 450g), utilizado no presente estudo, juntamente às facilidades de sua manutenção, caracteriza uma vantagem importante do modelo proposto.

Um tamanho reduzido e características anatômicas que favoreçam o seu manuseio no laboratório são requisitos desejáveis em um hospedeiro experimental. Além disso, o animal utilizado como modelo deve possibilitar, quando infectado, a excreção de ovos ou larvas (dependendo da espécie de helminto) nas fezes do hospedeiro, sendo que o período pré-patente e o desenvolvimento dos parasitos sejam conhecidos e semelhantes àqueles observados para o hospedeiro natural. A infecção deve ser duradoura e os vermes sobreviverem por período suficiente para a realização de estudos e a obtenção de material para uma nova infecção. Em determinadas circunstâncias, características adicionais são exigidas para um animal ser considerado um modelo adequado. Para a realização de ensaios vacinais e estudos imunológicos, por exemplo, conhecimentos genômicos e proteômicos e a existência de kits para a

avaliação de mediadores da resposta imune são imprescindíveis. Os resultados obtidos em calitriquíneos e as características deste modelo primata atendem mais satisfatoriamente a estes critérios que os outros animais já utilizados para o estudo do *S. stercoralis*.

De fato, em relação à utilização de *M. unguiculatus*, o único modelo roedor conhecido no qual o nematódeo se estabelece, desvantagens como o reduzido número de vermes obtidos e a dificuldade de se realizar passagens sucessivas entre espécimes de gerbis, devido à raridade de larvas do parasito nas fezes do hospedeiro (Nolan et al. 1993, Mati & Melo 2012), têm impedido a expansão do seu uso. Adicionalmente, experimentos imunológicos são difíceis de ser concebidos devido à atual inexistência de kits comerciais específicos para estes roedores. Deve ser ainda considerado que a maioria das publicações até então existentes utilizando *M. unguiculatus* experimentalmente infectados pelo *S. stercoralis* têm empregado a linhagem canina do parasito mantida na *University of Pennsylvania* (Nolan et al. 1993, 1995, 1999a, b, 2002, Kerlin et al. 1995), à exceção de Sithithaworn et al. (1998) e Mati & Melo (2012).

Sem dúvida, outro ponto relevante do presente estudo é a utilização de *S. stercoralis* diretamente isolado de humano, sendo que a origem das L3i inoculadas, se obtidas de culturas de fezes humanas ou de *C. penicillata*, não se relacionou a alterações marcantes nos parâmetros avaliados.

Além das diferenças moleculares já estabelecidas entre *Strongyloides* oriundos de cães e de hominídeos (Hasegawa et al. 2010) e das variações identificadas em estudos epidemiológicos e experimentais sobre a suscetibilidade entre diferentes linhagens e hospedeiros (Fülleborn 1914, Sandground 1928, Augustine & Davey 1939, Augustine 1940, Galliard 1967), a análise criteriosa da literatura e dados obtidos no presente estudo indicam variações biológicas entre o parasito de origem humana e canina.

De fato, a pré-patência da infecção por linhagens de *S. stercoralis* de origem humana e de cães tem se mostrado diferente, inclusive quando a infecção experimental é realizada em uma mesma espécie de hospedeiro. O tempo necessário para o encontro de larvas nas fezes de cães experimentalmente infectados com isolados caninos do

nematódeo variou entre 7-11 e 9-11 dias, segundo Augustine & Davey (1939) e Schad et al. (1984), respectivamente. Prosl (1985), após revisão da literatura, afirmou que o período pré-patente da infecção pelo *S. stercoralis* em cães varia entre cinco e 11 dias. Gerbis também infetados com a linhagem canina do parasito apresentaram à necropsia larvas rabditoides do nematódeo no sétimo dia após o inóculo das formas infectantes (Nolan et al. 1993). Por outro lado, o período pré-patente da infecção pelo parasito humano no modelo canino (Grove & Northern 1982, Grove et al. 1983) e em *M. unguiculatus* (Mati & Melo 2012) foi superior a 14 dias, enquanto em *E. patas* variou entre 11 e 20 dias (Harper et al. 1984). Na espécie humana, classicamente, admite-se que este período varie entre 15 e 25 dias (Pessoa & Martins 1988). A pré-patência, entre 13 e 22 dias, observada na infecção experimental de saguis com o isolado de *S. stercoralis* estudado, foi semelhante ao admitido para seres humanos.

Ressalta-se que se hospedeiros diferentes são infectados com uma mesma espécie de parasito as diferenças no período pré-patente tendem a ser mínimas. Na infecção com outras espécies de *Strongyloides*, o período pré-patente observado não variou quando diferentes modelos animais foram infectados com, por exemplo, o *S. venezuelensis*, sendo aceito que este parâmetro isoladamente é pouco afetado pelo tipo de hospedeiro (Wertheim 1970, Sato & Toma 1990, Tamura 1993, Tsuji et al. 1993, Khan et al. 1993 a, b, Shi et al. 1994, Nakai & Amarante 2001, Amarante & Oliveira-Sequeira 2002, Baek et al. 2002, 2003, Martins 2004, Gazzinelli 2005, Martins et al. 2000, 2009, Melo et al. 2012).

Entretanto, Genta (1989b) relatou para uma linhagem de *S. stercoralis* isolada de humano e mantida em *E. patas* que a duração do período pré-patente sofreu uma diminuição após poucas passagens sucessivas do parasito em beagles. Paralelamente, houve uma redução da patogenicidade do nematódeo, em partes, decorrente da perda da capacidade de disseminação, não revertida mesmo após a administração de altas doses de glicocorticoide ao hospedeiro experimental. Ainda de acordo com este autor, a manutenção do *S. stercoralis* por passagens sucessivas entre espécimes do catarrino durante quatro anos não alterou a biologia do parasito, inclusive a pré-patência, no que concerne aos aspectos parasitológicos avaliados, semelhante ao observado em saguis

ao longo do período que o isolado de *S. stercoralis* foi mantido para a realização do presente estudo (dados não mostrados).

Assim como a pré-patência de isolados de *S. stercoralis* humanos não sofreu alterações significativas nos primatas não humanos *C. penicillata* e *E. patas*, nenhuma redução do período pré-patente foi verificada após várias passagens sucessivas de uma linhagem de *S. stercoralis* canino em beagles (Schad et al. 1984, Genta 1989b), o que sugere uma melhor adaptação de isolados do parasito oriundos do ser humano e de cão aos modelos experimentais primata e canino, respectivamente.

É possível que alguns destes isolados de *S. stercoralis* apresentem também peculiaridades relacionadas à rota de migração das larvas no hospedeiro. Isto poderia ser uma explicação alternativa para a reduzida importância atribuída à migração do nematódeo pelo pulmão e traqueia de cães infectados com a linhagem de *S. stercoralis* isolada e mantida em cães da raça Beagle (Schad et al. 1989, Mansfield et al. 1995), considerando que apesar da divergência significativa nos resultados, as metodologias utilizadas nestes estudos e por Fülleborn (1914) foram bem delineadas. Em complementação aos achados de Schad et al. (1989) que estudaram por modelos matemáticos compartimentados a dinâmica temporal e espacial da migração larvar no hospedeiro canino, o deslocamento de L3i marcadas por radioisótopos, inoculadas em beagles com dez dias de vida, foi acompanhada *in vivo* por cintilografia e verificou-se que, entre três e seis DPI, uma maior concentração de larvas se deu na área correspondente ao abdômen dos animais, raramente na região torácica (Mansfield et al. 1995). Entretanto, o elevado número de L3i de *S. stercoralis* radiomarcadas que foram inoculadas (100.000/animal, subcutaneamente) e a tenra idade dos cães, sem um desenvolvimento completo do sistema imunológico, podem também explicar os resultados obtidos. Genta (1992) já discutira que apesar de evidências convincentes, a ideia de não ser a migração pulmonar a mais relevante poderia encontrar resistência no meio clínico, o que de fato tem ocorrido, principalmente, devido à elevada frequência do encontro de larvas no lavado bronquioalveolar ou no escarro de pacientes com a strongiloidose grave (Gage 1911, Harris et al. 1980, Chu et al. 1990, Siddiqui & Berk 2001, Ohnishi et al. 2004, Dorvigny-Scull et al. 2006, Miyazaki et al. 2010, Bisoffi et al. 2013, Cheong et al. 2013). De maneira oposta, Fülleborn (1914) encontrou centenas

de formas larvares do parasito em meio a massas de muco hemorrágico na traqueia de cães previamente submetidos à traqueotomia. Embora tenha sido demonstrada, por meio deste experimento, a importância da passagem do *S. stercoralis* pelo pulmão do hospedeiro e que a maioria das larvas do nematódeo não se torna adulta quando há a interrupção física do trajeto traqueoesofágico habitual, ele reconheceu que ainda nestes casos infecções leves ocorreram, o que não permite que sejam excluídas possibilidades alternativas, talvez de menor importância, para o desenvolvimento da forma parasita. No presente estudo, apesar da ausência de um experimento específico para avaliar a migração larvar na fase inicial da infecção dos calitriquíneos pelo isolado humano de *S. stercoralis* e de os pulmões do animal P11, morto aos três DPI, não terem sido submetidos ao método de Baermann-Moraes para recuperação de larvas, observou-se à histopatologia pulmonar deste animal, além de lesões graves, a presença de estruturas basofílicas na luz de alvéolos, sugerindo a passagem do parasito pelo órgão.

Estudos adicionais sobre as diferenças existentes entre os isolados de *Strongyloides* oriundos de seres humanos e de cães são ainda necessários, inclusive ao se considerar que os parasitos de origem humana e de cão, sinonimizados por serem morfológicamente indistinguíveis, já foram considerados espécies distintas devido a diferenças epidemiológicas e biológicas (*S. stercoralis* e *Strongyloides canis* Brumpt, 1922, respectivamente) (Sandground 1925, Kreis 1932, Augustine & Davey 1939). Além disso, Little (1966b) sugeriu que pelo menos uma parte dos casos de infecção pelo *S. stercoralis* registrada em cães e gatos pode, na verdade, ter sido causada pelo *Strongyloides procyonis* Little, 1966 descrito de guaxinins, já que o *S. procyonis* é morfológicamente similar ao *S. stercoralis*, capaz de causar infecções breves em humanos e duradouras em cães e o hospedeiro infectado excreta larvas do parasito nas fezes.

Quanto às análises fecais quantitativas, o valor médio de LPG obtido para saguis infectados com o *S. stercoralis* foi mais elevado que o observado previamente em material fecal de cães infectados com quantidades de L3i superiores (1000 ou 3000 L3i oriundas de humano; Genta 1992, Grove & Northern 1982) ao número utilizado no presente estudo. Em outro estudo, cães infectados com 5000 L3i de *S. stercoralis*, também de origem humana, quando não imunossuprimidos, apresentaram número

variável de larvas nas fezes após a patência que em poucas ocasiões superou a marca de 1000 LPG (Grove et al. 1983).

Já macacos-vermelhos (*E. patas*) infectados com 1000 a 1500 L3i de uma linhagem de *S. stercoralis* originária de um paciente do sudeste asiático excretaram uma quantidade razoável de larvas do parasito nas fezes. Durante o período de maior excreção destas formas, o número de larvas observadas ao exame direto de 2 mg de fezes variou entre 25 e 125. Entretanto, o número crescente de nematódeos observado à coproscopia em 50% desses catarrinos resultou no óbito destes animais, mesmo na ausência de tratamento imunossupressor (Harper et al. 1984).

A análise do número de LPG dos saguis individualmente evoca questões adicionais. Uma maior intensidade parasitária no início do processo de parasitismo poderia induzir no hospedeiro uma resposta mais efetiva contra a infecção, embora os mecanismos envolvidos no controle desta resposta permaneçam incertos. A maior intensidade parasitária indicada pelo LPG poderia estar relacionada à cura mais rápida observada no animal P13, embora não se possa descartar que se trate simplesmente de variações individuais. O referido espécime apresentou inicialmente o maior número de larvas ao exame parasitológico e foi o primeiro a tornar-se negativo. Esta observação corrobora resultados anteriores indicando que os saguis que apresentaram elevações mais discretas na contagem de ovos de *S. venezuelensis* nas fezes no início do período patente, e possuíam provavelmente menor número de parasitos, desenvolveram infecções de maior duração (Melo et al. 2012). De modo semelhante, em ratos, demonstrou-se que as contagens máximas de ovos de *S. venezuelensis* por grama de fezes se elevaram à medida que maiores quantidades de L3i do parasito foram inoculadas nos roedores, mas concomitantemente a duração do período patente diminuiu (Tamura 1993).

Na estrogiloidose humana o padrão de excreção de larvas nas fezes varia bastante entre indivíduos infectados, havendo, para o correto diagnóstico, muitas vezes a necessidade de realização de exames em série que não reproduzem necessariamente os resultados anteriores (Nielsen & Mojon 1987, Dreyer et al. 1996). Uma flutuação na quantidade de fêmeas de *S. stercoralis* no hospedeiro foi sugerida como explicação de tal fenômeno (Gann et al. 1994), embora outros eventos possam estar envolvidos. No

presente estudo, uma variação nos resultados dos exames qualitativos e quantitativos de fezes também foi observada nos animais infectados que não receberam a DEX.

De modo correspondente, Genta et al. (1986) relataram que apesar da grande valor de LPG de beagles infectados pelo *S. stercoralis* e tratados com prednisolona, em alguns casos, o que mais chamou a atenção foi a variabilidade na excreção de larvas do parasito, não apenas entre diferentes indivíduos, mas também entre dias alternados referentes a um mesmo animal, sendo que a contagem de larvas variou de zero a várias centenas por grama de fezes.

É sabido que o processo de autoinfecção não ocorre durante a infecção por outras espécies de *Strongyloides* utilizadas na estrogiloidose experimental. De fato, em *C. penicillata* infectados com o *S. venezuelensis*, o que exclui de antemão a possibilidade de ter ocorrido qualquer acréscimo no número total de fêmeas do parasito nos intestinos destes primatas em função da ocorrência de autoinfecção, uma variação nos resultados das coproscopias foi também observada (Melo et al. 2012), à semelhança do verificado na infecção natural de seres humanos e na infecção experimental de saguis pelo *S. stercoralis*, havendo uma tendência à negatização à medida que o tempo de infecção progrediu. Estes resultados podem ser explicados pela alteração na quantidade de parasitos ou refletir uma relação parasito-hospedeiro não estática, cuja busca constante pelo equilíbrio pode resultar em uma maior ou menor fecundidade do *S. stercoralis* em resposta às variações em seu ambiente, uma vez que vermes estéreis foram comuns durante a estrogiloidose crônica experimental em cães e este achado foi relacionado à ocorrência de degeneração ovariana e a falhas no embrionamento do parasito neste hospedeiro (Schad et al. 1997). Nesse sentido, o aumento da frequência de resultados negativos nos exames parasitológicos, observado ao final do período patente, pode se relacionar também a uma redução da capacidade reprodutiva das fêmeas partenogênicas.

Assim como os saguis não tratados pela DEX apresentaram uma infecção de evolução representativa do que ocorre em seres humanos imunocompetentes, os animais imunossuprimidos exibiram mudanças na relação parasito-hospedeiro que resultaram na disseminação do parasito como frequentemente observado após a administração de glicocorticoides no hospedeiro natural.

Dentre os saguis que receberam DEX, nenhum resultado negativo foi obtido e lâminas com inúmeras larvas de *S. stercoralis* foram comuns durante as análises qualitativas das fezes dos animais. Além disso, embora avaliações quantitativas não tenham sido rotineiramente realizadas, amostras analisadas de forma esporádica, em dias próximos à morte dos primatas, mostraram que os valores de LPG tenderam a se elevar em proporção superior ao aumento do número de fêmeas parasitas obtidas durante as necropsias, indicando, além de uma provável elevação na quantidade de parasitos no intestino dos saguis devido ao processo de autoinfecção, a possibilidade de as fêmeas parasitas de *S. stercoralis* terem apresentado uma maior fecundidade individual durante a estrogiloidose complicada. Em estudos prévios com cães infectados com a linhagem canina ou humana do parasito e tratados com glicocorticoides, verificou-se aumentos significativos no número de LPG (Grove et al. 1983, Schad et al. 1984, Genta et al. 1986) que corroboram as presentes observações.

O percentual médio ($17,3\% \pm 6,6$) de recuperação de *S. stercoralis* em saguis infectados e não tratados com a DEX foi maior que os já relatados para gerbis infectados por isolados de cão (5,5% e 7,3% para roedores fêmeas e machos, respectivamente; Nolan *et al.* 1993) e de humano mantido por passagens sucessivas em *C. penicillata* ($1,1\% \pm 0,5$; Mati & Melo 2012). Superou também as taxas de recuperação de parasitos adultos obtidas em beagles experimentalmente infectados pelo *S. stercoralis*. Nestes cães, mesmo na ausência de sinais de autoinfecção ou hiperinfecção, os percentuais de recuperação de fêmeas parasitas foram extremamente variados, sendo observados valores extremamente baixos em alguns animais (mínimo de 0,4%, 11/2500) e em outros mais elevados (máximo de 15,9%, 397/2500) (Schad et al. 1997). Nos estudos utilizando-se *E. patas* infectados por um isolado humano de *S. stercoralis* (Genta et al. 1984, Harper et al. 1984, Barrett et al. 1988) nenhum dado sobre a intensidade de parasitos foi apresentado para a infecção não complicada, talvez por dificuldades inerentes ao fato destes animais poderem apresentar um quadro grave de hiperinfecção e disseminação do parasito mesmo na ausência de tratamento imunossupressor, o que impede a análise adequada do número de nematódeos na infecção não complicada. Schad et al. (1984) já afirmara que uma das vantagens do modelo canino, então em proposição, sobre o modelo primata (*E. patas*) era que a

disseminação do *S. stercoralis* ocorria muito rapidamente e independentemente de tratamento imunossupressor na espécie de cercopitécideo, não podendo a infecção ser considerada representativa da estrogiloidose disseminada humana. Entretanto, esta potencial limitação dos modelos primatas não humanos não foi observada no modelo platirrino utilizado no presente estudo.

O menor percentual de recuperação obtido no presente estudo (10,6%, para o animal P14) talvez esteja subestimado, uma vez que aos 12 DPI, quando a necropsia deste animal foi realizada, poderiam ainda haver larvas de *S. stercoralis* migrando pelos tecidos do hospedeiro. Por outro lado, embora em pequenas proporções, a quantidade de parasitos no animal P3, morto mais tardiamente, aos 73 DPI, pode ter sido aumentada pelo processo de autoinfecção, visto que fêmeas jovens de *S. stercoralis* foram encontradas no seu intestino delgado, assim como também observado para os saguis P4 e P14. A presença de fêmeas ainda não desenvolvidas nos intestinos desses animais indica que estas formas de *S. stercoralis* eram, provavelmente, recém-chegadas ao local, mas por processos diferentes (i.e., primoinfecção para P4 e P14 e autoinfecção para P3).

Em relação aos casos de hiperinfecção e/ou disseminação do parasito relatados para macacos-patas e cães, após a administração de glicocorticoides (Harper et al. 1984, Schad et al. 1984, Genta et al. 1986), assim como observado no presente estudo, em calitriquíneos, o número de larvas e vermes adultos de *S. stercoralis* recuperado nos animais que apresentaram a estrogiloidose grave superaram em muito a quantidade de larvas utilizadas inicialmente na infecção. Por outro lado, o aumento no número de vermes no intestino de *M. unguiculatus* após o tratamento com glicocorticoide foi discreto, sendo inclusive a quantidade de nematódeos recuperados menor que o inóculo de L3i utilizado (Nolan et al. 1993).

O estudo da proporção entre fêmeas jovens e maduras de *S. stercoralis* recuperadas dos saguis experimentalmente infectados e de sua localização (intestino delgado ou intestino grosso) no hospedeiro possibilitou uma melhor compreensão da dinâmica do parasitismo. Nos animais com a forma não complicada, a proporção de fêmeas jovens de *S. stercoralis* no intestino delgado foi pequena e o número absoluto destas formas similar ao de fêmeas adultas observadas no intestino grosso dos saguis,

cuja infecção já se encontrava plenamente estabelecida (P3 e P4). Esta observação sugere um equilíbrio na relação parasito-hospedeiro com uma carga parasitária virtualmente estável, uma vez que a quantidade de nematódeos que chegam ao intestino delgado e daqueles recuperados no intestino grosso, os quais talvez estejam em processo de expulsão do organismo, é próxima. A perda deste equilíbrio parece ter se relacionado à ocorrência da estrogiloidose complicada. No intestino delgado dos saguis com a estrogiloidose grave, além do número, a proporção de fêmeas jovens em relação às fêmeas adultas foi nitidamente maior que o observado em primatas não tratados com a droga. Já a quantidade de fêmeas de *S. stercoralis* no intestino grosso dos indivíduos que mostraram a forma grave da infecção não aumentou na mesma medida. Esses achados corroboram a ideia sugerida previamente de que uma deficiência nos mecanismos de expulsão de vermes adultos do parasito, ao lado de um número praticamente irrestrito de larvas realizando o processo de autoinfecção, ocorre em pacientes apresentando hiperinfecção ou infecção disseminada pelo *S. stercoralis* (Caymmi-Gomes 1980).

Além disso, larvas rabditoides (L1 e L2) e filarioide, fêmeas jovens e adultas de *S. stercoralis* foram encontradas em localizações extraintestinais nos saguis que evoluíram para a estrogiloidose complicada, principalmente no estômago, pulmão e fígado. Embora achados semelhantes a esses, evidências convincentes da infecção disseminada, tenham já sido relatadas nas estrogiloidoses humana e experimental (Fróes 1930a, Caymmi-Gomes, 1980, Grove et al. 1983, Harper et al. 1984, Schad et al. 1984, Genta et al. 1986), estes achados nem sempre foram discutidos em detalhes.

Enquanto há informações na literatura discordantes sobre a menor ou maior importância da migração pulmonar na primoinfecção pelo *S. stercoralis* no modelo canino, os dados experimentais disponíveis sobre a migração de larvas do parasito pelos tecidos do hospedeiro durante a hiperinfecção ou infecção disseminada apresentam uma maior convergência. A distribuição de larvas do parasito em migração pelo corpo do hospedeiro durante a estrogiloidose complicada parece mesmo não se concentrar em órgãos relacionados à rota pulmonar. De fato, resultados obtidos no modelo canino indicam que quando a doença grave é induzida pela administração de imunossupressores apenas uma pequena parte do total de larvas recuperadas é

proveniente dos pulmões e traqueia (Schad et al. 1984, Genta et al. 1986), fato corroborado no presente estudo. Assim sendo, embora a migração larvar durante os processos de hiperinfecção e infecção disseminada não tenha sido o alvo do estudo de Schad et al. (1989), as evidências por eles apresentadas na primoinfecção e a ideia de que a via de migração pulmonar seria apenas uma de muitas possibilidades para o parasito alcançar o duodeno tornam-se ainda mais pertinentes quando consideradas no contexto da infecção disseminada. A ocorrência de larvas do nematódeo em outros órgãos do hospedeiro natural durante a estrogiloidose complicada, inclusive em ocasiões em que o fenômeno de larva *currens* ocorre (Arthur & Shelley 1958, Grove 1980, von Kuster & Genta 1988, Ho et al. 1997, Gill et al. 2004, Galimberti et al. 2009, Corte et al. 2013), bem como a obtenção, no presente estudo, de variados estádios de *S. stercoralis* em diferentes órgãos de saguis apresentando quadro de disseminação do parasito, inclusive uma grande quantidade de larvas em fragmento de pele e tecidos adjacentes de um desses espécimes (P8), corrobora a ideia de que parte das larvas do parasito pode migrar de modo aleatório, atingindo regiões periféricas do hospedeiro. Entretanto, os possíveis mecanismos envolvidos nesta migração não estão claros.

Em *E. patas* (Harper et al. 1984), animal cujo porte possibilitou o estabelecimento no intestino delgado de uma carga parasitária muito maior (> 100.000 fêmeas em um exemplar) que a observada em *C. penicillata*, obteve-se em dois animais uma quantidade substancial de larvas no pulmão, embora à histopatologia de todos os cercopitecídeos utilizados na experimentação, elas tenham sido observadas em reduzido número nos espaços alveolares.

No presente estudo, nos primatas que morreram devido à forma disseminada, fêmeas de *S. stercoralis* jovens e adultas, algumas delas apresentando ovos do parasito nos úteros, foram encontradas em localizações ectópicas comuns como o estômago e o intestino grosso, mas também em órgãos fora do tubo digestivo, principalmente no pulmão, traqueia e no fígado, este último avaliado juntamente à vesícula e vias biliares extra-hepáticas. Achados similares foram obtidos a partir de necropsias de cães infectados pelo nematódeo, na ausência (Fülleborn 1914, Faust 1933) ou presença (Grove et al. 1983, Genta et al. 1986) de tratamento imunossupressor prévio.

Um conceito sugerido anteriormente (Fülleborn 1914, Faust 1933) e desprezado ao longo do século passado (Galliard 1951, Bênex et al. 1961, Poltera 1972, Velloni 1975), o qual pode ser útil na complementação do entendimento dos relatos existentes na literatura sobre o encontro de larvas rabditoides do parasito em diversos órgãos do hospedeiro, especialmente no pulmão (Fróes 1929, 1930a, Grove et al. 1983, Schad et al. 1984, Chu et al. 1990, Ohnishi et al. 2004, Dorvigny-Scull et al. 2006, Miyazaki et al. 2010), merece ser comentado. Embora Fülleborn (1914) não tenha mencionado a presença de todos os estádios evolutivos do *S. stercoralis* no pulmão de cães, ele sugeriu, com base em observação de fêmeas adultas e larvas rabditoides no órgão, que os nematódeos nele localizados poderiam ser responsáveis pelo início de um novo ciclo de desenvolvimento do parasito internamente ao hospedeiro (autoinfecção). Faust (1933) sustentou esta possibilidade apresentando novos indícios sobre a importância das progênes de adultos do parasito que se desenvolveram no pulmão do hospedeiro para o processo de autoinfecção interna. Em seu estudo, utilizando cães, considerou a presença de ovos e larvas rabditoides e filarioides nos bronquíolos e demais segmentos das vias aéreas, esôfago e estômago como sendo produtos de vermes adultos localizados no parênquima pulmonar ou nos segmentos terminais da árvore traqueobrônquica. Esta ideia, segundo a qual pelo menos uma geração do parasito no pulmão do hospedeiro poderia ocorrer, tem sido corroborada pelo encontro de parasitos adultos (Faust 1935, De Paola 1962, Marinho 1963, Craven et al. 1971) e de ovos de *S. stercoralis*, às vezes larvados, no órgão e também em vias aéreas de pacientes humanos (Kennedy et al. 1989, Ohnishi et al. 2004, Bisoffi et al. 2013), devendo ser reconsiderada à luz dos achados posteriores que podem até mesmo ampliar a sua abrangência. Por exemplo, o encontro de quatro fêmeas de *S. stercoralis* aparentemente férteis junto a 21 larvas rabditoides/g de fragmento de tecido renal de um cão imunossuprimido infectado por uma amostra humana do nematódeo (Grove et al. 1983) sugere a possibilidade de fêmeas apresentarem descendência em outros órgãos que não do sistema digestivo. Observações semelhantes foram feitas em cão da raça Beagle infectado com o parasito e submetido à imunossupressão, sendo um número anormal de larvas rabditoides encontrado em diferentes localizações e fêmeas parasitas identificadas na traqueia do animal (Schad et al. 1984). Na strongiloidose

disseminada experimental em calitriquíneo, além da forma infectante, larvas rabditoides e fêmeas parasitas em diferentes graus de desenvolvimento em localizações ectópicas, sobretudo pulmões (brônquios e traqueia inclusive) e fígado (sem prévia separação de vesícula e vias biliares extra-hepáticas), foram achados comuns. Embora não seja provável que o parasito alcance, via de regra, a maturidade no pulmão do hospedeiro ali produzindo uma geração de descendentes, pode-se julgar, mediante o exposto, a ocorrência em pequena escala deste fenômeno como verdadeira. Adicionalmente, é crível que fêmeas adultas do parasito possam originar novas gerações do nematódeo em diferentes órgãos do hospedeiro durante a estrogiloidose complicada.

Considerando a elevada capacidade adaptativa que o *S. stercoralis* emprega em seu desenvolvimento, alcançando as fêmeas parasitas a sua maturidade sexual em situações especiais mesmo em localizações ectópicas, não haveria impedimento para se pensar que durante a infecção disseminada algumas larvas do nematódeo poderiam também se desenvolver por completo nos intestinos do hospedeiro sem necessidade de migração por outros órgãos, caracterizando uma forma alternativa de multiplicação do parasito dentro do hospedeiro. De fato, a obrigatoriedade da passagem das formas larvares de *S. stercoralis* pelo pulmão, onde o nematódeo receberia estímulos para o seu crescimento, é um conceito que tem sido questionado, visto que mesmo na primoinfecção muitos nematódeos se desenvolvem, pelo menos no modelo canino, sem necessidade da rota pulmonar (Schad et al. 1989, Mansfield et al. 1995). No presente estudo, como evidências de que todo o desenvolvimento de uma parcela das larvas de *S. stercoralis* possa ter ocorrido no tubo digestivo dos saguis, durante a estrogiloidose disseminada, têm-se a observação de todos os estádios evolutivos do ciclo homogônico (ovos, L1, L2, L3i, L4 e fêmeas) no local e o grande número de larvas filarioides e fêmeas jovens no intestino delgado dos animais, com uma proporção significativa de formas parasitas jovens (superior a 1/3 em dois animais) em relação ao número total de fêmeas do nematódeo. É possível que parte destas larvas filarioides e fêmeas jovens observadas no intestino seja proveniente do pulmão, traqueia, laringe, faringe, esôfago e/ou estômago. Entretanto, deve-se ainda ter em conta que nos respectivos intestinos grossos também havia fêmeas jovens numa

proporção incomum e que as observações intestinais referentes ao grau de desenvolvimento das fêmeas de *S. stercoralis* (muitas delas ainda jovens), de maneira complementar à parca recuperação de larvas do nematódeo obtida dos pulmões desses primatas e à presença de grande quantidade de larvas na pele de um espécime, podem também ser consideradas indicativas da não ocorrência de uma migração pulmonar ordenada e em larga escala durante a estrogiloidose experimental complicada.

A expressão máxima do formidável potencial plástico que o parasito possui é a alternância entre as formas parasitárias e de vida livre. Especificamente em relação ao desenvolvimento homogônico, dependendo de um maior ou menor equilíbrio na relação parasito-hospedeiro, modificações significativas na biologia do *S. stercoralis*, incluindo uma maior capacidade de realizar a autoinfecção, podem ocorrer e é possível que alterações morfométricas e de fertilidade da fêmea parasita estejam associadas a este evento. Kreis (1932) já observara que os dados morfométricos de *Strongyloides* de uma mesma espécie eram extremamente variáveis, inclusive as proporções entre estruturas, as quais podiam se alterar em consequência das condições fisiológicas e biológicas que o nematódeo estava exposto tanto na vida parasitária quanto no meio externo. No presente estudo, a análise morfométrica dos espécimes adultos do nematódeo obtidos dos saguis mostrou-se compatível com as descrições disponíveis na literatura para as fêmeas adultas de *S. stercoralis* (Faust 1933, Little 1966a). No entanto, em comparação aos espécimes oriundos de seres humanos, as médias de alguns dos parâmetros morfométricos avaliados foram ligeiramente menores nas fêmeas de *S. stercoralis* obtidas dos saguis, especialmente dos animais que não apresentaram a infecção disseminada, fato que pode estar relacionado a aspectos imunológicos inerentes ao hospedeiro.

Viney & Lok (2007) sugeriram que as variações frequentemente observadas em características morfológicas de *Strongyloides* devido a influências da resposta imune do hospedeiro podem inclusive resultar em uma menor aplicabilidade de dados morfométricos na taxonomia do gênero. Entretanto, embora a avaliação morfológica possua limitações e seja incapaz de separar adequadamente algumas espécies, a morfometria permanece como a principal metodologia utilizada na taxonomia das espécies de *Strongyloides* (Little 1966a, b, Speare 1989). Considerando-se as

diferenças intraespecíficas do parasito num dado hospedeiro, um menor tamanho associado a uma redução na quantidade de ovos intrauterinos foi observado em espécimes de *S. rattii* recuperados de ratos, à medida que o tempo de infecção progrediu (Kimura et al. 1999). Além disso, o comprimento total e número de ovos nos úteros de *S. venezuelensis* foram significativamente maiores em exemplares recuperados de camundongos da linhagem AKR/J infectados apenas com este parasito do que nos espécimes do nematódeo obtidos de camundongos desta mesma linhagem previamente infectados com o *Schistosoma mansoni* (Gazzinelli & Melo 2008). Já em outro estudo sobre a interação de *S. mansoni* e *S. venezuelensis* em camundongos (linhagem Swiss) somente pequenas variações morfométricas foram identificadas, não se caracterizando sob este aspecto qualquer interferência de uma relação de parasitismo sobre a outra (Rosa-Guitti 1995).

Indícios diretos de que a imunidade do hospedeiro interfere no desenvolvimento do nematódeo, afetando a sua morfologia e particularmente o sistema reprodutor do parasito, foram primeiramente apresentadas por Baek et al. (2003) que estudaram ratos infectados e reinfectedos, estes após a cura espontânea, pelo *S. venezuelensis*. As fêmeas parasitas oriundas dos roedores reinfectedos apresentaram-se significativamente menores e com as estruturas reprodutoras visivelmente desfiguradas à microscopia de luz.

Martins (2004) observou que fêmeas de *S. venezuelensis* em camundongos da linhagem AKR/J imunossuprimidos pela DEX apresentaram comprimento total e fecundidade significativamente maiores que no grupo controle, enquanto em roedores da linhagem NIH, um maior tamanho dos parasitos somente foi verificado quando a administração do glicocorticoide se associou ao tratamento com antibiótico de amplo espectro (ceftazidima). Esta autora sugeriu que a maior ou menor concentração na mucosa dos camundongos de substâncias, como glicosaminoglicanos sulfatados liberados por mastócitos (Maruyama et al. 2000, Onah & Nawa 2004), em princípio, dependentes de fatores ligados ao hospedeiro e ao tratamento pelas drogas, poderia estar relacionada a esses achados. O maior desenvolvimento das fêmeas de *S. venezuelensis* em camundongos AKR/J tratados com a DEX foi corroborado por Gazzinelli (2005), inclusive em experimentos relativos à reinfecção de animais com

cura espontânea prévia. Quando um novo inóculo de L3i foi administrado a estes camundongos imunizados, a quantidade de mastócitos intestinais foi significativamente maior. Entretanto, a imunossupressão dos roedores pela DEX reverteu este quadro e possibilitou um adequado desenvolvimento do *S. venezuelensis*, cujo comprimento total e fecundidade foram superiores ao observado em camundongos com a infecção primária. Em um estudo semelhante (Viney et al. 2006), demonstrou-se que as fêmeas de *S. rattii* de ratos imunizados tinham menor tamanho e fecundidade que aquelas de animais controles. Entretanto, após imunossupressão, o potencial de produção de ovos do parasito nos roedores previamente submetidos ao protocolo de imunização foi restabelecido, embora o menor tamanho tenha sido apenas parcialmente revertido.

No presente estudo, é provável que alterações imunológicas no hospedeiro experimental expliquem também as diferenças morfométricas observadas entre os exemplares de *S. stercoralis* recuperados de saguis apresentando as duas formas clínicas da estrogiloidose. As fêmeas parasitas provenientes de casos da doença complicada, cujos primatas possivelmente apresentando algum grau de deficiência imunológica (pelo menos frente à infecção pelo *S. stercoralis*) podem ter favorecido o desenvolvimento do parasito, exibiram médias significativamente maiores nos comprimentos total do corpo, esôfago e cauda, além de uma maior distância entre a boca e a vulva, em comparação com as respectivas médias destes mesmos parâmetros dos exemplares de *S. stercoralis* recuperados de saguis com a estrogiloidose não complicada. Ademais, a sugestão realizada anteriormente de que fêmeas de *S. stercoralis* poderiam apresentar maior fertilidade nos animais com a estrogiloidose complicada é também sustentada pela observação de um maior número médio de ovos intrauterinos nos nematódeos recuperados dos primatas que morreram com a infecção disseminada. Nestes casos, é difícil conceber que a produção de ovos e larvas por um número cada vez maior de fêmeas do parasito em sinergismo com uma maior fertilidade individual do nematódeo no hospedeiro calitriquíneo não acarretaria a sua morte.

De fato, notórias diferenças anatomoclínicas foram observadas entre os casos das infecções não complicada e complicada pelo *S. stercoralis* no modelo

calitriquíneo, cujos achados podem ser confrontados de modo sintético pela comparação das taxas de letalidade nos dois grupos de animais. Na doença complicada, observada após um ciclo de tratamento com a DEX, a letalidade foi 100% (3/3), enquanto que nos respectivos controles, os quais apresentaram a estrogiloidose intestinal e cujo pareamento considerou o número e a origem das L3i inoculadas, foi zero (0/3).

Exames macroscópicos e microscópicos, realizados em todos os seis primatas que evoluíram para o óbito e em um espécime eutanasiado, permitiram estabelecer a relação anatomoclínica, confirmando-se os quadros de enterocolite de diferentes graus sugeridos pelas manifestações clínicas (cuja diarreia foi comum) e explicando os casos de dispneia (mormente devido a diferentes fatores como pneumonite intersticial, enfisema vicariante, edema e hemorragia, tromboembolismo e/ou infecção bacteriana secundária).

Em linhas gerais, a macroscopia e microscopia referentes aos exemplares de *C. penicillata* experimentalmente infectados com o *S. stercoralis* estão de acordo com os resultados previamente obtidos por meio de necropsias e biópsias realizadas em pacientes humanos apresentando as formas não complicada e complicada da estrogiloidose (Silva et al. 1959, Coutinho et al. 1961, De Paola 1962, De Paola et al. 1962, Andrade & Caymmi-Gomes 1964, Poltera 1972, Velloni 1975, Laudanna et al. 1978, Caymmi-Gomes 1980, Genta & Caymmi-Gomes 1989, Coutinho et al. 1996, Trajman et al. 1997, Kinjo et al. 1998, Thompson et al. 2004, Arévalo & Cerrillo 2006, Kishimoto et al. 2008), sendo concordantes com a informação disponível para o parasitismo natural de primatas não humanos e cão (De Paoli & Johnsen 1978, Harper et al. 1982, Dillard et al. 2007) e também infecções experimentais nas quais foram utilizadas o modelo canino (Grove et al. 1983, Genta et al. 1986), macaco-patas (Harper et al. 1984) ou gerbil (Kerlin et al. 1995). Entretanto, nesses estudos, preponderantemente descritivos, há divergências pontuais. As mais comuns dizem respeito à indução de reação inflamatória pelas fêmeas parasitas de *S. stercoralis*, à presença ou não de polimorfonucleares no infiltrado celular e à patogênese pulmonar (Coutinho et al. 1961, De Paola 1962, De Paola et al. 1962, Andrade & Caymmi-Gomes 1964, Velloni 1975, De Paoli & Johnsen 1978, Laudanna et al. 1978, Harper et

al. 1982, 1984, Grove et al. 1983, Genta et al. 1986, Coutinho et al. 1996, Trajman et al. 1997).

É possível que o conjunto das lesões anatomopatológicas associado aos respectivos óbitos e observado à necropsia dos saguis não imunossuprimidos (P3, P4, P11 e P14) seja mais significativo que o que seria verificado nos outros oito saguis não tratados com a DEX caso fossem necropsiados. De fato, presume-se que estes últimos apresentaram a estrogiloidose intestinal estrita, uma vez que evoluíram para a cura espontânea.

Entretanto, como não houve relação direta entre a morte dos saguis que não receberam a DEX e a gravidade das alterações nos respectivos sistemas digestivos, uma avaliação da cinética das lesões intestinais foi possível, apesar da potencial limitação advinda da utilização de uma amostra de conveniência. De fato, informações interessantes sobre a evolução do processo de parasitismo na ausência de disseminação do *S. stercoralis* foram obtidas pela anatomopatologia intestinal desses animais (exceto de P11 cujo óbito deu-se aos 3 DPI), cujos danos em seus intestinos foram menos graves do que o observado em saguis que tiveram a doença disseminada (P2, P6 e P8).

Após a chegada e a implantação do *S. stercoralis* no intestino do hospedeiro experimental um intenso infiltrado inflamatório na lâmina própria da mucosa constituído por células mononucleares foi desencadeado e atrofia de vilosidades e hiperplasia de criptas intestinais foram verificadas. Entretanto, à medida que a infecção progrediu, na ausência de hiperinfecção ou disseminação do parasito, as alterações intestinais tornaram-se mais brandas ou mesmo ausentes em algumas áreas, havendo tecido de granulação e fibrose na submucosa intestinal, uma característica de processos patológicos intestinais crônicos que sucede as lesões agudas (Pucilowska et al. 2000, Rieder et al. 2012). Adicionalmente, a ocorrência de hipertrofia e hiperplasia de folículos linfáticos esplênicos restrita a períodos correspondentes às semanas iniciais da infecção, pelo menos nos saguis apresentando a estrogiloidose não complicada, pode também sugerir que com a evolução do processo de parasitismo um maior equilíbrio na relação parasito-hospedeiro tenha sido atingido, talvez com a

participação de produtos do nematódeo imunologicamente ativos levando a uma inflamação menos intensa, ou seja, uma modulação da resposta imune.

A indução pelo parasito de modificações na resposta do hospedeiro é comum em infecções, principalmente crônicas, por diferentes helmintos (Maizels et al. 2004, Hoerauf et al. 2005, van Riet et al. 2007). Fenômenos regulatórios diversificados estão envolvidos nestes processos de imunomodulação cujo objetivo é impedir reações imunes intensas ao parasito e assim possibilitar a sua sobrevivência por longos períodos. Concomitantemente, a ocorrência de lesões patológicas graves é prevenida, evitando danos significativos e a morte do hospedeiro, cuja sobrevivência é fundamental para a perpetuação da espécie parasita.

Dentre os mecanismos de evasão da resposta imune utilizados por helmintos para impedir a sua eliminação, cita-se a secreção de análogos de citocinas regulatórias, a indução da proliferação de populações de células T regulatórias e da expressão de receptores regulatórios, a apoptose de células inflamatórias, bem como alterações funcionais de células apresentadoras de antígeno e da produção de citocinas pró-inflamatórias e anti-inflamatórias (Chow et al. 2000, Loke et al. 2000, Whelan et al. 2000, Pritchard e Brown 2001, Semnani et al. 2003, Maizels et al. 2004, Hoerauf et al. 2005, van Riet et al. 2007, Blankenhaus et al. 2011, Gazzinelli-Guimarães et al. 2013).

Na estrogiloidose experimental, Wang et al. (2001) observaram que o inóculo de L3i de *S. stercoralis* em camundongos suprimia a resposta alérgica pulmonar induzida pela administração de ovalbumina. Mais recentemente, constatou-se que a infecção pelo *S. ratti* pode favorecer a proliferação de células T regulatórias, afetando a resposta imune e a eliminação do parasito (Blankenhaus et al. 2011), além de interferir na resposta humoral do hospedeiro experimental pela modulação da resposta de células T e não de células B (Hartmann et al. 2012). Além disso, durante a infecção de seres humanos pelo *S. stercoralis*, há evidências de uma maior frequência de apoptose juntamente a uma redução na capacidade de proliferação das células epiteliais intestinais (Werneck-Silva et al. 2006). A observação, no presente estudo, de que a apoptose de leucócitos constituintes do infiltrado inflamatório presente no interstício pulmonar e na mucosa intestinal dos saguis ocorre durante a estrogiloidose experimental, permite pensar que o *S. stercoralis*, assim como outros nematódeos

intestinais (Chow et al. 2000, Gazzinelli-Guimarães et al. 2013), é capaz de induzir o processo de morte celular de células do sistema imune do hospedeiro como um mecanismo de evasão. Como a morte celular programada foi observada nos pulmões já aos três DPI, durante a migração larvar primária, há indícios que não apenas as fêmeas adultas são capazes de induzir a ocorrência de apoptose. Embora possíveis antígenos do parasito relacionados a estes achados necessitem ainda ser identificados, chama a atenção a ocorrência do fenômeno em células imunes distantes do local primário de parasitismo, uma vez que além da mucosa (epitélio e lâmina própria), células em apoptose foram observadas na submucosa, subserosa e em leucócitos circulantes (*in situ*) de *C. penicillata* infectados com o parasito.

Uma relação evidente entre a ocorrência e a intensidade do exsudato inflamatório com a presença de fêmeas adultas de *S. stercoralis* na mucosa intestinal do hospedeiro durante a estrogiloidose intestinal natural ou experimental não foi notada. Pode-se considerar que a completa ausência ou a presença de reações inflamatórias discretas à histopatologia em áreas adjacentes ao parasito, fatos observados previamente (Coutinho et al. 1961, Laudanna et al. 1978, Grove et al. 1983, Trajman et al. 1997) e no presente estudo, particularmente em hospedeiros imunocompetentes, sejam mais do que somente consequência, também um indicativo da capacidade imunomodulatória do *S. stercoralis*.

Por outro lado, enquanto que em casos humanos assintomáticos e oligossintomáticos alterações extraintestinais não foram relatadas e as intestinais mostraram-se usualmente brandas ou inexistentes à biópsia (Silva et al. 1959, Coutinho et al. 1961, Laudanna et al. 1978, Coutinho et al. 1996, Trajman et al. 1997), autópsias de casos da forma complicada indicam que o acometimento extra-intestinal é comum e que as enterocolites podem ser classificadas em sua maioria como edematosas ou ulcerativas (De Paola 1962, De Paola et al. 1962, Andrade & Caymmi-Gomes 1964, Poltera 1972, Caymmi-Gomes 1980, Genta & Caymmi-Gomes 1989; Kinjo et al., 1998). No presente estudo, mesmo ao se realizar uma comparação restrita à anatomopatologia intestinal das formas não complicada e complicada da estrogiloidose, possível mediante o uso do modelo calitriquíneo, diferenças na intensidade, tipo e gravidade de lesões foram também identificadas. Embora seja um

achado até certo ponto esperado, deve ser ressaltado que para a infecção pelo *S. stercoralis* ainda não o fora experimentalmente demonstrado e que as informações mencionadas referentes à infecção humana nunca foram analisadas em conjunto, encontrando-se os resultados dispersos na literatura.

Combinações de quadros de enterite catarral ou edematosa com a ausência de colite ou colite edematosa foram observadas durante a estrogiloidose experimental não complicada em saguis. Entretanto, dentre os primatas com a forma complicada, as manifestações foram mais significativas, como esperado, havendo enterite edematosa ou ulcerativa, em todos os casos, associada à colite edematosa. O entendimento das causas relacionadas a esta grande variabilidade observada nas características das lesões intestinais é um desafio ainda atual, embora diferentes mecanismos tenham já sido propostos como possível explicação (De Paola 1962, De Paola et al. 1962, Andrade & Caymmi-Gomes 1964, De Paoli & Johnsen 1978, Caymmi-Gomes 1980).

Inicialmente, a patogenia da enterite alta desencadeada pelo *S. stercoralis*, nas suas apresentações edematosa e ulcerativa, foi considerada como resultante da obstrução linfática causada pela migração de larvas do parasito (De Paola 1962, De Paola et al. 1962). Sugeriu-se que o edema observado durante a estrogiloidose humana pode ser resultado direto do processo inflamatório ou de uma deficiência proteica do hospedeiro. Entretanto, a patogênese da enterite foi relacionada, sobretudo, à invasão de vasos linfáticos por larvas do *S. stercoralis*, acarretando obstrução, endo e perilinfangite associadas a reações granulomatosas, linfangiectasia e edema da mucosa e submucosa que pode levar à hipotonia do órgão, bem como ao alargamento das criptas e alterações de vilosidades, apagamento das pregas da mucosa e consequente redução da área de absorção intestinal. Ainda de acordo com esses autores (De Paola 1962, De Paola et al. 1962), é possível que a atrofia verificada na mucosa do hospedeiro favoreça a invasão bacteriana e a ocorrência de ulcerações, ampliando o edema e induzindo o surgimento de infiltrados inflamatórios, formação de tecido de granulação e fibrose. Nestas circunstâncias, o intestino pode se tornar rígido, por vezes estreitado, caracterizando um quadro anatômico irreversível.

No presente estudo, constipação intestinal foi observada em alguns saguis e um único primata (P8) apresentou clínica sugestiva de íleo paralítico. É possível que estes

achados estejam relacionados às mudanças de motilidade advindas do edema e fibrose, os fatores mais importantes na gênese destas manifestações (Caymmi-Gomes 1980). Entretanto, gânglios ou nervos mesentéricos podem também ser diretamente lesados pela presença de larvas do parasito ou afetados pela inflamação adjacente (Cardoso 1959, Velloni 1975, De Paoli & Johnsen 1978).

Andrade & Caymmi-Gomes (1964) afirmaram que apesar da ocorrência de áreas localizadas de enterite e fibrose, em alguns casos de estrogiloidose, ser compatível com a ideia proposta por De Paola (1962) sobre a obstrução linfática relacionada a larvas do nematódeo em migração, nos casos por eles autopsiados, larvas de *S. stercoralis* foram raras no intestino delgado (duodeno e jejuno, principalmente) e comuns no intestino grosso, sendo inversa a distribuição das áreas de ocorrência de edema e fibrose, as quais ocorreram principalmente no intestino delgado.

Tendo em conta o maior número de adultos e larvas nos intestinos delgado e grosso dos saguis com a estrogiloidose complicada e a gravidade dos danos teciduais, ainda mais na camada epitelial e lâmina própria da mucosa do duodeno e jejuno, é provável, assim como proposto por De Paoli & Johnsen (1978) e Caymmi-Gomes (1980), que a invasão da parede intestinal por larvas de *S. stercoralis*, embora frequente e também relacionada à gênese de lesões, não caracterize um fator indispensável para a ocorrência das enterites edematosa e ulcerativa. Estes autores afirmaram que lesões graves ocorreram independentemente do processo de autoinfecção indicando que a presença do parasito em regiões mais superficiais do órgão pode ser mais importante na gênese das lesões do que se habitualmente imaginava. Além disso, relacionaram de forma clara o encontro de erosões e úlceras mais extensas e graves no duodeno e na parte proximal do jejuno à maior população parasitária comumente verificada nestas localizações.

Observações em gibões infectados pelo *S. stercoralis* (De Paoli & Johnsen 1978) propiciaram uma explicação complementar para a etiopatogênese da enterite, a qual também é corroborada por achados obtidos em calitriquíneos no presente estudo. Os autores aludem a um aspecto pouco lembrado da biologia do *S. stercoralis* e afirmam que é possível que larvas rabditoides também estejam associadas à formação

de erosões e úlceras no intestino delgado dos catarrinos estudados, considerando que distalmente a quantidade de larvas na mucosa também decresce.

Oudendal (1926), em detalhado estudo anatomopatológico baseado na autópsia de dois aborígenes da ilha de Java, relatou o encontro de ovos de *S. stercoralis* no interior de cavidades por ele denominadas campos (*Felder*) ou câmaras (*Eikaemmern*). Estas câmaras contendo usualmente de dois a quatro ovos do parasito foram descritas como sendo delimitadas por finas camadas de tecido do hospedeiro constituídas pela junção de células epiteliais adelgaçadas e comprimidas uma nas outras. De acordo com este autor, as fêmeas de *S. stercoralis* podem penetrar diretamente na mucosa ou por uma abertura glandular natural, além de passar do fundo de uma cripta para outra ao perfurar a parede delgada que separa elementos glandulares contíguos. Entretanto, após a eclosão, as larvas tendem a romper o epitélio e as glândulas para atingir a luz intestinal, não utilizando a abertura natural, assim como também posteriormente observado por De Paoli & Johnsen (1978) e Dionísio et al. (2000).

De Paoli & Johnsen (1978) realizaram observações semelhantes e concluíram que no duodeno e jejuno proximal do hospedeiro, fêmeas parasitas de *S. stercoralis* penetram o epitélio da mucosa por entre camadas de células epiteliais, formando túneis intraepiteliais, nos quais vivem e depositam os seus ovos. Segundo os autores, após a eclosão, as larvas rabditoides, ao romper as paredes destes túneis, provocam lesões focais relacionadas não apenas a danos mecânicos, mas também à atividade enzimática do parasito, que desencadeiam um infiltrado inflamatório rico em polimorfonucleares. Entretanto, com o constante aumento da quantidade de *S. stercoralis* devido à autoinfecção, o número de novas lesões pode ultrapassar a capacidade de regeneração do intestino, acarretando a coalescência de erosões e pequenas ulcerações e favorecendo a atrofia das vilosidades, assim com a ocorrência de infecção secundária e de úlceras graves, complicações estas observadas no presente estudo, principalmente durante a estrogiloidose experimental complicada, na qual elevadas intensidades de infecção, incluindo um grande número de larvas rabditoides, foram encontradas no intestino delgado dos animais experimentais.

Grove et al. (1983) em cão necropsiado e Dionísio et al. (2000) em biópsia humana também relataram ovos e larvas de *S. stercoralis* dentro de estruturas bem

delimitadas, as quais foram chamadas nestes estudos de vacúolos. Os dados apresentados no presente estudo indicam que estes elementos podem ser na verdade áreas de expansão dos túneis estruturados e utilizados pelo parasito, sendo a denominação de câmaras de ovos, primeiramente proposta, mais adequada.

É interessante que em saguis apresentando a forma disseminada, à histopatologia e à análise do raspado intestinal, os túneis foram consideravelmente mais raros do que o observado nos outros primatas. Este fato é de fácil compreensão, ao se considerar que enterócitos participam da constituição destas estruturas (De Paoli & Johnsen 1978, Dionísio et al. 2000) e que a camada epitelial da mucosa do intestino, durante a estrogiloidose experimental complicada em *C. penicillata*, mostrou-se significativamente deteriorada em muitas regiões ou mesmo completamente destruída. No entanto, túneis na lâmina própria da mucosa foram às vezes observados e embora não se possa descartar que tenham também uma origem epitelial, outros mecanismos devem ser considerados.

A formação e constituição dos túneis e das câmaras de ovos permanecem pouco conhecidas. No presente estudo, alterações na forma dos enterócitos, incluindo dos respectivos núcleos, que se tornaram alongados e aptos a envolver o parasito, foram frequentemente observadas. A superfície destas células encontrava-se recoberta por uma camada delgada de substância eosinofílica cuja origem é desconhecida, mas que pode ter sido produzida pelo *S. stercoralis*. A atividade lítica advinda do contato direto do parasito com células epiteliais foi proposta há um longo tempo (Faust 1935) e ainda é um conceito válido, sendo possível que ocorram também alterações celulares não letais igualmente induzidas por produtos do parasito. Dionísio et al. (2000), por meio de microscopia eletrônica de transmissão, confirmaram que os ovos de *S. stercoralis* encontravam-se dentro de “vacúolos parasitóforos” [*sic*] delimitados por células epiteliais (enterócitos) transformadas cujos núcleos estavam também alongados, mas sem haver anomalias mitocondriais e de qualquer outra organela. Observaram ainda que a superfície das células do hospedeiro estava difusamente coberta por uma camada de aspecto piloso que se opunha aos ovos e larvas recém-eclodidas, sendo sugerido que a estrutura possivelmente seria formada por elementos do parasito e do hospedeiro como resíduos de células necróticas ou de complexos antígeno-anticorpos.

É relevante o fato de que nos casos mais graves de enterite observados durante a estrogiloidose em saguis, fêmeas adultas e larvas do parasito foram visualizadas envoltas por intenso infiltrado inflamatório na mucosa dos primatas, ao contrário do que ocorre na estrogiloidose intestinal. Este achado indica que possivelmente os túneis isolam com graus variados de eficiência o *S. stercoralis* do seu hospedeiro e podem propiciar um maior equilíbrio na relação de parasitismo e assim prevenir reações inflamatórias mais significativas e lesivas. De fato, é possível que quando presentes, estas estruturas funcionem como uma barreira que impede que algumas moléculas produzidas pelo nematódeo atinjam os tecidos do hospedeiro ao tempo que o parasito fica preservado da resposta imune a ele direcionada. Uma maior atenção a estes aspectos é desejável em estudos futuros referentes à patogênese das formas leves e graves da estrogiloidose.

Similar ao verificado para o *S. stercoralis*, em roedores infectados pelo *S. venezuelensis*, a fêmea parasita é capaz de invadir a camada epitelial da mucosa intestinal do hospedeiro formando túneis (Maruyama et al. 2000, 2003). Estes pesquisadores demonstraram que moléculas de adesão produzidas pelas glândulas esofágicas de vermes adultos, cuja secreção antecede a invasão da mucosa do hospedeiro pelo nematódeo, são necessárias para a fixação do parasito à superfície de células intestinais, embora suas funções superem um simples mecanismo indutor de aderência. As moléculas de adesão permanecem sendo continuamente produzidas e secretadas *in vivo* pelo *S. venezuelensis* e são constituintes do revestimento dos túneis formados pelas fêmeas parasitas na mucosa intestinal dos roedores. Como estas moléculas formam um complexo insolúvel *in vitro*, Maruyama et al. (2003) sugerem que a parede dos túneis pode impedir a difusão de macromoléculas, inclusive de fatores quimiotáticos para eosinófilos derivados do parasito, uma vez que estas células não são encontradas nas adjacências de adultos de *S. venezuelensis*, mas se acumulam rapidamente ao redor de larvas do parasito em migração.

No presente estudo, os infiltrados inflamatórios resultantes da presença de elementos parasitários foram constituídos principalmente por células mononucleares, corroborando observações prévias (De Paola 1962, De Paola et al. 1962, Andrade & Caymmi-Gomes 1964, Velloni 1975). Entretanto, em cães e catarrinos não humanos

(*Hylobates lar* e *E. patas*), uma clara participação de neutrófilos na patologia da infecção pelo parasito foi relatada (De Paoli & Johnsen 1978, Harper et al. 1984, Genta et al. 1986). Uma justificativa para as diferenças entre estes estudos, apesar de não se poder descartar que neutrófilos estejam participando diretamente da resposta às larvas de *S. stercoralis* (Galioto et al. 2006, Bonne-Année et al. 2013), é a ocorrência de infecção bacteriana secundária verificada comumente quando há enterite ulcerativa que pode favorecer a constituição de microabscessos (Faust 1935, De Paola 1962, Andrade & Caymmi-Gomes 1964, Dillard et al. 2007) e a consequente disseminação de germes pelo organismo do hospedeiro em virtude da perda da solução de continuidade da mucosa intestinal ou pelo carregamento direto de bactérias pelo nematódeo (Woodruff 1968, Carvalho et al. 1980, Caymmi-Gomes 1980).

Como observado para o intestino delgado dos saguis, as lesões do intestino grosso foram mais significativas na forma complicada da estrogiloidose experimental, quando o processo de autoinfecção ocorre com maior frequência, sendo a resposta inflamatória semelhante em ambos os órgãos. Está bem estabelecido que é no intestino grosso que a maioria das larvas autoinfectantes de *S. stercoralis* penetram e que as mesmas, e não as formas adultas, estão intimamente ligadas à gênese da colite que é caracterizada principalmente por edema e fibrose, sobretudo da submucosa (Ophüls 1929, Torres & Azevedo 1938, Faust & Groat 1940, De Paola 1962, De Paola et al. 1962, Velloni 1975, De Paoli & Johnsen 1978, Caymmi-Gomes 1980, Harper et al. 1984). De fato, nestes estudos, as camadas submucosa e muscular do órgão foram relatadas como sedes da inflamação induzida pela migração das larvas do parasito. Entretanto, assim como também observado em saguis no presente estudo, Velloni (1975) mencionou o acometimento da subserosa em grande frequência nos casos humanos de hiperinfecção e disseminação do parasito por ele estudados.

É possível que as características anatômicas dos calitriquíneos estudados estejam relacionadas ao acometimento significativo da serosa do intestino grosso durante a estrogiloidose complicada experimental. Este achado permite admitir uma via de migração direta das larvas de *S. stercoralis* por todas as camadas do órgão, pela qual a forma larvar do parasito, partindo da luz intestinal poderia atingir a cavidade peritoneal do primata. As reações inflamatórias mais intensas observadas ao redor do

nematódeo na camada serosa do intestino grosso do hospedeiro poderia refletir ainda um maior número de larvas do parasito mortas nesta região que se encontra distante do local de penetração, bem além da rica rede de vasos linfáticos da submucosa pela qual elas parecem frequentemente deixar o tubo digestivo (De Paola 1962, De Paola et al. 1962).

Nos casos fatais de infecção pelo *S. stercoralis*, parte deles associada a algum fator imunossupressor, a migração das larvas por tecidos do hospedeiro, na maioria das vezes, não despertou qualquer reação inflamatória ou a mesma foi discreta (Andrade & Caymmi-Gomes 1964, Purtilo et al. 1974, Harper et al. 1984, Genta et al. 1986). Larvas preservadas normalmente não apresentaram reações inflamatórias a seu redor, enquanto aquelas em processo de decomposição mostraram-se envoltas por alguns poucos macrófagos, plasmócitos e células gigantes tipo corpo estranho (Andrade & Caymmi-Gomes 1964, Velloni 1975), achado este corroborado, em geral, no presente estudo.

Caymmi-Gomes (1980) considerou que pelo menos na forma grave da estrogiloidose, granulomas típicos não foram encontrados e as larvas destruídas foram englobadas por uma reação celular contendo células mononucleares e gigantes, sem nunca haver a participação de células epitelioides e fibrose reparadora. Entretanto, reações granulomatosas contendo eosinófilos, células mononucleares e algumas células gigantes, possivelmente reveladoras da reação tecidual ao *S. stercoralis* em indivíduo imunocompetente com hipersensibilidade ou algum grau de imunidade ao parasito, foram associadas à destruição de larvas do nematódeo (Stemmermann 1961, De Paola 1962, De Paola et al. 1962, De Paoli & Johnsen 1978). Achados histológicos similares a estes foram, algumas vezes, identificados na subserosa dos saguis P2 e P8.

Os relatos *post mortem* referentes às lesões pulmonares têm sido variados e realizados para casos de estrogiloidose complicada em humanos ou cães (infecção experimental), não sendo as lesões, comumente graves hemorragias, relacionadas de forma direta à presença de larvas do nematódeo migrando pelo órgão, uma vez que secções de elementos parasitários muitas vezes estão ausentes ou são visualizados em pequeno número em áreas muito acometidas (Andrade & Caymmi-Gomes 1964, Velloni 1975, Grove et al. 1983, Genta et al. 1984, 1986). Esta particularidade já fora

reportada em primatas não humanos infectados pelo *S. stercoralis* (De Paoli & Johnsen 1978, Harper et al. 1984) e foi também identificada na estrogiloidose experimental de saguis. De fato, no presente estudo, embora haja indícios de uma maior migração de larvas do parasito pelo pulmão durante a primoinfecção, larvas íntegras não foram visualizadas à microscopia do órgão nos primatas com a doença disseminada, a despeito da ocorrência de alterações como edema e hemorragias intra-alveolares (recentes e antigas conforme indicado por depósitos de hemossiderina), pneumonite intersticial, fenômenos tromboembólicos e infarto.

A relativa escassez de larvas recuperadas pelo método de Baermann-Moraes, somada à gravidade das lesões e à usual ausência do parasito à histopatologia pulmonar dos saguis, sugere que provavelmente, além dos potenciais danos causados diretamente pelo *S. stercoralis*, ocorram mecanismos patogênicos alternativos, particularmente no pulmão, como previamente sugerido (Andrade & Caymmi-Gomes 1964, De Paoli & Johnsen 1978, Genta et al. 1984, 1986, Harper et al. 1984). Não obstante, a lesão mecânica de vasos pulmonares durante a passagem das larvas do interstício do órgão para a luz dos alvéolos foi considerada por alguns autores (Brown & Perna 1958, Huchton & Horn 1959, Poltera 1974, Caymmi-Gomes 1980) como o fator mais importante envolvido na gênese das manifestações hemorrágicas alveolares, multifocais ou difusas, bastante frequentes na estrogiloidose fatal. Velloni (1975) apresentou críticas pertinentes a esta hipótese, a qual implicaria na existência de uma relação direta entre as zonas de hemorragia e a quantidade de formas larvares, fato não observado em sua extensa série de autópsias. Segundo este autor, além da raridade ou mesmo ausência de larvas do nematódeo ao longo das áreas hemorrágicas, a ideia de lesões diretamente provocadas pelo parasito não é sustentada pelo achado anatômico de larvas de *S. stercoralis* em áreas pulmonares incólumes.

As explicações já propostas para a gênese das hemorragias pulmonares por mecanismos não diretamente relacionados à migração das larvas do parasito são quase completamente especulativas, mas fenômenos imunoalérgicos são mais comumente aceitos (Velloni 1975, De Paoli & Johnsen 1978, Genta et al. 1984, Harper et al. 1984). Além de debilidades capilares por mecanismos imunes que poderiam favorecer o extravasamento sanguíneo, Andrade & Caymmi-Gomes (1964) aventaram ainda a

possibilidade de ocorrência de distúrbios locais na coagulação sanguínea, inclusive de uma variação do fenômeno de Sanarelli-Shwartzman restrito ao órgão. Este fenômeno, classicamente induzido por dois inóculos consecutivos de endotoxina em animais de laboratório (24 horas de intervalo entre as doses), caracteriza um modelo para o estudo do choque séptico e da CIVD humana (Slofstra et al. 2006, Berthelsen et al. 2011). Inicialmente ocorre um estado de hipercoagulabilidade o qual é seguido por uma acentuada hipocoagulabilidade devido ao rápido e progressivo esgotamento dos fatores hemostáticos, havendo uma tendência à ocorrência de hemorragia *in vivo* apesar de trombos compostos por fibrina serem achados comuns à necropsia (Lasch et al. 1967). Durante a reação de Sanarelli-Shwartzman, verifica-se uma liberação de citocinas pró-inflamatórias (TNF- α , INF- γ e IL-1) por macrófagos ativados em áreas de inflamação sem uma participação importante de linfócitos T, as quais estimulam as células endoteliais a produzirem prostaglandinas, interleucina-6 (IL-6) e fatores pró-coagulantes, acarretando lesão endotelial, acúmulo de neutrófilos, aumento da agregação plaquetária, trombose com oclusão vascular e inibição da fibrinólise, além de isquemia, infarto e necrose (Azulay-Abulafia & Spinelli 2005, Slofstra et al. 2006, Berthelsen et al. 2011).

Fenômenos hemorrágicos e tromboembólicos foram observados nos pulmões dos saguis em ambas as formas das estrogiloidose experimental, mas foram proporcionalmente mais comuns nos primatas com a doença complicada. Além das manifestações pulmonares, trombos em vasos intra-hepáticos e em veias renais e microtrombos em sinusoides e também nos glomérulos de animais que evoluíram para o óbito são indícios da ocorrência do fenômeno de Sanarelli-Shwartzman e de CIVD (Lasch et al. 1967, Esaki et al. 1984). Lesões hepáticas foram encontradas em elevada incidência em pacientes autopsiados cuja *causa mortis* foi a coagulopatia de consumo, apesar da visualização de trombos em glomérulos, à histopatologia renal, ser classicamente considerada a característica anatomopatológica mais sugestiva da presença da CIVD (Esaki et al. 1984). No presente estudo, o diagnóstico de CIVD pôde ser estabelecido de forma segura para os animais P2 e P8 que apresentaram alterações pulmonares, hepáticas e renais compatíveis, embora fenômenos tromboembólicos tenham também sido observados nos saguis P4 e P11.

Adicionalmente, à hematoscopia de pelo menos um animal (P2), apresentando a estrombiloidose disseminada, foram observados esquizócitos (dados não mostrados), um forte indicativo de migroangiopatias (Burns et al. 2004, Deng et al. 2013). A ocorrência de CIVD em saguis foi previamente relatada por Carrion et al. (2011), em estudo experimental sobre febres hemorrágicas induzidas por filovírus utilizando-se *Callithrix jacchus* como modelo. Neste ensaio, todos os primatas infectados por *Ebolavirus* desenvolveram, semelhantemente ao observado em humanos infectados por este vírus, coagulopatia de consumo e microtrombos glomerulares foram observados.

No presente estudo, constatou-se ainda nos saguis a ocorrência de “fígado cardíaco” associado a um menor ou maior grau de acometimento hepático, sugerindo hiperemia passiva. É provável que a degeneração e necrose de hepatócitos observadas nos lóbulos do órgão sejam decorrentes da insuficiência cardíaca relacionada principalmente à sobrecarga das câmaras direitas que resulta do aumento da resistência vascular pulmonar relacionada à congestão, edema, hemorragia e tromboembolismo que podem associar-se à ocorrência de *cor pulmonale* (Ghofrani et al. 2006, Weitzenblum & Chaouat 2009). No entanto, não é possível descartar que um choque séptico tenha também contribuído para o delineamento destes quadros.

Considerando os estudos referentes a casos humanos de infecção pelo *S. stercoralis*, a presença de trombos no fígado e mais frequentemente no pulmão foi relatada em autópsias (Caymmi-Gomes 1980). Neste estudo, em meio a 73 casos, cinco pacientes apresentaram tromboembolismo pulmonar significativo e outros dez tinham trombos em ramos arteriais de calibres pequeno e médio, sendo que em dois desses pacientes houve infarto pulmonar ou hemorragia intra-alveolar maciça. É ainda reveladora a informação de que hemorragias pulmonares graves foram mais frequentes em pacientes que haviam apresentado bacteremia e meningite purulenta, tendo ocorrido em 40% destes casos.

A análise dos relatos de casos referentes a pacientes com a estrombiloidose complicada que evoluíram para a síndrome de CIVD, independente do fator imunossupressor de base, aponta que havia em todos eles um quadro de septicemia associado (Neefe et al 1973, Reiman et al. 2002, Vigg et al. 2006, Osuafor et al. 2007,

Einsiedel & Fernandes 2008), condição infecciosa que é uma das causas mais comuns de CIVD (Esaki et al. 1984, Levi & Tem-Cate 1999).

Embora o diagnóstico microbiológico de septicemia não tenha sido feito, alguns achados apontam para a possibilidade de ocorrência de infecção bacteriana secundária associada à presença do *S. stercoralis*. Cita-se a observação à histopatologia de áreas de broncopneumonia e a visualização de imagens sugestivas de bactérias, além de áreas de infiltrados inflamatórios ricos em neutrófilos nos pulmões e intestinos e os aspectos anatomoclinicos de um sagui que indicam hipóxia cerebral e acometimento meníngeo, talvez decorrente de septicemia. Considerando que durante a infecção pelo nematódeo uma bacteremia pode ser induzida e que endotoxinas muitas vezes estão na gênese da coagulopatia de consumo (Lasch et al. 1967, Slofstra et al. 2006, Berthelsen et al. 2011), a presença de um processo séptico é uma explicação possível para o observado. Entretanto, no animal que mais precocemente evoluiu para o óbito (P11), não se visualizou à histopatologia sinais de infecção bacteriana e o infiltrado nos septos interalveolares continha principalmente células mononucleares. Algum fator peculiar ao parasito, ainda desconhecido, poderia também estar relacionado à ocorrência dos eventos trombóticos, considerando que durante a avaliação da participação de constituintes do nematódeo *A. suum* no fenômeno de Sanarelli-Shwartzman, efeitos biológicos similares foram induzidos pela administração intradérmica alternada de inóculos contendo endotoxinas bacterianas e complexos moleculares do verme, cujas estruturas químicas destes complexos foram correspondentes a endotoxinas (Sapach 1989, 1990).

Ao contrário do que sugeriram alguns autores (Velloni 1975, Harper et al. 1984), a concepção de que alterações relativas à crise sanguínea poderiam relacionar-se à hemorragia pulmonar durante a estrogiloidose (Andrade & Caymmi-Gomes 1964) encontra sustentação nos achados apresentados no presente estudo.

A importância das fêmeas parasitas de *S. stercoralis* localizadas no pulmão como causa de lesões pode ser desprezível, mas a sua presença em secções histológicas pulmonares de pacientes humanos foi relatada (De Paola, 1962, Marinho 1963, Craven et al. 1971). Poltera (1972), fundamentado em observações próprias de cinco casos autopsiados e na reavaliação do material do paciente de Craven et al.

(1971), divergiu veemente desta informação. Segundo o autor era provável que estes últimos investigadores tenham confundido microfilárias de *Mansonella perstans* com larvas de *S. stercoralis* e que as verdadeiras larvas de *S. stercoralis* tenham sido interpretadas como sendo os vermes adultos. Ainda na mesma publicação, os achados de De Paola (1962) foram também criticados com base apenas na comunicação pessoal de Beaver que relatara ter visto as preparações estudadas no Brasil e nunca encontrado vermes adultos. Como anteriormente mencionado, até mesmo as larvas de *S. stercoralis* não são sempre observadas à histopatologia pulmonar, sendo que o próprio Poltera (1972) as observou em somente dois dos casos por ele estudados. Dado o encontro de fêmeas do nematódeo no pulmão de hospedeiros experimentais, inclusive de *C. penicillata*, admite-se que a observação de formas adultas seja perfeitamente plausível à histopatologia, embora possa ser um evento difícil de ser detectado. Assim sendo, não parece haver motivo para se desacreditar o achado de De Paola (1962), o primeiro registro da forma adulta de *S. stercoralis* no pulmão do hospedeiro natural.

Os achados anatomopatológicos reforçam os dados parasitológicos que indicam a exequibilidade de saguis, particularmente de *C. penicillata*, como modelo para a strongiloidose, devendo ser mencionado que até então um único caso fatal de infecção de *C. jacchus* de cativeiro por *Strongyloides* sp. fora relatado, sendo verificado à histopatologia pulmonar um quadro de pneumonia intersticial com fibrose e a presença de larvas de nematódeo (Kindlovits & Kindlovits 2009a). Informações mais detalhadas sobre o parasito e a patologia de outros órgãos não foram fornecidas por estes autores.

A discussão de aspectos peculiares às formas não complicada e complicada da strongiloidose experimental em saguis confrontando os dados parasitológicos (recuperação de larvas e fêmeas parasitas de *S. stercoralis*, proporção entre fêmeas jovens e fêmeas adultas, morfometria do parasito), clínicos e anatomopatológicos (intensidade e características das lesões, bem como a presença ou ausência de túneis intraepiteliais) obtidos para as duas formas clínicas possibilitou o melhor entendimento de eventos relacionados à ocorrência dos quadros de hiperinfecção e infecção disseminada neste modelo primata não humano. Embora existam fatores predisponentes para a doença grave amplamente aceitos (Cruz et al. 1966, Rogers &

Nelson 1966, Sánchez et al. 2001, Adedayo et al. 2002, Carvalho & Fonseca-Porto 2004, Hirata et al. 2006, Willis & Nwokolo 1966, Vadlamudi et al. 2006, Fardet et al. 2007, Ghosh & Ghosh 2007, Marcos et al. 2008, Veloso et al. 2008, Teixeira et al. 2010, Pays 2011, Stewart et al. 2011, Buonfrate et al. 2013), não são claros os fenômenos que ocorrem no hospedeiro em períodos imediatamente anteriores e durante a disseminação do *S. stercoralis*.

Um processo de imunossupressão, amiúde por tratamento com glicocorticoides, tem sido relacionado não apenas a um maior risco de doença disseminada (Sánchez et al. 2001, Fardet et al. 2007, Marcos et al. 2008, Buonfrate et al. 2013), mas também frequentemente usado como explicação para a ocorrência da disseminação do parasito. De fato, a redução da imunidade celular do hospedeiro é atualmente aceita como uma das principais causas da estrogiloidose complicada e se demonstrou em modelos experimentais e também no hospedeiro natural que a produção de citocinas do tipo Th2 e imunoglobulinas é necessária para o equilíbrio da relação de parasitismo ou mesmo para a eliminação do nematódeo (Finkelman et al. 1988, Onah & Nawa 2000, Gazzinelli 2005, Sasaki et al. 2005, Negrão-Corrêa et al. 2006, Vadlamudi et al. 2006, Machado et al. 2009, 2011, Eschbach et al. 2010). O conceito de que o tratamento com glicocorticoides favorece a ocorrência de hiperinfecção e disseminação do *S. stercoralis* no organismo humano é fundamentado no fato de que corticosteroides endógenos e exógenos, apesar de interferirem em diferentes vias imunorregulatórias do hospedeiro (Schmidt et al. 2000, Czock et al. 2005, Machado et al. 2011, Tefé-Silva et al. 2012), parecem afetar mais diretamente a resposta Th2, aumentando a apoptose de células Th2 e prejudicando a função de eosinófilos e mastócitos (Barrett et al. 1988, Concha et al. 2005, Gazzinelli 2005, Vadlamudi et al. 2006).

É razoável pensar que a imunologia tomada isoladamente e em particular o estudo das alterações diretamente induzidas pela administração de glicocorticoides, embora fundamentais, são insuficientes para se entender toda a complexidade biológica relacionada à gênese da disseminação do *S. stercoralis*. Em adição às características imunológicas inerentes ao hospedeiro e às causas iatrogênicas, outros fatores determinantes da estrogiloidose grave como a presença de carga parasitária elevada associada à ativação do processo de autoinfecção, condições de redução ou

interrompimento total do trânsito intestinal, existência de coinfeções e aspectos relacionados à higiene e à nutrição do hospedeiro devem ser considerados (Caymmi-Gomes 1980).

No presente estudo, o tratamento de exemplares de *C. penicillata* infectados pelo *S. stercoralis* com a DEX impediu a evolução habitual para a forma intestinal, na qual há um equilíbrio na relação parasito-hospedeiro resultando em uma carga parasitária relativamente constante e no processo de autoinfecção ausente ou ocorrendo em pequena proporção. Apesar da administração do glicocorticoide aos saguis ter sido realizada em períodos relativamente precoces das infecções, os desfechos, sempre fatais, foram tardios (no mínimo quatro e no máximo 12 semanas após o término do esquema de tratamento com a DEX). Como no momento do óbito de cada um destes primatas com a infecção complicada havia evidências incontestes de disseminação do parasito e toda a droga já havia sido metabolizada pelo organismo dos calitriquíneos, a ideia de que glicocorticoides administrados ao hospedeiro poderiam espontaneamente acelerar a transformação das larvas rabditoides de *S. stercoralis* em L3i devido a semelhanças estruturais com os ecdisteroides do nematódeo (Genta 1992) parece frágil, pelo menos como principal justificativa para a ocorrência da infecção disseminada. Embora a ação direta de glicocorticoides possa contribuir para o desenvolvimento do *S. stercoralis* e não ser possível descartar que tênues efeitos da DEX diretamente sobre o parasito tenham ocorrido, na ocasião do tratamento dos *C. penicillata* pela droga, se evidencia de forma clara que uma possível interferência da DEX sobre a biologia das larvas não é necessária para que o *S. stercoralis* se dissemine pelo hospedeiro.

Se por um lado os dados obtidos indicam que a analogia entre glicocorticoides e ecdisteroides é inexistente ou secundária como causa da estrongiloidose complicada, por outro reforça que mecanismos até então desconsiderados podem participar da gênese das formas graves e que estudos complementares são necessários para bem estabelecê-los. De fato, a administração da DEX aos saguis infectados pelo *S. stercoralis* aparentemente ocasionou uma sucessão de eventos que resultaram em um controle inadequado da carga parasitária e da gravidade das lesões pelo hospedeiro. É possível que tenha ocorrido uma desregulação do sistema imune dos primatas em

função do tratamento com a DEX em um momento crítico do processo de parasitismo, ainda durante a infecção aguda. Sem dúvida, a ocorrência de infecção disseminada não parece ser devida apenas à ação imunossupressora do glicocorticoide restrita à duração do período de administração da droga, uma vez que entre o término do esquema de tratamento e o óbito dos saguis houve tempo suficiente para o restabelecimento da resposta imune do hospedeiro, se este fosse o caso. O simples aumento do número de parasitos para níveis acima do que o hospedeiro tolera após episódios seguidos de autoinfecção estimulados, pelo menos em um momento inicial pela administração da DEX, e uma produção de larvas do parasito maior do que a capacidade do hospedeiro de excretá-las nas fezes (p. ex., durante quadros de estase intestinal como observado no animal P8) podem também estar relacionados à estrogiloidose complicada.

É fato que fêmeas de *S. stercoralis* em grande número realizando a postura na mucosa do hospedeiro e as larvas rhabditoides recém-eclodidas em migração para a luz intestinal parecem se relacionar à significativa destruição do epitélio intestinal dos saguis infectados. Assim, benefícios potenciais advindos da constituição dos túneis intraepiteliais podem não ser usufruídos pelo hospedeiro e pelo parasito. É possível que a inexistência destas estruturas permita que uma maior quantidade de produtos antigênicos produzidos por *Strongyloides* fiquem em contato direto com as células do hospedeiro, podendo potencializar os danos teciduais induzidos pelo nematódeo e talvez interferir de modo mais eficiente nas características da resposta imune ao parasito (Wang et al. 2001, Blankenhaus et al. 2011, Hartmann et al. 2012), inclusive induzindo a apoptose de células inflamatórias como mostrado no presente estudo.

Além disso, quando a quantidade de *S. stercoralis* nos intestinos é maior, erosões e ulcerações de mucosa ocorrem mais frequentemente o que favorece eventos bacterianos. O grande aumento do número de bactérias observado no intestino delgado do hospedeiro durante a infecção pelo *S. stercoralis* (Sipahi et al. 1991) pode também contribuir para a ocorrência de infecção bacteriana secundária. De fato, uma hiperproliferação de bactérias no intestino delgado induz um aumento da permeabilidade dos enterócitos por entre os quais germes podem, às vezes, atravessar, atingindo a lâmina própria e em seguida os linfonodos e a circulação sistêmica (Macfarlane & Dillon 2007). Por outro lado, ao se considerar a frequência de infecções

secundárias por bactérias na estrogiloidose, principalmente nos casos graves (Neefe et al 1973, Owor & Wamukota 1976, Carvalho et al. 1980, Caymmi-Gomes 1980, Link & Orenstein 1999, Adedayo et al. 2002, Reiman et al. 2002, Vigg et al. 2006, Ghosh & Ghosh 2007, Osuafor et al. 2007, Einsiedel & Fernandes 2008, Kishimoto et al. 2008, Miyazaki et al. 2010, Azira et al. 2013), parece lógico se pensar que também o quadro infeccioso sobreposto à estrogiloidose interfira na sua história natural. Neste ponto, salienta-se que uma mudança de paradigma tem ocorrido, sendo considerado que pacientes com septicemia, mais do que por uma intensa resposta imune pró-inflamatória como se pensava até pouco tempo atrás, morrem mais frequentemente em decorrência de um estado de imunossupressão devido a um mecanismo imunossupressor denominado exaustão de células T (Hotchkiss et al. 2013, Leentjens et al. 2013), o qual pode ocorrer após estimulação antigênica crônica (Wherry 2011) e já foi proposto, embora com particularidades, para infecções por protozoários (Gigley et al. 2012). Uma possível relação entre estados de imunossupressão por exaustão de células T e a infecção por *S. stercoralis*, associada ou não a quadros sistêmicos de infecção bacteriana secundária, permanece desconhecida.

Apesar das tentativas de reinfecção de espécimes de *C. penicillata* que evoluíram espontaneamente para a cura, não se obteve sucesso em 83,3% (5/6) dos casos. Os resultados indicam que a resistência a uma segunda infecção por este isolado humano de *S. stercoralis* pode se estender por até 17 meses neste hospedeiro, caracterizando uma proteção duradoura e suficiente para prevenir qualquer alteração semiológica significativa quando um novo inóculo de L3i foi administrado. É possível que este aspecto da imunidade seja uma característica da estrogiloidose em primatas, embora não exclusiva, uma vez que dois exemplares de *E. patas* previamente expostos a *S. stercoralis* obtido de um paciente de Porto Rico também não apresentaram infecção patente quando receberam novos inóculos de larvas do parasito de um isolado humano do sudeste asiático (Harper et al. 1984).

Assim como observado em primatas não humanos, estudos utilizando o modelo canino reforçam que após a eliminação espontânea do *S. stercoralis* pelo hospedeiro há o desenvolvimento de imunidade a uma reinfecção que pode perdurar por mais de seis meses (Fülleborn 1914, Sandground 1928, Grove & Northern 1982).

Por outro lado, os poucos estudos sobre a possibilidade de reinfecção de seres humanos com o *S. stercoralis* não produziram resultados definitivos. Sandground (1928) relata que após se infectar propositalmente com o parasito e confirmar a cura parasitológica por análises seriadas de suas fezes, realizou pelo menos quatro tentativas de reinfecção entre 13 e 14 meses após o inóculo inicial, não tendo obtido êxito. Entretanto, cerca de dois anos depois da primeira infecção, quando ele pensava possuir uma imunidade adquirida ao *S. stercoralis*, constatou a ocorrência de uma nova infecção patente que o levou a concluir que uma contaminação acidental teria ocorrido quando da manipulação de coproculturas de material de cães. Dados os vários estudos nos quais fezes humanas e principalmente de cães contendo o parasito foram manipuladas pelo pesquisador (Sandground 1925, 1926a, b, 1928), não se pode desconsiderar a possibilidade de particularidades de diferentes isolados de *S. stercoralis* estarem relacionadas a estes achados aparentemente contraditórios. Além disso, também a conclusão de Desportes (1944) sobre a ausência de imunidade à reinfecção pelo *S. stercoralis* (isolado de gibão), a qual foi realizada quatro meses após o primeiro inóculo, não pode ser aceita como conclusiva, uma vez que a confirmação da cura da primoinfecção após a terapêutica não foi documentada.

A influência de fatores relacionados ao hospedeiro e ao ambiente sobre o ciclo de vida livre do *S. stercoralis* tem sido estudada, sendo obtidos resultados interessantes que indicam que o desenvolvimento para machos heterogônicos já está determinado desde o ovo/larva, enquanto que a predileção pelo desenvolvimento para larvas filarioides ou fêmeas de vida livre depende de fatores ambientais (Shiwaku et al. 1988). Não obstante, estudos sobre o ciclo de vida livre do *S. stercoralis* permanecem escassos, havendo aspectos básicos que merecem ser mais estudados.

A ocorrência de mais de uma geração de vida livre foi demonstrada para diferentes espécies de *Strongyloides* (Beach 1936, Augustine 1940, Premvati 1958, Yamada et al. 1991, Mati et al. 2013a), mas para o *S. stercoralis*, em estudo prévio sobre este aspecto, apenas uma geração foi verificada (Yamada et al. 1991). Os dados do presente estudo corroboram esta observação e indicam ainda que fêmeas de vida livre podem produzir descendência na ausência de machos adultos. Embora este último resultado careça de comprovações adicionais, Sandground (1926a) deparou com

situação semelhante e afirmou que, em certas condições, as fêmeas heterogônicas de *S. stercoralis* poderiam compensar a ausência de machos de vida livre realizando a partenogênese. No entanto, ponderou que se esta forma de reprodução de fato ocorrer no ciclo heterogônico observado no gênero *Strongyloides*, ela certamente seria incomum e restrita a algumas espécies, uma vez que ele jamais observou partenogênese em fêmeas de vida livre de *Strongyloides papillosus*. Para esta espécie, cujo ciclo heterogônico tem sido mais bem estudado, demonstrou-se com base em estudos citológicos que a reprodução das formas de vida livre ocorre por ginogênese (pseudofertilização) (Zaffagnini 1973, Triantaphyllou & Moncol 1977) que tem também sido referida para *S. ratti* (Nigon & Roman 1952, Bolla and Roberts 1968) e *Strongyloides ransomi* (Triantaphyllou & Moncol 1977). Entretanto, segundo estes últimos autores, não se pode descartar a possibilidade da fertilização clássica ocorrer em determinadas situações no ciclo heterogônico de *S. papillosus* e *S. ransomi* (Triantaphyllou & Moncol 1977). Eberhardt et al. (2007), também estudando *S. papillosus*, sugeriram que a reprodução sexual entre as formas heterogônicas do nematódeo é mais comum do que se tem pensado, uma vez que identificaram material genético nas larvas que não havia nas fêmeas progenitoras. Entretanto, talvez por terem partido da premissa que toda a descendência seria clonal no caso de partenogênese, não realizaram a comparação direta do material genético da prole com o do (s) macho (s) progenitor (es).

A alternância entre o desenvolvimento homogônico e heterogônico realizada pelas espécies de *Strongyloides* tem, desde muito tempo, levado os estudiosos (Sandground 1926a, Kreis 1932, Faust 1935) a considerar este nematódeo como um caso de adaptação recente à vida parasitária. De fato, de acordo com Faust (1935), a adaptação ao homem, provavelmente ainda incompleta, explicaria, em partes, a ocorrência de formas graves da doença dependentes de um acúmulo de espécimes de *S. stercoralis* na mucosa intestinal do hospedeiro. Sandground (1926a) afirmou que os nematódeos deste gênero são um exemplo esclarecedor da evolução em progresso, sendo também surpreendentemente atual um comentário por ele realizado para embasar a necessidade de estudos sobre *Strongyloides* spp. Segundo este autor, há um grande número de questões não resolvidas associadas à história natural do gênero, que

é sem dúvida, para o biólogo e para o parasitologista, um dos mais interessantes entre todos os nematódeos.

Os resultados obtidos no presente estudo confirmam que *C. penicillata* infectado pelo *S. stercoralis* é um modelo primata interessante para a estrogiloidose experimental. Além disso, o êxito nas passagens de uma linhagem humana do parasito entre espécimes de saguis indica que a manutenção do parasito em laboratório, pelo menos por tempo suficiente para se proceder a experimentação biomédica proposta, é possível. Respeitando-se os preceitos éticos, a obtenção de um número substancial de fêmeas adultas e L3i de *S. stercoralis* de origem humana propiciada pelo modelo calitriquíneo pode ainda ser considerada relevante ao se pensar na possibilidade de se realizar a produção de antígenos brutos e excretados ou secretados do nematódeo, abrindo perspectivas interessantes para estudos futuros em áreas ainda pouco estudadas devido à inviabilidade, até então quase total, para se conseguir este tipo de material.

5. CONCLUSÕES

Comprova-se a viabilidade do *Callithrix penicillata* como modelo de estudo para a infecção por um isolado humano de *Strongyloides stercoralis*, cujo emprego propiciou deduções adicionais sobre a biologia do nematódeo e a patogênese da estrogiloidose. É possível concluir:

- Espécimes de *C. penicillata* são suscetíveis ao *S. stercoralis* de origem humana;
- O parasito se desenvolve completamente no modelo primata não humano proposto e as fêmeas parasitas de *S. stercoralis* apresentam morfologia concordante com as descrições clássicas do nematódeo;
- O período pré-patente da infecção primária nos saguis com este isolado de *S. stercoralis* (entre 13 e 22 dias) é compatível com os dados existentes para o hospedeiro natural;
- A evolução do parasitismo por *S. stercoralis* em saguis é representativa da infecção humana e ambas as formas clínicas da estrogiloidose (não complicada e complicada) ocorrem;
- Há hiperinfecção seguida de disseminação do parasito e morte do hospedeiro após tratamento imunossupressor farmacológico (administração de dexametasona aos saguis);
- A anatomia patológica da estrogiloidose experimental em *C. penicillata* é compatível com os resultados de autópsias prévias de pacientes com a doença. Ocorrem de casos brandos de enterite catarral a quadros graves, principalmente na infecção disseminada, com enterite ulcerativa, colite edematosa e lesões pulmonares diversas, incluindo hemorragia, broncopneumonite, tromboembolismo e infarto;
- Os fenômenos hemorrágicos observados na estrogiloidose experimental se relacionaram também à coagulopatia de consumo;
- Em ambas as formas anatomoclínicas da infecção de *C. penicillata* por *S. stercoralis* o infiltrado inflamatório, nas áreas de lesões pulmonares e intestinais, é constituído,

preponderantemente, por células mononucleares e uma maior presença de polimorfonucleares neutrófilos associa-se à colonização bacteriana secundária que pode agravar as lesões de base;

- Após uma inflamação inicial intensa no intestino delgado dos saguis infectados pelo *S. stercoralis* pode ocorrer uma redução na intensidade das lesões, indicando uma modulação da resposta imune;
- A apoptose de células inflamatórias, inclusive de linfócitos, é observada, *in situ*, nos pulmões e intestinos dos primatas, durante a infecção pelo *S. stercoralis*;
- Larvas de *S. stercoralis* íntegras e em migração pelo intestino grosso dos saguis apresentam, normalmente, a seu redor, reações inflamatórias inespecíficas e de graus variados, mas na subserosa do órgão granulomas envolvendo as larvas do nematódeo são também observados;
- A ocorrência de disseminação do *S. stercoralis* não depende de efeitos diretos da dexametasona sobre o parasito;
- Fêmeas de *S. stercoralis* induzem a formação de túneis intratecuiduais na mucosa do hospedeiro que têm importância na manutenção do equilíbrio da relação parasito-hospedeiro;
- O desenvolvimento e a fecundidade das fêmeas parasitas de *S. stercoralis* são maiores durante a estrogiloidose complicada de saguis;
- Quando da infecção disseminada, larvas do parasito são capazes de desenvolver-se a fêmeas adultas, alternativamente, nos intestinos e em localizações ectópicas, sem a necessidade de passagem pelos pulmões;
- Após a cura espontânea, novos inóculos de larvas infectantes de *S. stercoralis* aos primatas não resultam no restabelecimento da infecção;
- A manutenção de *S. stercoralis* em laboratório é possível pela infecção seriada de *C. penicillata*;

- Há no ciclo heterogônico de *S. stercoralis* um predomínio do desenvolvimento direto. Apenas uma geração de vida livre ocorre e há indícios de que fêmeas heterogônicas são também capazes de realizar partenogênese em situações especiais;
- O isolado de *S. stercoralis* de origem humana estudado apresenta peculiaridades biológicas relacionadas ao desenvolvimento do parasito e à duração da pré-patência da infecção que difere de relatos existentes na literatura para o isolado do nematódeo de cães.

6. REFERÊNCIAS

Abbott DH, Barnett DK, Colman RJ, Yamamoto ME, Schultz-Darken NJ 2003. Aspects of common marmoset basic biology and life history important for biomedical research. *Comp Med* 53: 339-350.

Abe T, Yoshimura K, Nawa Y 1993. *Strongyloides ratti*: dissociation of immunological memory of the protection against tissue migrating larvae and intestinal adult worms in mice. *J Helminthol* 67: 161-164.

Adam M, Morgan O, Persaud C, Gibbs WN 1973. Hyperinfection syndrome with *Strongyloides stercoralis* in malignant lymphoma. *BMJ* 5848: 264-266.

Adedayo O, Grell G, Bellot P 2002. Hyperinfective strongyloidiasis in the medical ward: review of 27 cases in 5 years. *South Med J* 95: 711-716.

Amarante AFT, Oliveira-Sequeira TCG 2002. *Strongyloides venezuelensis* infection susceptibility of seven inbred strains of mice. *Arq Bras Med Vet Zootec* 54: 273-278.

Andrade ZA, Caymmi-Gomes M 1964. Pathology of fatal strongyloidiasis. *Rev Inst Med Trop São Paulo* 6: 28-34.

Arévalo SF, Cerrillo SG 2006. *Strongyloides stercoralis*: hallazgos histopatológicos en mucosa duodenal 1999-2005. *Rev Gastroenterol Peru* 26: 44-48.

Arrojo L 2002. Parásitos de animales silvestres en cautiverio en Lima, Perú. *Rev Peru Biol* 9: 118-120.

Arthur RP, Shelley WB 1958. *Larva currens*; a distinctive variant of cutaneous *larva migrans* due to *Strongyloides stercoralis*. *AMA Arch Derm* 78: 186-190.

Ashford RW, Barnish G, Viney ME 1992. *Strongyloides fuelleborni kellyi*: infection and disease in Papua New Guinea. *Parasitol Today* 8: 314-318.

Assefa S, Erko B, Medhin G, Assefa Z, Shimelis T 2009. Intestinal parasitic infections in relation to HIV/AIDS status, diarrhea and CD4 T-cell count. *BMC Infect Dis* 9: 155.

Augustine DL 1940. Experimental studies on the validity of species in the genus *Strongyloides*. *Am J Hyg* 32(D): 24-32.

Augustine DL, Davey DG 1939. Observations on a natural infection with *Strongyloides* in the dog. *J Parasitol* 25: 117-119.

Azira NM, Abdel Rahman MZ, Zeehaida M 2013. Review of patients with *Strongyloides stercoralis* infestation in a tertiary teaching hospital, Kelantan. *Malays J Pathol* 35: 71-76.

Azulay-Abulafia L, Spinelli L 2005. Revisando a hanseníase de Lucio e o fenômeno de Lucio. *Med Cutan Iber Lat Am* 33: 125-133.

Baek BK, Islam MK, Kim BS, Lim CW, Hur J, Oluoch AO, Kim CH, Kakoma I 2003. Characterization of the protective response against a homologous challenge infection with *Strongyloides venezuelensis* in rats. *Vet Parasitol* 113: 217-227.

Baek BK, Whang IS, Islam MK, Kim BS, Kakoma I 2002. Persistent infection with *Strongyloides venezuelensis* in the Mongolian gerbil (*Meriones unguiculatus*). *Korean J Parasitol* 40: 181-186.

Baumans V 2004. Use of animals in experimental research: an ethical dilemma? *Gene Ther* 11(Suppl 1): 64-66.

Baumans V 2005. Science-based assessment of animal welfare: laboratory animals. *Rev Sci Tech* 24: 503-514.

Barker GC, Rees HH 1990. Ecdysteroids in nematodes. *Parasitol Today* 6: 384-387.

Barrett KE, Neva FA, Gam AA, Cicmanec J, London WT, Phillips JM, Metcalfe DD 1988. The immune response to nematode parasites: modulation of mast cell numbers and function during *Strongyloides stercoralis* infections in nonhuman primates. *Am J Trop Med Hyg* 38: 574-581.

Bavay A 1876. Sur l'*Anguillule stercorale*. *C R Hebd Séances Acad Sci* 83: 694-696.

Bavay A 1877. Sur l'*Anguillule intestinale (Anguillula intestinalis)*, nouveau ver nématode, trouvé par le Dr. Normand chez les malades atteints de diarrhée de Cochinchine. *C R Hebd Séances Acad Sci* 84: 266-268.

Beach TEV 1936. Experimental studies on human and primate species of *Strongyloides* V. The free-living phase of the life cycle. *Am J Epidemiol* 23: 243-277.

Beltrán-Saavedra LF, Beldomenico PM, Gonzales JL 2009. Estudio coproparasitológico de mamíferos silvestres en cautiverio con destino a relocación en Santa Cruz, Bolivia. *Vet Zootec* 3: 51-60.

Bênex J, Lamy L, Lamy H 1961. Cycle biologique de *Strongyloides stercoralis*. Etude cinématographique des différentes phases. *Bull Soc Pathol Exot* 54: 19-21.

Berthelsen LO, Kristensen AT, Tranholm M 2011. Animal models of DIC and their relevance to human DIC: a systematic review. *Thromb Res* 128: 103-116.

Bethony J, Brooker S, Albonico M, Geiger SM, Loukas A, Diemert D, Hotez PJ 2006. Soil-transmitted helminth infections: ascariasis, trichuriasis, and hookworm. *Lancet* 367: 1521-1532.

Biagi F, López R, Viso J 1975. Analysis of symptoms and signs related with intestinal parasitosis in 5,215 cases. *Prog Drug Res* 19: 10-22.

Birmani NA, Dharejo AM, Khan MM, Shaikh AM 2012. First record of genus *Strongyloides* Grassi, 1879 (Nematoda: Strongyloidea) in Pakistan. *Sindh Univ Res Jour [Sci Ser]* 44: 143-144.

Bisoffi Z, Buonfrate D, Montresor A, Requena-Méndez A, Muñoz J, Krolewiecki AJ, Gotuzzo E, Mena MA, Chiodini PL, Anselmi M, Moreira J, Albonico M 2013. *Strongyloides stercoralis*: a plea for action. *PLoS Negl Trop Dis* 7: e2214.

Blankenhaus B, Klemm U, Eschbach ML, Sparwasser T, Huehn J, Kühl AA, Loddenkemper C, Jacobs T, Breloer M 2011. *Strongyloides ratti* infection induces expansion of Foxp3+ regulatory T cells that interfere with immune response and parasite clearance in BALB/c mice. *J Immunol* 186: 4295-4305.

Bolla RI, Roberts LS 1968. Gametogenesis and chromosomal complement in *Strongyloides ratti* (Nematoda: Rhabdiasoidea). *J Parasitol* 54: 849-855.

Bonne-Année S, Hess JA, Abraham D 2011. Innate and adaptive immunity to the nematode *Strongyloides stercoralis* in a mouse model. *Immunol Res* 51: 205-214.

Bonne-Année S, Kerepesi LA, Hess JA, O'Connell AE, Lok JB, Nolan TJ, Abraham D 2013. Human and mouse macrophages collaborate with neutrophils to kill larval *Strongyloides stercoralis*. *Infect Immun* 81: 3346-3355.

Brigandi RA, Rotman HL, Nolan TJ, Schad GA, Abraham D 1997. Chronicity in *Strongyloides stercoralis* infections: dichotomy of the protective immune response to infective and autoinfective larvae in a mouse model. *Am J Trop Med Hyg* 56: 640-646.

Brown HW, Perna VP 1958. An overwhelming strongyloides infection. *JAMA* 168: 1648-1651.

Buonfrate D, Requena-Mendez A, Angheben A, Muñoz J, Gobbi F, Van Den Ende J, Bisoffi Z 2013. Severe strongyloidiasis: a systematic review of case reports. *BMC Infect Dis* 13: 78.

Burns ER, Lou Y, Pathak A. 2004. Morphologic diagnosis of thrombotic thrombocytopenic purpura. *Am J Hematol* 75: 18-21.

Campos DM 1985. *Strongyloides cebus* Darling, 1911, confirmação de espécie. *Rev Patol Trop* 14: 173-219.

Caplan JP 1949. Creeping eruption and intestinal strongyloidiasis. *BMJ* 4600: 396.

Cardoso RA 1959. Estrongiloidíase na infância. Estudo anátomo-patológico de cinco casos. *J Ped* 24: 383-417.

Carrion R Jr, Patterson JL 2012. An animal model that reflects human disease: the common marmoset (*Callithrix jacchus*). *Curr Opin Virol* 2: 357-362.

Carrion R Jr, Ro Y, Hoosien K, Ticer A, Brasky K, de la Garza M, Mansfield K, Patterson JL 2011. A small nonhuman primate model for filovirus-induced disease. *Virology* 420: 117-124.

Carvalho ACT, Cisalpino EO, Pereira LH, Cisalpino PS, Melo AL 1991a. Simple procedures for collecting intestinal content samples from marmosets for

microbiological studies. In AB Rylands, AT Bernardes, *A Primatologia no Brasil 3*, Biodiversitas e Sociedade Brasileira de Primatologia, Belo Horizonte, p. 97-102.

Carvalho ACT, Cisalpino PS, Cisalpino EO, Pereira LH, Melo AL 1991b. Estudo da microbiota intestinal do mico-estrela (*Callithrix penicillata*) em diferentes estágios de lactação. In AB Rylands, AT Bernardes, *A Primatologia no Brasil 3*, Biodiversitas e Sociedade Brasileira de Primatologia, Belo Horizonte, p. 103-110.

Carvalho ACT, Cisalpino PS, Cisalpino EO, Pereira LH, Melo AL 1991c. Flora leveduriforme da cavidade oral do mico estrela *Callithrix penicillata* (Primates: Callitrichidae). In AB Rylands, AT Bernardes, *A Primatologia no Brasil 3*, Biodiversitas e Sociedade Brasileira de Primatologia, Belo Horizonte, p. 119-125.

Carvalho EM, Andrade TM, Andrade JA, Rocha H 1983. Immunological features in different clinical forms of strongyloidiasis. *Trans R Soc Trop Med Hyg* 77: 346-349.

Carvalho EM, Fonseca-Porto A 2004. Epidemiological and clinical interaction between HTLV-1 and *Strongyloides stercoralis*. *Parasite Immunol* 26: 487-497.

Carvalho EM, Gomes MC, Rocha HJP 1980. Septicemia por Gram negativos em portadores de estrogiloidiase grave (Comunicação). *Rev Méd Bahia* 26: 15-20.

Caymmi-Gomes, M 1980. Mecanismos patológicos relacionados à auto-endo-infecção na estrogiloidose humana fatal. *Rev Patol Trop* 9: 165-261.

Chellman GJ, Bussiere JL, Makori N, Martin PL, Ooshima Y, Weinbauer GF 2009. Developmental and reproductive toxicology studies in nonhuman primates. *Birth Defects Res B Dev Reprod Toxicol* 86: 446-462.

Cheong CU, Gau SJ, Lai CC 2013. *Strongyloides stercoralis* in sputum. *QJM*. No prelo (doi: 10.1093/qjmed/hct124).

Chitwood BG, Graham GL 1940. Absence of vitelline membranes on developing eggs in parasitic females of *Strongyloides ratti*. *J Parasitol* 26: 183-190.

Chow PKH 2008. Scientific considerations and choice of species. In PKH Chow, RTH Ng, BE Ogden, *Using Animal Models in Biomedical Research: A Primer for the Investigator*, World Scientific Publishing Co, Cingapura, p. 2-22.

Chow SC, Brown A, Pritchard D 2000. The human hookworm pathogen *Necator americanus* induces apoptosis in T lymphocytes. *Parasite Immunol* 22: 21-29.

Chu E, Whitlock WL, Dietrich RA 1990. Pulmonary hyperinfection syndrome with *Strongyloides stercoralis*. *Chest* 97: 1475-1477.

Cisalpino EO, Pereira LH, Carvalho ACT, Melo AL, Cisalpino OS 1991. *Rotavirus* em *Callithrix geoffroyi* Humboldt, 1812. In AB Rylands, AT Bernardes, *A Primatologia no Brasil 3*, Biodiversitas e Sociedade Brasileira de Primatologia, Belo Horizonte, p.111-117.

Concha R, Harrington W Jr, Rogers AI 2005. Intestinal strongyloidiasis recognition, management, and determinants of outcome. *J Clin Gastroenterol* 39: 203-211.

Conselho Federal de Medicina Veterinária 2012 [homepage na internet]. Brasília: Dispõe sobre procedimentos e métodos de eutanásia em animais e dá outras providências. Resolução n. 1.000 de 11 de maio de 2012 [acessado em 27 de setembro de 2013]. Disponível em http://www.cfmv.org.br/portal/legislacao/resolucoes/resolucao_1000.pdf.

Corrigan CJ 1999. Cellular effects of glucocorticoids. *Immunol Allergy Clin North Am* 19: 671-682.

Corte LD, Silva MV, Souza PR 2013. Simultaneous *larva migrans* and *larva currens* caused by *Strongyloides stercoralis*: A Case Report. *Case Rep Dermatol Med* 2013: ID381583.

Corti M, Villafaña MF, Trione N, Risso D, Abuín JC, Palmieri O 2011. Infección por *Strongyloides stercoralis*: estudio epidemiológico, clínico, diagnóstico y terapéutico en 30 pacientes. *Rev Chilena Infectol* 28: 217-222.

Cosgrove GE, Nelson B, Gengozian N 1968. Helminth parasites of the Tamarin *Saguinus fuscicollis*. *Lab Anim Care* 18: 654-656.

Costa NMA, Leite ACR, Guimarães MP, Lima WS 1986. Distribuição de helmintos parasitos de animais domésticos no Brasil. *Arq Bras Med Vet Zootec* 30: 465-579.

Costa-Cruz JM 2011. *Strongyloides stercoralis*. In DP Neves, AL Melo, PM Linardi, RWA Vitor. *Parasitologia humana*, 12ª ed., Atheneu, São Paulo, p. 295-305.

Coutinho HB, Robalinho TI, Coutinho VB, Almeida JR, Filho JT, King G, Jenkins D, Mahida Y, Sewell HF, Wakelin D 1996. Immunocytochemistry of mucosal changes in patients infected with the intestinal nematode *Strongyloides stercoralis*. *J Clin Pathol* 49: 717-720.

Coutinho SG, Dias LB, Ferreira LF, De Paola D, Silva JR 1961. Biópsia duodeno-jejunal em portadores de *Strongyloides stercoralis*. *Rev Bras Med* 18: 678-682.

Craven JL, Cantrell EG, Lewis MG 1971. *Strongyloides stercoralis* infection presenting as necrotizing jejunitis. *Trans R Soc Trop Med Hyg* 65: 532-533.

Cruz R, Rebouças G, Rocha H 1966. Fatal strongyloidiasis in patients receiving corticosteroids. *N Eng J Med* 275: 1093-1096.

Curry SH 2001. On the relationship between plasma concentrations of drugs and outcome of stroke studies in laboratory animals. *Ann N Y Acad Sci* 939: 297-308.

Czock D, Keller F, Rasche FM, Häussler U 2005. Pharmacokinetics and pharmacodynamics of systemically administered glucocorticoids. *Clin Pharmacokinet* 44: 61-98.

Dancesco P, Abeu J, Akakpo C, Iamandi I, Kacou E, Quenou F, Keusse-Assi J 2005. Les parasitoses intestinales dans un village de Côte d'Ivoire. I: essai de mise en place d'une stratégie de lutte et de prévention. *Santé* 15: 5-10.

Darling ST 1911. *Strongyloides* infections in man and animals in the Isthmian Canal Zone. *J Exp Med* 14: 1-24.

Dawkins HJ 1989. *Strongyloides ratti* infections in rodents: value and limitations as a model for human strongyloidiasis In DI Grove, *Strongyloidiasis: a major roundworm infection in man*, Taylor & Francis, Londres, p. 287-332.

Dawkins HJ, Grove DI 1982a. Attempts to establish infections with *Strongyloides stercoralis* in mice and other laboratory animals. *J Helminthol* 56: 23-26.

Dawkins HJ, Grove DI 1982b. Immunisation of mice against *Strongyloides ratti*. *Z Parasitenkd* 66: 327-333.

Dawkins HJ, Grove DI, Dunsmore JD, Mitchell GF 1980. *Strongyloides ratti*: susceptibility to infection and resistance to reinfection in inbred strains of mice as assessed by excretion of larvae. *Int J Parasitol* 10:125-129.

Dawkins HJ, Mitchel GF, Grove DI 1982. *Strongyloides ratti* infections in congenitally hypothyroid (nude) mice. *Aust J Exp Biol Med Sci* 60: 181-186.

De Ley P, Blaxter M 2002. Systematic position and phylogeny. In DL Lee, *The Biology of Nematodes*, Taylor and Francis, Londres, p. 1-30.

De Ley P, Blaxter M 2004. A new system for Nematoda. Combining morphological characters with molecular trees, and translating clades into ranks and taxa. *Nematol Monogr Perspect* 2: 633-653.

De Paola D 1962. Patologia da estrogiloidíase. *Bol Cent Estud Hosp Serv Estado* 14: 3-98.

De Paola D, Dias LB, Silva JR 1962. Enteritis due to *Strongyloides stercoralis*. A Report of 5 fatal cases. *Am J Dig Dis* 7: 1086-1098.

De Paoli A, Johnsen DO 1978. Fatal strongyloidiasis in gibbons (*Hylobates lar*). *Vet Pathol* 15: 31-39.

De Waal FBM 2012. Research chimpanzees may get a break. *PLoS Biol* 10: e1001291.

Deng MY, Zhang GS, Zhang Y, Xiao H, Dai CW, Xu YX, Zheng WL, Peng HL, Shen JK 2013. Analysis of clinical and laboratory characteristics in 42 patients with thrombotic thrombocytopenic purpura from a single center in China. *Transfus Apher Sci*. No prelo (doi: 10.1016/j.transci.2013.07.026.).

Denham DA, Suswillo RR, Hetherington CM 1989. Experimental *Brugia pahangi* and *B. malayi* infections of callitrichid primates. *J Helminthol* 63: 84-86.

Desportes C 1945. Sur *Strongyloides stercoralis* (Bavay 1876) et sur les *Strongyloides* de primates. *Ann Parasitol Hum Comp* 20: 160-190.

Dillard KJ, Saari SA, Anttila M 2007. *Strongyloides stercoralis* infection in a Finnish kennel. *Acta Vet Scand* 49: 37.

Dionisio D, Manneschi LI, di Lollo S, Orsi A, Tani A, Papucci A, Esperti F, Leoncini F 2000. *Strongyloides stercoralis*: ultrastructural study of newly hatched larvae within human duodenal mucosa. *J Clin Pathol* 53: 110-116.

Dorris M, Viney ME, Blaxter ML 2002. Molecular phylogenetic analysis of the genus *Strongyloides* and related nematodes. *Int J Parasitol* 32: 1507-1517.

Dorvigny-Scull MC, Castro O, Angel Núñez F, Capó V 2006. Estrongiloidosis diseminada en pacientes con SIDA: a propósito de dos casos. *Rev Cubana Med Trop* 58: 165-168.

Dreyer G, Fernandes-Silva E, Alves S, Rocha A, Albuquerque R, Addiss D 1996. Patterns of detection of *Strongyloides stercoralis* in stool specimens: Implications for diagnosis and clinical trials. *J Clin Microbiol* 34: 2569-2571.

Dwarakanath AD, Welton M, Ellis CJ, Allan RN 1994. Interrelation of strongyloidiasis and tuberculosis. *Gut* 35: 1001-1003.

Eberhardt AG, Mayer WE, Bonfoh B, Streit A 2008. The *Strongyloides* (Nematoda) of sheep and the predominant *Strongyloides* of cattle form at least two different, genetically isolated populations. *Vet Parasitol* 157: 89-99.

Eberhardt AG, Mayer WE, Streit A 2007. The free-living generation of the nematode *Strongyloides papillosus* undergoes sexual reproduction. *Int J Parasitol* 37: 989-1000.

Einsiedel L, Fernandes L 2008. *Strongyloides stercoralis*: a cause of morbidity and mortality for indigenous people in Central Australia. *Intern Med J* 38: 697-703.

Esaki Y, Hirokawa K, Fukazawa T, Matsuda T 1984. Immunohistochemical study on the liver in autopsy cases with disseminated intravascular coagulation (DIC) with reference to clinicopathological analysis. *Virchows Arch [Pathol Anat]* 404: 229-241.

Eschbach ML, Klemm U, Kolbaum J, Blankenhaus B, Brattig N, Breloer M 2010. *Strongyloides ratti* infection induces transient nematode-specific Th2 response and reciprocal suppression of IFN-gamma production in mice. *Parasite Immunol* 32: 370-383.

Eslamboli A 2005. Marmoset monkey models of Parkinson's disease: which model, when and why? *Brain Res Bull* 68: 140-149.

Fardet L, Généreau T, Poirot JL, Guidet B, Kettaneh A, Cabane J 2007. Severe strongyloidiasis in corticosteroid-treated patients: case series and literature review. *J Infect* 54: 18-27.

Faust EC 1933. Experimental studies on human and primate species of *Strongyloides* in the experimental host. II. The development of *Strongyloides* in the experimental host. *Am J Hyg* 18: 114-132.

Faust EC 1935. Experimental studies on human and primate species of *Strongyloides*. IV. The pathology of *Strongyloides* infection. *Arch Path* 19: 769-806.

Faust EC, Groat A 1940. Internal autoinfection in human strongyloidiasis. *Am J Trop Med* 20: 359-370.

Feitosa G, Bandeira AC, Sampaio DP, Badaro R, Brites C 2001: High prevalence of giardiasis and strongyloidiasis among HIV-infected patients in Bahia, Brazil. *Braz J Infect Dis* 5: 339-344.

- Finkelman FD, Katona IM, Urban JF Jr, Holmes J, Ohara J, Tung AS, Sample JV, Paul WE 1988. IL-4 is required to generate and sustain *in vivo* IgE responses. *J Immunol* 141: 2335-2341.
- Fleagle JG 1998. *Primate Adaptation and Evolution*, 2^a ed., Academic Press, Londres, 596 pp.
- Fornara P 1923. Un caso di ematuria da *Strongiloide intestinale*. *Policlinico [Prat]* 30: 75.
- Freedman DO 1991. Experimental infection of human subject with *Strongyloides* species. *Rev Infect Dis* 13: 1221-1226.
- Fróes HP 1929. Identificação de larvas de nematóide num exsudato pleural sero-hemorrágico (Nota prévia). *Bras Méd* 43: 515.
- Fróes HP 1930a. *Contribuição ao estudo da biologia do Strongyloides stercoralis. À margem de um caso raro, provavelmente inédito, de strongyloidose*, Tese de Concurso à Cátedra de Medicina Tropical, Faculdade de Medicina da Bahia, Salvador, 122 pp.
- Fróes HP 1930b. Identification of nematode larvae in the exudate of a sero-haemorrhagic pleural effusion. *J Trop Med Hyg* 33: 18-19.
- Fróes HP 1930c. Larves de *Strongyloides* dans un épanchement sero-hemorrhagique de la plèvre. *Ann Parasitol Hum Comp* 8: 171-172.
- Fülleborn F 1914. Untersuchungen über den Infektionsweg bei *Strongyloides* und *Ankylostomum* und die Biologie dieser Parasiten. *Arch Schiffs Tropenhyg* 18: 26-80.
- Fülleborn F 1926. Hautquaddeln un “Autoinfektion” bei *Strongyloides* trägern. *Arch Schiffs Tropenhyg* 30: 721-732.

Fülleborn F 1927. Über das Verhalten der Larven von *Strongyloides stercoralis*, Hakenwürmern und *Ascaris lumbricoides* im Körper des Wirtes und ein Versuch, es biologisch zu deuten. *Arch Schiffs Tropenhyg* 31: 151-202.

Gaburri D, Gaburri AK, Hubner E, Lopes MH, Ribeiro AM, Paulo GA, Pace FH, Gaburri PD, Ornellas AT, Ferreira JO, Chebli JM, Ferreira LE, Souza AF 1997. Parasitoses intestinais e cirrose hepática. *Arq Gastroenterol* 34: 7-12.

Gage JG 1911. A case of *Strongyloides intestinalis* with larvae in the sputum. *Arch Intern Med* 7: 55-59.

Galimberti R, Pontón A, Zaputovich FA, Velasquez L, Galimberti G, Torre A, Kowalczyk A 2009. Disseminated strongyloidiasis in immunocompromised patients - report of three cases *Int J Dermatol* 48: 975-978.

Galioto AM, Hess JA, Nolan TJ, Schad GA, Lee JJ, Abraham D 2006. Role of eosinophils and neutrophils in innate and adaptive protective immunity to larval *Strongyloides stercoralis* in mice. *Infect Immun* 74: 5730-5738.

Galliard H 1951. Recherches sur l'infestation expérimentale à *Strongyloides stercoralis* au Tonkin (2^e note). *Ann Parasitol Hum Comp* 26: 67-84.

Galliard H 1967. Pathogenesis of *Strongyloides*. *Helminthol Abstr* 36: 247-260.

Galliard H, Berdonneau R 1953. Strongyloidose expérimentale chez le chien. Effets de la cortisone. Resultats du test de thorn à l'hormone corticotrope (ACTH). *Ann Parasitol Hum Comp* 28: 163-171.

Gann PH, Neva FA, Gam AA (1994) A randomized trial of single and two-dose ivermectin versus thiabendazole for treatment of strongyloidiasis. *J Infect Dis* 169: 1076–1079

Gaspar AM, Vitral CL, Marchevsky RS, Yoshida CF, Schatzmayr HG 1992. A Brazilian hepatitis A virus isolated and adapted in primate and primate cell line as a chance for the development of a vaccine. *Mem Inst Oswaldo Cruz* 87: 449-450.

Gavrieli Y, Sherman Y, Ben-Sasson SA 1992. Identification of programmed cell death *in situ* via specific labeling of nuclear DNA fragmentation. *J Cell Biol* 119: 493-501.

Gazzinelli SEP 2005. *Reinfecção de Mus musculus da linhagem AKR/J por Strongyloides venezuelensis Brumpt, 1934*, Dissertação de Mestrado, Universidade Federal de Minas Gerais, Belo Horizonte, 86 pp.

Gazzinelli SEP, Melo AL 2008. Interação entre *Strongyloides venezuelensis* e *Schistosoma mansoni* em camundongos da linhagem AKR/J. *Rev Ci Méd Biol* 7: 149-155.

Gazzinelli-Guimarães PH, Souza-Fagundes EM, Cancado GG, Martins VG, Dhom-Lemos LC, Ricci ND, Fiuza JA, Bueno LL, Miranda RR, Guatimosim S, Gazzinelli A, Correa-Oliveira R, Bartholomeu DC, Fujiwara RT 2013. Cell apoptosis induced by hookworm antigens: a strategy of immunomodulation. *Front Biosci [Elite Ed]* 5: 662-675.

Genta RM 1989a. Global prevalence of strongyloidiasis: critical review with epidemiologic insight into the prevention of disseminated disease. *Rev Infect Dis* 11: 755-767.

Genta RM 1989b. *Strongyloides stercoralis*: loss of ability to disseminate after repeated passage in laboratory beagles. *Trans R Soc Trop Med Hyg* 83: 539-541.

Genta RM 1992. Dysregulation of strongyloidiasis: a new hypothesis. *Clin Microbiol Rev* 5: 345-355.

Genta RM, Caymmi-Gomes M 1989. Pathology. In DI Grove, *Strongyloidiasis: a major roundworm infection of man*, Taylor & Francis, Londres, p. 105-132.

Genta RM, Harper JS, Gam AA, London WI, Neva FA 1984. Experimental disseminated strongyloidiasis in *Erythrocebus patas*. II. Immunology. *Am J Trop Med Hyg* 33: 444-450.

Genta RM, Schad GA, Heliman ME 1986. *Strongyloides stercoralis*: parasitological, immunological and pathological observations in immunosuppressed dogs. *Trans R Soc Trop Med Hyg* 80: 34-41.

Ghofrani HA, Voswinckel R, Reichenberger F, Weissmann N, Schermuly RT, Seeger W, Grimminger F 2006. Hypoxia- and non-hypoxia-related pulmonary hypertension - established and new therapies. *Cardiovasc Res* 72: 30-40.

Ghosh K, Ghosh K 2007. *Strongyloides stercoralis* septicaemia following steroid therapy for eosinophilia: report of three cases. *Trans R Soc Trop Med Hyg* 101: 1163-1165.

Gigley JP, Bhadra R, Moretto MM, Khan IA 2012. T cell exhaustion in protozoan disease. *Trends Parasitol* 28: 377-384.

Gill GV, Bell DR 1979. *Strongyloides stercoralis* infection in former Far East prisoners of war. *BMJ* 6190: 572-574.

Gill GV, Welch E, Bailey JW, Bell DR, Beeching NJ 2004. Chronic *Strongyloides stercoralis* infection in former British Far East prisoners of war. *QJM* 97: 789-795.

Golgi C, Monti A 1884. Intorno ad una questione elmintologica. *Rend R Ist Lomb di Sc e Lett [Seconda ser]* 17: 285-288.

Gowans JL 1974. Alternatives to animal experiments in medical research. *BMJ* 5907: 557-559.

Graham GL 1936. Studies on *Strongyloides*. I. *S. ratti* in parasitic series, each generation in the rat established with a single homogonic larva. *Am J Hyg* 24: 71-87.

Grassi GB 1879a. Parassitologia umana. *Med Contemp* 3, 495-497.

Grassi GB 1879b. Sovra l'*Anguillula intestinale*. *Rend R Ist Lomb di Sc e Lett [Seconda ser]* 12: 228-233.

Grassi GB 1882. Anchylostomi e anguillule. *Gazz Osp Clin* 3: 325.

Grassi GB 1883. Un'altra nota sulle anguillule e sugli anchilostomi. *Gior d R Accad di Med di Torino [Terza ser]* 31: 119-121.

Grassi GB, Parona C 1879. Sovra l'*Anguillula intestinale* (dell'uomo) e sopra embrioni probabilmente d'*Anguillula intestinale*. *Arch per le Sc Med* 3: 1-15.

Griffiths GD, Brown AP, Hooi DS, Pearce PC, Hornby RJ, Scott L, Pritchard DI 2008. Development of a model of hookworm infection exhibiting salient characteristics of human infection. *Am J Trop Med Hyg* 78: 936-945.

Grove DI 1980. Strongyloidiasis in allied ex-prisoners of war in Southeast Asia. *BMJ* 6214: 598-601.

Grove DI, Heenan PJ, Northern C 1983. Persistent and disseminated infections with *Strongyloides stercoralis* in immunosuppressed dogs. *Int J Parasitol* 13: 483-490.

Grove DI, Lumsden J, Northern C 1988. Efficacy of albendazole against *Strongyloides ratti* and *S. stercoralis* *in vitro*, in mice, and in normal and immunosuppressed dogs. *J Antimicrob Chemother* 21: 75-84.

Grove DI, Northern C 1982. Infection and immunity in dogs infected with a human strain of *Strongyloides stercoralis*. *Trans R Soc Trop Med Hyg* 76: 833-838.

Groves CP 2001. *Primate Taxonomy*, Smithsonian Institution Press, Washington, 350 pp.

Harper JS III, Genta RM, Gam A, London WT, Neva FA 1984. Experimental disseminated strongyloidiasis in *Erythrocebus patas*. I. Pathology. *Am J Trop Med Hyg* 33: 431-443.

Harper JS III, Rice JM, London WT, Sly DL, Middleton C 1982. Disseminated strongyloidiasis in *Erythrocebus patas*. *Am J Prim* 3: 89-98.

Harris RA Jr, Musher DM, Fainstein V, Young EJ, Clarridge J 1980. Disseminated strongyloidiasis. Diagnosis made by sputum examination. *JAMA* 244: 65-66.

Hart BA, Vogels J, Bauer J, Brok HP, Blezer E 2004. Non-invasive measurement of brain damage in a primate model of multiple sclerosis. *Trends Mol Med* 10: 85-91.

Hartmann W, Eschbach ML, Breloer M 2012. *Strongyloides ratti* infection modulates B and T cell responses to third party antigens. *Exp Parasitol* 132: 69-75.

Hasegawa H, Sato H, Fujita S, Nguema PP, Nobusue K, Miyagi K, Kooriyama T, Takenoshita Y, Noda S, Sato A, Morimoto A, Ikeda Y, Nishida T 2010. Molecular

identification of the causative agent of human strongyloidiasis acquired in Tanzania: dispersal and diversity of *Strongyloides* spp. and their hosts. *Parasitol Int* 59: 407-413.

Hershkovitz P 1977a. *Callithrix jacchus* Linnaeus, Tufted-ear Marmosets or Ouistitis: 1. History, characters, subspecies. In P Hershkovitz, *Living New World monkeys (Platyrrhini): with an introduction to primates*, vol. 1, University of Chicago Press, Chicago, p. 489-527.

Hershkovitz P 1977b. New World monkey parasites. In P Hershkovitz, *Living New World monkeys (Platyrrhini): with an introduction to primates*, vol. 1, University of Chicago Press, Chicago, p. 368-396.

Hiddleston WA 1978. The production of the common marmoset *Callithrix penicillata* as a laboratory animal. In DJ Chivers, W Lane-Petter, *Recent Advances in Primatology*, vol. 2, Academic Press, Londres, p. 173-182.

Hill WO 1969. The use of primates in biomedical studies: A review of suitable species. *Ann New York Acad Sci* 162: 7-14.

Hirata T, Uchima N, Kishimoto K, Zaha O, Kinjo N, Hokama A, Sakugawa H, Kinjo F, Fujita J 2006. Impairment of host immune response against *Strongyloides stercoralis* by human T cell lymphotropic virus type 1 infection. *Am J Trop Med Hyg* 74: 246-249.

Ho PL, Luk WK, Chan AC, Yuen KY 1997. Two cases of fatal strongyloidiasis in Hong Kong. *Pathology* 29:324-326.

Hoerauf A, Satoguina J, Saefel M, Specht S 2005. Immunomodulation by filarial nematodes. *Parasite Immunol* 27: 417-429.

- Horii Y, Khan AI, Nawa Y 1993. Persistent infection of *Strongyloides venezuelensis* and normal expulsion of *Nippostrongylus brasiliensis* in Mongolian gerbils, *Meriones unguiculatus*, with reference to the cellular responses in the intestinal mucosa. *Parasite Immunol* 15: 175-179.
- Hotchkiss RS, Monneret G, Payen D 2013. Immunosuppression in sepsis: a novel understanding of the disorder and a new therapeutic approach. *Lancet Infect Dis* 13: 260-268.
- Huchton P, Horn R 1959. Strongyloidiasis. *J Pediatr* 55: 602-608.
- Johannessen I, Crawford DH 1999. *In vivo* models for Epstein-Barr virus (EBV)-associated B cell lymphoproliferative disease (BLPD). *Rev Med Virol* 9: 263-277.
- Johnson AD 1962. Experimental infection of the raccoon with *Strongyloides stercoralis*. *J Parasitol* 48: 332.
- Jones CA 1950. Clinical studies in human strongyloidiasis. I. Semeiology. *Gastroenterology* 16: 743-756.
- Jongsuksuntigul P, Intapan PM, Wongsaroj T, Nilpan S, Singthong S, Veerakul S, Maleewong W 2003. Prevalence of *Strongyloides stercoralis* infection in northeastern Thailand (agar plate culture detection). *J Med Assoc Thai* 86: 737-741.
- Kapel CM, Nansen P 1996. Gastrointestinal helminths of Arctic foxes (*Alopex lagopus*) from different bioclimatological regions in Greenland. *J Parasitol* 82: 17-24.
- Keiser PB, Nutman TB 2004. *Strongyloides stercoralis* in the immunocompromised population. *Clin Microbiol Rev* 17: 208-217.

Kennedy S, Campbell RM, Lawrence JE, Nichol GM, Rao DM 1989. A case of severe *Strongyloides stercoralis* infection with jejunal perforation in an Australian ex-prisoner-of-war. *Med J Aust* 150: 92-93.

Kerlin RL, Nolan TJ, Schad GA 1995. *Strongyloides stercoralis*: histopathology of uncomplicated and hyperinfective strongyloidiasis in the Mongolian gerbil, a rodent model for human strongyloidiasis. *Int J Parasitol* 25: 411-420.

Khan AI, Horii Y, Nawa Y 1993a. Defective mucosal immunity and normal systemic immunity of Mongolian gerbils, *Meriones unguiculatus*, to reinfection with *Strongyloides venezuelensis*. *Parasite Immunol* 15: 565-571.

Khan AI, Horii Y, Tiura R, Sato Y, Nawa Y 1993b. Mucosa mast cells and the expulsive mechanisms of mice against *Strongyloides venezuelensis*. *Int J Parasitol* 23: 551-555.

Kharchenko VA, Tkach VV 1992. [The first record of a *Strongyloides* nematode (Nematoda, Strongyloididae) from mustelids of the Ukraine]. *Vestnik Zoologii* 26: 61-63. (Resumo em inglês).

Kia EB, Rahimi HR, Mirhendi H, Nilforoushan MR, Talebi A, Zahabiun F, Kazemzadeh H, Meamar AR 2008. A case of fatal strongyloidiasis in a patient with chronic lymphocytic leukemia and molecular characterization of the isolate. *Korean J Parasitol* 46: 261-263.

Kindlovits A, Kindlovits LM 2009a. Enfermidades parasitárias. In A Kindlovits, LM Kindlovits, *Clínica e Terapêutica em Primatas Neotropicais*, 2ª ed., L.F. Livros de Veterinária, Rio de Janeiro, p. 211-244.

Kindlovits A, Kindlovits LM 2009b. Reconhecimento físico. In A Kindlovits, LM Kindlovits, *Clínica e Terapêutica em Primatas Neotropicais*, 2ª ed., L.F. Livros de Veterinária, Rio de Janeiro, p. 53-67.

Kimura E, Shintoku Y, Kadosaka T, Fujiwara M, Kondo S, Itoh M 1999. A second peak of egg excretion in *Strongyloides ratti*-infected rats: its origin and biological meaning. *Parasitology* 119: 221-226.

Kinjo T, Tshako K, Nakazato I, Ito E, Sato Y, Koyanagi Y, Iwamasa T 1998. Extensive intra-alveolar haemorrhage caused by disseminated strongyloidiasis. *Int J Parasitol* 28: 323-330.

Kishimoto K, Hokama A, Hirata T, Ihama Y, Nakamoto M, Kinjo N, Kinjo F, Fujita J 2008. Endoscopic and histopathological study on the duodenum of *Strongyloides stercoralis* hyperinfection. *World J Gastroenterol* 14: 1768-1773.

Korenaga M, Hitoshi Y, Takatsu K, Tada I 1994. Regulatory effect of anti-interleukin-5 monoclonal antibody on intestinal worm burden in primary infection with *Strongyloides venezuelensis* in mice. *J Parasitol* 24: 951-957.

Korenaga M, Nawa Y, Tada I 1986. IgE response in *Strongyloides ratti* infected rats with special reference to the life cycle of the parasite. *Z Parasitenkd* 72: 213-218.

Kramski M, Mätz-Rensing K, Stahl-Hennig C, Kaup FJ, Nitsche A, Pauli G, Ellerbrok H 2010. A novel highly reproducible and lethal nonhuman primate model for orthopox virus infection. *PLoS One* 5: e10412.

Kreis HA 1932. Studies on the genus *Strongyloides*. *Am J Trop Med Hyg* 16: 450-491.

Krolewiecki AJ, Lammie P, Jacobson J, Gabrielli AF, Levecke B, Socias E, Arias LM, Sosa N, Abraham D, Cimino R, Echazú A, Crudo F, Vercruysse J, Albonico M 2013.

A public health response against *Strongyloides stercoralis*: time to look at soil-transmitted helminthiasis in full. *PLoS Negl Trop Dis* 7: e2165.

Kuntz RE, Myers BJ 1972. Parasites of South American primates. *Int Zoo Yearb* 12: 61-68.

Lam CS, Tong MK, Chan KM, Siu YP 2006. Disseminated strongyloidiasis: a retrospective study of clinical course and outcome. *Eur J Clin Microbiol Infect Dis* 25: 14-18.

Langeron M 1949. *Précis de Microscopie*, 7^a ed., Masson et Cie, Paris, 1430 pp.

Lasch HG, Heene DL, Huth K, Sandritter W 1967. Pathophysiology, clinical manifestations and therapy of consumption-coagulopathy ("Verbrauchskoagulopathie"). *Am J Cardiol* 20: 381-391.

Laudanna AA, Sipahi A, Faria RM, Simionato C, Moraes Filho, JP, Betarello A 1978. Biópsia de intestino delgado; a propósito de 56 casos. *R Hosp Clin Fac Med São Paulo* 33: 88-94.

Leentjens J, Kox M, van der Hoeven JG, Netea MG, Pickkers P 2013. Immunotherapy for the adjunctive treatment of sepsis: from immunosuppression to immunostimulation. Time for a paradigm change? *Am J Respir Crit Care Med* 187: 1287-1293.

Leichtenstern O 1898. Über *Anguillula intestinalis*. *Dtsch Med Wochenschr* 24: 118-121 *apud* Thayer WS 1901. On the occurrence of *Strongyloides stercoralis* in the United States. *J Exp Med* 6: 75-105.

Leuckart R 1883. Über die Lebensgeschichte der sogenannten *Anguillula stercoralis* und deren Beziehungen zu der sogenannten *Anguillula intestinalis*. Bericht über die

Verhandlungen der königlich sächsischen. *Gesellsch Wiss Leipzig Math-Phys* 34: 84-107 *apud* Grove DI 1990. *Strongyloides stercoralis* and strongyloidiasis. In Grove DI, *A history of human helminthology*, CAB International, Wallingford, p. 543-570.

Levi M, Ten-Cate H 1999. Disseminated intravascular coagulation. *N Engl J Med* 341: 586-592.

Levine ND 1970. Protozoan parasites of nonhuman primates as zoonotic agents. *Lab Anim Care* 20: 377-382.

Lima D, Spíndola DB, Dias LO, Tomaz C, Barros M 2008. Effects of acute systemic cocaine administration on the cortisol, ACTH and prolactin levels of black tufted-ear marmosets. *Psychoneuroendocrinology* 33: 321-327.

Link K, Orenstein R 1999. Bacterial complications of strongyloidiasis: *Streptococcus bovis* meningitis. *South Med J* 92: 728-731.

Little MD 1966a. Comparative morphology of six species of *Strongyloides* (Nematoda) and redefinition of the genus. *J Parasitol* 52: 69-84.

Little MD 1966b. Seven new species of *Strongyloides* (Nematoda) from Louisiana. *J Parasitol* 52: 85-97.

Loeb JM, Hendee WR, Smith SJ, Schwartz MR 1989. Human vs animal rights. In defense of animal research. *JAMA* 262: 2716-2720.

Loew FM, Cohen BJ 2002. Laboratory animal medicine: Historical perspectives. In JG Fox, LC Anderson, FM Loew, FW Quimby, *Laboratory Animal Medicine*, 2^a ed., Academic Press, San Diego and Londres, p. 1-17.

Loke P, MacDonald A S, Robb A, Maizels R M, Allen JE 2000. Alternatively activated macrophages induced by nematode infection inhibit proliferation via cell-to-cell contact. *Eur J Immunol* 30: 2669-2678.

Looss A 1905. Die Wanderung der *Ancylostoma duodenale* und *Strongyloides*-Larven von der Haut nach dem Darm. *Compt Rend Congrès Internat Zool* 6: 225-233 *apud* Grove DI 1990. *Strongyloides stercoralis* and strongyloidiasis. In DI Grove, *A history of human helminthology*, CAB International, Wallingford, p. 543-570.

Lucas SB 1990. Missing infections in AIDS. *Trans R Soc Trop Med Hyg* 84 (Suppl. 1): 34-38.

Luna LG 1968. *Manual of histologic staining methods of the Armed Forces Institute of Pathology*, 3^a ed., McGraw-Hill, Nova Iorque, 258 pp.

Lunn SF, Hearn JP 1978. Breeding marmosets for medical research. In DJ Chivers, W Lane-Petter, *Recent Advances in Primatology*, vol. 2. Academic Press, Londres, p. 183-185.

Lutz, A 1885. Über eine Rhabdonemaart des Schweines, so wie über den Befund der *Rhabdonema strongyloides* (*Anguillula intestinalis* und *stercoralis*) beim Menschen in Brasilien. *Centralbl Klin Med* 6: 385-390.

Lutz A 1919. O *Schistosomum mansoni* e a schistosomose, segundo observações feitas no Brasil. *Mem Inst Oswaldo Cruz* 11: 121-155.

Luz ACR 1880. Investigações helminthologicas com applicação a Pathologia Brasileira, Rio de Janeiro *apud* Roncière B. L'anguilule stercorale et l'ankylostome duodenal au Brésil. *Arch Med Nav* 34: 462-468.

- Macfarlane S, Dillon JF 2007. Microbial biofilms in the human gastrointestinal tract. *J Appl Microbiol* 102: 1187-1196.
- Machado ER, Carlos D, Lourenço EV, Sorgi CA, Silva EV, Ramos SG, Ueta MT, Aronoff DM, Faccioli LH 2009. Counterregulation of Th2 immunity by interleukin 12 reduces host defenses against *Strongyloides venezuelensis* infection. *Microbes Infect* 11: 571-578.
- Machado ER, Carlos D, Sorgi CA, Ramos SG, Souza DI, Soares EG, Costa-Cruz JM, Ueta MT, Aronoff DM, Faccioli LH 2011. Dexamethasone effects in the *Strongyloides venezuelensis* infection in a murine model. *Am J Trop Med Hyg* 84: 957-966.
- Mager DE, Lin SX, Blum RA, Lates CD, Jusko WJ 2003. Dose equivalency evaluation of major corticosteroids: pharmacokinetics and cell trafficking and cortisol dynamics. *J Clin Pharmacol* 43: 1216-1227.
- Maizels RM, Balic A, Gomez-Escobar N, Nair M, Taylor MD, Allen JE 2004. Helminth parasites - masters of regulation. *Immunol Rev* 201: 89-116.
- Mangali A, Sasabone P, Syafruddin, Abadi K, Hasegawa H, Toma T, Kamimura K, Hasan M, Miyagi I, Mogi M 1994. Prevalence of intestinal helminthic infections in Kao District, north Halmahera, Indonesia. *Southeast Asian J Trop Med Public Health* 25: 737-744.
- Mansfield K 2003. Marmoset models commonly used in biomedical research. *Comp Med* 53: 383-392.
- Mansfield LS, Alavi A, Wortman JA, Schad GA 1995. Gamma camera scintigraphy for direct visualization of larval migration in *Strongyloides stercoralis*-infected dogs. *Am J Trop Med Hyg* 52: 236-240.

Mansfield LS, Schad GA 1992. *Strongyloides stercoralis* infection in IgA-deficient dogs. *Am J Trop Med Hyg* 47: 830-836.

Mapeli EB, Nascimento AA, Arantes IG 2008. Infecções naturais por *Strongyloides* Grassi, 1879 em *Crypturellus undulatus* Temminck, 1815 e *Crypturellus parvirostris* Wagler, 1827 (Tinamidae) de vida livre, nos estados do Mato Grosso do Sul e de São Paulo, Brasil. *Ars Vet* 21: 199-202.

Marcos LA, Terashima A, Dupont HL, Gotuzzo E 2008. *Strongyloides* hyperinfection syndrome: an emerging global infectious disease. *Trans R Soc Trop Med Hyg* 102: 314-318.

Marinho SD 1963. Estrongiloidose fatal com verificação anatomo-patológica do parasito no cérebro. *Hosp* 64: 615-623.

Marques CC, Zago-Gomes MP, Gonçalves CS, Pereira FE 2010. Alcoholism and *Strongyloides stercoralis*: daily ethanol ingestion has a positive correlation with the frequency of *Strongyloides* larvae in the stools. *PLoS Negl Trop Dis* 4: e717.

Marques-Neto OP, Castro PHG, Muniz JAC, Lima EM, Scalercio SRA, Silva GA 2011. Diversidade parasitária de *Saguinus niger* (É. Geoffroy, 1803) em fragmento florestal urbano, Ananindeua, PA. In: Congresso Brasileiro de Primatologia Primatologia, XIV, Curitiba. *Resumos...*

Martins WA 2004. *Efeitos da microbiota digestiva normal, ceftazidina e dexametasona no curso da estrongiloidíase experimental em camundongos das linhagens NIH e AKR/J*, Tese de Doutorado, Universidade Federal de Minas Gerais, Belo Horizonte, 112 pp.

Martins WA, Melo AL, Nicoli JR, Cara DC, Carvalho MA, Lana MA, Vieira EC, Farias LM 2000. A method of decontaminating *Strongyloides venezuelensis* larvae for

the study of strongyloidiasis in germ-free and conventional mice. *J Med Microbiol* 49: 387-390.

Martins WA, Melo AL, Nicoli JR, Carvalho MA, Lana MA, Vieira EC, Farias LM 1999. The obtaining of infective larvae of *Strongyloides venezuelensis* under axenic conditions. *Microecol Therapy* 28: 63-70.

Martins WA, Nicoli JR, Farias LM, Carvalho MAR, Cara DC, Melo AL 2009. *Strongyloides venezuelensis*: efeito de antimicrobiano e imunossupressor no curso da infecção em camundongos da linhagem AKR/J. *Rev Ciênc Méd Biol* 8: 315-324.

Maruyama H, El-Malky M, Kumagai T, Ohta N 2003. Secreted adhesion molecules of *Strongyloides venezuelensis* are produced by oesophageal glands and are components of the wall of tunnels constructed by adult worms in the host intestinal mucosa. *Parasitology* 126: 165-171.

Maruyama H, Yabu Y, Yoshida A, Nawa Y, Ohta N 2000. A role of mast cell glycosaminoglycans for the immunological expulsion of intestinal nematode, *Strongyloides venezuelensis*. *J Immunol* 164: 3749-3754.

Mati VLT 2009. *Efeitos da dexametasona e pentoxifilina na esquistossomose mansoni experimental: Aspectos do parasitismo e histopatologia hepática em camundongos da linhagem AKR/J*, Dissertação de Mestrado, Universidade Federal de Minas Gerais, Belo Horizonte, 158 pp.

Mati VL, Ferreira-Junior FC, Pinto HA, Melo AL 2013a. *Strongyloides cebus* (Nematoda: Strongyloididae) in *Lagothrix cana* (Primates: Atelidae) from the Brazilian Amazon: Aspects of clinical presentation, anatomopathology, treatment and parasitic biology. *J Parasitol*. No prelo (doi: 10.1645/13-288.1).

Mati VLT, Lima TO, Melo AL 2005. Parasitismo natural de serpentes das famílias Boidae e Colubridae pelo *Strongyloides ophidiae* Pereira, 1929. In: Congresso Brasileiro de Parasitologia, XIX, 2005, Porto Alegre. *Resumos...*

Mati VLT, Martins WA, Gazzinelli-Guimarães PH, Fujiwara RT, Melo AL 2011a. Aspectos da infecção experimental de *Callithrix penicillata* pelo *Necator americanus*. In: Congresso Brasileiro de Primatologia, XIV, Curitiba. *Resumos...*

Mati VLT, Melo AL 2012. Infecção experimental de *Meriones unguiculatus* por um isolado humano de *Strongyloides stercoralis* mantido em calitriquíneos. In: Encontro de Pesquisa em Parasitologia, III, Belo Horizonte. *Anais...*

Mati VLT, Pinto HA, Melo AL 2011b. Nematódeos de *Liophis miliaris* (Squamata: Dipsadidae) de Minas Gerais, Brasil. In: Encontro de Parasitologia II, Belo Horizonte. *Anais...*

Mati VLT, Pinto HA, Melo AL 2013b. *Strongyloides cruzi* (Rhabditida: Strongyloididae) in *Ophiodes striatus* (Squamata: Anguillidae) from Brazil: new host and locality records with taxonomic comments on *Strongyloides* of lizards. *Neotrop Helminthol.* No prelo.

McClure HM, Strozier LM, Keeling ME, Healy GR 1973. Strongyloidosis in two infant orangutans. *J Am Vet Med Assoc* 15: 629-632.

Melo AL 1995. *Strongyloides stercoralis*. In DP Neves, AL Melo, O Genaro, PM Linardi, *Parasitologia humana*, 9ª ed., Atheneu, São Paulo, p. 297-305.

Melo AL 2003. *Tópicos em Helminologia: Colheita, fixação, coloração e montagem de helmintos*. Instituto de Ciências Biológicas, Universidade Federal de Minas Gerais, Belo Horizonte, 67 pp.

Melo AL 2004. Helminths parasites of *Callithrix geoffroyi* marmosets (Primates, Callitrichidae). *Lab Prim Newsl* 43: 7-9.

Melo AL, Hermeto MV, Bicalho RS, Vargas AP, Favaretto FJ, Pereira LH 1994. *Schistosoma mansoni*: the effect of dexamethasone on the cercariae schistosomulum transformation *in vivo*. *Rev Inst Med Trop Sao Paulo* 36: 89-93.

Melo AL, Mati VLT, Martins WA 2012. *Callithrix penicillata* as a nonhuman primate model for strongyloidiasis. *Primates* 53: 303-309.

Melo AL, Pereira LH 1986. Sobre o parasitismo por *Primasubulura jacchi* em *Callithrix penicillata* (Primates, Callitrichidae). In MT Mello, *A primatologia no Brasil 2*, Sociedade Brasileira de Primatologia, Brasília, p. 483-488.

Melo AL, Vasconcelos AC, Gazzinelli SEP 2006. Alterações histopatológicas em camundongos AKR/J reinfetados por *Strongyloides venezuelensis*. *Rev Ciênc Méd Biol* 5: 7-12.

Mendes EA, Lima WS, Melo AL 2008. Development of *Fasciola hepatica* in *Lymnaea columella* infected with miracidia derived from cattle and marmoset infections. *J Helminthol* 82: 81-84.

Mendonça SC, Gonçalves-Pires MR, Rodrigues RM, Ferreira A Jr, Costa-Cruz JM 2006. Is there an association between positive *Strongyloides stercoralis* serology and diabetes mellitus? *Acta Trop* 99: 102-105.

Mitchell IJ, Carroll CB 1997. Reversal of parkinsonian symptoms in primates by antagonism of excitatory amino acid transmission: potential mechanisms of action. *Neurosci Biobehav Rev* 21: 469-475.

Miyazaki M, Tamura M, Kabashima N, Serino R, Shibata T, Miyamoto T, Furuno Y, Nishio T, Ohara J, Sakurai T, Otsuji Y 2010. Minimal change nephrotic syndrome in a patient with strongyloidiasis. *Clin Exp Nephrol* 14: 367-371.

Moqbel R 1980. Histopathological changes following primary, secondary and repeated infections of rats with *Strongyloides ratti*, with special reference to tissue eosinophils. *Parasite Immunol* 2: 11-27.

Moraes RG 1948. Contribuição para o estudo do *Strongyloides stercoralis* e da estrogiloidíase no Brasil. *Rev Serv Espec Saúde Pública* 1: 507-624.

Moravec F, Barus V, Rysavy B 1987. Some parasitic nematodes, excluding Heterakidae and Pharyngodonidae, from amphibians and reptiles in Egypt. *Folia Parasitol* 34: 255-267.

Murali A, Rajendiran G, Ranganathan K, Shanthakumari S 2010. Disseminated infection with *Strongyloides stercoralis* in a diabetic patient. *Indian J Med Microbiol.* 28: 407-408.

Nakai ES, Amarante AFT 2001. Infecção experimental de camundongos (*Mus musculus*) e ratos (*Rattus norvegicus*) com *Strongyloides venezuelensis*. *Rev Bras Parasitol Vet* 10: 1-6.

National Research Council (US) 2003. *Nutrient Requirements of Nonhuman Primates*, 2^a rev ed, National Academy Press, Washington, 286 pp.

Navarro P, Lluch J 1993. *Strongyloides natricis* sp. n. (Strongyloididae), un nouveau nématode parasite de *Natrix maura* (L. 1758) (Colubridae) en Espagne. *Ann Parasitol Hum Comp* 68: 136-138.

Navarro P, Lluch J, Izquierdo S 1989. *Strongyloides mascomai* sp. n. (Strongyloididae): un nouveau nématode parasite de *Rana perezi* Seoane, 1885 (Amphibia: Ranidae) de l'est de l'Espagne. *Ann Parasitol Hum Comp* 64: 315-318.

Nawa Y, Ishikawa N, Tsuchiya K, Horii Y, Abe T, Khan AI, Bing-Shi, Itoh H, Ide H, Uchiyama F 1994. Selective effector mechanisms for the expulsion of intestinal helminths. *Parasite Immunol* 16: 333-338.

Neefe LI, Pinilla O, Garagusi VF, Bauer H 1973. Disseminated strongyloidiasis with cerebral involvement. A complication of corticosteroid therapy. *Am J Med* 55: 832-838.

Negrão-Corrêa D 2001. Importance of immunoglobulin E (IgE) in the mechanism against gastrointestinal nematode infection: Looking at the intestinal mucosae. *Rev Inst Med Trop São Paulo* 43: 277-285.

Negrão-Corrêa D, Pinho V, Souza DG, Pereira AT, Fernandes A, Scheuermann K, Souza AL, Teixeira MM 2006. Expression of IL-4 receptor on non-bone marrow-derived cells is necessary for the timely elimination of *Strongyloides venezuelensis* in mice, but not for intestinal IL-4 production. *Int J Parasitol* 36: 1185-1195.

Nelson M, Lever MS, Dean RE, Pearce PC, Stevens DJ, Simpson AJ 2010. Bioavailability and efficacy of levofloxacin against *Francisella tularensis* in the common marmoset (*Callithrix jacchus*). *Antimicrob Agents Chemother* 54: 3922-3926.

Nelson M, Lever MS, Savage VL, Salguero FJ, Pearce PC, Stevens DJ, Simpson AJ 2009. Establishment of lethal inhalational infection with *Francisella tularensis* (tularemia) in the common marmoset (*Callithrix jacchus*). *Int J Exp Pathol* 90: 109-118

Neva FA, Filho JO, Gam AA, Thompson R, Freitas V, Melo A, Carvalho EM, 1998. Interferon-gamma and interleukin-4 responses in relation to serum IgE levels in persons infected with human T lymphotropic virus type I and *Strongyloides stercoralis*. *J Infect Dis* 178: 1856–1859

Nielsen PB, Mojon M 1987. Improved diagnosis of *Strongyloides stercoralis* by seven consecutive stool specimens. *Zbl Bakt Hyg* 263: 616-618.

Nigon V, Roman E 1952. Le déterminisme du sexe et le development cyclique de *Strongyloides ratti*. *Bull Biol Fr Belg* 86: 404–448.

Nishigori M 1928. [The factors which influence the external development of *Strongyloides stercoralis* and an autoinfection with this parasite]. *Taiwan Igakkai zasshi* 276: 31-33. (Resumo em inglês).

Nolan TJ, Bhopale VM, Rotman HL, Abraham D, Schad GA 2002. *Strongyloides stercoralis*: high worm population density leads to autoinfection in the jird (*Meriones unguiculatus*). *Exp Parasitol* 100: 173-178.

Nolan TJ, Bhopale VM, Schad GA 1999a. Hyperinfective strongyloidiasis: *Strongyloides stercoralis* undergoes an autoinfective burst in neonatal gerbils. *J Parasitol* 85: 286-289.

Nolan TJ, Bhopale VM, Schad GA 1999b. *Strongyloides stercoralis*: oral transfer of parasitic adult worms produces infection in mice and infection with subsequent autoinfection in gerbils. *Int J Parasitol* 29: 1047-1051.

Nolan TJ, Megyeri Z, Bhopale VM, Schad GA 1993. *Strongyloides stercoralis*: the first rodent model for uncomplicated and hyperinfective strongyloidiasis, the Mongolian gerbil (*Meriones unguiculatus*). *J Infect Dis* 168: 1479-1484.

Nolan TJ, Rotman HL, Bhopale VM, Schad GA, Abraham D 1995. Immunity to a challenge infection of *Strongyloides stercoralis* third-stage larvae in the jird. *Parasite Immunol* 17: 599-604.

Normand LA 1876. Sur la maladie dite diarrhée de Cochinchine. *C R Hebd Séances Acad Sci* 83: 316-318.

Ohnishi K, Kogure H, Kaneko S, Kato Y, Akao N 2004. Strongyloidiasis in a patient with acquired immunodeficiency syndrome. *J Infect Chemother* 10: 178-180.

Okulewicz A 1984. [Nematodes of charadriiform birds in Lower Silesia]. *Wiad Parazytol* 30: 331-340. (Resumo em inglês)

Oliveira AL, Malagueño E, Telles AM, Madruga MH, de Santana JV 2004. Experimental schistosomiasis in the common marmoset *Callithrix jacchus*. *Rev Soc Bras Med Trop* 37: 222-228.

Oliveira LCM, Ribeiro CT, Mendes DM, Oliveira TC, Costa-Cruz JM 2002. Frequency of *Strongyloides stercoralis* infection in alcoholics. *Mem Inst Oswaldo Cruz* 97): 119-121.

Olsen A, Van-Lieshout L, Marti H, Polderman T, Polman K, Steinmann P, Stothard R, Thybo S, Verweij JJ, Magnussen P 2009. Strongyloidiasis – the most neglected of the neglected tropical diseases? *Trans R Soc Trop Med Hyg* 103: 967-972.

Omatsu T, Moi ML, Hirayama T, Takasaki T, Nakamura S, Tajima S, Ito M, Yoshida T, Saito A, Katakai Y, Akari H, Kurane I 2011. Common marmoset (*Callithrix jacchus*) as a primate model of dengue virus infection: development of high levels of viremia and demonstration of protective immunity. *J Gen Virol* 92: 2272-2280.

OMS 2013 [homepage na internet]. Geneva: World Health Organization [acessado em 27 de setembro de 2013]. Disponível em http://www.who.int/neglected_diseases/diseases/en/

Onah DN, Nawa Y 2000. Mucosal immunity against parasitic gastrointestinal nematodes. *Korean J Parasitol* 38: 209-236.

Onah DN, Nawa Y 2004. Mucosal mast cell-derived chondroitin sulphate levels in and worm expulsion from FcRgamma-knockout mice following oral challenge with *Strongyloides venezuelensis*. *J Vet Sci* 5: 221-226.

Ophüls W 1929. A fatal case of strongyloidiasis in man, with autopsy. The life cycle of *Strongyloides intestinalis* in man. *Arch Pathol* 8: 1-8.

Orihel TC 1970. The helminth parasites of nonhuman primates and man. *Lab Anim Care* 20: 395-401.

Osuafor ON, Otegbayo JA, Ogun GO, Oluwasola AO 2007. Enteric fever with suspected intestinal perforation and incidental renal cell carcinoma - A case report. *Trop Gastroenterol* 28: 180-182.

Oudendal AJF 1926. Die Darmwand bei Anguilliasis intestinalis. *Arch Schiff's Tropenhyg* 31: 510-520.

Ovington KS, McKie K, Matthaei KI, Young IG, Behm CA 1998. Regulation of primary *Strongyloides ratti* infections in mice: A role for interleukin-5. *Immunology* 95: 488-493.

Owor R, Wamukota WM 1976. A fatal case of strongyloidiasis with *Strongyloides* larvae in the meninges. *Trans R Soc Trop Med Hyg* 70: 497-499.

Paglia AP, Fonseca GA, Rylands AB, Herrmann G, Aguiar LM, Chiarello AG, Leite YL, Costa LP, Siciliano S, Kierulff MC, Mendes SL, Tavares VC, Mittermeier RA, Patton JL 2012. *Lista anotada dos Mamíferos do Brasil*, 2º ed. Occasional Papers in Conservation Biology, nº 6, Conservation International, Arlington, 76 pp.

Pampiglione S, Najera E, Riccardi ML, Jungiger L 1979. Parasitological survey of pygmies in Central Africa. III. Bambuti Group (Zaire). *Riv Parassitol* 15: 187-234.

Pampiglione S, Riccardi ML 1971. The presence of *Strongyloides fülleborni* von Linstow, 1905, in man in Central and East Africa. *Parasitology* 13: 257-269.

Pampiglione S, Riccardi ML 1972. Geographic distribution of *Strongyloides fülleborni* in humans of tropical Africa. *Parasitology* 14: 329-338.

Paula FM, Costa-Cruz JM 2011. Epidemiological aspects of strongyloidiasis in Brazil. *Parasitology* 138: 1331-1340.

Pays JF 2011. Co-infections HTLV-1-*Strongyloides stercoralis*. *Bull Soc Pathol Exot* 104: 188-199.

Penner LR 1981. Concerning threadworm (*Strongyloides stercoralis*) in great apes - lowland gorillas (*Gorilla gorilla*) and chimpanzees (*Pan troglodytes*). *J Zoo Anim Med* 12: 128-131.

Pereira LH 1990. *Callithrix penicillata* (Primates, Callithrichidae) na experimentação biomédica: Observações sobre a leishmaniose dermatotrópica experimental, Tese de Doutorado, Universidade Federal de Minas Gerais, Belo Horizonte, 204 pp.

Pereira LH, Melo AL 1982. Manutenção prolongada do sagui *Callithrix penicillata* em laboratório para experimentos de parasitologia. In: Congresso da Sociedade Brasileira de Parasitologia, VII, Porto Alegre, *Resumos...*

Pereira LH, Melo AL 1984. Observações sobre a criação de *Callithrix penicillata* (Primates, Callitrichidae) em cativeiro. In MT Melo, *A Primatologia no Brasil 1*, Sociedade Brasileira de Primatologia, Brasília, p. 129-132, 1984.

Pereira LH, Melo AL, Mayrink W, Resende DM 1988. A marmoset model for some new world dermatotropic leishmaniasis. *Parassitologia 30*: 187-196.

Pereira LH, Melo AL, Resende DM 1986. Gelatine as a vehicle for food and vitamin administration to marmosets. *Lab Anim Sci 36*: 189-190.

Pereira LH, Resende DM, Melo AL, Mayrink W 1993a. Primatas platirrinos e leishmanioses da região neotropical. In ME Yamamoto, MBC Sousa, *A primatologia no Brasil 4*, Universidade Federal do Rio Grande do Norte e Sociedade Brasileira de Primatologia, Natal, p. 245-254.

Pereira LH, Resende DM, Melo AL, Pinto WA 1993b. Primatas platirrinos como modelos experimentais da Doença de Chagas: infecção natural e experimental pelo *Trypanosoma cruzi*. In ME Yamamoto, MBC Sousa, *A primatologia no Brasil 4*, Universidade Federal do Rio Grande do Norte e Sociedade Brasileira de Primatologia, Natal, p. 255-263.

Pereira WLA, Galo KR, Silva KSM, Soares MCP, Alves MM 2010. Ocorrência de hepatites virais, helmintíases e protozooses em primatas neotropicais procedentes de criação domiciliar: afecções de transmissão fecal-oral com potencial zoonótico. *Rev Pan-Amaz Saúde 1*:57-60.

Perelman P, Johnson WE, Roos C, Seuánez HN, Horvath JE, Moreira MA, Kessing B, Pontius J, Roelke M, Rumpler Y, Schneider MP, Silva A, O'Brien SJ, Pecon-Slattery J 2011. A molecular phylogeny of living primates. *PLoS Genet 7*: e1001342.

Pessoa SB, Martins AV 1988. Superfamília Rhabdiasoidea - *Strongyloides stercoralis* e estrogiloidose. In Pessoa SB, Martins AV, Pessoa *Parasitologia Médica*, 11^a ed., Guanabara Koogan, Rio de Janeiro, p. 507-515.

Phillips KA, Haas ME, Grafton BW, Yrivarren M 2004. Survey of the gastro-intestinal parasites of the primate community at Tambopata National Reserve, Peru. *J Zool Lond* 264: 149-151.

Pinto HA, Mati VLT, Melo AL 2011. Helmintofauna de *Butorides striata* (Aves: Ardeidae) da Represa da Pampulha, Belo Horizonte, Minas Gerais, Brasil. In: Encontro de Parasitologia II, Belo Horizonte. *Anais...*

Pissinatti A 2001. Medicine, selected disorders. In ME Fowler, ZS Cubas, *Biology, Medicine and Surgery of South American Wild Animals*, Iowa State University Press, Ames, p. 272-274.

Pissinatti A, Andrade MCR 2010. Histórico. In A Andrade, MCR Andrade, AM Marinho, JF Filho, *Biologia, manejo e medicina de primatas não humanos na pesquisa biomédica*, Editora Fiocruz, Rio de Janeiro, p. 21-39.

Poltera AA 1972. Pulmonary strongyloidiasis. *Trans Royal Soc Trop Med Hyg* 66: 520.

Poltera AA 1974. Fatal strongyloidiasis in Uganda. *Ann Trop Med Parasit* 68: 81-90.

Porter JA 1972. Parasites of marmosets. *Lab Anim Sci* 22: 503-506.

Porto AF, Neva FA, Bittencourt H, Lisboa W, Thompson R, Alcântara L, Carvalho EM 2001. HTLV-1 decreases Th2 type of immune response in patients with strongyloidiasis. *Parasite Immunol* 23: 503-507.

- Potkay S 1992. Diseases of the Callitrichidae: A review. *J Med Primatol* 21: 189-236.
- Premvati 1958. Studies on *Strongyloides* of primates. III. Observation on the free-living generations of *S. fülleborni*. *Can J Zool* 36: 447-452.
- Pritchard DI, Brown A 2001. Is *Necator americanus* approaching a mutualistic symbiotic relationship with humans? *Trends Parasitol* 17: 169-172.
- Prosl H 1985. Zum Vorkommen von *Strongyloides stercoralis* bei Hunden in Österreich. *Mit Österr Ges Tropenmed Parasitol* 7: 129-134.
- Pucilowska JB, Williams KL, Lund PK 2000. Fibrogenesis. IV. Fibrosis and inflammatory bowel disease: cellular mediators and animal models. *Am J Physiol Gastrointest Liver Physiol* 279: G653-659.
- Purtilo DT, Meyers WM, Connor DH 1974. Fatal strongyloidiasis in immunosuppressed patients. *Am J Med* 56: 488-493.
- Reiman S, Fisher R, Dodds C, Trinh C, Laucirica R, Whigham CJ 2002. Mesenteric arteriographic findings in a patient with *Strongyloides stercoralis* hyperinfection. *J Vasc Interv Radiol* 13: 635-638.
- Resende DM, Melo AL 1992. O *Callithrix jacchus* (Primates, Callitrichidae) como modelo experimental da esquistossomose mansoni. In: Congresso Brasileiro de Zoologia, XIX, Belém, *Resumos...*
- Resende DM, Pereira LH, Melo AL, Tafuri WL, Moreira NIB, Oliveira CL 1994. Parasitism by *Primasubulura jacchi* (Marcel, 1857) Inglis, 1958 and *Trichuspirura leptostoma* Smith & Chitwood, 1967 in *Callithrix penicillata* marmosets trapped at the wild environment and maintained in captivity. *Mem Inst Oswaldo Cruz* 89:123-125.

- Rieder F, Kessler S, Sans M, Fiocchi C 2012. Animal models of intestinal fibrosis: new tools for the understanding of pathogenesis and therapy of human disease. *Am J Physiol Gastrointest Liver Physiol* 303: G786-801.
- Rivera E, Maldonado N, Vélez-García E, Grillo AJ, Malaret G 1970. Hyperinfection syndrome with *Strongyloides stercoralis*. *Ann Intern Med* 72:199-204.
- Roca V, Hornero MJ 1992. *Strongyloides ophiusensis* sp. n. (Nematoda: Strongyloididae), parasite of an insular lizard, *Podarcis pityusensis* (Sauria: Lacertidae). *Folia Parasitol* 39: 369-373.
- Rodrigues HO, Vicente JJ, Gomes DC 1985. *Strongyloides ferreirai* sp. n. (Nematoda, Rhabdiasoidea) parasito do roedor *Kerodon rupestris* (Wied.) no Brasil. *Mem Inst Oswaldo Cruz* 80: 407-410.
- Rogers WA Jr, Nelson B 1966. Strongyloidiasis and malignant lymphoma, "opportunistic infection" by a nematode. *JAMA* 195: p. 685-687.
- Rosa-Guitti MAC 1995. *Aspectos biológicos da interação entre Strongyloides venezuelensis e Schistosoma mansoni em camundongos Swiss*, Dissertação de mestrado, Departamento de Parasitologia, Universidade Estadual de Campinas, 85 pp.
- Rosenberger AL 2011. Evolutionary morphology, platyrrhine evolution, and systematics. *Anat Rec* 294: 1955-1974.
- Rossin MA, Varela G, Timi JT 2009. *Strongyloides myopotami* in ctenomyid rodents: Transition from semi-aquatic to subterranean life cycle. *Acta Parasitol* 54: 257-262.
- Rotman HL, Schnyder-Candrian S, Scott P, Nolan TJ, Schad GA, Abraham D 1997. IL-12 eliminates the Th-2 dependent protective immune response of mice to larval *Strongyloides stercoralis*. *Parasite Immunol* 19:29-39.

Rotman HL, Yutanawiboonchai W, Brigandi RA, Leon O, Nolan TJ, Schad GA, Abraham D 1995. *Strongyloides stercoralis*: complete life cycle in SCID mice. *Exp Parasitol* 81:136-139.

Rylands AB, Mendes SL 2008 [homepage na internet]. *Callithrix penicillata*. In IUCN, *IUCN Red List of Threatened Species, Version 2011.2*. [Acessado 27 de setembro de 2013]. Disponível em: <http://www.iucnredlist.org/apps/redlist/details/41519/0>

Rylands AB, Schneider H, Langguth A, Mittermeier R, Groves CP, Luna ER 2000. An assessment of the diversity of New World primates. *Neotrop Prim* 8: 61-93.

Rylands AB, Mittermeier RA 2009. The diversity of the New World primates (Platyrrhini): an annotated taxonomy. In PA Garber, A Estrada, JC Bicca-Marques, EW Heymann, KB Strier, *South American Primates*, Springer, Nova Iorque, p. 23-54

Sánchez PR, Guzman AP, Guillen SM, Adell RI, Estruch AM, Gonzalo IN, Olmos CR 2001. Endemic strongyloidiasis on the Spanish Mediterranean coast. *QJM* 94: 357-363.

Sandground JH 1925. Speciation and specificity in the nematode genus *Strongyloides*. *J Parasitol* 12: 59-80.

Sandground JH 1926a. Biological studies on the life cycle of the genus *Strongyloides* Grassi, 1879. *Am J Hyg* 6: 337-388.

Sandground JH 1926b. The role of *Strongyloides stercoralis* in the causation of diarrhea. Some observations on the conditions of dogs and cats experimentally infected. *Am J Trop Med Hyg* 6: 421-432.

Sandground JH 1928. Some studies on susceptibility, resistance, and acquired immunity to infection with *Strongyloides stercoralis* (Nematoda) in dogs and cats. *Am J Epidemiol* 8: 507-538.

Santa-Cruz ACM, Borda JT, Gómez L, Rott MIO 2001. Endoparasitosis in captive *Cebus apella*. *Lab Prim Newsl* 39: 10-12.

Santos KR, Carlos BC, Paduan KS, Kadri SM, Barrella TH, Amarante MR, Ribolla PE, Silva RJ 2010. Morphological and molecular characterization of *Strongyloides ophidiae* (Nematoda, Strongyloididae). *J Helminthol* 84: 136-142.

Sapach VK 1989. [The biological activity of the lipopolysaccharide complexes in ascarids]. *Med Parazitol* 58: 52-54. (Resumo em inglês).

Sapach VK 1990. [Similar biological effect caused by parenteral injections of *Ascaris suum* antigenic complexes and typhoid bacteria endotoxins]. *Med Parazitol* 59: 33-35. (Resumo em inglês).

Sasaki Y, Yoshimoto T, Maruyama H, Tegoshi T, Ohta N, Arizono N, Nakanishi K 2005. IL-18 with IL-2 protects against *Strongyloides venezuelensis* infection by activating mucosal mast cell-dependent type 2 innate immunity. *J Exp Med* 202: 607-616.

Sato H, Torii H, Une Y, Ooi HK 2007. A new rhabditoid nematode species in Asian sciurids, distinct from *Strongyloides robustus* in North American sciurids. *J Parasitol* 93: 1476-1486.

Sato H, Tanaka S, Une Y, Torii H, Yokoyama M, Suzuki K, Amimoto A, Hasegawa H 2008. The stomal morphology of parasitic females of *Strongyloides* spp. by scanning electron microscopy. *Parasitol Res* 102: 541-546.

Sato Y, Toma H 1990. *Strongyloides venezuelensis* infections in mice. *Int J Parasitol* 20: 57-62.

Satou Y, Matsuoka M 2013. Virological and immunological mechanisms in the pathogenesis of human T-cell leukemia virus type 1. *Rev Med Virol* 23: 269-280.

Schad GA, Aikens LM, Smith G 1989. *Strongyloides stercoralis*: is there a canonical migratory route through the host? *J Parasitol* 75: 740-749.

Schad GA, Hellman ME, Muncey DW 1984. *Strongyloides stercoralis*: hyperinfection in immunosuppressed dogs. *Exp Parasitol* 57: 287-296.

Schad GA, Smith G, Megyeri Z, Bhopale VM, Niamatali S, Maze R 1993. *Strongyloides stercoralis*: an initial autoinfective burst amplifies primary infection. *Am J Trop Med Hyg* 48: 716-725.

Schad GA, Thompson F, Talham G, Holt D, Nolan TJ, Ashton FT, Lange AM, Bhopale VM 1997. Barren female *Strongyloides stercoralis* from occult chronic infections are rejuvenated by transfer to parasite-naive recipient hosts and give rise to an autoinfective burst. *J Parasitol* 83: 785-791.

Schär F, Trostorf U, Giardina F, Khieu V, Muth S, Marti H, Vounatsou P, Odermatt P 2013. *Strongyloides stercoralis*: Global distribution and risk factors. *PLoS Negl Trop Dis* 7: e2288.

Schleimer RP 2004. Glucocorticoids suppress inflammation but spare innate immune responses in airway epithelium. *Proc Am Thorac Soc* 1: 222-230.

Schmidt J, Gold R, Schönrock L, Zettl UK, Hartung HP, Toyka KV 2000. T-cell apoptosis *in situ* in experimental autoimmune encephalomyelitis following methylprednisolone pulse therapy. *Brain* 123: 1431-1441.

Semnani RT, Liu AY, Sabzevari H, Kubofcik J, Zhou J, Gilden JK, Nutman TB 2003. *Brugia malayi* microfilariae induce cell death in human dendritic cells, inhibit their ability to make IL-12 and IL-10, and reduce their capacity to activate CD4+ T cells. *J Immunol* 171: 1950-1960.

Shi BB, Ishikawa N, Khan AI, Tsuchiya K, Horii Y, Nawa Y 1994. *Strongyloides venezuelensis* infection in Syrian golden hamster, *Mesocricetus auratus*, with reference to the phenotype of intestinal mucosal mast cells. *Parasite Immunol* 16: 545-551.

Shimura S, Ogawa T 1920. [On the filariform larvae found in vomit of a patient infested with *Strongyloides*]. *Tokyo Med News*: 1829-1836. (Resumo em inglês).

Shiwaku K, Chigusa Y, Kadosaka T, Kaneko K 1988. Factors influencing development of free-living generations of *Strongyloides stercoralis*. *Parasitology* 97): 129-138.

Siddiqui AA, Berk SL 2001. Diagnosis of *Strongyloides stercoralis* infection. *Clin Infect Dis* 33: 1040-1047.

Siegel MO, Simon GL 2012. Is Human Immunodeficiency Virus infection a risk factor for *Strongyloides stercoralis* hyperinfection and dissemination? *PLoS Negl Trop Dis* 6: e1581.

Silva JR, Escosteguy JA, Erthal A, De Paola D, Dias IB 1959. Biópsia duodenal e jejunal em algumas parasitoses intestinais. *Bol Cent Estud Hosp Serv Estado* 11: 502-510.

Silva MA, Jocham G, Barros M, Tomaz C, Müller CP 2008. Neurokinin 3 receptor modulation of the behavioral and neurochemical effects of cocaine in rats and monkeys. *Rev Neurosci* 19: 101-111.

Sipahi AM, DamiãoAMC, Simionato CS, Bonini N, Santos MAA, Moraes-Filho JPP, Laudanna AA, Bettarello A 1991. Small bowel bacterial overgrowth in strongyloidiasis. *Digestion* 49: 120-124.

Sithithaworn P, Fujimaki Y, Mitsui Y, Prasanthong R, Yutanawiboonchai W, Aoki Y 1998. Efficacy of ivermectin against *Strongyloides stercoralis* infection in jirds (*Meriones unguiculatus*). *Exp Parasitol* 89: 205-212.

Skerratt LF 1995. *Strongyloides spearei* n. sp. (Nematoda: Strongyloididae) from the common wombat *Vombatus ursinus* (Marsupialia: Vombatidae). *Syst Parasitol* 32: 81-89.

Slofstra SH, Ten-Cate H, Spek CA 2006. Low dose endotoxin priming is accountable for coagulation abnormalities and organ damage observed in the Shwartzman reaction. A comparison between a single-dose endotoxemia model and a double-hit endotoxin-induced Shwartzman reaction. *Thromb J* 4: 13

Snedecor GW, Cochran WG 1989. *Statistical methods*, 8^a ed. Iowa State University Press, Ames, 503 pp.

Speare R 1988. *Strongyloides* in Africa: the need of identify the species. *Postgrad Doctor* 10: 164-171.

Speare R 1989. Identification of species of *Strongyloides*. In DI Grove, *Strongyloidiasis: a major roundworm infection in man*, Taylor & Francis, Londres, p. 11-83.

Speare R, Tinsley DJ 1987. Survey of cats for *Strongyloides felis*. *Aust Vet J* 64: 191-192.

Steer JH, Ma DT, Dusci L, Garas G, Pedersen KE, Joyce DA 1998. Altered leucocyte trafficking and suppressed tumour necrosis factor alpha release from peripheral blood monocytes after intra-articular glucocorticoid treatment. *Ann Rheum Dis* 57: 732-737.

Steinmann P, Zhou XN, Du ZW, Jiang JY, Wang LB, Wang XZ, Li LH, Marti H, Utzinger J 2007. Occurrence of *Strongyloides stercoralis* in Yunnan Province, China, and comparison of diagnostic methods. *PLoS Negl Trop Dis* 1: e75.

Stemmermann GN 1961. Eosinophilic granuloma of the appendix. A study of its relation to *Strongyloides* infestation. *Am J Clin Pathol* 36: 524-531.

Stevenson MF, Rylands AB 1988. The marmosets, genus *Callithrix*. In RA Mittermeier, AB Rylands, AF Coimbra-Filho, GAB Fonseca, *Ecology and behaviour of Neotropical Primates*, vol. 2, World Wildlife Fund, Washington, p. 131-222.

Stewart DM, Ramanathan R, Mahanty S, Fedorko DP, Janik JE, Morris JC 2011. Disseminated *Strongyloides stercoralis* infection in HTLV-1-associated adult T-cell leukemia/lymphoma. *Acta Haematol* 126: 63-67.

Stilles CW, Hassall A 1902. *Strongyloides stercoralis*, the correct name of the parasite of Cochin China diarrhea. *Am Med* 4: 343, 1902

Schwartz B, Alicata JE 1930. Species of the nematode genus *Strongyloides* parasitic in domestic swine. *J Agr Res* 40: 11-23.

Tamura N 1993. Studies on availability of *Strongyloides venezuelensis* for experimental model of strongyloidosis. *Bull Nip Vet Anim Sci Univ* 59: 94-96.

Tefé-Silva C, Beneli CT, Celes MR, Machado ER, Ueta MT, Sorgi CA, Floriano EM, Faccioli LH, Ramos SG 2012. Dexamethasone reduces bronchial wall remodeling during pulmonary migration of *Strongyloides venezuelensis* larvae in rats. *Parasitol Int* 61: 425-430.

Teissier P 1895a. Contribution a l'etude de l'*Anguillule stercorale*; de la penetration dans le sang des embryons de l'*Anguillule stercorale*. *Arch Med Expér et Anat Path* 7: 675-700.

Teissier P 1895b. De la penetration, dans le sang de l'homme, des embryons de l'*Anguillule stercorale*; rapports de la presence de ces embryons dans le sang avec certaines fievres des pays chauds. *Compt Rend Acad Sci [serie III]* 121: 171-172.

Teixeira MC, Inês EJ, Pacheco FT, Silva RK, Mendes AV, Adorno EV, Lima FM, Soares NM 2010. Asymptomatic *Strongyloides stercoralis* hyperinfection in an alcoholic patient with intense anemia. *J Parasitol* 96: 833-835.

Thayer WS 1901. On the occurrence of *Srongyloides stercoralis* in the United States. *J Exp Med* 6, 75-105, 1901.

Thompson BF, Fry LC, Wells CD, Olmos M, Lee DH, Lazenby AJ, Mönkemüller KE 2004. The spectrum of GI strongyloidiasis: an endoscopic-pathologic study. *Gastrointest Endosc* 59: 906-910.

Trajman A, MacDonald TT, Elia CC 1997. Intestinal immune cells in *Strongyloides stercoralis* infection. *J Clin Pathol* 50: 991-995.

Triantaphyllou AC, Moncol DJ 1977. Cytology, reproduction, and sex determination of *Strongyloides ransomi* and *S. papillosus*. *J Parasitol* 63: 961-973.

Tsunetsugu-Yokota Y, Muhsen M 2013. Development of human dendritic cells and their role in HIV infection: antiviral immunity versus HIV transmission. *Front Microbiol* 4: 178.

Toft JD II 1982. The pathoparasitology of the alimentary tract and pancreas of nonhuman primates: A review. *Vet Pathol* 19: 44-92.

Torres CM, Azevedo AP 1938. Lesões produzidas no homem por *Strongyloides*. Sobre a “hyperinfection”. In B Silva, L Travassos, *Livro Jubilar Prof. Lauro Travassos*, Instituto Oswaldo Cruz, Rio de Janeiro, p. 475-487.

Tsuji N, Nakamura Y, Taira N 1993. Long-lasting parasitism of *Strongyloides venezuelensis* in Mongolian gerbils (*Meriones unguiculatus*). *J Parasitol* 79: 305-307.

Uchikawa R, Nojima H, Sato A 1989. The effects of single and repeated inoculations of various larval doses on *Strongyloides ratti* burden and distribution in rats. *J Parasitol* 75: 577-584.

Vadlamudi RS, Chi DS, Krishnaswamy G 2006. Intestinal strongyloidiasis and hyperinfection syndrome. *Clin Mol Allergy* 4: 8.

Van Durme P 1902. Quelques notes sur les embryons de *Strongyloides intestinalis* et leur pénétration par le peau. *Thompson Yates Lab Rep* 4: 471-474.

Van Riet E, Hartgers FC, Yazdanbakhsh M 2007. Chronic helminth infections induce immunomodulation: consequences and mechanisms. *Immunobiology* 212: 475-490.

Vasconcelos AC 2001. *Métodos Aplicados ao Estudo da Apoptose*. Instituto de Ciências Biológicas, Universidade Federal de Minas Gerais, Belo Horizonte, 17 pp.

Velloni M 1975. *Patologia da estrogiloidose humana*, Tese de Doutorado, Universidade Estadual de Campinas, Campinas, 168 pp.

Veloso MGP, Porto AS, Moraes M 2008. Hiperinfecção por *Strongyloides stercoralis*: relato de caso autopsiado. *Rev Soc Bras Med Trop* 41: 413-415.

Venturi M, Viliotti WM 1984. Estrogiloidíase disseminada em diabetico. *Rev Paul Med* 102: 283.

Vicente JJ, Rodrigues HO, Gomes DC, Pinto RM 1997. Nematóides do Brasil. Parte V: nematóides de mamíferos. *Rev Bras Zool* 14 (supl.1): 1-452.

Vigg A, Mantri S, Reddy VA, Biyani V 2006. Acute respiratory distress syndrome due to *Strongyloides stercoralis* in Non-Hodgkin's Lymphoma. *Indian J Chest Dis Allied Sci* 48: 67-69.

Viney ME, Barnish G, Ashford RW 1991. A taxonomic study of *Strongyloides* Grassi, 1879 (Nematoda) with special reference to *Strongyloides fuelleborni* von Linstow, 1905 in man in Papua New Guinea and the description of a new subspecies. *Syst Parasitol* 18: 95-109.

Viney ME, Brown M, Omoding NE, Bailey JW, Gardner MP, Roberts E, Morgan D, Elliott AM, Whitworth JA 2004. Why does HIV infection not lead to disseminated strongyloidiasis? *J Infect Dis* 190: 2175–2180.

Viney ME, Steer MD, Wilkes CP 2006. The reversibility of constraints on size and fecundity in the parasitic nematode *Strongyloides ratti*. *Parasitology* 133: 477-483.

Viney ME, Lok JB 2007. *Strongyloides* spp. *WormBook* 23: 1-15.

Vlaminck J, López-Abán J, Ruano AL, del Olmo E, Muro A 2010. Vaccination against *Strongyloides venezuelensis* with homologue antigens using new immunomodulators. *J Parasitol* 96: 643-647.

Von Kuster LC, Genta RM 1988. Cutaneous manifestations of strongyloidiasis. *Arch Dermatol* 124: 1826-1830.

Wallace FG, Mooney RD, Sanders A 1948. *Strongyloides fuelleborni* infection in man. *Am J Trop Med Hyg* 28: 299-302.

Wang CC, Nolan TJ, Schad GA, Abraham D 2001. Infection of mice with the helminth *Strongyloides stercoralis* suppresses pulmonary allergic responses to ovalbumin. *Clin Exp Allergy* 31: 495-503.

Wang X 2007. Neural coding strategies in auditory cortex. *Hear Res* 229: 81-93.

Warren KS, Simões J Jr 1966. The marmoset: A primate resistant to *Schistosoma mansoni* infection. *Am J Trop Med Hyg* 15: 153-155.

Weitzenblum E, Chaouat A 2009. Cor pulmonale. *Chron Respir Dis* 6: 177-185.

Werneck-Silva AL, Alvares EP, Gama P, Damião AO, Osaki LH, Ogias D, Sipahi AM 2006. Intestinal damage in strongyloidiasis: the imbalance between cell death and proliferation. *Dig Dis Sci* 51: 1063-1069.

Wertheim G 1970. Growth and development of *Strongyloides venezuelensis* Brumpt, 1934 in the albino rat. *Parasitology* 61: 381-388.

Whelan M, Harnett MM, Houston KM, Patel V, Harnett W, Rigley KP 2000. A filarial nematode-secreted product signals dendritic cells to acquire a phenotype that drives development of Th2 cells. *J Immunol* 164: 6453-6460.

Wherry EJ 2011. T cell exhaustion. *Nat Immunol* 12: 492-499.

Willis AJ, Nwokolo C 1966. Steroid therapy and strongyloidiasis. *Lancet* 287: 1396-1398.

Woodruff AW 1968. Helminths as vehicles and synergists of microbial infections. *Trans R Soc Trop Med Hyg* 62: 446-452.

Yamada M, Matsuda S, Nakazawa M, Arizono N 1991. Species-specific differences in heterogonic development of serially transferred free-living generations of *Strongyloides planiceps* and *Strongyloides stercoralis*. *J Parasitol* 77: 592-594.

Yamashita J 1963. Ecological relationships between parasites and primates. I. Helminth parasites and primates. *Primates* 4: 1-96.

Yassin MA, El Omri H, Al-Hijji I, Taha R, Hassan R, Aboudi KA, El-Ayoubi H 2010. Fatal *Strongyloides stercoralis* hyper-infection in a patient with multiple myeloma. *Braz J Infect Dis* 14: 536-539.

Zaffagnini F 1973. Parthenogenesis in the parasitic and free-living forms of *Strongyloides papillosus* (Nematoda, Rhabdiasoidea). *Chromosoma* 40: 443-450.

Zago-Gomes MP, Aikawa KF, Perazzio SF, Gonçalves CS, Pereira FE 2002. Prevalence of intestinal nematodes in alcoholic patients. *Rev Soc Bras Med Trop* 35: 571-574.

