

**UNIVERSIDADE FEDERAL DE MINAS GERAIS  
CURSO DE ESPECIALIZAÇÃO EM ATENÇÃO BÁSICA EM SAÚDE DA FAMÍLIA**

**WALESKA FLÁVIO RABELLO**

**HIPOPLASIA DE ESMALTE: UM PLANO DE INTERVENÇÃO**

**CORINTO - MG**

**2013**

WALESKA FLÁVIO RABELLO

## **HIPOPLASIA DE ESMALTE: UM PLANO DE INTERVENÇÃO**

Trabalho de Conclusão de Curso apresentado ao Curso de Especialização em Atenção Básica em Saúde da Família, Universidade Federal de Minas Gerais, para obtenção do Certificado de Especialista.

Orientador: Prof. Bruno Leonardo de Castro Sena

CORINTO - MG

2013

**WALESKA FLÁVIO RABELLO**

## **HIPOPLASIA DE ESMALTE: UM PLANO DE INTERVENÇÃO**

Trabalho de Conclusão de Curso apresentado ao Curso de Especialização em Atenção Básica em Saúde da Família, Universidade Federal de Minas Gerais, para obtenção do Certificado de Especialista.

Orientador: Prof. Bruno Leonardo de Castro Sena

**BANCA EXAMINADORA**

Prof. Bruno Leonardo de Castro Sena - Orientador

Prof. Heriberto Fiuza Sanchez - Examinador

Aprovado em Belo Horizonte, 14/12/2013

## **DEDICATÓRIA**

Dedico esse trabalho à população do município de Lagoa Real/BA, que fez parte desta construção diante das necessidades e percepções apreendidas.

## **AGRADECIMENTOS**

Agradeço primeiramente a Deus que me ajudou em todos os momentos dessa caminhada, é por Ele que a vitória é alcançada.

À minha família e amigos, em especial à minha irmã Maslowa, que em vários momentos me incentivaram para que eu me dedicasse à conclusão do curso.

Ao meu namorado Daniel, que aguentou todas as vezes que tivemos que acordar de madrugada para ir às aulas presenciais do curso e me incentivou a concluir mais este trabalho.

Ao NESCON/UFMG que ofereceu este curso de especialização que abriu novos horizontes para o trabalho em saúde da família.

Ao meu Orientador Prof. Dr. Bruno de Castro Sena pela grande contribuição e competência.

## RESUMO

A hipoplasia do esmalte é uma formação incompleta ou deficiente da matriz orgânica do esmalte. Clinicamente, apresenta-se como manchas esbranquiçadas, rugosas, sulcos ou ranhuras, bem como, outras alterações na estrutura do esmalte, comprometendo a estética do sorriso. De acordo com o grau de severidade dessa anomalia, vários protocolos de tratamento podem ser realizados, desde clareamento, microabrasão, restaurações estéticas diretas e coroas unitárias. Este trabalho apresenta uma proposta para a intervenção da Equipe de Saúde da Família Vitória Novais, localizada na cidade de Lagoa Real/BA, sobre o principal problema identificado por esta equipe através da realização do diagnóstico situacional, em que foi utilizado o método de Estimativa Rápida: número elevado de dentes com Hipoplasia de Esmalte. Embora a equipe entenda que o setor saúde, isoladamente, não é capaz de agir sobre este problema, a equipe decidiu buscar parcerias e propor um plano de ação. A intervenção pelo plano de ação justifica-se uma vez que se trata de problema que afeta a estética e muitas vezes provoca sensibilidade nos dentes afetados. O trabalho apresenta o objetivo geral de desenvolver uma proposta de intervenção para a equipe supracitada. Visando a fundamentação teórica para a realização do presente trabalho foi realizada uma busca junto a biblioteca eletrônica SciELO (*Scientific Electronic Library Online*) por artigos publicados em língua portuguesa, no período de 2002 a 2012 e que tivessem relação com o tema proposto, sendo utilizados os seguintes descritores: hipoplasia de esmalte, plano de ação e saúde da família. Além disso, foi feita a busca em publicações diversas: periódicos, revistas, manuais e linhas-guia. A implementação do Plano de Ação tem como objetivo organizar o processo de trabalho da equipe de saúde bucal com a comunidade em geral, orientando-a. Esta iniciativa tem como objetivo assegurar o tratamento aos dentes afetados pela hipoplasia da forma mais conservadora possível, utilizando os recursos oferecidos pela Unidade Básica de Saúde. Para isso, serão realizadas reuniões com a comunidade, grupos operativos, e agendamentos para pacientes com essa condição, entre outras ações. Muitos casos foram encontrados na literatura, onde as restaurações conservadoras foram satisfatórias para os pacientes, devolvendo-lhes o sorriso nos lábios.

**Palavras-chave:** Saúde da Família, Hipoplasia de Esmalte, Plano de Ação, Saúde Bucal.

## ABSTRACT

Enamel hypoplasia is an incomplete or defective formation of enamel organic matrix. Clinically, it presents as a whitish, rough, grooves or slots, as well as other changes in enamel structure, compromising the aesthetics of the smile. According to the severity of this anomaly, various treatment protocols can be made from whitening, microdermabrasion, direct esthetic restorations and crowns. This paper presents a proposal for the intervention of the Family Health Team Vitoria Novais, located in the town of Lagoa Real / BA on the main problem identified by this team by conducting the situational analysis, which used the method of Flash Estimate: high number of teeth with enamel hypoplasia. Although the team understands that the health sector alone is not able to act on this problem, the team decided to seek partnerships and propose a plan of action. The intervention by the plan of action is justified since it is a problem that affects the aesthetic and often causes sensitivity in teeth affected. The paper presents the overall goal of developing a proposal for action to the team above. Aiming the theoretical foundation for the realization of this work was carried out a search with the electronic library SciELO (Scientific Electronic Library Online) for articles published in Portuguese in the period 2002-2012 and had relations with the theme being used the following descriptors: enamel hypoplasia, action plan and family health. Additionally, the search was made in various publications: journals, magazines, manuals and guide lines. The implementation of the Action Plan aims to organize the working process of the dental health team with the community in general, guiding it. This initiative aims to ensure treatment to teeth affected by hypoplasia as conservatively as possible, using the resources offered by the Basic Health Therefore, meetings will be held with the community, operating groups, and schedules for patients with this condition, among other actions. Many cases were found in the literature, where the conservative restorations were satisfactory for patients, returning them smile.

**Keywords:** Family Health, Enamel Hypoplasia, Plan of Action, Oral Health.

## **LISTA DE ABREVIATURAS E SIGLAS**

**ACS** - Agente Comunitário de Saúde

**AIVD** - Atividades Instrumentais de Vida Diária

**APS** - Atenção Primária à Saúde

**AVD** - Atividades de Vida Diária

**BBO** - Biblioteca Brasileira de Odontologia

**CEABS** - Curso de Especialização em Atenção Básica em Saúde da Família

**CEO** - Centro de Especialidades Odontológicas

**CS** - Centro de Saúde

**ESB** - Equipe de Saúde Bucal

**ESF** - Equipe de Saúde da Família

**IADHB** - Índice de Atividade Diária de Higiene Bucal

**LILACS** - Literatura Latino Americana e do Caribe em Ciências da Saúde

**LRPD** - Laboratório Regional de Prótese Dentária

**PES** - Planejamento Estratégico Situacional

**PMAQ** - Programa Nacional de Melhorias do Acesso e da Qualidade da Atenção Básica

**NASF** - Núcleo de Apoio à Saúde da Família

**SB Brasil** - Pesquisa Nacional de Saúde Bucal

**SMS** - Secretaria Municipal de Saúde

**SUS** – Sistema Único de Saúde

**USF** - Unidade de Saúde da Família



## LISTA DE FIGURAS

**Figura 1** - Esquema Explicativo para a problemática “Hipoplasia de esmalte” .....24

## LISTA DE QUADROS

**Quadro 1** - Classificação de prioridades para os problemas identificados na comunidade Angical.....23

**Quadro 2** - Operações para os “nós” críticos do problema Hipoplasia de Esmalte Dentário na Comunidade Angical em 2013 .....26

**Quadro 3** - Recursos críticos para colocar em prática os projetos do problema do número elevado de dentes com hipoplasia de esmalte na Comunidade Angical em 2013 .....28

**Quadro 4** - Propostas de ações para a motivação dos atores envolvidos para implantação e implementação das operações a serem realizadas na Comunidade Angical em 2013.....29

**Quadro 5** - Operação do Plano para a problemática “Hipoplasia de esmalte” na Comunidade Angical em 2013 .....30

## SUMÁRIO

<b>1 INTRODUÇÃO .....</b>	<b>11</b>
<b>2 JUSTIFICATIVA.....</b>	<b>14</b>
<b>3 OBJETIVOS.....</b>	<b>15</b>
<b>4 METODOLOGIA.....</b>	<b>16</b>
<b>5 REVISÃO DE LITERATURA.....</b>	<b>17</b>
<b>5.1 Etiologia.....</b>	<b>17</b>
<b>5.2 Hipoplasia Sistêmica.....</b>	<b>17</b>
<b>5.3 Hipoplasia Local.....</b>	<b>18</b>
<b>5.4 Diagnóstico.....</b>	<b>19</b>
<b>5.5 Abordagem Terapêutica.....</b>	<b>20</b>
<b>6 PLANO DE INTERVENÇÃO.....</b>	<b>22</b>
<b>6.1 Problema priorizado.....</b>	<b>23</b>
<b>6.2 Explicação do Problema.....</b>	<b>23</b>
<b>6.3 Nós críticos.....</b>	<b>25</b>
<b>6.4 Desenho das Operações.....</b>	<b>25</b>
<b>6.5 Identificação dos Recursos Críticos.....</b>	<b>27</b>
<b>6.6 Análise da Viabilidade do Plano.....</b>	<b>28</b>
<b>6.7 Plano Operativo.....</b>	<b>30</b>
<b>7 DISCUSSÃO.....</b>	<b>32</b>
<b>8 CONSIDERAÇÕES FINAIS.....</b>	<b>34</b>
<b>REFERÊNCIAS .....</b>	<b>37</b>

## 1 INTRODUÇÃO

Em 1991, foi criado o Programa de Agentes Comunitários de Saúde (PACS) como modo de aumentar a cobertura da atenção básica no país e reorganizar o serviço. Posteriormente com a introdução de profissionais de nível superior (médico e enfermeira) foi constituído o Programa de Saúde da Família (PSF). Contudo, o cirurgião-dentista só foi incorporado à Equipe de Saúde da Família através da Portaria GM nº 1.444 de 28 de dezembro de 2000 (BRASIL, 2000).

A incorporação das equipes de saúde bucal às equipes de saúde da família tem como objetivo ampliar as medidas preventivas, garantir os investimentos na área curativa e ampliar o acesso da população às ações em saúde bucal, contribuindo para a promoção de saúde dentro da comunidade (PESSOA, 2008).

Lagoa Real é um município brasileiro do estado da Bahia. Sua população, segundo dados do Censo do IBGE em 2007, é de 13.795 habitantes. Conhecida como a Terra da Vaquejada; o Município de Lagoa Real situa-se na Região Sudoeste da Bahia. Possui 100% de cobertura em PSF, sendo seis equipes na cidade, duas na zona urbana e quatro na zona rural (SIAB, 2011).

A comunidade de Angical (Unidade de Saúde da Família Vitória Novais) fica na zona rural do município de Lagoa Real, Bahia. A unidade de saúde atende cerca de 9 comunidades diferentes, sendo divididas em cinco micro-áreas. Em 2010, a equipe atendia uma população de 1967 pessoas, esta é a equipe com a menor população atendida do município e a sede da ESF fica a 12 km do centro do município. A equipe é composta por cinco agentes comunitários de saúde, um médico, um enfermeiro, uma técnica de enfermagem, uma auxiliar de serviços gerais, uma cirurgiã-dentista e uma auxiliar de saúde bucal (SIAB, 2011).

A principal fonte de renda da população é o dinheiro vindo dos programas do Governo Federal e também existem algumas lavouras menores na área. Alguns criadores de gado também vivem da venda de leite e queijos. E outras famílias vivem da aposentadoria dos seus idosos e deficientes. Devido aos programas do governo federal, as crianças e adolescentes frequentam a escola

assiduamente, portanto, poucos desses jovens largam os estudos para trabalharem.

A cirurgiã-dentista, autora deste texto, encontrou um número considerável de dentes com hipoplasia de esmalte em pacientes de diversas idades da área de abrangência (comunidade Angical).

Dentes permanentes podem nascer com problemas de formação do esmalte. Uma dessas condições pode ser a hipoplasia, uma condição que causa manchamento e torna o esmalte do dente mais fraco e propenso a fraturas. Não é provocado pela falta de boa higienização da boca e em casos mais graves o dente fica destruído. Geralmente o paciente não sente dor nestes dentes (BONATO, 2010).

O esmalte dentário é o tecido mais resistente e também o mais mineralizado do corpo e, juntamente com a dentina, cemento e a polpa dentária, formam os dentes. É o componente dos dentes que é normalmente visto (em situações normais) e é suportado pela dentina. Aproximadamente 96% do esmalte é composto de minerais, o restante é composto de água e materiais orgânicos. Apesar de ser uma estrutura mineralizada sofre enfermidades genéticas que afetam a sua estrutura (DE PAOLA, 2011).

A hipoplasia de esmalte se define como uma alteração na estrutura do tecido dentário, onde tem como origem alguma “falha” na mineralização do esmalte do dente. Fatores de ordem sistêmica ou hereditária podem ocasionar este defeito. Afeta tanto os dentes decíduos quanto os permanentes. Estas alterações na estrutura geram defeitos que podem variar desde pequenas manchas até erosões na superfície do esmalte. Podem estar localizadas em um ou até em todos os dentes (TAVARES, 2012).

O fator estético é o que leva a maioria dos pacientes a procurar ajuda profissional. Explica-se porque estes dentes se encontram, normalmente, com grandes desgates da coroa, com coloração amarronzada e até com sensibilidade (em menor frequência).

Segundo Ferreira *et al.* (2009) na busca da organização do serviço a fim de responder às necessidades da população é necessário seguir etapas:

primeiramente conhecer o território e identificar os problemas, necessidades locais e a distribuição no território. Em seguida priorizar as situações para, por fim, planejar intervenções a fim de melhorar ou resolver os problemas identificados, e avaliar as mudanças ocorridas.

Sendo assim, tão logo o início do seu exercício nesta unidade, a autora realizou juntamente com sua equipe o Diagnóstico Situacional do território através de aplicação de questionário a 60 informantes-chaves identificados na comunidade. Tal questionário foi elaborado pela própria equipe e buscava informações acerca da opinião da população em relação ao atendimento da unidade básica, problemas da comunidade, problemas causadores de doença, dificuldades enfrentadas e propostas para o trabalho da equipe.

Após a consolidação dos dados, a equipe identificou vários problemas de relevância maior, mas devido à autora ser uma dentista, o tema escolhido ficou dentro da sua área de atuação. E este foi a hipoplasia de esmalte, que foi observada em um número considerável de pessoas na comunidade. A autora e sua equipe de trabalho decidiram investir neste problema a fim de elaborar e implantar um plano de intervenção efetivo. Portanto, este estudo será de grande importância para encontrar uma solução para melhorar a estética dental dos pacientes acometidos por esta condição.

## 2 JUSTIFICATIVA

Este estudo pode ser importante para saber como resolver o problema dos pacientes que possuem hipoplasia do esmalte dentário na comunidade Angical. Já que muitas vezes, apenas restaurações simples não são eficazes (SOUZA *et al.*, 2010).

Pretende-se propor um tratamento que possa ser realizado na Unidade Básica de Saúde, pois, em muitos casos, a solução para este problema é o tratamento endodôntico do dente, seguido por uma coroa (prótese). E nenhum destes tratamentos é oferecido pelo atendimento básico (COUTINHO; PORTELLA, 1995).

Estes pacientes sentem uma grande necessidade de restaurarem seus dentes, que geralmente estão destruídos e com enormes cavidades, com manchas amarronzadas que comprometem a estética bucal dessas pessoas (BONATO, 2010).

Dentes com hipoplasias de esmalte não aceitam restaurações comuns, normalmente, elas não se fixam bem neste tipo de esmalte e se soltam. Este estudo pode nos dar uma solução melhor e mais duradoura para estes pacientes (MACÊDO-COSTA *et al.*, 2010).

O correto diagnóstico das alterações estruturais do esmalte é de grande importância para os profissionais de odontologia, especialmente para os que prestam atendimento a crianças, a fim de que possam detectar e acompanhar os defeitos, tratando, quando necessário, apenas aqueles mais propensos ao desenvolvimento da doença cárie. Além disso, a orientação do profissional com relação à dieta e a higienização é fundamental para a preservação da estrutura dentária (AUGUSTO, 2005; BORDON, 2004).

### **3 OBJETIVOS**

#### **3.1 Objetivos Gerais**

Elaborar um projeto de intervenção para restaurar dentes acometidos pela hipoplasia de esmalte nos moradores da comunidade Angical, no município de Lagoa Real/BA, que seja possível de ser realizado na Unidade Básica de Saúde.

#### **3.2 Objetivos Específicos**

- Aprender as técnicas mais utilizadas pelos pesquisadores em artigos científicos e levar isso para o consultório;
- Tentar preservar ao máximo os elementos dentários;
- Se preciso, pedir a Secretaria Municipal de Saúde, uma parceria com algum Centro de Especialidades Odontológicas (CEO) para atender com eficácia estes pacientes;
- Resolver o problema dos usuários atualmente acometidos pela hipoplasia de esmalte.

## 4 METODOLOGIA

Para a fundamentação teórica deste trabalho foi realizada busca bibliográfica junto a biblioteca eletrônica SciELO (*Scientific Electronic Library Online*) por artigos publicados em língua portuguesa, no período de 2002 a 2012 com vistas a realizar o levantamento do histórico e evolução das políticas públicas do Programa Saúde da Família no Brasil. A pesquisa se deu no SIAB, DATASUS, revistas e artigos científicos, na biblioteca da Universidade, Google Acadêmico e Programas do Ministério da Saúde, Secretaria Estadual de Saúde, Leis, Portarias e Decretos e *sites* dos Conselhos de Saúde.

Foram consultados textos dos módulos da Biblioteca Virtual do CEABSF do Curso de Pós Graduação Especialização em Atenção Básica em Saúde da Família para subsidiar ações de implementação do projeto. Foram atribuídos para a busca os seguintes descritores: “Programa Saúde da Família”, “Odontologia”, “Unidade Básica de Saúde”, e “Hipoplasia de Esmalte”.

O problema escolhido pela ESB e ESF para este plano de intervenção, executado pelo método do Planejamento Estratégico Situacional (PES), foi fruto de um diagnóstico situacional realizado pela ESB em parceria com a ESF. Feito pelo método de estimativa rápida, que utilizou três fontes de coleta de dados - os registros escritos, entrevistas com informantes-chave utilizando-se de questionário semiestruturado, e observação ativa da área. Este método tem a vantagem de ser rápido, ter baixo custo, participação popular e envolvimento de toda a ESF.

Conforme Campos, Faria e Santos (2010) o plano de ação é um conjunto de projetos feitos para a intervenção de um problema identificado que pode ser gerenciado pela equipe. Sendo assim, este constitui na forma mais adequada de desenvolver estratégias para o enfrentamento do problema priorizado pela Equipe de Saúde da Família Vitória Novais (Angical), a hipoplasia do esmalte dentário.



## 5 REVISÃO DE LITERATURA

### 5.1 Etiologia

O esmalte dentário é um tecido de origem ectodérmica que recobre a coroa do dente, sendo a estrutura mais mineralizada do organismo e a única de origem epitelial (KRAMER, 2002). Este tecido é a única estrutura em que não ocorre remodelação após o início de sua formação, sendo os ameloblastos células extremamente sensíveis a perturbações sistêmicas (RIBAS; CZLUSNIAK, 2004). Assim, quaisquer alterações sofridas durante o processo de formação ficam permanentemente registradas (NEVILLE *et al.*, 1998), produzindo, em muitos casos, defeitos visíveis no dente após sua erupção (SHAFER; HINE; LEVY, 1987).

A hipoplasia dental é definida como uma formação incompleta ou defeituosa da matriz orgânica do esmalte dentário em desenvolvimento e pode ser consequência de eventos que interferem na formação normal desta matriz, causando defeitos e irregularidades na sua superfície (NEVILLE *et al.*, 1998; LUNARDELLI, 2007; BENDO *et al.*, 2007). É uma alteração do desenvolvimento do esmalte que está associada à redução da espessura do mesmo. O esmalte de espessura reduzida pode ter aparência opaca ou translúcida. A hipoplasia pode ocorrer na forma de fosseta ou de sulco, ambos de forma única ou múltipla. Também pode haver a ausência parcial ou completa de esmalte dentário sobre uma área considerável de dentina. Pode apresentar origem genética ou ambiental e etiologia sistêmica ou local (FÉDÉRATION DENTAIRE INTERNATIONALE, 1992; SUCKLING, 1989).

### 5.2 Hipoplasia Sistêmica

As influências sistêmicas mais comuns são as deficiências nutricionais, endocrinopatias, doenças febris e certas intoxicações químicas. O fator hereditário é provavelmente um distúrbio generalizado dos ameloblastos e os fatores locais afetam dentes isolados, em muitos casos, um único dente (BRAIDO, YASSUDA, 1991; GONÇALVES; FERREIRA, 2000).

Inúmeros são os fatores que podem acarretar em hipoplasia do tipo sistêmica, tais como: deficiências nutricionais; deficiências de vitaminas A, C, D; ocasionadas ao nascimento (parto prematuro, traumas ao nascimento); sífilis congênita; doenças exantematosas (febre exantematosas, sarampo, varicela, escarlatina, rubéola e desnutrição); ingestão de medicamentos (tetraciclina e talidomida); traumatismos cerebrais; defeitos neurológicos e fatores idiopáticos. E a hipoplasia de origem local pode ser decorrente de infecção periapical e traumatismo dentário (principalmente luxação intrusiva) (RIBAS; CZLUSNIAK, 2004; WATANABE *et al.*, 2003; NEEDLEMAN *et al.*, 1992).

Segundo Seow, Humphrys e Tudehope (1987) e Davies (1998) crianças com baixo peso ao nascer ou que tenham apresentado doenças sistêmicas no período neonatal são mais propensas a terem hipoplasia de esmalte também conhecida como hipoplasia linear do esmalte. Li, Navia e Bian (1995) verificaram que crianças prematuras apresentavam quatro vezes mais hipoplasia de esmalte nos dentes decíduos que aquelas nascidas a termo.

### **5.3 Hipoplasia Local**

Dentro dos distúrbios locais é importante ressaltar que um problema pulpar (inflamação/infecção) com repercussões perirradiculares ou uma luxação intrusiva de um dente decíduo pode promover desde uma opacidade a uma hipoplasia ou ainda a paralisação ou involução no desenvolvimento do germe do dente permanente sucessor, dependendo do estágio de formação em que o último se apresenta (ANDREASEN; ANDREASEN, 2001; CORDEIRO; ROCHA, 2005).

O tipo de traumatismo sofrido no dente decíduo, geralmente determina o tipo e o grau da alteração da amelogenese gerado no dente permanente. A luxação intrusiva de um dente decíduo pode promover um risco maior de alterar o desenvolvimento do esmalte do dente permanente sucessor. Isso é devido à grande proximidade da raiz do decíduo com a coroa dentária do seu sucessor permanente (ALEXANDRE; CAMPOS; OLIVEIRA, 2000; DUARTE *et al.*, 2001).

A alteração de cor na translucidez do esmalte dentário devido a trauma ou infecção local durante a fase de maturação do esmalte é conhecida como

opacidade demarcada. Como descrito por Broadbent, Thomson e Williams (2005), as chances de um dente permanente apresentar uma opacidade demarcada devido ao processo carioso de um dente decíduo aumentam em mais de o dobro.

#### **5.4 Diagnóstico**

Trata-se de um achado bastante comum na clínica odontológica infanto-juvenil e apresenta alterações que comprometem principalmente a estética, acompanhada ou não de sensibilidade, além da susceptibilidade maior à doença cárie. Clinicamente, o aspecto da hipoplasia dental vai desde manchas esbranquiçadas, irregulares, rugosas, passando por sulcos e ranhuras, similares a cavidades cariosas, podendo chegar a outras alterações mais complexas da estrutura do esmalte (RIBAS, 2004; NEVILLE *et al.*, 1998).

Este diagnóstico dos diferentes tipos de defeitos do esmalte é possível a partir de uma anamnese detalhada e do conhecimento das características e fatores etiológicos destes defeitos/alterações. Entretanto é através do exame clínico que identificamos os defeitos hipoplásicos existentes e qual o grau de envolvimento estético e funcional. As condições ideais para realização do exame clínico como iluminação adequada, profilaxia prévia das superfícies e secagem são relatadas como ferramentas indispensáveis para o estabelecimento do diagnóstico (BONATO, 2010).

Clinicamente, a hipoplasia pode se apresentar como pequenas manchas, ranhuras ou fissuras na superfície do esmalte, sendo muitas vezes até mesmo imperceptível. Podem ocorrer irregularidades na translucidez, como também da espessura do esmalte e a coloração pode apresentar-se esbranquiçada, creme, verde-amarelada, marrom ou preta, podendo ter até mesmo ausência parcial ou completa do esmalte (PASSOS, 2007).

No caso da hipoplasia, muitos dos cirurgiões-dentistas acreditam tratar-se de um dente cariado. Segundo a Organização Mundial da Saúde, a lesão só é considerada como de cárie quando apresentar tecido amolecido à sondagem. Este é um diagnóstico que necessita de cuidados devido ao tratamento a ser empregado, pois na hipoplasia o tratamento é não invasivo. No entanto, a

ausência de uma superfície intacta, no esmalte, predispõe o dente à cárie, quando a dieta é rica em carboidratos refinados e existem baixos níveis de flúor na água de abastecimento. Esses relatos enfatizam a necessidade do conhecimento e intervenção precoce pelos profissionais que atendem crianças, estabelecendo medidas preventivas que podem reduzir ou eliminar a incidência da cárie dentária, interferindo substancialmente na qualidade de vida da criança (CHAVES, 2007; OLIVEIRA, 2006).

### **5.5 Abordagem Terapêutica**

Desta forma, vários protocolos de tratamento podem ser adotados, desde clareamento, microabrasão, restaurações estéticas conservadoras e coroas artificiais (SOUZA *et al.*, 2009).

A escolha do tratamento das hipoplasias varia de acordo com a severidade de cada caso, e aliado a um bom senso, as técnicas menos invasivas deverão ter a preferência do profissional, principalmente em pacientes jovens. Nos casos de manchas menos severas, pode-se optar pelo clareamento dental, precedido ou não pela técnica da microabrasão do esmalte. Essa técnica é minimamente invasiva, e o desgaste se restringe à área comprometida. Mondelli *et al.* (2005) salientaram que a técnica de microabrasão utilizando pasta composta por ácido fosfórico a 37% com pedra-pomes promove resultados clínicos satisfatórios, além de ser uma substância mais disponível nos consultórios odontológicos (ARAÚJO, 2000).

O primeiro objetivo do tratamento deve ser a redução da dor, seguida por considerações sobre a viabilidade desses dentes em longo prazo. Materiais adesivos, como as resinas compostas e o cimento de ionômero de vidro, são utilizados nas restaurações, cujas bordas preferentemente devem estar localizadas em esmalte normal. Pode ser difícil visualizar onde se inicia o esmalte sadio, resultando em repetidas restaurações devido à desintegração do esmalte adjacente ou à presença de outras áreas afetadas (RUSCHEL, 2006; BASSO *et al.*, 2007).

O tratamento restaurador para hipoplasia e a hipomineralização pode variar conforme a extensão e o grau de comprometimento do esmalte dentário. Seow e Amaratunge (1998) demonstraram que o condicionamento ácido do esmalte dentário pode ser utilizado em restaurações adesivas para os casos de amelogênese imperfeita. Entretanto, o elevado número de falhas dessas restaurações em dentes com hipoplasia quando, comparado a dentes com esmalte normal, podem estar relacionados com outros fatores como as fraturas no esmalte com alteração na amelogênese ou na dentina. Hiraishi, Yiu e King (2008) constataram que a adesão à dentina hipermineralizada de dentes decíduos com hipoplasia ficava comprometida quando realizada com condicionamento ácido lavagem e aplicação de sistema adesivo. O aumento do tempo de condicionamento ácido nesses dentes também não melhorou a adesão a essa dentina hipermineralizada (MARSILLAC *et al.*, 2009).

Weerheijm (2004) cita os materiais adesivos como opção de tratamento para áreas com perda de esmalte devido a uma alteração na amelogênese. É importante que essas restaurações tenham suas margens em esmalte sadio, porém em alguns casos isso seja de difícil detecção clínica. Ele também considera que restaurações semi-definitivas (coroas de aço ou restaurações fundidas cimentadas com adesivos) possam ser boas alternativas. Por vezes a última opção da exodontia com correção ortodôntica se faz necessária (MARSILLAC *et al.*, 2009).

## 6 PLANO DE INTERVENÇÃO

Para este estudo foi utilizado o método da Estimativa Rápida para realizar o Diagnóstico Situacional na Equipe de Saúde da Família Vitória Novais (Angical). Após uma Reunião com profissionais de Saúde, comprovou-se a necessidade de se viabilizar as atividades e para tanto foi preciso subdividir os profissionais em três grupos que assumiram as atribuições inerentes a proposta de assumir algumas tarefas para se atingir o objetivo proposto, qual seja o de alcançar uma rápida estimativa. Dessa forma, assim foram distribuídas as atividades: o grupo um ficou responsável pelo levantamento de dados secundários; o grupo dois pela observação ativa e o três pela entrevista a informante chave.

Os principais problemas de saúde identificados na comunidade de acordo com os dados do SIAB (2011) de uma população de 1967 habitantes residentes foram:

- Acúmulo de lixo próximo à Unidade de Saúde da Família;
- Desemprego;
- Falta de opções de lazer;
- Risco aumentado de doenças respiratórias (devido ao clima muito seco e à poeira);
- Número elevado de dentes com hipoplasia de esmalte.

Há um nível considerável de pessoas desempregadas e subempregadas, com a maioria da população empregada pela prefeitura e outra parte trabalhando em diversos outros setores. A maioria da população depende dos serviços prestados pela unidade de saúde da família e pelo posto de saúde sendo o acesso a esses serviços dificultado para essas pessoas da zona rural por problemas com transporte e má conservação das estradas vicinais.

Através de um levantamento epidemiológico realizado pela Equipe de Saúde Bucal em 2011, foi observada uma prevalência considerável de dentes com hipoplasia de esmalte entre as pessoas da comunidade de diversas faixas etárias,

ocasionando assim dentes com aparência ruim (manchas amarronzadas) e com grandes perdas do esmalte dentário (cavidades e fraturas).

## 6.1 Problema priorizado

**Quadro 1:** Classificação de prioridades para os problemas identificados na comunidade Angical

Principais problemas	Importância	Urgência	Capacidade de enfrentamento	Seleção
Acúmulo de lixo próximo à unidade de saúde	Alta	7	Parcial	2
Nº elevado de dentes com hipoplasia	Alta	5	Parcial	1
Desemprego	Alta	5	Fora	2
Risco aumentado de doenças respiratórias	Alta	5	Parcial	3
Falta de opções de lazer	Alta	4	Fora	4

**Fonte:** Autoria Própria (2013).

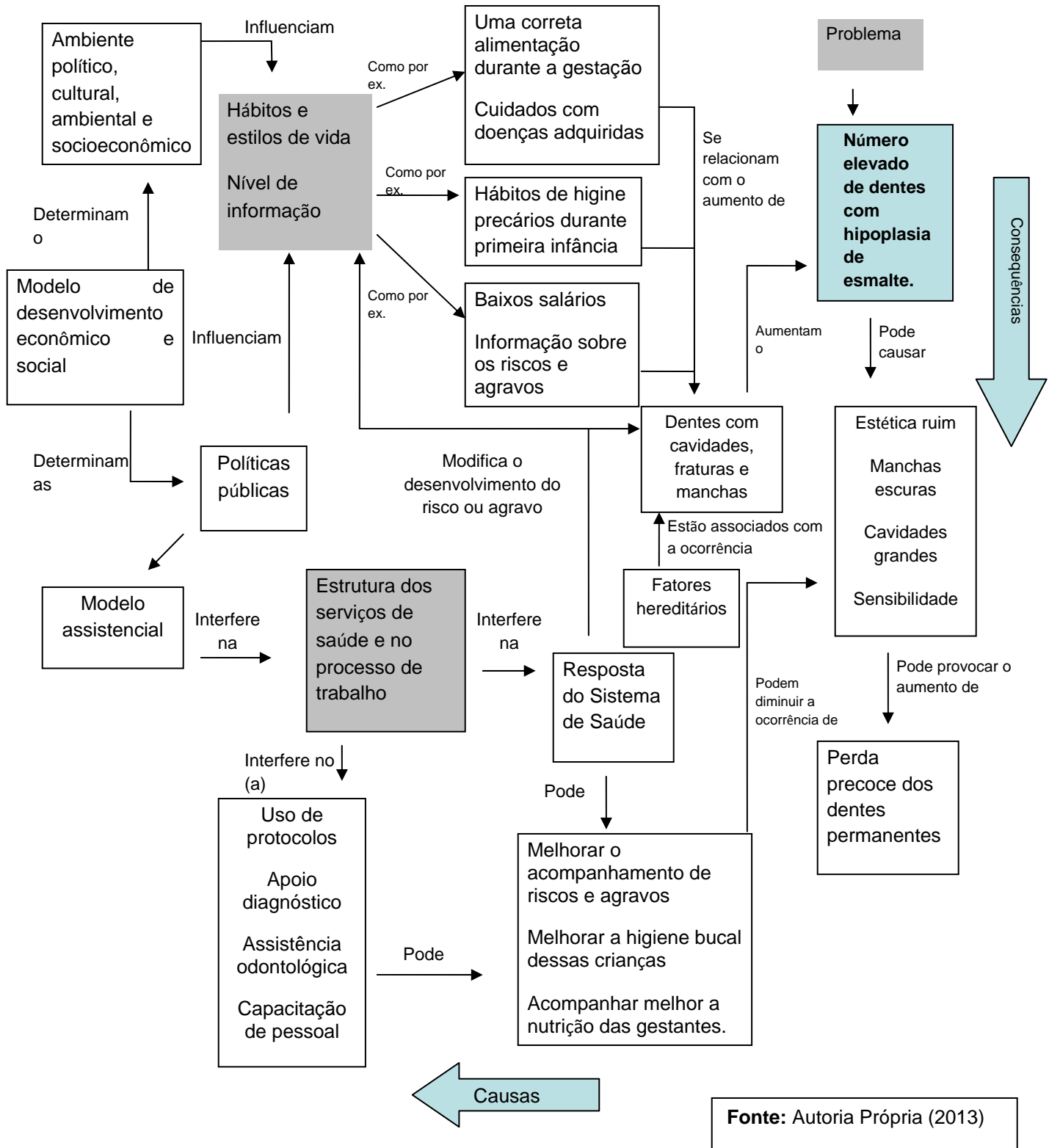
O número elevado de dentes com hipoplasia de esmalte foi selecionado devido a autora deste trabalho ser uma cirurgiã-dentista e ao fato de que os pacientes com esta condição não serem bem orientados, o que pode resultar em tratamentos endodônticos radicais e exodontias precoces preocupando assim toda a Equipe de Saúde da Família.

## 6.2 Explicação do Problema

Conforme sugere Campos, Faria e Santos (2010), este passo “tem como objetivo entender a gênese do problema que queremos enfrentar a partir da identificação de suas causas”.

A seguir a autora apresenta o esquema explicativo construído para a problemática: “Hipoplasia de esmalte”, a partir da representação do Esquema 1.

**Figura 1:** Esquema explicativo para a problemática “Hipoplasia de esmalte”



**Fonte:** Autoria Própria (2013)



### **6.3 Nós Críticos**

Para Campos, Faria e Santos (2010) nó crítico é “um tipo de causa de um problema que, quando ‘atacada’, é capaz de impactar o problema principal e efetivamente transformá-lo”. Além disso, traz a concepção de algo sobre o qual se pode intervir, ou seja, está sobre a governabilidade da equipe.

A partir disso, são listados a seguir os nós críticos identificados pela autora, que são:

- Hábitos e estilos de vida
- Nível de informação
- Pressão social (desemprego)
- Estrutura econômico-social.

### **6.4 Desenho das Operações**

Segundo Campos, Faria e Santos (2010) a partir do momento que se tem o problema explicado e as causas deste identificadas, parte-se para a próxima etapa da elaboração do plano de ação que remete às estratégias e soluções para enfrentamento do problema. Para tanto, faz-se necessário descrever as operações para o enfrentamento das causas identificadas como “nós críticos”, em seguida identificar os produtos e resultados para cada operação e, por fim, elencar os recursos necessários para a implantação e implementação das operações.

**Quadro 2:** Operações para os “nós” críticos do problema Hipoplasia de Esmalte Dentário na Comunidade Angical em 2013.

<b>Nó Crítico</b>	<b>Operação Projeto</b>	<b>Resultados Esperados</b>	<b>Produtos Esperados</b>	<b>Recursos Necessários</b>
Hábitos e estilos de vida inadequados	<b>Saúde sempre</b>  Modificar hábitos e estilos de vida	Tratar 90% dos dentes com hipoplasia de esmalte no prazo de um ano e conscientizar a população sobre hábitos corretos de higiene bucal.	Aumento do número de palestras sobre a hipoplasia de esmalte;  Conscientização dos pais sobre a higiene bucal dos seus filhos;  Escovação supervisionada e bochecho fluoretado nas escolas;  Mais palestras a gestantes e mães de crianças até cinco anos de idade.	Organizacional – para organizar as palestras;  Cognitivo - informação sobre o tema e estratégias de comunicação;  Político – articulação intersetorial com a rede de ensino;  Financeiro – para aquisição de recursos audiovisuais, folhetos educativos, etc.
Nível de informação	<b>Melhor conhecimento</b>  Aumentar o nível de informação da população sobre a hipoplasia do esmalte.	População mais informada sobre a hipoplasia de esmalte, como diferenciá-la da doença cárie e, se possível, como evitar sua ocorrência.	Avaliação do nível de informação da população sobre a hipoplasia de esmalte;  Palestras educativas nas escolas;  Capacitação dos ACS e dos pais;  Palestras educativas com os pais.  Escovação supervisionada nas escolas.	Cognitivo – conhecimento sobre o tema e sobre estratégias de comunicação e pedagógicas;  Organizacional – organização da agenda;  Político – Articulação intersetorial (parceria com o setor educação) e mobilização social.

Pressão social	<b>Vida</b> Aumentar a oferta de empregos.	Diminuição do desemprego.	Programa de geração de emprego e renda.	Cognitivo – Informação sobre o tema, elaboração e gestão de projetos de geração de emprego e renda;  Político – mobilização social em torno das questões, articulação intersetorial e aprovação dos projetos;  Financeiro – financiamento dos projetos.
Estrutura econômico-social	<b>+ Saúde Bucal</b> Mais consultas para tratamento das hipoplasias de esmalte dentário.	Resposta do sistema de saúde bucal.	Programa de melhora da qualidade de vida da população.	Cognitivo – Informação sobre o tema hipoplasia de esmalte dentário;  Financeiro – financiamentos e aprovação dos projetos.

**Fonte:** Autoria Própria (2013).

## 6.5 Identificação dos Recursos Críticos

Para Campos, Faria e Santos (2010) o “objetivo desse passo é identificar os recursos críticos que devem ser consumidos em cada operação”. Esta se constitui em uma etapa fundamental para a viabilidade do plano de ação, pois permite identificar quais são os recursos indispensáveis e que estão disponíveis ou não para execução do plano. A seguir o Quadro 3 apresentará os recursos

críticos utilizados para o desenvolvimento das operações definidas para o enfretamento do “nó crítico principal”.

**Quadro 3:** Recursos críticos para colocar em prática os projetos do problema do número elevado de dentes com hipoplasia de esmalte na Comunidade Angical em 2013.

Operação/Projeto	Recursos Críticos
<b>Saúde sempre</b>	Político- mobilização social e articulação intersetorial com rede de ensino.  Financeiro - para aquisição de recursos audiovisuais, folhetos educativos, aumentar o atendimento odontológico nos centros do ESF.
<b>Melhor conhecimento</b>	Político – Articulação intersetorial.  Financeiros – aumento das consultas odontológicas; maior controle para crianças até cinco anos.
<b>Vida</b>	Político – mobilização social em torno das questões, articulação intersetorial e aprovação dos projetos;  Financeiro – financiamento dos projetos.
<b>+ Saúde Bucal</b>	Político – Mobilização social em torno das questões de saúde bucal, articulação intersetorial e aprovação dos projetos.  Financeiro – Financiamento dos projetos para tratamento das hipoplasias do esmalte.

**Fonte:** Autoria Própria (2013).

## 6.6 Análise da Viabilidade do Plano

Campos, Faria e Santos (2010) tratam da viabilidade do plano a partir da motivação dos variados atores envolvidos para implantação e implementação das operações, haja vista que a autora não possui controle sobre todos os recursos necessários para execução do plano.

Sendo assim, é importante identificar os atores que controlam os recursos críticos, analisar a motivação dos mesmos e desenhar ações estratégicas para motivação, caso necessário, construindo desta maneira a viabilidade das

operações do plano. O Quadro 4 apresenta propostas de ações para a motivação dos atores.

**Quadro 4:** Propostas de ações para a motivação dos atores envolvidos para implantação e implementação das operações a serem realizadas na comunidade Angical em 2013.

<b>Operações/ Projetos</b>	<b>Recursos críticos</b>	Controle dos recursos críticos  <b>Ator que controla</b>	Controle dos recursos críticos  <b>Motivação</b>	<b>Ações estratégicas</b>
<b>Saúde sempre</b>  Modificar hábitos e estilos de vida.	Financeiro – para aquisição de recursos audiovisuais, folhetos educativos, etc.	Secretária de Saúde	Favorável	Não é necessária
<b>Melhor conhecimento</b>  Aumentar o nível de informação da população sobre a doença cárie.	Político – Articulação intersetorial com a Secretaria de Educação	Secretaria de Educação	Favorável	
<b>Vida</b>  Aumentar a oferta de empregos.	Político – mobilização social em torno das questões, articulação intersetorial e aprovação dos projetos;  Financeiro – financiamento dos projetos.	Associações de bairro  Ministério de Ação Social  Secretários de Saúde, Planejamento, Ação Social, Educação, Cultura e Lazer, ONGs, Sociedade Civil	Favorável  Indiferente  Algumas instituições são favoráveis e outras são indiferentes	Apresentar o projeto  Apoio das associações
<b>+ Saúde Bucal</b>  Melhorar a estrutura do	Político - Decisão de aumentar os recursos para estruturar o serviço;  Financeiro - Recursos necessários para	Prefeito Municipal;  Secretário Municipal de Saúde;	Favorável  Favorável	Apresentar necessidade de estruturação do consultório odontológico da

serviço para atendimento pacientes com hipoplasia do esmalte.	aquisição de materiais e equipamentos.	Secretário de Estado de Saúde;  Fundo nacional de Saúde.	Indiferente  Indiferente	Unidade Básica de Saúde.
---	--	--	--------------------------------	--------------------------

Fonte: Autoria Própria (2013).

## 6.7 Plano Operativo

Para Campos, Faria e Santos (2010) esta etapa possui o objetivo de designar os indivíduos responsáveis por cada operação, além de definir os prazos para execução das mesmas. Tal etapa corresponde ao cronograma do plano de ação, que está representada no Quadro 5.

**Quadro 5:** Operação do Plano para a problemática “Hipoplasia de esmalte” na Comunidade Angical em 2013.

Operação / Projeto	Resultados esperados	Produtos esperados	Ações estratégicas	Responsável	Prazo
<b>Saúde sempre</b>  Modificar hábitos e estilos de vida.	Tratar 90% dos dentes com hipoplasia de esmalte no prazo de um ano e conscientização da população sobre hábitos corretos de higiene bucal.	Reforço das palestras sobre como realizar corretamente a higienização bucal;  Conscientização dos pais sobre a higiene bucal dos seus filhos;		Waleska e a Auxiliar de saúde bucal Sylviane	Um mês para o início das atividades
<b>Melhor conhecimento</b>  Aumentar o nível de informação da população	População mais informada sobre a hipoplasia de esmalte, como diferenciá-la da doença cárie e, se possível, como evitar sua	Avaliação do nível de informação da população sobre a hipoplasia de		Waleska e o enfermeiro Adão	Início em dois meses e término em cinco meses;

sobre a hipoplasia do esmalte.	ocorrência.	esmalte;  Palestras educativas nas escolas;  Capacitação dos ACS e dos pais;  Palestras educativas com os pais.  Escovação supervisionada nas escolas.			Início em três meses e término em 12 meses;  Início em dois meses e término em três meses;  Início em três meses e término em cinco meses.
<b>Vida</b>  Aumentar a oferta de empregos.	Diminuição do desemprego.	Programa de geração de emprego e renda.	Apresentar o projeto  Apoio das associações	Enfemeiro Adão e a Técnica de enfermagem Lucilene	Apresentar o projeto em quatro meses;  Início das atividades dez meses;
<b>+ Saúde Bucal</b>  Mais consultas para tratamento das hipoplasias de esmalte dentário.	Resposta do sistema de saúde bucal.	Programa de melhora da qualidade de vida da população.		Waleska, a Auxiliar de Saúde Bucal Sylviane e a Coordenação da Atenção Básica à Saúde	Cinco meses para início das atividades.

**Fonte:** Autoria Própria (2013).

## 7 DISCUSSÃO

As manchas brancas não cariosas são muito importantes clinicamente, pois comprometem a estética e, no caso das hipoplasias do esmalte, podem comprometer severamente a estrutura do dente (PINHEIRO *et al.*, 2003; WORSCHHECH *et al.*, 2003). As irregularidades promovidas pela hipoplasia do esmalte facilitam a instalação de cáries por favorecerem a ação da placa dentobacteriana pelas fissuras, depressões e sulcos formados irregularmente na superfície do esmalte. A diferenciação entre manchas brancas de cárie e as manchas brancas não cariosas do esmalte é muito importante na escolha da melhor conduta e forma de tratamento para eliminá-las ou atenuá-las (PINHEIRO *et al.*, 2003).

A hipoplasia do esmalte pode ser de origem hereditária ou por consequência de eventos sistêmicos ou locais que ocorrem durante o desenvolvimento dos dentes. Por isso é de grande importância a realização de uma anamnese minuciosa para que se possa detectar o tipo de mancha intrínseca que o paciente apresenta, determinando assim, o tratamento mais adequado e um prognóstico favorável (RIBAS; CZLUSNIAK, 2004). Porém, há freqüentemente ausência de histórias médicas e odontológicas acuradas, dificultando estabelecimento da etiologia dos defeitos de esmalte. Poucos pais conseguem lembrar-se da ocorrência, data, duração e severidade de todas as doenças de seus filhos durante os primeiros cinco anos de vida (COUTINHO; PORTELLA, 2005).

As ações preventivas primárias devem ser, sem dúvida alguma, o passo fundamental para a transformação dos modelos tradicionais da saúde bucal implantados no Brasil, que tem culminado em altas taxas de exodontia e edentulismo. No entanto, na linha da preservação, procedimentos técnicos conservadores, como as restaurações de resina composta, podem, pelo seu baixo custo e simplicidade, ter impacto significativo na diminuição de dentes com cavidades e manchas por hipoplasia de esmalte.

Para dentes com manchas localizadas superficialmente em esmalte, a microabrasão do esmalte deve ser a primeira tentativa de correção da cor. Se a



mancha não for superficial, o procedimento restaurador com compósito fotopolimerizável deve, então, ser considerado. A técnica restauradora direta promove um desgaste limitado à área com mancha ou à superfície dentária indesejável (WORSCHHECH *et al.*, 2003). É uma técnica simples, conservadora, de baixo custo, de boa durabilidade e reparo de fácil execução quando necessário (MELO; BELTRÃO; SPOHR, 2007). Com a evolução das técnicas adesivas, pode-se reabilitar casos de anomalias dentárias, como a hipoplasia do esmalte, com procedimentos menos invasivos, permitindo previsibilidade e longevidades dos resultados obtidos (SOUZA *et al.*, 2009).

Se um molar em erupção mostrar sinais de opacidade ou perda pós-eruptiva de esmalte, a criança precisa ser monitorada até o momento em que todos os primeiros molares tenham erupcionado completamente. Para minimizar a perda de esmalte e o risco de desenvolvimento de cárie, tratamento preventivo e interceptativo são necessários. Além de escovação e educação dos pais e da criança, a prevenção também inclui aplicação de verniz com flúor e selantes ionoméricos. Muitas vezes, a sensibilidade desses dentes diminui através dessas aplicações (BASSO *et al.*, 2007).

Muitas são as pessoas que perdem a sua autoconfiança e autoestima devido a um sorriso ou estética prejudicados, levando-as a se comportar de maneira tímida ou retraída. Em crianças e adolescentes, as condições que afetam a estética influem no desenvolvimento da personalidade e podem até mesmo contribuir para um comportamento anti-social (SOUZA *et al.*, 2009).

Assim, foi necessário elaborar um plano de ação para o enfrentamento dos problemas identificados no momento do diagnóstico situacional da área de abrangência da ESF, permitindo que ações realmente efetivas sejam elaboradas e executadas para que estes problemas sejam enfrentados de forma sistematizada e sem improvisos, aumentando muito as chances de sucesso.

## 8 CONSIDERAÇÕES FINAIS

A Estratégia de Saúde da Família deseja promover saúde e prevenir o adoecimento da população, como vimos no decorrer deste trabalho. Portanto, para atender às reais necessidades da sua população, foi que a Equipe de Saúde da Família Vitória Novais (Angical) realizou o Diagnóstico Situacional através do método da Estimativa Rápida, e identificou a “Hipoplasia do Esmalte Dental” como principal problema, que estava no alcance da autora (sendo esta uma cirurgiã-dentista), deste território. Através da Política Nacional de Saúde Bucal muito tem sido feito no sentido de melhorar a condição de saúde bucal da população brasileira nos últimos anos.

Na comunidade Angical faz-se necessário maiores investimentos para melhorar e ampliar o acesso da população aos serviços odontológicos. A ESB do município de Lagoa Real tem se esforçado para desenvolver ações que sejam realmente efetivas frente aos problemas enfrentados pela população.

Para que se tenham ações de saúde bucal fundamentadas nos preceitos da universalidade, integralidade e equidade, capazes de tornarem o serviço odontológico ofertado à população de Lagoa Real realmente eficaz e resolutivo, são necessários investimentos no sentido de melhorar a oferta de serviços na área de saúde bucal. É necessário também maior participação da população no controle da gestão dos recursos, buscando reorganizar a atenção em saúde bucal no município, ampliando o acesso das famílias às ações de promoção e prevenção de saúde bucal.

A implantação do Plano de Ação visa organizar o processo de trabalho desta equipe de saúde em parceria com os demais setores da sociedade, especialmente a educação e a comunidade em geral.

Com base na literatura revisada e discutida para a elaboração do presente trabalho, pode-se concluir que com a implantação do Plano de Ação, espera-se:

- ✓ É sumamente importante realizar ações de promoção e prevenção em saúde bucal desenvolvidas pela ESB para atender a população e é

imprescindível que a cultura da avaliação seja incorporada à rotina dos serviços;

- ✓ As ações de monitoramento (realizadas a partir das informações produzidas no cotidiano da atenção) devem subsidiar o planejamento e a gestão, dando suporte à formulação das políticas;
- ✓ É preciso ater o olhar sobre o consolidado de produção no ano de 2011 para que se possa contribuir para ampliar a discussão sobre a prática clínica em saúde bucal, buscando outras dimensões da realidade expressas nos dados, outras leituras possíveis;
- ✓ O plano de ação em saúde bucal pode ser um instrumento de utilidade no diagnóstico coletivo, simples e valioso na organização da atenção;
- ✓ Uma maior exploração na análise de resultados de intervenção possibilitará ajustes no planejamento e execução das ações de saúde bucal no município analisado;
- ✓ A promoção de saúde bucal exige que o papel da odontologia seja repensado e adequado às estratégias mais gerais de reforma da saúde;
- ✓ Ter um plano de ação que observe ações que ajudem a priorizar os casos mais urgentes e que seja feita a priorização de acordo com critérios de risco ou necessidade, ou seja, priorizando os usuários mais necessitados;
- ✓ Reduzir o tempo de espera para tratamento odontológico;
- ✓ Membros da equipe de saúde trabalhando verdadeiramente em equipe: ACS, ACD, enfermeira, médico, técnicos de enfermagem e CD. Tendo reuniões semanais com todos os membros;
- ✓ Proporcionar um serviço de saúde bucal mais estruturado, buscando um atendimento mais eficiente, humanizado e capaz de criar vínculo com a comunidade;
- ✓ Distribuir regularmente escova e creme dental fluoretado;
- ✓ Proporcionar um tratamento de qualidade, com oferta de procedimentos mais resolutivos com intervenções adequadas;
- ✓ Apresentar fluxos de atendimento de forma a organizar o atendimento dentro das unidades de saúde;

- ✓ Elaborado um cronograma mensal de AEC que contemple os ACS(s) de todas as microáreas, utilizando-se o Cronograma de AEC;
- ✓ As Avaliações de Risco a princípio deverão ocorrer com mais frequência (Ex: Uma vez por semana) a fim de se selecionar um número suficiente de pacientes. Entretanto, com o passar do tempo, estas poderão ocorrer com intervalos maiores para que não se gere uma fila de espera e não se sobrecarregue a agenda, ocasionando um intervalo de tempo muito grande entre um atendimento e outro.
- ✓ Uma vez selecionados, os pacientes acometidos pela hipoplasia de esmalte terão garantido o seu tratamento completo, independente do número de consultas que sejam necessárias.
- ✓ Realizar manutenções nas restaurações destes pacientes sempre que necessário.
- ✓ Agendar consultas periódicas de retorno, para avaliar se o tratamento foi efetivo.

## REFERÊNCIAS

1. ALEXANDRE, G. C.; CAMPOS, V.; OLIVEIRA, B. H. Luxação intrusiva de dentes decíduos. **R. Assoc. Paul. Cir. Dent.**, São Paulo, v. 54, n. 3, p. 215-219, maio/jun. 2000.
2. ANDREASEN, J. O.; ANDREASEN, F. M. **Fundamentos de traumatismo dental: guia de tratamento passo a passo**. 2. ed. Porto Alegre: Artmed, 2001. p. 141-154.
3. ARAUJO FB, ZIZ V, DUTRA CAV. **Enamel color change by microabrasion and resin-based composite**. Am J Dent. 2000 Feb; 13 (1): 6-7.
4. AUGUSTO L, *et al.*. **Amelogênese imperfeita**. RGO - Rev Gaúcha Odontol. 2005;53(3):251-4.
5. BASSO, A. P.; RUSCHEL, H. C.; GATTERMAN, A.; ARDENGHI, T. M. Hipomineralização Molar-Incisivo. **Rev. Odonto Ciênc.**, v. 22, n. 58, p. 371-376, Porto Alegre, out./dez. 2007.
6. BONATO, V. V. B. **Hipoplasia Dental: Revisão de Literatura**. Universidade Federal do Rio Grande do Sul. Porto Alegre, 2010.
7. BORDON AKCB, BUSSADORI SK, ARSATI YBO, IMPARATO JCP. **Levantamento epidemiológico da cárie dentária em crianças**. RGO - Rev Gaúcha Odontol. 2004;52(4):256-60.
8. BRAIDO, C. A.; YASSUDA, L. Y. W. Anormalidades de calcificação dentária. **Pediatr. Mod.**, São Paulo, v. 26, n. 2, p. 103-116, mar./abr. 1991.
9. BRASIL. Lei n. 8.080. **Dispõe sobre as condições para a promoção, proteção e recuperação da saúde; a organização e o funcionamento dos serviços correspondentes e dá outras providências**. Brasília, 1991.
10. BRASIL. Secretaria Executiva do Ministério da Saúde. **Caderno de Informações de Saúde**, 2010. Disponível:[http://cnes.datasus.gov.br/Lista\\_Es\\_Municipio.asp?VEstado=31&VCodMunicipio=310860&NomeEstado=](http://cnes.datasus.gov.br/Lista_Es_Municipio.asp?VEstado=31&VCodMunicipio=310860&NomeEstado=) Acesso em: 29 set. 2013.
11. BROADBENT, J. M.; THOMSON, W. M.; WILLIAMS, S. M. Does caries in primary teeth predict enamel defects in permanent teeth? A longitudinal study. **J. Dent. Res., Chicago**, v. 84, no. 3, p. 260-264, Mar. 2005.
12. CAMPOS, F. C. C., FARIA, H. P., SANTOS, M. A. **Planejamento e avaliação das ações em saúde**. 2 ed.. Belo Horizonte: Nescon/UFMG, Coopmed, 2010. 114 p.
13. CAIXETA, F. F.; CORRÊA, M. S. N. P. Os defeitos do esmalte e a erupção dentária em crianças prematuras. **Rev. Assoc. Med. Bras.** vol.51 no.4 São Paulo July./Aug. 2005.
14. CHAVES AMB, ROSEMBLAT A, OLIVEIRA AFB. **Enamel defects and its relation to life course events in primary dentition of Brazilian children: a longitudinal study**. Community Dent Health. 2007;24(1):31-6.
15. CORDEIRO, M. M. R.; ROCHA, M. J. C. The Effects of periradicular inflammation and infection on a primary tooth and permanent successor. **J. Clin. Pediatr. Dent.**, Birmingham, v. 29, no. 3, p. 193-200, Spring 2005.

16. COUTINHO, T. C. L.; PORTELLA, W. Hipoplasia de esmalte – tratamento com facetas estéticas e coras de aço. **RGO** 1995, 43 (2): 89-92.
17. DAVIES, G. N. Early childhood caries--a synopsis. **Community Dent. Oral Epidemiol.**, Copenhagen, v. 26, no. 1, p. 106-116, 1998. Supplement.
18. DE PAOLA, A. **Odontopediatria - Hipoplasia do Esmalte**. Curitiba, 2011. Disponível em: <http://www.depaolaodontologia.com.br/produtos.asp?cat=2&sub=Hipoplasia%20de%20Esmalte&link=Odontopediatria>. Acesso em 24 set. 2013.
19. DUARTE, D. A. *et al.* **Caderno de Odontopediatria: lesões traumáticas em dentes decíduos: tratamento e controle**. São Paulo: Santos, 2001. p. 37-42.
20. FONSECA, R. B. *et al.* Enamel hypoplasia or amelogenesis imperfecta – a restorative approach. **Braz. J. Oral Sci.** 2006, 5 (16): 941-43.
21. IBGE, **Censo Populacional 2010**. Instituto Brasileiro de Geografia e Estatística (IBGE) (29 de novembro de 2010). Brasília, 2010.
22. LI, Y.; NAVIA, M. J.; BIAN, J. Y. Prevalence and distribution of developmental enamel defects in primary dentition of chinese children 3-5 years old. **Community Dent. Oral Epidemiol.**, Copenhagen, v. 23, no. 2, p. 72-79. Apr. 1995.
23. KATCHBURIAN, E.; ARANA, V. **Histologia e embriologia oral: texto-atlas e correlações clínicas**. São Paulo: Panamericana, 1999. p. 237-279.
24. MACÊDO-COSTA, M. R. *et al.* Habilidade dos odontopediatras e clínicos gerais em diagnosticar e tratar defeitos do esmalte. **RGO - Rev Gaúcha Odontol.**, Porto Alegre, v. 58, n. 3, p. 339-343, jul./set. 2010.
25. MARSILLAC, M. W. S. *et al.* **Alterações na Amelogênese e suas Implicações Clínicas: Relatos de casos**. Rev. Fac. Odontol. Porto Alegre, v. 50, n. 1, p. 9-15, jan./abr., 2009.
26. MELO TAF, BELTRÃO MCG, SPOHR AM. **Amelogênese imperfeita – relato de caso**. Rev. Dent. *on line* 2007, 7 (16): 104-09.
27. MONDELLI, J. *et al.* **Microabrasão com ácido fosfórico**. Rev Bras Odontol, 1995 Mai/Jun; L2 (3):20.
28. NEEDLEMAN, H. L. *et al.* Antecedents and correlates of hypoplastic enamel defects of primary incisors. **Pediatr. Dent.** 1992, 14 (3): 158- 66.
29. OLIVEIRA AFB, CHAVES, AMB, ROSENBLATT, A. **The influence of enamel defects on the development of early childhood caries in a population with low socioeconomic status: a longitudinal study**. Caries Res. 2006; 40(4):296-302.
30. PESSOA, L. A. **A Inserção da Equipe de Saúde Bucal no PSF e a Construção da Política Nacional de Saúde Bucal - um breve histórico**. Rio de Janeiro, 2008. Disponível em: [http://www.essex.ensino.eb.br/doc/PDF/PCC\\_2008\\_CFO\\_PDF/CD63%201%BA%20Ten%20AI%20LUCIANO%20AMORIM%20PESSOA.pdf](http://www.essex.ensino.eb.br/doc/PDF/PCC_2008_CFO_PDF/CD63%201%BA%20Ten%20AI%20LUCIANO%20AMORIM%20PESSOA.pdf) . Acesso em: 29 set. 2013
31. PINDBORG, J. J. A etiology of developmental enamel defects not related to fluorosis. **Int. Dent. J.** 1982, 32 (2): 123-34.

32. RIBAS, A. O.; CZLUSNIAK, G. D. Anomalias do esmalte dental: etiologia, diagnóstico e tratamento. **Publ UEPG Ci Biol Saúde** 2004; 10 (1): 23-35.
33. RUSCHEL, H. C. *et al.* **Hipoplasia e hipocalcificação de primeiros molares permanentes.** **Rev. ABO Nac.** 2006; 14 (2): 89-94.
34. SHAFER, W. G.; HINE MK, L. E. V. Y. B. M. Distúrbios do desenvolvimento das estruturas bucais e parabucais. IN: **Tratado de Patologia Bucal.** 4ª ed. Rio de Janeiro: Guanabara Koogan, 1987, cap.1, p. 02-79.
35. SEOW, W. K. Enamel hypoplasia in the primary dentition: a review. **J. Dent. Child.** 1991, 58 (6): 441-52.
36. SEOW, W. K.; HUMPHRYS, C.; TUDEHOPE, D. I. Increased prevalence of developmental dental defects in low birth-weight, prematurely born children: a controlled study. **Pediatr. Dent., Chicago**, v. 9, no. 3, p. 221-225. Sept. 1987.
37. SIAB. **Sistema de Informação da Atenção Básica do município de Lagoa Real**, equipe de saúde da família Angical/Bahia. Outubro de 2011.
38. SOUZA, J. B. *et al.* Hipoplasia do Esmalte: tratamento restaurador estético. **Robrac**, 18 (47) 2009.
39. SOUZA, F. A. L. *et al.* **Facetas estéticas diretas - uma solução para hipoplasia do esmalte.** **Rev. Fac. Odontol. Anapólis** 2000, 2 (2): 110-13.
40. TAVARES, E. **Hipoplasia de Esmalte Dentário.** Santos, SP, 2012. Disponível em: Tavares <http://www.edutavares.com.br/2012/07/hipoplasia-de-esmalte-dentario/>. Acesso em: 24/09/2013.
41. WATANABE, S. A. *et al.* **Restauração de dilaceração coronária e hipoplasia do esmalte.** **JBC** 2003, 7 (38): 126-30.
35. WORSCHHECH CC *et al.* **Faceta parcial direta como tratamento estético e conservador de patologias do esmalte: relatos de casos clínicos.** **JBD** 2003, 2 (7): 274-53.