

UNIVERSIDADE FEDERAL DE MINAS GERAIS
Faculdade De Odontologia
Colegiado de Pós-Graduação em Odontologia

Taís Ferreira de Melo

DIAGNÓSTICO E PLANEJAMENTO INTEGRAL DE PACIENTES COM
SINAIS DE EROSÃO ÁCIDA: *RELATO DE CASO*

Belo Horizonte
2025

Taís Ferreira de Melo

**DIAGNÓSTICO E PLANEJAMENTO INTEGRAL DE PACIENTES COM
SINAIS DE EROSÃO ÁCIDA: *RELATO DE CASO***

Monografia de especialização apresentada à Faculdade de Odontologia da Universidade Federal de Minas Gerais, como requisito parcial à obtenção do título de Especialista em Dentística

Orientador (a): Profa. Dra. Patrícia Valente Araújo

Belo Horizonte
2025

Ficha Catalográfica

M528d Melo, Teís Ferreira de.
2025 Diagnóstico e planejamento integral de pacientes com
MP sinais de erosão ácida: relato de caso / Teís Ferreira de
Melo. -- 2025.
28 f. : il.
Orientadora: Patrícia Valente Araújo.
Monografia (Especialização) -- Universidade Federal de
Minas Gerais, Faculdade de Odontologia.
1. Erosão dentária. 2. Refluxo gastroesofágico. 3.
Reabilitação bucal. 4. Desejo dos dentes. I. Araújo,
Patrícia Valente. II. Universidade Federal de Minas Gerais.
Faculdade de Odontologia. III. Título.

BLÁCK - D633



UNIVERSIDADE FEDERAL DE MINAS GERAIS
ODONTO - COLEGIADO DE PÓS-GRADUAÇÃO EM ODONTOLOGIA

ATA DE DEFESA DE TRABALHO DE CONCLUSÃO DE CURSO

Ata da Comissão Examinadora para julgamento de Monografia da aluna **TAÍS FERREIRA DE MELO**, do Curso de Especialização em DENTÍSTICA, realizado no período de 07/08/2023 a 14/08/2025.

Aos 12 dias do mês de agosto, às 18:00 horas, em ambiente virtual do Microsoft Teams, reuniu-se a Comissão Examinadora, composta pela Profa. Dra. Patrícia Valente Araújo (orientadora), Prof. Dr. Rodrigo Keigo Lopes Nakagawa e Prof. Dr. Daniel José Braga Dutra. Em sessão pública foram iniciados os trabalhos relativos à apresentação da Monografia intitulada **"Planejamento integral em pacientes com sinais de erosão ácida: Relato de caso"**. Terminadas as arguições, passou-se à apuração final. A nota obtida pela aluna foi 95 (noventa e cinco) pontos, e a Comissão Examinadora decidiu pela sua **APROVAÇÃO**. Para constar, eu, Profa. Dra. Patrícia Valente Araújo, Presidente da Comissão, lavrei a presente ata que assino, juntamente com os outros membros da Comissão Examinadora. Belo Horizonte, 12 de agosto de 2025.

Assinatura dos membros da banca examinadora:

Profa. Dra. Patricia Valente Araújo

Prof. Dr. Rodrigo Keigo Lopes Nakagawa

Prof. Dr. Daniel José Braga Dutra



Documento assinado eletronicamente por **Daniel José Braga Dutra, Usuário Externo**, em 22/09/2025, às 21:33, conforme horário oficial de Brasília, com fundamento no art. 5º do [Decreto nº 10.543, de 13 de novembro de 2020](#).



Documento assinado eletronicamente por **Patricia Valente Araujo, Professora do Magistério Superior**, em 23/09/2025, às 13:16, conforme horário oficial de Brasília, com fundamento no art. 5º do [Decreto nº 10.543, de 13 de novembro de 2020](#).



Documento assinado eletronicamente por **Rodrigo Keigo Lopes Nakagawa, Professor(a)**, em 25/09/2025, às 22:15, conforme horário oficial de Brasília, com fundamento no art. 5º do [Decreto nº 10.543, de 13 de novembro de 2020](#).



A autenticidade deste documento pode ser conferida no site https://sei.ufmg.br/sei/controlador_externo.php?acao=documento_conferir&id_orgao_acesso_externo=0, informando o código verificador **4574634** e o código CRC **6B99B6D7**.

AGRADECIMENTOS

Agradeço, primeiramente, a Deus, por me conceder força, saúde e fé ao longo desta caminhada.

À minha família, pelo amor, apoio e incentivo constantes — pilares fundamentais para que eu pudesse chegar até aqui. E, em especial, ao meu marido, pela presença constante, pelo amor, compreensão e por acreditar em mim, mesmo nos momentos em que eu duvidei. Sua parceria foi essencial para que este sonho se tornasse realidade.

À minha orientadora, Dra. Patrícia Valente, pela orientação atenciosa, pela partilha de conhecimento e por me guiar com paciência e excelência durante a construção deste trabalho.

Aos professores da Especialização em Dentística da UFMG, pela troca de experiências, amizade e aprendizado mútuo ao longo dessa jornada. Especialmente ao Prof. Dr. Thadeu Pontelo, por todo o conhecimento transmitido e pela dedicação ao ensino.

Ao Prof. Lucas Rodarte, que, mesmo de forma indireta, me incentivou a buscar mais conhecimento e crescimento profissional.

À minha dupla, Jéssica Larissa, pelo companheirismo e por todos os momentos compartilhados durante essa caminhada. Sua parceria tornou essa jornada mais leve e significativa.

A todos que, direta ou indiretamente, contribuíram para a realização deste trabalho, deixo aqui meu sincero agradecimento.

RESUMO

A erosão dentária tem se tornado uma condição cada vez mais frequente na prática odontológica, especialmente quando associada à Doença do Refluxo Gastroesofágico (DRGE). Este trabalho teve como objetivo relatar um caso clínico de erosão dentária com suspeita de origem intrínseca decorrente da DRGE, destacando a importância do diagnóstico precoce e da abordagem multidisciplinar. A paciente apresentou desgaste dentário generalizado, sem sintomas gastrointestinais evidentes, ressaltando o papel do cirurgião-dentista na identificação precoce de manifestações orais de doenças sistêmicas silenciosas. O tratamento foi conduzido em duas fases: controle médico da etiologia sistêmica e reabilitação odontológica com resinas compostas diretas, por se tratar de uma técnica minimamente invasiva e conservadora. A discussão abrangeu os efeitos do ácido gástrico sobre diferentes materiais restauradores e a importância da escolha adequada da técnica restauradora. Conclui-se que o sucesso terapêutico nesses casos depende de uma atuação integrada entre odontologia e medicina, com acompanhamento contínuo para garantir a estabilidade funcional, estética e a saúde bucal do paciente.

Palavras-chave: erosão dentária; refluxo gastroesofágico; reabilitação bucal.

ABSTRACT

Comprehensive diagnosis and planning for patients with signs of acid erosion: Case Report

Dental erosion has become an increasingly prevalent condition in dental practice, particularly when associated with Gastroesophageal Reflux Disease (GERD). This study aimed to report a clinical case of dental erosion with suspected intrinsic origin due to GERD, highlighting the importance of early diagnosis and a multidisciplinary approach. The patient presented generalized dental wear without evident gastrointestinal symptoms, underscoring the dentist's role in the early identification of oral manifestations of silent systemic diseases. Treatment was carried out in two phases: control of systemic etiology through medical management and dental rehabilitation using direct composite resin, chosen for being a minimally invasive and conservative technique. The discussion addressed the effects of gastric acid on different restorative materials and the importance of careful selection of the restorative approach. It is concluded that treatment success relies on the integrated action of dentistry and medicine, with continuous follow-up to ensure functional, aesthetic, and oral health stability.

Keywords: dental erosion; gastroesophageal reflux; dental restoration.

LISTA DE ILUSTRAÇÕES

Figura 1- Vista palatina dos incisivos centrais superiores	13
Figura 2- Vista palatina do incisivo lateral e canino superiores do lado direito.....	13
Figura 3- Vista palatina do incisivo lateral e canino superiores do lado esquerdo....	14
Figura 4- Vista oclusal da arcada superior.	14
Figura 5- Vista oclusal da arcada inferior.	15
Figura 6- Enceramento diagnóstico da arcada superior.	16
Figura 7-Enceramento diagnóstico da arcada inferior.....	16

LISTA DE ABREVIATURAS E SIGLAS

CHX	Clorexidina
CAD/CAM	Computer-Aided Design/Computer-Aided Manufacturing (Projeto e Fabricação Assistidos por Computador)
DRGE	Doença do Refluxo Gastroesofágico
EDA	Endoscopia Digestiva Alta
MMPs	Metaloproteinases de Matriz
NaOCl	Hipoclorito de Sódio
10-MDP	10-Metacriloxidecil Dihidrogeno Fosfato

SUMÁRIO

1.INTRODUÇÃO	9
2.OBJETIVOS	12
2.1 Objetivo geral.....	12
2.1 Objetivos Específicos	12
3. RELATO DE CASO CLÍNICO	13
4. DISCUSSÃO	18
4.1 Desafios da adesão em dentes acometido pela erosão ácida	19
4.2 Inibidores enzimáticos e pré tratamento de superfícies	21
4.3 Estratégia Restauradora	22
5. CONCLUSÃO	25
REFERÊNCIAS	26

1 INTRODUÇÃO

Nos últimos anos, tem-se observado um aumento expressivo na expectativa de vida da população, o que implica em uma exposição prolongada dos dentes às agressões químicas e físicas do meio bucal. Nesse contexto, torna-se essencial que tanto os tecidos dentários quanto os materiais restauradores apresentem maior durabilidade e desempenho clínico a longo prazo. Contudo, a erosão dentária tem se consolidado como um dos principais fatores etiológicos associados à hipersensibilidade dentinária e à degradação marginal de restaurações, comprometendo sua longevidade. Em virtude disso, o desgaste erosivo tem despertado crescente interesse na comunidade científica, sendo cada vez mais relatado na prática clínica do cirurgião-dentista (Bruno; Mendonça, 2021; Avila *et al.*, 2016).

Schlueter *et al.* (2020) afirma que a erosão dentária é definida como a perda de tecido dentário mineralizado decorrente da exposição a ácidos não oriundos da atividade bacteriana presente na cavidade oral. Clinicamente, nas fases iniciais, essa condição se manifesta como uma desmineralização do esmalte apresentando-se com um aspecto em forma de “pires” ou em “U”, acompanhada da perda de brilho superficial.

A erosão dentária, trata-se de uma condição de etiologia multifatorial, resultante da interação entre fatores biológicos, químicos e comportamentais que contribuem para a desmineralização e conseqüente desgaste dos tecidos duros dentários (Bruno; Mendonça, 2021; Cunha *et al.*, 2018).

Entre os fatores etiológicos, do ponto de vista biológico, aspectos como a saúde sistêmica, a morfologia dental, a presença de biofilme, película adquirida e as propriedades da saliva exercem influência direta sobre o processo erosivo. Já os fatores químicos envolvem características como o pH salivar, a capacidade tampão da saliva, o tipo e concentração dos ácidos, bem como a presença de íons como cálcio, flúor e fósforo, que podem interferir tanto na frequência quanto na severidade do desgaste erosivo (Cunha *et al.*, 2018).

Pinheiro *et al.* (2020) afirmam que dentre os fatores intrínsecos, destacam-se condições como inflamações gástricas, alcoolismo, distúrbios alimentares (anorexia e bulimia), radioterapia, xerostomia, hipertireoidismo e periodontites crônicas, que afetam predominantemente as faces lingual ou palatina dos dentes. Já os fatores

extrínsecos estão associados principalmente à dieta, incluindo o consumo frequente de refrigerantes, alimentos industrializados, frutas ácidas e o uso de determinadas medicações administradas por via oral, impactando geralmente as faces vestibulares dos dentes.

Além dos fatores alimentares, certos hábitos e ambientes ocupacionais também contribuem significativamente como potencial para danos erosivos, como o esporte, que resulta na exposição intensa à água clorada, na qual o pH da água não é adequadamente controlado ou bebidas esportivas com baixo pH. E também da ocupação, como exposição a ambientes ácidos, trabalhadores de indústrias galvânicas e degustadores de vinhos em vinícolas (Bruno; Mendonça, 2021).

A doença do refluxo gastroesofágico (DRGE) também se destaca entre os fatores etiológicos associados à erosão dentária, e pode ser caracterizado pela elevação do conteúdo gástrico acima da junção gastroesofágica. Tal patologia possui manifestações como gosto ácido, vômitos, azia, rouquidão, sialorréia, halitose, episódios de arrotos e engasgos, tosse persistente e dor estomacal, ou pode ser silencioso, sem sinais e sintomas aparentes (Bruno; Mendonça, 2021).

A DRGE promove o aumento da produção e liberação de ácido gástrico e pode estar diretamente relacionada ao desenvolvimento de lesões erosivas na estrutura dentária, as quais podem evoluir e aumentar a suscetibilidade à cárie dentária, quando não tratadas (Menezes *et al.*, 2021).

À medida que a exposição ácida persiste, ocorre uma planificação das regiões convexas dos dentes, evoluindo posteriormente para a formação de concavidades e escavações nas superfícies oclusais e incisais. Essas lesões são comumente observadas nas faces vestibulares e palatinas dos dentes anteriores, bem como nas faces oclusais e palatinas dos dentes posteriores, caracterizando-se por depressões côncavas, amplas e lisas, que conferem aos dentes uma aparência polida e lisa. Além disso, restaurações presentes podem adquirir aspecto de ilha e em quando estas forem amálgama, tornam-se polidas (Arato *et al.*, 2016; Avila *et al.*, 2016; Pinheiro *et al.*, 2020).

Vale ressaltar que a erosão dentária pode ser um dos primeiros sinais clínicos da DRGE, que muitas vezes se apresenta de forma assintomática ou com sintomas discretos, dificultando seu diagnóstico precoce (Chatzidimitriou *et al.*, 2023).

Nesse contexto, o cirurgião-dentista desempenha papel essencial na identificação dessas lesões, promovendo uma abordagem multidisciplinar,

envolvendo tratamento médico para controle do refluxo e reabilitação odontológica, sendo fundamental para garantir o sucesso terapêutico e a preservação da saúde bucal (Ortiz *et al.*, 2021).

O tratamento restaurador em pacientes com erosão dentária associada à DRGE apresenta desafios clínicos específicos, exigindo planejamento detalhado e seleção criteriosa dos materiais para promover maior durabilidade e funcionalidade das restaurações.

Nos últimos anos, a prevalência de erosão dentária tem aumentado, tornando-se um desafio para os dentistas, principalmente quando atinge estágios mais avançados, onde pode causar dor, hipersensibilidade, problemas de função e estética.

Diante de tais apontamentos, o objetivo desse estudo é descrever a associação entre o desgaste erosivo dentário e a doença do refluxo gastroesofágico, através de um relato de caso clínico.

2 OBJETIVOS

2.1 Objetivo geral

- Relatar a associação entre desgaste erosivo dentário e doença do refluxo gastroesofágico (DRGE) através de um relato de caso clínico.

2.1 Objetivos Específicos

- Descrever a erosão dentária, suas características clínicas e opções terapêuticas;
- Evidenciar a associação entre DRGE e erosão dentária;
- Apontar sugestões para cirurgiões-dentistas quanto às condutas de tratamento.

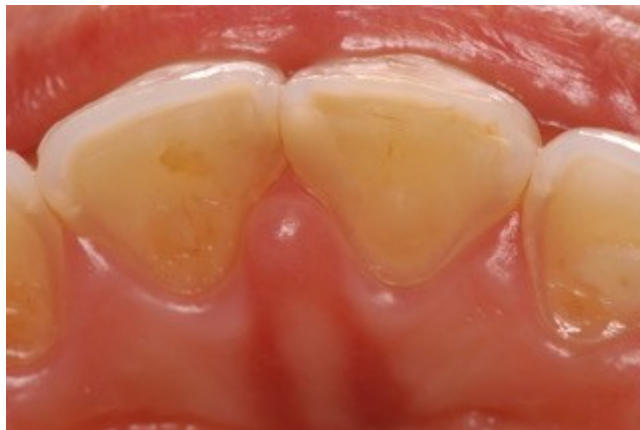3 RELATO DE CASO CLÍNICO

Paciente do gênero feminino, 28 anos, compareceu à clínica odontológica do Curso de Especialização em Dentística da Universidade Federal de Minas Gerais, queixando-se de sensibilidade dentária e desconforto ao ingerir alimentos frios e cítricos e além disso, relatou desgastes dentários generalizados.

Na anamnese, a paciente negou ter uma dieta ácida e, na história médica pregressa, não relatou nenhuma doença ou uso de medicação contínua, além disso afirma não ter sintomatologia referente à doença do refluxo gastresofágico.

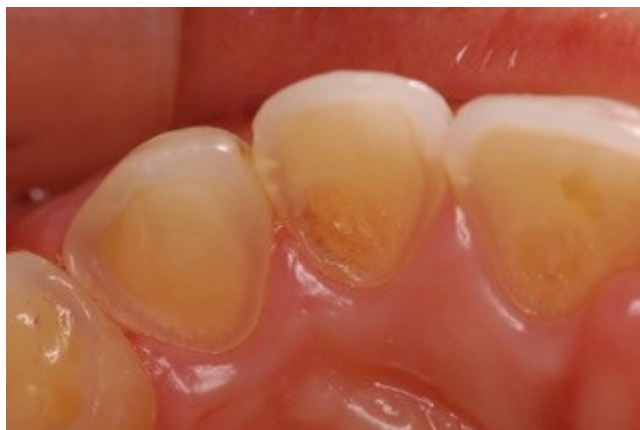Ao realizar o exame clínico intraoral, observou-se a presença de hiperplasia gengival na região palatina dos incisivos e caninos superiores, associada a lesões generalizadas compatíveis com erosão dentária (FIGURA 1,2 e 3).

Figura 1- Vista palatina dos incisivos centrais superiores



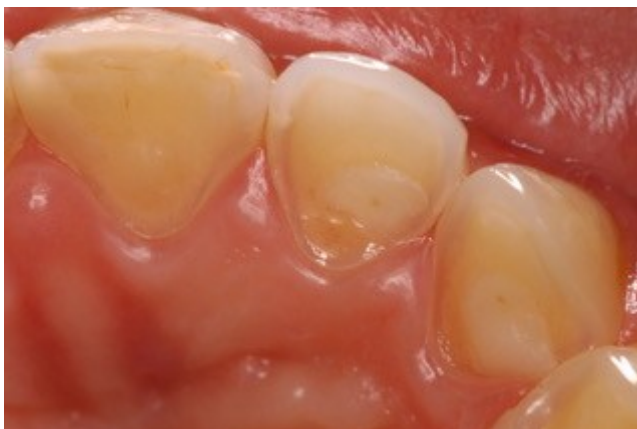Fonte: Elaborado pela autora, 2025.

Figura 2- Vista palatina do incisivo lateral e canino superiores do lado direito.



Fonte: Elaborado pela autora, 2025.

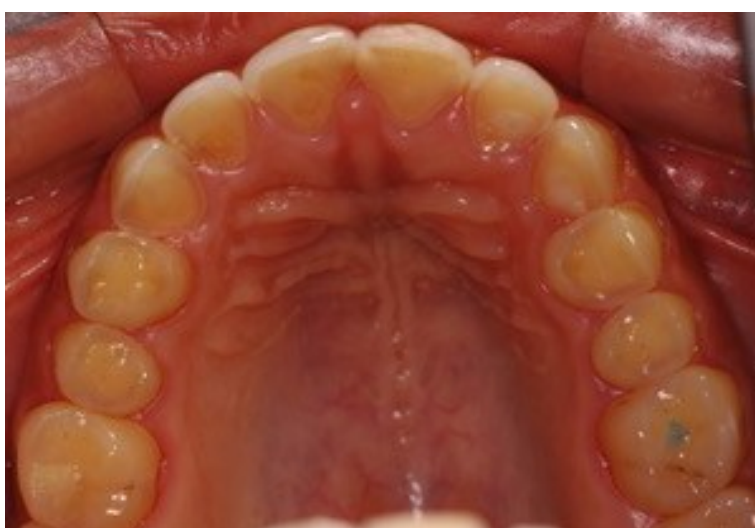
Figura 3- Vista palatina do incisivo lateral e canino superiores do lado esquerdo.



Fonte: Elaborado pela autora, 2025.

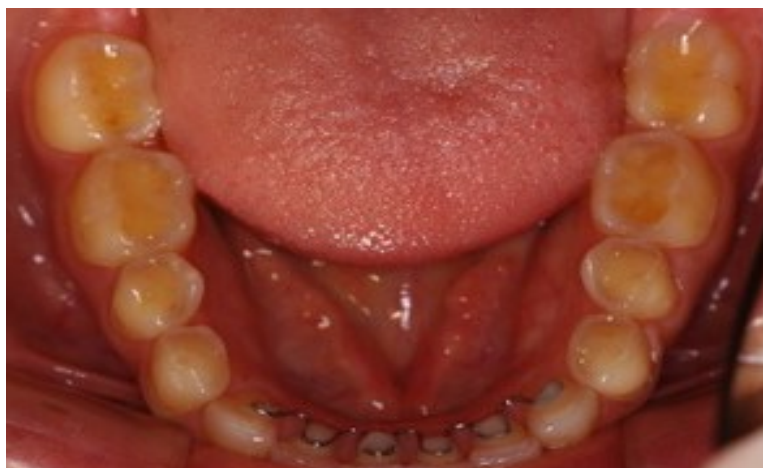As alterações clínicas características incluíam desgastes excessivos das superfícies dentárias, perda da microanatomia com alteração nas fossas e fissuras, descaracterização do esmalte, modificação do brilho e da textura superficial do dente, tornando-o mais liso, presença de um halo translúcido delimitando as regiões de esmalte e dentina, bordas incisais afinadas, preservação do esmalte hígido ao longo da margem gengival, e concavidades dentinárias bem definidas (cuppings) em todos os dentes posteriores (FIGURA 4 e 5).

Figura 4- Vista oclusal da arcada superior.



Fonte: Elaborado pela autora, 2025.

Figura 5- Vista oclusal da arcada inferior.



Fonte: Elaborado pela autora, 2025.

Devido à forte associação entre erosão dentária e refluxo gastroesofágico, a paciente foi encaminhada a um gastroenterologista para investigação dessa possibilidade. Foram realizados exames complementares, como a endoscopia digestiva alta (EDA) e a pHmetria esofágica de 24 horas.

A EDA é um exame que permite a visualização direta da mucosa do esôfago, estômago e duodeno. Ela é essencial para identificar lesões causadas pelo refluxo, como esofagite (inflamação do esôfago), úlceras, erosões e alterações como o esôfago de Barrett. Além disso, a EDA pode detectar a presença de hérnia de hiato, uma condição em que parte do estômago protrui através do diafragma para o tórax, facilitando o refluxo ácido. Já o exame de pHmetria consiste em medir a acidez no esôfago ao longo de 24 horas, identificando episódios de refluxo ácido e sua duração.

A combinação desses exames fornece uma avaliação abrangente da presença e gravidade do refluxo gastroesofágico, auxiliando no diagnóstico e no planejamento do tratamento adequado.

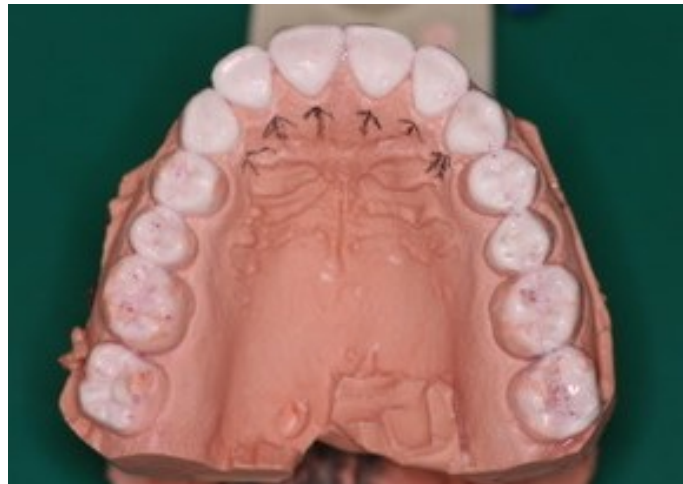Foram solicitados à paciente radiografias periapicais de todos os elementos dentários na técnica de paralelismo, além do exame panorâmico com boca semiaberta. O protocolo fotográfico foi realizado na mesma sessão, assim como os moldes das arcadas superiores e inferiores com alginato, para estudo do caso clínico.

Para confecção dos modelos de estudo, na mesma consulta, foi confeccionado o JIG de Lucia em resina acrílica autopolimerizável. Com o JIG em posição, foi realizado o registro interoclusal utilizando cera número 7 para registro, sendo o registro realizado em relação cêntrica, com manipulação mandibular. O registro do

arco-facial foi realizado, e os modelos foram montados em articulador semi-ajustável (ASA).

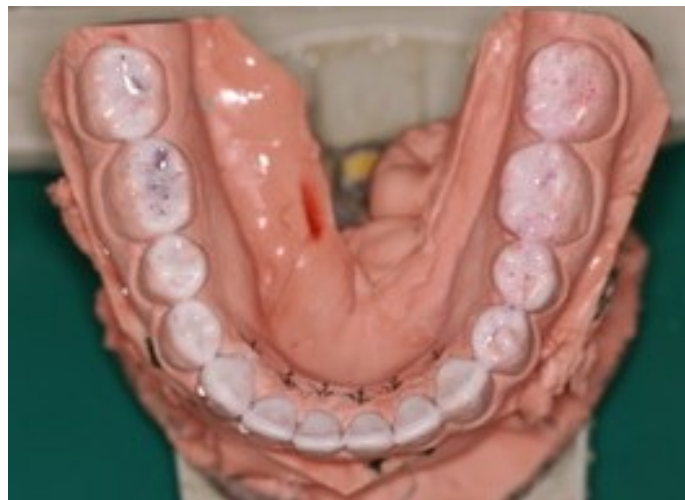Em seguida foi realizado enceramento diagnóstico, visando planejar e restabelecer anatomia, função e estética. Procedeu-se aos ajustes nos contatos oclusais de modo a conferir contatos a fim de se obter as guias de lateralidade e protrusão mutuamente protegidas. Além de otimizarem o ajuste oclusal, essas etapas aumentam a previsibilidade dos resultados estéticos e funcionais da reabilitação oral (Valente *et al.*, 2020) (FIGURA 6 e 7).

Figura 6- Enceramento diagnóstico da arcada superior.



Fonte: Elaborado pela autora, 2025.

Figura 7-Enceramento diagnóstico da arcada inferior.



Fonte: Elaborado pela autora, 2025.

Após uma avaliação criteriosa e estudo do presente caso, foi elaborado um plano de tratamento com foco na resolução das queixas da paciente, respeitando os princípios de função e estética. Observou-se um quadro de erosão dentária com forte suspeita de associação à Doença do Refluxo Gastroesofágico (DRGE), embora o diagnóstico médico ainda não tenha sido conclusivo.

Diante dessa possibilidade, optou-se por uma abordagem multiprofissional, integrando acompanhamento odontológico e médico. Inicialmente, a paciente será submetida a tratamento clínico com medicação oral (Pantoprazol-20mg), por um período estimado de três meses, visando o controle de possíveis episódios de refluxo ácido. Somente após reavaliação e confirmação da eficácia terapêutica será iniciada a fase de reabilitação oral, assegurando maior previsibilidade e estabilidade ao tratamento odontológico.

Em relação a hiperplasia gengival observada, será realizada uma gengivoplastia, procedimento cirúrgico que visa remodelar o contorno gengival, expondo a margem cervical, contribuindo assim para saúde periodontal (Roca Antezana-Vera,2023).

Após a cicatrização do tecido periodontal, a reabilitação oral será realizada por meio de restaurações diretas em resina composta nos dentes afetados pela erosão. Esse material é amplamente utilizado na odontologia estética e restauradora devido à sua capacidade de mimetizar a estrutura dental natural, além de proporcionar boa resistência e durabilidade.

De acordo com Alani *et al.* (2025), as opções restauradoras para casos de desgaste dentário moderado a severo incluem técnicas minimamente invasivas que priorizam a preservação da estrutura dental. Nesse contexto, o uso de resinas compostas diretas destaca-se por oferecer durabilidade clínica satisfatória, adequada funcionalidade e estética, além de apresentar um excelente custo-benefício, configurando uma abordagem eficaz e sustentável para a reabilitação desses casos.

4 DISCUSSÃO

No caso clínico apresentado, observa-se um quadro típico de erosão dentária associada à doença do refluxo gastroesofágico (DRGE), embora a paciente inicialmente não apresentasse queixas gastrointestinais. Esse fato destaca a importância de o cirurgião-dentista estar atento aos sinais clínicos da erosão, visto que a DRGE pode ser assintomática, apresentando-se de forma silenciosa, e muitas vezes sua primeira manifestação ocorre na cavidade oral. Isso reforça a necessidade de uma abordagem multidisciplinar, onde o cirurgião-dentista atua não apenas no tratamento das consequências orais, mas também na detecção precoce de distúrbios sistêmicos que impactam diretamente na saúde bucal. (Menezes *et al.*, 2021; Pinheiro *et al.*, 2020).

Embora o diagnóstico definitivo da DRGE não tenha sido confirmado por exames complementares, como a endoscopia digestiva alta (EDA) e a pHmetria esofágica de 24 horas, os achados clínicos observados foram compatíveis com o desgaste erosivo de origem intrínseca. Tais achados incluíam perda de brilho do esmalte, alisamento das superfícies dentárias, concavidades bem definidas nas superfícies palatinas dos dentes anteriores superiores e nas faces oclusais dos dentes posteriores, características descritas na literatura como indicativas de erosão causada por ácido gástrico (Avila *et al.*, 2016; Arato *et al.*, 2016).

Considera-se ainda a possibilidade de episódios prévios de DRGE que, mesmo não mais ativos, tenham deixado consequências permanentes sobre a estrutura dentária da paciente. Essa hipótese justifica a apresentação clínica, mesmo na ausência atual de sintomas gástricos e alterações nos exames complementares.

De acordo com a literatura, o ácido gástrico tem um efeito negativo significativo sobre as resinas compostas, provocando aumento da rugosidade superficial, perda de brilho, redução da microdureza e comprometimento das propriedades mecânicas, especialmente após exposição prolongada. Esses efeitos são mais pronunciados em materiais convencionais, sendo os blocos de resina CAD/CAM relativamente mais estáveis frente à degradação química quando comparada as resinas compostas (Kedici; Gündoğdu; Ahisha, 2022; Dalkiliç *et al.*, 2022; Zheng *et al.*, 2024; Tuncer *et al.*, 2023).

Já em relação às cerâmicas, embora apresentem maior resistência à degradação ácida em comparação às resinas compostas, não estão completamente

isentas de alterações. Porcelanas feldspáticas e dissilicatos de lítio podem sofrer mudanças de cor, aumento de rugosidade e perda de brilho após exposição ao ácido gástrico. Já a zircônia, por sua vez, mostra-se significativamente mais estável, mantendo suas propriedades mecânicas e estéticas mesmo após exposição prolongada a condições ácidas (Kulkarni; Rothrock; Thompson, 2020; Pandoleon *et al.*, 2024; Kara *et al.*, 2021; Xie *et al.*, 2023).

A literatura é consonante ao apontar que a persistência do meio ácido compromete a longevidade das restaurações, favorecendo falhas adesivas, infiltrações marginais e degradação precoce dos materiais restauradores (Menezes *et al.*, 2021; Roca; Antezana-Vera, 2023). Diante desse cenário, o planejamento reabilitador foi estruturado em duas fases, com ênfase inicial no controle da etiologia sistêmica antes da execução da intervenção restauradora.

4.1 Desafios da adesão em dentes acometido pela erosão ácida

A adesão em dentes acometidos por erosão ácida tem se tornado um desafio cada vez mais complexo na odontologia restauradora contemporânea. A perda gradual de estrutura mineral compromete diretamente as propriedades físico-químicas do substrato. O esmalte e a dentina são tecidos altamente mineralizados, compostos majoritariamente por cristais de hidroxiapatita organizados em uma matriz inorgânica. O esmalte apresenta cerca de 96% de hidroxiapatita em peso, sendo os 4% restantes constituídos por água e conteúdo orgânico residual (Schlueter *et al.*, 2016).

Já a dentina, embora também contenha hidroxiapatita, apresenta menor grau de mineralização quando comparado ao esmalte e maior quantidade de matriz orgânica, composta predominantemente por colágeno tipo I, o que a torna ainda mais susceptível aos efeitos da erosão ácida e menos favorável à adesão (Zhang *et al.*, 2021; Carvalho *et al.*, 2020). Esses fatores estruturais influenciam negativamente a interação dos sistemas adesivos com o substrato dentinário erodido, exigindo estratégias específicas para garantir uma adesão duradoura.

A adesão a substratos acometidos pela erosão apresenta características distintas conforme a estrutura envolvida, seja esmalte ou dentina. No esmalte, o processo erosivo pode favorecer a adesão, pois promove a formação de micro e macroporosidades, aumentando a energia superficial e facilitando a penetração e retenção dos monômeros da resina (Meier *et al.*, 2019; Schlueter; Lussi, 2015).

Em contraste com a dentina íntegra, a dentina erodida constitui um substrato significativamente mais desafiador no contexto adesivo. Essa condição clínica envolve alterações estruturais importantes, como a formação de uma camada hipermineralizada na superfície, obstrução parcial ou total dos túbulos dentinários e desorganização da matriz colagenosa. Tais modificações comprometem a interação química e micromecânica entre os monômeros do sistema adesivo e o tecido dentinário, resultando em uma menor resistência de união (Zhang *et al.*, 2021; Carvalho *et al.*, 2020).

Na dentina erodida, ocorre intensa dissolução dos minerais peri e intertubulares, resultando na exposição de uma espessa camada orgânica superficial. Diante disso, pode haver o colapso das fibrilas colágenas desmineralizadas, associado ao excesso de umidade, o que compromete a formação de uma camada híbrida eficiente e dificulta a adequada penetração dos monômeros. Além disso, presença excessiva de água na matriz dentinária erodida favorece fenômenos como a nanoinfiltração, que agravam a instabilidade da interface adesiva. Esse ambiente úmido também contribui para a ativação das metaloproteinases de matriz (MMPs), enzimas endógenas que degradam a matriz colagenosa ao longo do tempo. Este contato prolongado entre os monômeros hidrofílicos do adesivo e a água acelera a degradação hidrolítica da camada híbrida, comprometendo a longevidade da restauração (Costa *et al.*, 2021).

Afim de minimizar os desafios da adesão, de acordo com a literatura o tipo de adesivo utilizado influencia significativamente a resistência da união à dentina erodida, embora ainda não exista consenso sobre a melhor estratégia adesiva, devido ao volume limitado de evidências disponíveis (Costa *et al.*, 2021; Zhang *et al.*, 2021; Mungara *et al.*, 2022).

Um dos principais obstáculos é a infiltração insuficiente dos monômeros na dentina erodida. Monômeros funcionais, como o 10-MDP, têm a capacidade de formar ligações químicas estáveis com o cálcio presente na hidroxiapatita. Essa interação gera uma camada intermediária denominada nanocamada, na qual as moléculas de MDP se ligam ao cálcio circundante, promovendo maior estabilidade a longo prazo da interface adesiva e aumento da resistência adesiva em curto prazo. Esse fenômeno confere vantagem aos adesivos com 10-MDP em relação àqueles que dependem exclusivamente da adesão mecânica (Carvalho *et al.*, 2020; Zhang *et al.*, 2021). Na dentina erodida, onde ocorre desmineralização parcial da matriz inorgânica, o cálcio

residual permite essa interação benéfica com o 10-MDP, tornando esses adesivos uma opção promissora para melhorar a adesão nessa condição (Costa *et al.*, 2021).

4.2 Inibidores enzimáticos e pré tratamento de superfícies

Sabe-se que a dentina erodida é mais vulnerável à degradação da camada híbrida, o que torna essencial a estabilização dessa interface para garantir a longevidade da restauração. As metaloproteinases de matriz (MMPs) podem ser ativadas pela exposição ao pH ácido e contribuem para a progressão da erosão dentária. Os ciclos repetidos de desmineralização e remineralização não são suficientes para inibir a atividade dessas enzimas, resultando em uma camada híbrida mais suscetível à degradação.

Dessa forma, pré-tratamentos com inibidores enzimáticos com o a clorexidina (CHX), mostram-se promissores para retardar a degradação das fibras colágenas. Em contra partida, esse benefício parece depender do tipo de adesivo utilizado. De fato, a CHX e o monômero 10-MDP podem competir pelo cálcio presente na hidroxiapatita. Por isso, a aplicação simultânea da CHX com adesivos universais ou autocondicionantes pode reduzir a resistência de união imediata (Zhang *et al.*, 2021).

Adicionalmente, os inibidores de metaloproteinases aplicados em dentina erodida apresentam resultados conflitantes na literatura. Alguns estudos apoiam seu uso para melhorar a resistência da união adesiva, enquanto outros não observam efeitos significativos em curto e longo prazo, ou relatam efeitos adversos, especialmente em relação ao uso da clorexidina a 2% (Kinoshita *et al.*, 2020).

Quanto ao restabelecimento da perda mineral e reversão das alterações estruturais causadas pela erosão ácida, diferentes pré-tratamentos têm sido investigados. Ramos *et al.*, (2015) afirma que o hipoclorito de sódio (NaOCl) é capaz de remover parcialmente a camada superficial orgânica da dentina erodida e afinar a smear layer, o que pode favorecer a infiltração da resina e, conseqüentemente, aumentar a resistência da união adesiva.

Outra abordagem válida é a irradiação por laser, que reduz a camada superficial afetada pela erosão e promove modificações benéficas no substrato, preparando a superfície para a adesão sem causar danos adicionais. O uso do laser Er,Cr:YSGG, em associação com adesivos autocondicionantes, mostrou resultados superiores de

resistência de união quando comparado a outros pré-tratamentos de superfície, incluindo a remoção com broca diamantada, além disso, o laser Nd:YAG apresenta benefícios na resistência de união em dentina submetida a desafios erosivos. (Costa *et al.*, 2021; Ramos *et al.*, 2015).

Por fim, embora seja fundamental respeitar preparações conservadoras e tratamentos minimamente invasivos, alguns estudos indicam que o uso de brocas diamantadas de granulação fina pode proporcionar melhores resultados a longo prazo no tratamento da dentina erodida. Isso se deve à remoção da camada superficial desorganizada, facilitando a adesão do sistema restaurador (Costa *et al.*, 2021).

4.3 Estratégia Restauradora

Do ponto de vista restaurador, a escolha pela utilização de resina composta direta é justificada por ser uma abordagem minimamente invasiva, preservando a maior quantidade possível de estrutura dentária. Além disso, as resinas compostas atuais possuem excelentes propriedades estéticas, adesivas e mecânicas, sendo indicadas para restaurações funcionais e estéticas em casos de desgastes considerados moderados à severos. Entretanto, é fundamental considerar que, em casos de perda severa de dimensão vertical de oclusão ou necessidade de maior resistência, alternativas como cerâmicas também poderiam ser indicadas (Borges *et al.*, 2019).

De acordo com Alani *et al.* (2025), as técnicas diretas não exigem desgaste adicional dos tecidos dentários saudáveis, esse tipo de intervenção é considerado uma alternativa restauradora economicamente viável e biologicamente conservadora. Ademais, oferecem uma solução restauradora sustentável, permitindo futuras substituições sem comprometer ainda mais o volume dental ao longo do tempo. Além disso, essa abordagem apresenta longevidade clínica satisfatória e alta taxa de aceitação por parte dos pacientes, em função do ótimo custo-benefício.

Apesar dessas vantagens, as restaurações diretas podem demandar maior habilidade técnica do profissional, maior tempo clínico e, eventualmente, manutenção mais frequente ao longo do tempo (Kassardjian *et al.*, 2020).

Em contrapartida, as técnicas indiretas empregadas na reabilitação oral são, em geral, mais invasivas, pois exigem preparos adicionais na estrutura dentária. No entanto, isso não configura uma contraindicação absoluta. As cerâmicas apresentam

excelente desempenho mecânico, sendo eficazes na dissipação de forças compressivas e tangenciais durante a mastigação, além de oferecerem resultados estéticos superiores e elevada longevidade clínica (Caldeira *et al.*, 2022).

Ainda assim, as resinas compostas diretas permanecem como uma alternativa viável, principalmente por seu menor custo, facilidade de aplicação e possibilidade de reparo em casos de falhas. No entanto, é necessário considerar suas limitações, especialmente no aspecto estético, como menor capacidade de polimento superficial e maior suscetibilidade à alteração de cor com o passar do tempo (Bruno; Mendonça, 2021).

Segundo Caldeira *et al.* (2022), tanto as abordagens restauradoras diretas, como resinas compostas, quanto as indiretas, como coroas cerâmicas, laminados, overlays, inlays e onlays, apresentam resultados satisfatórios na reabilitação de pacientes com erosão dentária. No entanto, a escolha do tipo de intervenção deve considerar a extensão da perda estrutural do elemento dentário. Em casos de comprometimento mais extenso, a utilização de coroas cerâmicas é preferível, devido às suas propriedades físicas e mecânicas superiores em comparação aos materiais restauradores diretos.

A escolha do material restaurador, assim como variáveis relacionadas ao operador como, experiência clínica e domínio técnico, exerce influência determinante na reabilitação de dentes com desgaste moderado a severo. As decisões terapêuticas devem buscar um equilíbrio entre a longevidade das restaurações e o grau de invasividade envolvido nas abordagens diretas e indiretas. Nesse contexto, uma conduta conservadora e pragmática pode incluir, inicialmente, o emprego de materiais diretos, deixando as opções indiretas para situações de falhas significativas ou quando se exige maior resistência mecânica e previsibilidade clínica. (Alani *et al.*, 2025).

Por fim, é imprescindível ressaltar que o êxito no tratamento de pacientes com erosão dentária associada à DRGE depende de um acompanhamento multidisciplinar e contínuo. Além das medidas restauradoras, é necessário promover orientações quanto à dieta, higiene oral e controle do refluxo, a fim de prevenir a progressão das lesões e garantir a longevidade das restaurações. (Chakraborty *et al.*, 2022).

No entanto, no presente caso clínico, não foi possível concluir a etapa restauradora dentro do período disponível para execução do trabalho. Essa decisão se deveu à necessidade de priorizar o tratamento médico da paciente para controle

da doença do refluxo gastroesofágico (DRGE), fator etiológico diretamente associado à erosão dentária observada. Tal conduta visou evitar que novas perdas estruturais comprometessem o prognóstico das futuras intervenções restauradoras, reforçando a importância de um manejo multidisciplinar e do planejamento reabilitador baseado na estabilização prévia do quadro sistêmico.

5 CONCLUSÃO

A reabilitação de pacientes com erosão dentária associada à doença do refluxo gastroesofágico (DRGE) exige uma abordagem multiprofissional, na qual o controle da etiologia sistêmica deve preceder as intervenções restauradoras. A atuação conjunta entre odontologia e medicina é essencial para assegurar a durabilidade das restaurações e o sucesso do tratamento, promovendo a preservação da estrutura dentária, a saúde bucal e o bem-estar geral do paciente. Essa etapa é decisiva para prolongar a longevidade do tratamento e assegurar resultados estáveis, tanto do ponto de vista funcional quanto estético.

A escolha do material restaurador deve ser individualizada, considerando a gravidade e a extensão das lesões erosivas. Além disso, os pré-tratamentos de superfície surgem como estratégias promissoras para otimizar a adesão e superar os desafios clínicos envolvidos. No entanto, a literatura ainda carece de consenso quanto ao protocolo mais eficaz, o que reforça a necessidade de constante atualização do profissional.

REFERÊNCIAS

- ALANI, A. *et al.* Restorative options for moderate and severe tooth wear: a systematic review. *Journal of Dentistry*, v. 156, p. 105711, 2025. DOI: 10.1016/j.jdent.2025.105711.
- ARATO, A. V. *et al.* Desgaste dentário erosivo: revisão da literatura e considerações clínicas. *Revista da Faculdade de Odontologia – UPF*, Passo Fundo, v. 21, n. 2, p. 183–189, 2016.
- AVILA, D. M. *et al.* Erosão dentária: etiologia, diagnóstico e abordagem clínica. *Journal of the Health Sciences Institute*, v. 34, n. 1, p. 30–34, 2016.
- BRUNO, A. P. A.; MENDONÇA, J. A. S. Fatores etiológicos associados à erosão dentária: uma revisão narrativa. *Revista da ABENO*, Brasília, v. 21, n. 2, p. 47–55, 2021.
- CALDEIRA, F. *et al.* Possibilidades reabilitadoras para pacientes com erosão dental: uma revisão de casos clínicos. *J. Health NPEPS*, Cáceres, v. 7, n. 2, p. 1–15, jul./dez. 2022. Disponível em: <https://periodicos.unemat.br/index.php/jhnpeps/article/view/10599>. Acesso em: 2 jul. 2025.
- CARVALHO, T. S.; LUSSI, A. Susceptibility of enamel to initial erosion in relation to tooth surface and enamel surface layer. *European Journal of Oral Sciences*, [s. l.], v. 128, n. 6, p. 528–535, 2020.
- CHAKRABORTY, S. *et al.* Association of Gastroesophageal Reflux Disease with Dental Erosion. *Cureus*, [s. l.], v. 14, n. 11, p. e31234, 2022. Disponível em: <https://pubmed.ncbi.nlm.nih.gov/36407174/>. Acesso em: 6 jun. 2025.
- CHATZIDIMITRIOU, A.; PEREIRA, L. M.; SILVA, R. F. *et al.* Early diagnosis of dental erosion associated with gastroesophageal reflux disease: a clinical and histological study. *Journal of Oral Rehabilitation*, v. 50, n. 4, p. 321–329, 2023.
- COSTA, M. B. *et al.* Análise de estudos de adesão laboratorial em esmalte e dentina erodidos: uma revisão de escopo. *Biomaterial Investigations in Dentistry*, [s. l.], v. 8, n. 1, p. 24–38, 2021. Disponível em: <https://www.ncbi.nlm.nih.gov/pmc/articles/PMC7889235/>. Acesso em: 17 jul. 2025.
- CUNHA, L. M. M. *et al.* Desgaste dentário erosivo: etiologia, diagnóstico e prevenção. *Revista Brasileira de Odontologia*, Rio de Janeiro, v. 75, n. 3, p. 174–179, 2018.
- DALKILIÇ, E. *et al.* The effect of gastric acid on the surface properties of different universal composites: a SEM study. *BioMed Research International*, v. 2022, art. 9876552, 2022. Disponível em: <https://www.ncbi.nlm.nih.gov/pmc/articles/PMC9812630/>. Acesso em: 9 jul. 2025.

KARA, Ö. *et al.* Effect of thermal cycling or simulated gastric acid on the surface characteristics of dental ceramic materials. *Materials*, v. 14, n. 21, p. 6653, 2021. DOI: <https://doi.org/10.3390/ma14216653>.

KASSARDJIAN, Vatche; ANDIAPPAN, Manoharan; CREUGERS, Nico H. J.; BARTLETT, David. A systematic review of interventions after restoring the occluding surfaces of anterior and posterior teeth that are affected by tooth wear with filled resin composites. *Journal of Dentistry*, v. 99, p. 103388, ago. 2020. DOI: 10.1016/j.jdent.2020.103388.

KEDICI, G.; GÜNDOĞDU, M.; DAĞDELEN AHISHA, C. The effect of gastric acid on the surface properties of different universal composites: a SEM study. *Scanning*, [s. l.], v. 2022, art. 9217802, 28 dez. 2022. DOI: 10.1155/2022/9217802. Disponível em: <https://www.ncbi.nlm.nih.gov/pmc/articles/PMC9812630/>. Acesso em: 17 jul. 2025.

KULKARNI, A.; ROTHROCK, J.; THOMPSON, J. Impact of gastric acid-induced surface changes on mechanical behavior and optical characteristics of dental ceramics. *Journal of Prosthodontics*, Portland, v. 29, n. 3, p. 207–218, mar. 2020. DOI: 10.1111/jopr.12716.

MENEZES, J. V. A. *et al.* Associação entre distúrbios gastrointestinais e erosão dentária: uma revisão integrativa. *Revista Brasileira de Odontologia*, Rio de Janeiro, v. 78, n. 1, p. 1–7, 2021.

ORTIZ, D. M. R. *et al.* Erosão dentária causada por refluxo gastroesofágico: revisão de literatura. *Revista Uningá*, Maringá, v. 57, n. 1, p. 77–82, 2020.

ORTIZ, M. L.; GONÇALVES, A. P.; RIBEIRO, F. J. *et al.* Multidisciplinary approach in the management of dental erosion caused by gastroesophageal reflux disease. *Clinical Oral Investigations*, v. 25, n. 7, p. 4111–4120, 2021.

OSTA, M. B. da; DELGADO, A. H. S.; MELO, T. P. de; AMORIM, T.; AZUL, A. M. Analysis of laboratory adhesion studies in eroded enamel and dentin: a scoping review. *Biomaterial Investigations in Dentistry*, v. 8, n. 1, p. 24–38, 2021. DOI: 10.1080/26415275.2021.1884558.

PANDOLEON, P.; SARAFIDOU, K.; POUROUTZIDOU, G. K.; THEOCHARIDOU, A.; ZACHARIADIS, G. A.; KONTONASAKI, E. Effect of thermal cycling or simulated gastric acid on the surface characteristics of dental ceramic materials. *Ceramics*, Basel, v. 7, n. 2, p. 530–546, 2024. DOI: 10.3390/ceramics7020035.

PINHEIRO, H. H. G. *et al.* Erosão dentária: atualização sobre os fatores etiológicos e métodos de diagnóstico. *Revista Brasileira de Odontologia*, Rio de Janeiro, v. 77, n. 1, p. 1–6, 2020.

RAMOS, T. M. *et al.* Effects of Er:YAG and Er,Cr:YSGG laser irradiation on the adhesion to eroded dentin. *Lasers in Medical Science*, London, v. 30, n. 1, p. 17–26, 2015. DOI: 10.1007/s10103-013-1321-6.

ROCA, Jenifer E. C.; ANTEZANA-VERA, Saul A. Relato do caso clínico de gengivoplastia para a correção do sorriso gengival. *Brazilian Journal of Implantology and Health Sciences*, v. 5, n. 5, p. 2086–2097, 2023. DOI: 10.36557/2674-8169.2023v5n5p2086-2097. Disponível em: <https://bjih.emnuvens.com.br/bjih/article/view/802>. Acesso em: 25 maio 2025.

SALAS, M. M. *et al.* Erosive tooth wear: therapeutic management and clinical guidelines. *Journal of Applied Oral Science*, Bauru, v. 23, n. 3, p. 181–186, 2015. DOI: <https://doi.org/10.1590/1678-775720140339>.

SCHLUETER, N. *et al.* Erosive tooth wear: a review on global prevalence and on its prevalence in risk groups. *British Dental Journal*, London, v. 224, p. 364–370, 2020. DOI: <https://doi.org/10.1038/s41415-020-1435-y>.

SILVA, F. R. *et al.* Alterações clínicas associadas à erosão dentária: relato de caso. *Revista Brasileira de Odontologia Clínica e Pesquisa*, 2024.

SOBED – Sociedade Brasileira de Endoscopia Digestiva. *Endoscopia Digestiva Alta*. São Paulo: SOBED, 2025. Disponível em: <https://www.sobed.org.br/geral/orientacao-ao-paciente/exames/endoscopia-digestiva-alta/>. Acesso em: 25 maio 2025.

TEN CATE, A. R. *Oral histology: development, structure and function*. 8. ed. St. Louis: Elsevier, 2013.

TUNCER, D. *et al.* Effects of simulated gastric juice on CAD/CAM resin composites. *The Journal of Prosthetic Dentistry*, v. 115, n. 3, p. 354–359, 2023.

VALENTE, M. L. da C.; COSTA, M. S.; BÉRGAMO, P. M.; CASTRO, D. T. de. Importância do enceramento diagnóstico na reabilitação oral: relato de caso. *Journal of Health Sciences*, v. 22, n. 2, p. 146–150, 2020. Disponível em: <https://journalhealthscience.pgsskroton.com.br/article/view/7426>. Acesso em: 6 jun. 2025.

XIE, Z. *et al.* Impact of gastric acid-induced surface changes on mechanical behavior of dental ceramics. *Dental Materials*, v. 39, n. 2, p. 142–150, 2023.

ZHANG, Z. *et al.* Bond strength to eroded dentin: a systematic review and meta-analysis. *Journal of Dentistry*, [s. l.], v. 113, p. 103776, 2021.

ZHENG, Y. *et al.* Effect of gastric acids on mechanical properties of conventional and CAD/CAM resin composites. *Journal of Dentistry*, v. 134, p. 104472, 2024. DOI: <https://doi.org/10.1016/j.jdent.2024.104472>.