

UNIVERSIDADE FEDERAL DE MINAS GERAIS
ESCOLA DE VETERINÁRIA
Colegiado do Curso de Pós-Graduação

**NANISMO HIPOFISÁRIO CANINO:
Revisão de literatura e relato de caso**

Samanta Moreira Laporte

BELO HORIZONTE
ESCOLA DE VETERINÁRIA - UFMG
2012

SAMANTA MOREIRA LAPORTE

NANISMO HIPOFISÁRIO CANINO:
Revisão de literatura e relato de caso

Monografia apresentada à UFMG, como
requisito parcial para obtenção do grau de
Especialista no Curso de Pós-graduação *Lato
sensu* em Residência em Medicina Veterinária.
Área de concentração: Clínica Médica em
Animais de Companhia
Orientadora: Prof.^a Adriane Pimenta da Costa
Val Bicalho

BELO HORIZONTE
ESCOLA DE VETERINÁRIA - UFMG

2012

DEDICATÓRIA

Ao Felipe, por abdicar de seus sonhos
para que eu pudesse realizar os meus.

Ao Paulo, Angela e Luigi, por
torcerem pelo meu sucesso.

À Tia, pelo carinho imenso.

LISTA DE ABREVIATURAS

ACTH: hormônio adrenocorticotrópico (*adrenocorticotropic hormone*)

CRH: hormônios liberadores da corticotropina

FSH: hormônio folículo-estimulante (*follicle stimulating hormone*)

GH: hormônio do crescimento (*growth hormone*)

GHRH: peptídeo hormônio liberador de hormônio do crescimento (*growth hormone releasing hormone*)

GnRH- hormônio liberador de gonadotropina (*gonadotrophin releasing hormone*)

HV- UFMG: Hospital Veterinário da Universidade Federal de Minas Gerais

IGF-1: fator de crescimento semelhante à insulina 1 (*insulin-like growth factor 1*)

LH: hormônio luteinizante (*luteinizing hormone*)

NH: nanismo hipofisário

NHC: nanismo hipofisário canino

PRL: prolactina

TRH: hormônio liberador de tireotropina

TSH: hormônio tireoestimulante (*thyroid stimulating hormone*)

SUMÁRIO

RESUMO	VII
ABSTRACT	VIII
1. INTRODUÇÃO	9
2. REVISÃO DE LITERATURA.....	9
2.1. Desenvolvimento da hipófise	9
2.2. Hormônio do crescimento e fator de crescimento semelhante à insulina	10
2.3. Fisiopatologia do NH.....	12
3. APRESENTAÇÃO CLÍNICA.....	13
4. DIAGNÓSTICO DIFERENCIAL	13
5. DIAGNÓSTICO	14
5.1. Testes da função hipofisária	14
5.2. Testes laboratoriais	14
5.2.1. <i>Função renal</i>	14
5.2.2. <i>Hormônios da tireoide</i>	14
5.2.3. <i>Fator de crescimento semelhante à insulina 1</i>	15
5.3. Diagnóstico por imagem	15
6. TRATAMENTO.....	15
7. PROGNÓSTICO	16
8. CASO CLÍNICO.....	16
9. DISCUSSÃO	19
10. CONSIDERAÇÕES FINAIS	20
11. BIBLIOGRAFIA	20

RESUMO

O NHC é causado por deficiência de GH que resulta em nanismo proporcional. Esta patologia é caracterizada por uma hipofunção da hipófise hereditária, comumente observada em cães Pastores Alemães. O NH pode ser apenas devido à deficiência do GH ou devido uma combinação de deficiência hormonal da hipófise. Animais que apresentem alterações dermatológicas como alopecia generalizada que poupa membros e cabeça, ausência de prurido, lanugem de filhote que epila facilmente, devem ser investigados para NHC. Para diagnóstico desta patologia deve-se realizar, principalmente, o teste de estimulação de GH e dosagem de IGF-1. O tratamento consiste em reposição de GH ou administração de progestágenos com o intuito de promover secreção de GH pelas células da glândula mamária. O presente trabalho tem como objetivo fazer breve revisão de literatura e relatar um caso de NH atendido no Hospital Veterinário da Universidade Federal de Minas Gerais.

Palavras chave: doenças da hipófise, GH, nanismo hipofisário

ABSTRACT

Canine pituitary dwarfism is caused by lack of GH resulting in proportionate dwarfism. This condition is characterized by a hereditary pituitary hypofunction, commonly seen in German Shepherd dogs. The pituitary dwarfism may be simply due to GH deficiency or due to a combination of pituitary hormones deficiency. Animals showing generalized skin changes such as alopecia sparing limbs and head, absence of pruritus, fluffy, puppy-like hair coat that comes off easily, should be investigated for canine pituitary dwarfism. Stimulation of GH and dosage of IGF-1 must be performed in order to diagnose the disease. Treatment consists of GH replacement or administration of progestins in order to promote GH secretion by cells of the mammary gland. This paper aims to briefly review and report a case of pituitary dwarfism presented at the Veterinary Hospital at the Federal University of Minas Gerais.

Key words: diseases of the pituitary gland, GH, pituitary dwarfism

1. INTRODUÇÃO

O NHC é causado por deficiência de GH que resulta em retardo do crescimento, caracterizado como nanismo proporcional e alterações de crescimento da pelagem (Knottenbelt e Herrtage, 2002). Esta patologia é caracterizada por uma hipofunção hipofisária hereditária que é predominantemente observada em cães Pastores Alemães (Willems, 1998).

O nanismo ou atraso do crescimento pode decorrer de várias causas endócrinas e não endócrinas (Kooistra, 2009). O NH hereditário pode ser apenas devido à deficiência de GH ou devido a uma combinação de deficiência hormonal da hipófise. Neste último caso, além da deficiência de GH, a condição é caracterizada pela deficiência de um ou mais hormônios produzidos pelo lobo anterior da hipófise, que são, a saber, PRL, TSH, LH, FSH e ACTH (Medleau e Hnilica, 2006; Kooistra, 2009).

2. REVISÃO DE LITERATURA

2.1. Desenvolvimento da hipófise

Durante a embriogênese, a adenoipófise se desenvolve a partir da bolsa de Rathke, que é derivada da base primitiva da boca contígua com a base do desenvolvimento cerebral. A bolsa de

Rathke posteriormente se separa da cavidade oral por constrição. As células da parede anterior da bolsa de Rathke proliferam ativamente para formar o lobo anterior glandular. A parede posterior da bolsa de Rathke está intimamente à frente do tecido neuronal da neuroipófise e forma a *pars intermedia*, que permanece separada do lobo anterior pela fissura hipofisal (anterior ao lúmen da bolsa de Rathke). O lobo posterior da hipófise, ou neuroipófise, é derivado do ectoderma neuronal na base do desenvolvimento do diencefalo (Kooistra, 2009) (FIG. 1).

O desenvolvimento da adenoipófise é regulado pelas ações coordenadas dos fatores de transcrição e diferenciação (Watkins-Chow e Camper, 1998 apud Kooistra, 2009). Esses fatores não estão somente envolvidos na formação da adenoipófise, mas também regulam a especificação endócrina da célula (Kooistra, 2009). Após a proliferação das células-tronco que formam a adenoipófise, diferentes fenótipos de células endócrinas surgem e sofrem uma diferenciação altamente seletiva (Watkins-Chow e Camper, 1998 apud Kooistra, 2009). O lobo anterior hipofisário maduro é povoado por pelo menos cinco grandes tipos distintos de células endócrinas, a saber: células somatotrópicas que secretam GH, células

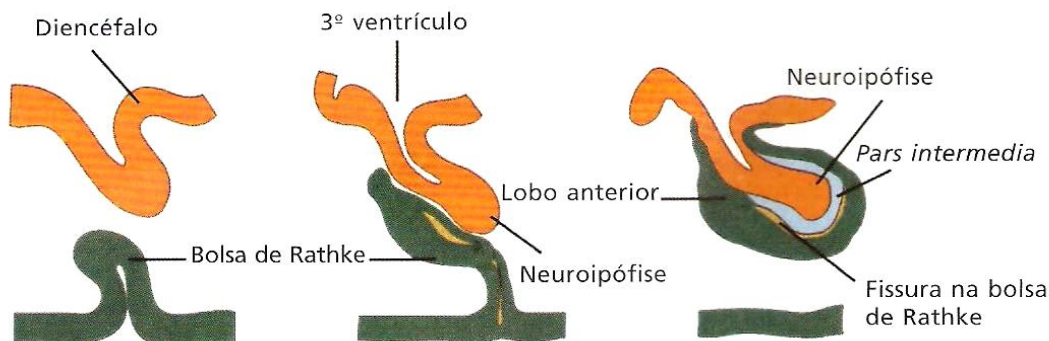


FIGURA 1. Esquema da formação da Bolsa de Rathke durante desenvolvimento embrionário.

lactotróficas que secretam PRL, células tireotróficas que secretam TSH, células gonadotróficas que secretam LH e FSH e células corticotróficas que sintetizam as moléculas precursoras pró-opiomelanocortina, que originam o ACTH e peptídeos relacionados (Kooistra, 2009).

O primeiro tipo de célula a se desenvolver é a corticotrófica (Voorbij e Kooistra, 2009), em sequência as gonadotróficas, tireotróficas e somatolactotróficas (Kooistra, 2009).

Em cães, as células somatotróficas são responsáveis por 50% ou mais das células do lobo anterior. Os outros tipos de células representam cada uma cerca de 5% a 15% das células endócrinas (Rijnberk, 1996 apud Kooistra, 2009).

2.2. Hormônio do crescimento e fator de crescimento semelhante à insulina

A molécula do GH é uma grande e única cadeia de polipeptídios com um peso molecular de aproximadamente 22.000 dáltons, que contem duas pontes dissulfeto intracadeia (Rijnberk, 2004). A sequência de 191 aminoácidos (Engelking, 2010) da molécula do GH varia consideravelmente entre as espécies (Kooistra, 2009). Entretanto, a sequência de aminoácidos do GH canino foi elucidada, sendo idêntica à do GH suíno (Mol e Rijnberk, 1997 apud Rijnberk, 2004).

À semelhança de outros hormônios do lobo anterior da hipófise, o GH é secretado em ritmo pulsátil. A secreção de GH hipofisário é regulada predominantemente pela ação oposta do hipotálamo, pela estimulação do GHRH e também pelo peptídeo inibitório do hipotálamo, a somatostatina. A secreção pulsátil de GHRH causa a liberação de GH, enquanto a ausência de secreção de GH entre os pulsos é principalmente controlada pela somatostatina. O sistema inibitório também é influenciado negativamente por fatores de crescimento produzidos em outros

órgãos, particularmente pelo IGF-1 (Kooistra, 2006). Cerca de metade da secreção do GH ocorre durante o sono profundo, e o restante, durante o dia ou a noite de acordo com a espécie e o comportamento animal, diurno ou noturno, respectivamente (Engelking, 2010).

Aparentemente, um pico de liberação de GHRH precedido por uma redução de liberação de somatostatina no sistema porta hipofisal, inicia a secreção episódica de GH. A amplitude e a frequência dos pulsos secretórios de GH são controladas por um complexo sistema de regulação de fatores internos e externos, como: idade, sexo, fase do ciclo estral, estado nutricional, antecedentes genéticos, doenças concomitantes e composição corpórea. Além disso, hormônios como progestágenos, glicocorticoides e tireoidianos podem influenciar a secreção pulsátil de GH (Kooistra, 2006) (FIG. 2).

A liberação de GH também pode ser obtida por secretágeno de GH sintético. Estes secretágenos de GH exercem seu efeito sobre a liberação do GH, agindo por meio de receptores diferentes daqueles para o GHRH. A ligação endógena para esses receptores foi caracterizada (Kooistra, 2009). A maior concentração de grelina, um secretágeno do GH, parece ser no estômago, mas também é encontrada em núcleos hipotalâmicos, sendo importante para o controle do GH e para o comportamento alimentar. A grelina é um hormônio que possui 28 aminoácidos, sendo um ligante endógeno para o receptor secretágeno de GH (Dimaraki e Jaffe, 2006), que estimula a secreção de GH em cães (Kooistra, 2009).

Em cães, o GH não é produzido apenas na hipófise, mas também na glândula mamária através da influência de progestágenos endógenos ou exógenos. Esta estimulação progestágena não promove secreção pulsátil de GH e não é sensível ao estímulo de GHRH nem à inibição pela somatostatina (Selman et al., 1994a). O GH derivado da glândula mamária é bioquimicamente idêntico ao GH produzido

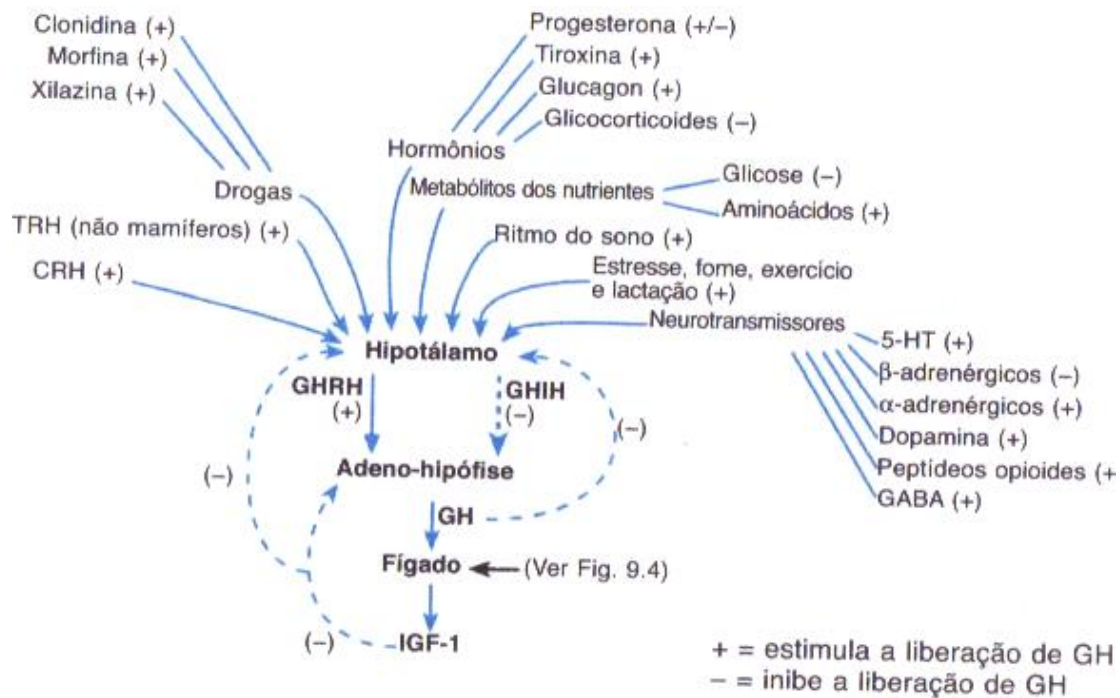


FIGURA 2. Fatores que influenciam a secreção de GHRH e somatostatina pelo hipotálamo.

na hipófise (Mol et al., 1996; Kooistra, 2006). Mol et al. (1996) relatam que a expressão do gene GH em glândulas mamárias é específica de áreas focais de epitélios hiperplásicos e pode ser demonstrado por imunohistoquímica, sendo localizados predominantemente em células epiteliais localizadas entre o epitélio luminal e o mio-epitélio (Selman et al., 1994a).

As ações fisiológicas principais do GH são a promoção do crescimento em animais jovens e bem nutridos e a garantia de uma fonte disponível de energia, por exemplo, glicose e ácidos graxos de cadeia longa, em períodos de jejum (Engelking, 2010). Os efeitos do GH podem ser divididos em duas categorias principais: ações rápidas ou metabólicas e ações lentas ou hipertróficas. As respostas catabólicas agudas devem-se à interação direta do GH com as células alvo e resultam em aumento de lipólise e no transporte restrito da glicose através da membrana celular por resistência insulínica (Rijnberk, 2004). A consequência dessas ações catabólicas é a promoção de hiperglicemia (Kooistra, 2009). Os efeitos

anabólicos lentos são mediados principalmente via IGF (Rijnberk, 2004; Kooistra, 2009).

Os IGF são produzidos em vários tecidos. A maioria deles apresenta um local (parácrino ou autócrino) de crescimento para promover seu efeito. A principal fonte de IGF-1 circulante é o fígado. A estrutura química do IGF é cerca de 50% idêntica à insulina. Contudo, em contraste com a insulina, os IGF estão ligados às proteínas transportadoras. Como resultado dessa ligação, os IGF apresentam semivida longa, coerente com a ação prolongada do crescimento (Rijnberk, 2004; Kooistra, 2009). Aparentemente a insulina e o IGF se complementam, sendo a insulina o regulador agudo e o IGF o regulador ao longo prazo dos processos metabólicos (Rijnberk, 2004).

O IGF-1 circulante é um determinante importante da regulação do tamanho corpóreo (Rijnberk, 2004), assim como no controle da estimulação da síntese proteica, da condrogênese e do crescimento (Rijnberk, 1996 apud Kooistra, 2009). O tamanho corpóreo difere amplamente entre

raças caninas e, em geral, são encontradas concentrações semelhantes do GH no plasma, mas os níveis de IGF-1 totais são muito diferentes e correlacionam-se positivamente com o tamanho corpóreo (Eigenmann, 1987 apud Rijnberk, 2004). Além disso, os IGF exercem um efeito inibidor sobre a liberação do GH, provavelmente pela estimulação da liberação de somatostatina e por uma influência inibitória direta na hipófise (Rijnberk, 2004).

As ações de promoção do crescimento do GH, mediadas pelo IGF-1, incluem o aumento da entrada de aminoácidos nas células, aumento na absorção de Ca^{2+} a partir do trato gastrointestinal, retenção de K^+ , Ca^{2+} e PO_4^{3-} pelos tecidos, proliferação do tecido linfóide, aumento do crescimento ósseo e proliferação celular generalizada extra esquelética. Como a condrogênese é estimulada, as placas epifisárias ampliam-se e se fixam mais na matriz óssea, nas extremidades dos ossos longos (Engelking, 2010). O GH exerce seu efeito promotor do crescimento não apenas por meio do IGF-1, mas também por efeito direto sobre as células na placa de crescimento. Neste ponto, ele estimula diretamente a diferenciação celular e indiretamente a expansão clonal mediante produção local de IGF-1. Isto corrobora na recente observação de Rijnberk (2004) que sugere que não é o IGF-1 circulante, mas sim o GH, que pode ser o determinante principal do tamanho corpóreo.

2.3. Fisiopatologia do NH

Qualquer defeito na organogênese da glândula hipófise pode resultar numa forma de deficiência isolada ou combinada de hormônio hipofisário. A deficiência do GH congênita é o exemplo clássico da deficiência do hormônio hipofisário. Essa patologia tem sido relatada em cães de raças diferentes, tais como Pastor Alemão, Pinscher, Weimaraner e Karelian Bear, e ocasionalmente em gatos (Kooistra, 2009).

A deficiência congênita do GH é encontrada mais frequentemente como uma simples anormalidade hereditária autossômica recessiva no Pastor Alemão, mas é provavelmente a causa do nanismo no Karelian Bear (Wilkinson e Harvey, 1994; Kooistra, 2009). Os cães Pastores Alemães anões podem apresentar deficiência de GH associada à deficiência de TSH, PRL e gonadotrofinas, mas a secreção de ACTH não é usualmente afetada (Medleau e Hnilica, 2006; Kooistra, 2009).

A doença só foi reconhecida após os Pastores Alemães terem sido utilizados para reprodução. O conhecimento dessas deficiências fornece informações necessárias para um gene candidato a identificar o defeito subjacente. A deficiência hormonal no Pastor Alemão anão provavelmente é causada por uma mutação em um gene que codifica um fator de transcrição de desenvolvimento que impede a eficaz expansão e/ou diferenciação das células tronco hipofisárias após a diferenciação das células corticotrópicas (Kooistra, 2009). É sabido que apenas 1% da população canina apresenta NH e apenas 18% carregam o gene codificador da doença (Kooistra, 2006).

Originalmente, o NH no cão da raça Pastor Alemão foi atribuído à pressão e à atrofia do lobo anterior da hipófise, decorrentes da formação de um cisto na bolsa de Rathke (Muller-Peddinghaus et al., 1980 apud Kooistra, 2009). Na maior parte dos Pastores Alemães anões os cistos hipofisários estão presentes. Desde a infância da maioria dos cães, o cisto é observado ou apresenta uma porção muito pequena, sendo pouco provável de ser responsável pela pressão e pela atrofia da hipófise (Kooistra et al., 2000). Além disso, o fato de a secreção de ACTH estar preservada nesses animais argumenta contra a formação do cisto como a principal causa do NH nessa raça (Kooistra et al., 2000; Voorbij e Kooistra, 2009).

É provável que uma mutação de um gene que codifica um fator de transcrição que impeça a expansão eficaz de

células-tronco em células secretoras dos hormônios seja a causa deste distúrbio (Voorbij e Kooistra, 2009). A formação da bolsa de Rathke provavelmente é uma consequência do defeito genético subjacente, em vez da causa (Kooistra, 2009). Acredita-se que essas células possam secretar material proteináceo anormal, observado em ratos, o que atrairia água levando, assim, ao desenvolvimento da bolsa. Nesse caso, o desenvolvimento da bolsa de Rathke, seria a consequência da endocrinopatia em vez de causa (Hamann et al., 1999).

3. APRESENTAÇÃO CLÍNICA

Os sinais clínicos estão relacionados à deficiência do GH, com ou sem deficiências gonadais, adrenocorticais e tireoidianas (Willemse, 1998; Johnson e Watson, 2004). Os cães afetados são anões proporcionais, aparentam ser normais ao nascimento, mas cessam o crescimento por volta de três meses de idade (Wilkinson e Harvey, 1994; Willemse, 1998; Johnson e Watson, 2004; Medleau e Hnilica, 2006; Kooistra, 2009).

Há retenção da lanugem ou pelos secundários e falta de desenvolvimento dos pelos primários em animais com NH. A lanugem é facilmente epilada e há desenvolvimento gradual de alopecia bilateral simétrica no tronco (Wilkinson e Harvey, 1994; Willemse, 1998; Medleau e Hnilica, 2006), que começa nos pontos de atrito e ao redor do pescoço (Wilkinson e Harvey, 1994) e poupa a cabeça e as extremidades (Medleau e Hnilica, 2006; Kooistra, 2009). A pele torna-se progressivamente hiperpigmentada, escamosa (Willemse, 1998; Kooistra, 2009), fina, hipotônica (Medleau e Hnilica, 2006) e pode haver formação de comedos (Wilkinson e Harvey, 1994). Não há prurido (Willemse, 1998). Piodermites (Medleau e Hnilica, 2006; Kooistra, 2009) e seborreias secundárias e dermatite por *Malassezia sp.* são bastante comuns (Medleau e Hnilica, 2006) como dermatoses secundárias.

Parece não haver uma predominância sexual para o NHC. Nos machos, a criptorquidia (Johnson e Watson, 2004) unilateral ou bilateral é um achado comum (Kooistra, 2009) e podem ser observados testículos atróficos (Willemse, 1998; Johnson e Watson, 2004). Nas fêmeas, o estro persistente é frequentemente observado, caracterizando-se por edema da vulva, atração dos machos e corrimento vaginal sanguinolento por mais de 4 semanas. A concentração de progesterona permanece baixa, muitas vezes abaixo de 3nmol/L, indicando que a ovulação não ocorre (Kooistra, 2009). Também pode ser observado anestro (Willemse, 1998).

Outras anormalidades descritas são: comportamento anormal como agressividade ou medo, erupção dentária tardia, mandíbula curta, megaesôfago e distúrbios cardíacos (Johnson & Watson, 2004), caracterizados por sopro cardíaco contínuo em função da persistência do ducto arterioso (Kooistra et al., 2006).

Inicialmente, os cães com NHC são espertos e alertas. Com o tempo, esses animais desenvolvem outros sinais clínicos, tais como, inapetência e prostração. Essa situação geralmente ocorre aos 2 a 3 anos de idade, sendo atribuída ao hipotireoidismo secundário e a insuficiência renal (Rijnberk, 1996 apud Kooistra, 2009). Dependendo se há presença de deficiências tireoidianas e/ou adrenocorticais secundárias, os sinais clínicos podem variar, sendo compatíveis com tais disfunções (Willemse, 1998).

4. DIAGNÓSTICO DIFERENCIAL

Embora os sinais clínicos do NHC possam ser muito óbvios, outras causas endócrinas e não endócrinas de atraso do crescimento devem ser excluídas. O hipotireoidismo congênito pode ser o diagnóstico diferencial mais importante (Wilkinson e Harvey, 1994; Medleau e Hnilica, 2006), mas as causas endócrinas, como diabetes mellitus juvenil, hiperadrenocorticismo iatrogênico devido à

administração de glicocorticoides e hipoadrenocorticismo, devem ser considerados (Kooistra, 2009).

Entre as possíveis causas não endócrinas de atraso de crescimento estão: desnutrição, distúrbios gastrintestinais, doenças hepáticas, como o, shunt porto-sistêmico, doença renal, insuficiência cardíaca e distúrbios ósseos. Além disso, o animal aparentemente anão pode ser simplesmente um pequeno indivíduo dentro da variação normal biológica ou o resultado de um inesperado acasalamento (Kooistra, 2009).

5. DIAGNÓSTICO

5.1. Testes da função hipofisária

A concentração do GH circulante é menor em cães com NHC, mas também pode estar diminuído em animais saudáveis. Portanto, o diagnóstico definitivo da deficiência de GH baseia-se nos resultados de um teste de estimulação (Wilkinson e Harvey, 1994; Kooistra, 2009). Para tanto podem ser utilizados os estimulantes de GH como GHRH (1µg/kg, via intravenosa), ou as drogas alfa-adrenérgicas, como a clonidina (10µg/kg, via intravenosa) ou a xilazina (100µg/kg, via intravenosa). As concentrações de GH são determinadas antes e 20 a 30 minutos após a administração intravenosa do estimulante (Voorbij e Kooistra, 2009).

Em cães saudáveis, as concentrações circulantes de GH deverão aumentar, pelo menos, 2 a 4 vezes após o estímulo. Em cães com NH não há aumento significativo das concentrações circulantes de GH (Voorbij e Kooistra, 2009). A administração de xilazina ou clonidina poderá sedar o animal e causar bradicardia, hipotensão e êmese (Kooistra, 2009), por isso, devem ser utilizados com cautela e monitoramento constante do animal.

Em razão da variação da sequência de aminoácidos do GH nas diferentes

espécies, a concentração do GH deve ser determinada por radioimunoensaio espécie-específica homóloga (Kooistra, 2009), o que limita a sua utilização como método diagnóstico. A superestimulação da hipófise com os hormônios CRH, TRH e GnRH poderá revelar a presença de outras deficiências hormonais na hipófise (Kooistra, 2009).

5.2. Testes laboratoriais

5.2.1. Função renal

O exame laboratorial de rotina geralmente não revela nenhuma anomalia além de elevada concentração plasmática de creatinina. A deficiência de GH esta associada com o desenvolvimento de anormalidades glomerulares, uma vez que o GH está envolvido no crescimento do órgão. Em ratos anões, observa-se o mesmo número de glomérulos quando comparado aos ratos sadios, mas os glomérulos dos ratos anões possuem componentes glomerulares menores. A função renal também pode ser prejudicada em razão de diminuição da taxa de filtração glomerular como resultado das deficiências de GH e dos hormônios da tireoide (Kooistra, 2000).

5.2.2. Hormônios da tireoide

É possível que haja evidências de hipotireoidismo secundário devido a sua possível associação a combinadas deficiências hormonais. A tiroxina (T4) circulante apresenta valores séricos abaixo do intervalo de referência no NH. No entanto, em vez de concentração elevada de TSH circulante, conforme esperado no hipotireoidismo primário, no NH as concentrações de TSH estão frequentemente perto do limite inferior da normalidade em razão da diminuição da secreção hipofisária (Kooistra, 2009).

5.2.3. Fator de crescimento semelhante à insulina 1

A deficiência do GH também resulta em baixos níveis de IGF-1 circulante. O IGF-1 tem uma longa t_{1/2} (meia vida plasmática) e sua secreção não é pulsátil. A sequência de aminoácidos do IGF-1 é menos espécie-específica do que a do GH e, por conseguinte, o IGF-1 pode ser determinado num radioimunoensaio heterólogo humano (Rijnberk, 1996 apud Kooistra, 2009). Como resultado, a determinação de IGF-1 é quase sempre recomendada para avaliar indiretamente a produção de GH no animal afetado (Kooistra, 2009).

As concentrações plasmáticas de IGF-1 são menores nos animais com NH, mesmo quando a idade e o tamanho corporal são considerados. No entanto, a determinação de IGF-1 não oferece um diagnóstico definitivo, tais como a determinação de GH antes e após a estimulação (Kooistra, 2009).

5.3. Diagnóstico por imagem

O atraso de fechamento de placas epifisárias de ossos longos pode ser um achado radiográfico dependendo da idade em que o animal é encaminhado ao atendimento veterinário (Medleau e Hnilica, 2006). Os ossos dos membros estão mais curtos, com encerramento tardio das placas de crescimento em alguns casos. As epífises podem mostrar calcificação desordenada e incompleta (Johnson e Watson, 2004).

Tomografia computadorizada ou ressonância magnética da hipófise frequentemente revelam a presença de cistos na hipófise dos cães com deficiência congênita do GH (Knottenbelt e Herrtage, 2002; Medleau e Hnilica, 2006). Na maioria dos cães jovens com NH, a hipófise apresenta-se bastante reduzida, apesar de haver a presença de cistos. Com o passar dos anos, os cistos tornaram-se maiores. Quando grandes cistos estão presentes, o tamanho da hipófise também aumenta. Salienta-se que

os cistos na hipófise não são incomuns em cães saudáveis, especialmente nas raças braquicefálicas. Consequentemente, a presença de um cisto na hipófise não é sinônimo de NHC (Kooistra, 2009).

6. TRATAMENTO

Não há tratamento definitivo para o NH. O GH canino ainda não está disponível para uso terapêutico (Willemse, 1998; Kooistra, 2009); foram experimentados apenas os GH suíno e humano. No entanto, em razão das diferenças entre o GH de cães e humanos, a formação de anticorpos pode impedir a utilização do GH humano biossintético. Apesar da sequência de aminoácidos do GH suíno ser idêntica ao canino (Kooistra, 2009), o tratamento com GH suíno é indisponível no Brasil (Costa-Val, comunicação pessoal).

A dose subcutânea recomendada para o GH suíno é 0,1 a 0,3UI/kg, três vezes por semana, durante 4 a 6 semanas. Esse tratamento pode resultar em excesso de GH e, consequentemente, efeitos secundários, como a diabetes mellitus. Deve-se realizar o acompanhamento semanal dos níveis de GH, do IGF-1 e da glicose. O tratamento subsequente com GH heterólogo após esse período de indução depende também das determinações dessas concentrações. Não há aumento significativo do tamanho corporal na maioria dos cães, pois o crescimento das placas ósseas já está encerrado ou estão prestes a se encerrar no momento em que se diagnostica a doença. O pelame que cresce é composto principalmente por lanugem primária (Kooistra, 2009).

Os progestágenos são capazes de induzir a produção de GH na glândula mamária canina e subsequente secreção do GH para a circulação sistêmica o que levantou a possibilidade do tratamento com progestágeno para a deficiência congênita de GH (Johnson e Watson, 2004; Medleau e Hnilica, 2006). O tratamento dos jovens Pastores Alemães anões com acetato de medroxiprogesterona na dose de 2,5 a

5,0mg/kg, via subcutânea (Kooistra et al., 1998; Medleau e Hnilica, 2006), inicialmente em intervalos de 3 semanas e posteriormente em intervalos de 6 semanas, tem promovido aumento no tamanho corporal e desenvolvimento de um pelame de adulto. Paralelamente às melhorias físicas, a circulação de IGF-1 aumentou, enquanto o GH, embora tenha aumentado, nunca ultrapassou o limite superior do intervalo de referência (Kooistra et al., 1998).

Do mesmo modo, o tratamento com proligestona na dose de 10mg/kg, via subcutânea (Medleau e Hnilica, 2006) tem sido relatado como responsável pelo desenvolvimento de um pelame de adulto, pelo aumento do peso corporal e pela elevada concentração de IGF-1 (Knottenbelt e Herrtage, 2002). Selman et al. (1994b) relataram que ambos os tratamentos com acetato de medroxiprogesterona e proligestona resultaram em aumentos semelhantes dos níveis plasmáticos de GH e IGF-1.

O tratamento dos cães com deficiência congênita de GH com progestágenos pode originar vários efeitos colaterais, como piodermite recorrente pruriginosa, desenvolvimento de anomalias esqueléticas, tumores mamários, acromegalia, diabetes mellitus e hiperplasia endometrial cística (Kooistra, 2006). Tal como acontece com o tratamento utilizando GH heterólogo, os acompanhamentos das concentrações de GH, IGF-1 e, especialmente, glicose são importantes. Em cadelas, a ovariectomia deve ser realizada antes do início do tratamento com progestágeno.

A reposição dos hormônios tireoideanos deve ser iniciada assim que houver provas de hipotireoidismo secundário (Willemse, 1998; Medleau e Hnilica, 2006; Kooistra, 2009). Caso haja insuficiência adrenal, terapia específica deve ser instituída (Willemse, 1998; Medleau e Hnilica, 2006). Qualquer alteração secundária como seborreia, piodermite

superficial ou malasseziose deve ser tratada com terapia apropriada tópica e sistêmica (Medleau e Hnilica, 2006).

7. PROGNÓSTICO

O prognóstico ao longo prazo para o pastor alemão anão é ruim se o tratamento não for realizado (Kooistra, 2009). Os anões pituitários usualmente vivem entre 3 a 8 anos (Willemse, 1998; Medleau e Hnilica, 2006). Com 3 a 5 anos de idade, os animais afetados geralmente são alopecicos, magros e apáticos. Essas mudanças podem ser decorrentes de perda progressiva das funções hipofisárias, expansão contínua dos cistos da hipófise e progressiva insuficiência renal (Willemse, 1998; Kooistra, 2009). Os proprietários usualmente solicitam a eutanásia de seus cães (Rijnberk, 1996 apud Kooistra, 2009).

8. CASO CLÍNICO

No dia 01/09/2011 foi atendido no HV-UFGM um animal com nome Floquinha, raça Border Colie, aproximadamente 17 meses de idade, fêmea, pesando 4,150kg. Na determinada época, o animal ainda não havia recebido a vacina anti-rábica e não estava com a vermifugação em dia.

A proprietária relatava que animal nasceu de ninhada com filhotes de tamanho e pelagem normais e de pais com estatura e peso normais para a raça, mas que a referida cadela não havia se desenvolvido adequadamente e que apresentava falha da pelagem, observada desde a sua aquisição do animal. A proprietária relatou uso de cetozonazol oral, 20mg uma vez ao dia e cetozonazol shampoo uma vez por semana há aproximadamente 10 dias sem obtenção de melhora clínica. O animal não apresentava prurido. Normofagia, normodipsia, normoquezia e normouria foram relatadas na consulta.

Ao exame clínico o animal apresentava tamanho reduzido de acordo

com a idade sem evidência de crescimento desproporcional dos membros, estado geral bom, mucosas normocoradas, tempo de preenchimento capilar menor que 2 segundos, turgor cutâneo adequado e linfonodos palpáveis não reativos. Palpação abdominal sem alterações. As alterações dermatológicas observadas foram: alopecia generalizada em face dorsal e ventral de tórax e abdômen, cauda e pescoço, poupando cabeça e membros, pele hiperpigmentada e ressecada, sem lesões aparentes (FIG. 3).

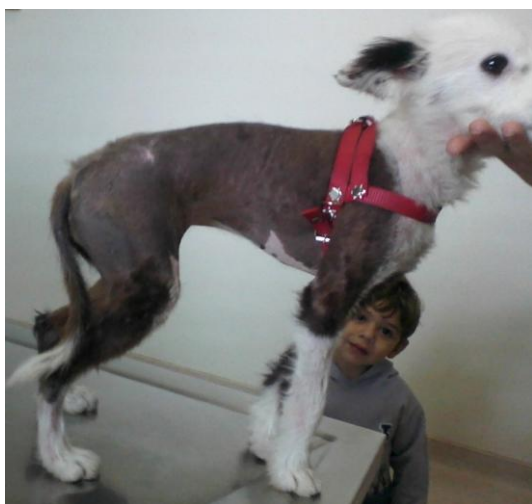

FIGURA 3. Cadela border collie portadora de NHC. Observa-se alopecia no tórax e abdômen, presença de pelame normal nas extremidades, bem como proporcionalidade corpórea, apesar de tamanho reduzido.

Inicialmente suspeitou-se de hipotireoidismo congênito. Foram realizados os seguintes exames complementares: hemograma (TAB. 1), perfil bioquímico (TAB. 2), dosagem de TSH, T4 total e T4 livre (TAB. 3).

No dia 07/10/2011, o animal retornou ao HV-UFGM apresentando quadro clínico semelhante ao do primeiro atendimento. Permanecia a alopecia universal, poupando membros e cabeça, pele hiperpigmentada e os pelos epilavam facilmente. Realizou-se tricografia (FIG. 4) que demonstrou pelos quebradiços com borda em escova. A ultrassonografia abdominal e a radiografia de úmero de membro anterior direito, não demonstraram alterações. Devido ao discreto aumento de uréia obtido no perfil bioquímico, optou-se por realizar dosagem de cálcio e fósforo (TAB. 4).

Tabela 1. Hemograma de cadela Border Collie com 17 meses de idade portadora de NHC

TESTE	ERITROGRAMA	
	RESULTADO	VALORES DE REFERÊNCIA*
Volume globular	44%	37-55 %
Hemoglobina	15,2 g/dL	12-18 g/dL
Hemáceas	$5,7 \times 10^6$ céls/ μ L	5,5-8,5 céls/ μ L
VCM	77,1 fL	60-77 fL
CHCM	35,0 g/dL	32-36 g/dL
Leucócitos totais	10.400 céls/ μ L	6.000-17.000 céls/ μ L
Plaquetas	444×10^3 / μ L	$175-500 \times 10^3$ / μ L
Proteínas totais	7,0 g/dL	6,0-8,0 g/dL
Aspecto físico do plasma	Normal	límpido e incolor

*Laboratório de Patologia Clínica - UFGM

Tabela 2. Perfil Bioquímico de cadela Border Collie com 17 meses de idade portadora de NHC

TESTE	RESULTADO	VALORES DE REFERÊNCIA*
ALT (alanina aminotransferase)	66,3 U/L	0-110 U/L
AST (aspartato aminotransferase)	45 U/L	0-110 U/L
Bilirrubinas totais	0,25 mg/dL	0,1-0,5 mg/dL
Creatinina	1,4 mg/dL	0,5-1,5 mg/dL
Uréia	83,6 mg/dL	20-56 mg/dL
Proteínas Totais	6,6 g/dL	5,4-7,5 g/dL
Albumina	3,2 g/dL	2,3-3,1 g/dL
Globulina	3,4 mg/dL	2,7-4,4 mg/dL
Glicose	86,9 mg/dL	76-119 mg/dL

*Laboratório de Patologia Clínica - UFMG

Tabela 3. Função tireoideana de cadela Border Collie com 17 meses de idade portadora de NHC

TESTE	RESULTADO	VALORES DE REFERÊNCIA*
T4 total	0,62 mcg/Dl	1,2-4,0 mcg/dL
T4 livre	0,73 ng/Dl	0,50-1,60 ng/dL
TSH	0,09 ng/MI	0,04-0,40 ng/dL

*Hermes Pardini



FIGURA 4. Observa-se pelo quebradiço à tricografia com borda em escova.

Tabela 4. Dosagem de cálcio livre e fósforo de cadela Border Collie com 17 meses de idade portadora de NHC

TESTE	RESULTADO	VALORES DE REFERÊNCIA*
Cálcio livre	9,9 mg/dL	9,1-11,7 mg/dL
Fósforo	7,0 µg/dL	2,9-5,3 µg/dL

*Laboratório de Patologia Clínica - UFMG

Após a realização de todos os exames supracitados, suspeitou-se de NHC. Para confirmação de diagnóstico foi realizado teste de estimulação com xilazina na dose de 100µg/Kg, conforme padrão de realização descrito na pag. 14 (testes de função hipofisária) (TAB. 5), como citado por Kooistra (2009) e Voorbij et al. (2009). Além disso, foi realizada coleta de sangue para dosagem de IFG-1 canino para auxílio de diagnóstico, como citado por Koistra (2009). O resultado de IGF-1 obtido foi abaixo dos valores de normalidade (TAB. 6). No dia da coleta o animal estava de jejum e foi realizada dosagem de glicose séria com utilização de fita glicêmica e o resultado obtido de 99mg/dL estava dentro dos valores de normalidade para glicemia. O teste de estimulação com xilazina confirmou os baixos níveis de GH canino.

Tabela 5. Resultados obtidos no teste de

estimulação com xilazina para aferição de níveis de GH

GH CANINO	RESULTADO	VALORES DE REFERÊNCIA*
Antes	0,05 ng/mL**	1,0-4,5 ng/mL
Pós estímulo	0,05 ng/mL	1,0-4,5 ng/mL

*Tecs Laboratório

**Método: quimioluminescência

Tabela 6. Valor de IGF-1 obtido comparado aos valores de referência

IGF-1 CANINO
RESULTADO
25 ng/mL*
VALORES DE REFERÊNCIA**
adulto de raça grande: maior que 200 ng/mL
filhote de raça grande: maior que 500 ng/mL
acromegalia: maior que 1.000 ng/mL
subdesenvolvido: menor que 50 ng/mL

* Método: quimioluminescência

** Hermes Pardini

9. DISCUSSÃO

Não foi encontrado relato de literatura de caso de NHC em cães da raça Border Colie. Ressalta-se que a observação de alterações de crescimento e dermatológicas sugestivas de NH em cães de raças não citadas pela literatura, deve seguir o diagnóstico preconizado para tal patologia, uma vez que qualquer raça pode manifestar a patologia.

De acordo com Kooistra (2009) e Voorbij et al. (2009) a obtenção de valores semelhantes de GH antes e após o estímulo confirma o diagnóstico de NHC. O teste preconizado para dosagem de GH é o radioimunoensaio espécie-específico, como citado por Kooistra (2009). Devido à indisponibilidade deste método na região, foi utilizado o método de quimioluminescência. Não foi encontrada na literatura consultada valores de referência

para tal método, por isso utilizou-se os valores preconizados pelo laboratório. A obtenção de valores de T4 total abaixo dos valores de referência e TSH perto do limite inferior dos valores de referência confirmam achados relatados por Kooistra (2009), o que sugere a presença concomitante de hipotireoidismo secundário. O baixo nível de IGF-1 corrobora com o diagnóstico de NHC.

O aumento de creatinina relatada por Kooistra (2009) não foi observado neste paciente, mas ressalta-se que seu valor estava no limite superior de referência. O aumento de uréia sanguínea e de fósforo podem sugerir presença de alterações iniciais de disfunção renal que ainda não promoveram alterações estruturais nos rins, uma vez que, ao exame ultrassonográfico, os órgãos apresentavam-se com definição de limite córtico-medular e ecogenicidade normais. Os indícios obtidos com os referidos exames sugerem que o quadro pode evoluir para insuficiência renal crônica, como citado por Willemse (1998) e Kooistra (2009).

Como relatado por Medleau e Hnilica (2006), não foram observadas alterações de fechamento de placas epifisárias, pois, no momento do atendimento, o animal já apresentava idade compatível com fechamento de placas epifisárias. Entretanto, em alguns casos pode ser possível observar alterações de placas epifisárias, dependendo da idade de apresentação do animal à primeira consulta.

Ao tricograma foram observados pelos quebradiços com borda em escova. Não foram encontradas características relativas ao pelo na literatura consultada. A hipótese de que o animal arrancava o pelo por mastigação ou mesmo fricção foi questionada, mas a proprietária negou tal fato.

O tratamento com progestágenos, apesar de não ser definitivo, tem se mostrado promissor no controle das manifestações do NHC, mesmo com os possíveis efeitos colaterais. Além disso, é

uma alternativa ao GH heterólogo no tratamento de cães com deficiência congênita de GH. Apesar do GH suíno ser idêntico ao canino, o tratamento com GH suíno é muito caro, o que o torna inviável economicamente.

O tratamento instituído consistiu na reposição de L-tiroxina na dosagem de 0,02mg/Kg a cada 12 horas como citado por Voorbij e Kooistra (2009). A proprietária optou por não realizar o tratamento com progestágenos, por questões financeiras.

10. CONSIDERAÇÕES FINAIS

Diante de alterações clínicas encontradas como: alopecia em tronco e abdômen que poupa extremidades e cabeça, ausência de prurido, lanugem de filhote, atraso de crescimento proporcional, deve-se suspeitar de nanismo pituitário. Para diagnóstico definitivo desta patologia deve-se realizar o teste de estimulação com xilazina para dosagem de níveis séricos de GH e dosagem de IGF-1 como auxiliar no diagnóstico. No presente caso, foi possível diagnosticar a patologia através dos exames supracitados. O tratamento com progestágenos é longo e não resulta em cura do animal, isso pode reduzir a adesão de proprietários ao tratamento, como observado neste relato.

11. BIBLIOGRAFIA

DIMARAKI, E. V. E JAFFE, C. A. Role of endogenous ghrelin in growth hormone secretion, appetite regulation and metabolism. In: *Reviews in Endocrine and Metabolic Disorders*, vol. 7, nº 4, pg. 237-249, 2006.

EIGENMANN, J. E. Insulin-like growth factor 1 in the dog. In: *Frontiers of Hormone Research*, vol. 17, pg. 161, 1987, 2010.

ENGELKING, L. R. Hormônio do crescimento I: ações e controle da secreção. In: *Fisiologia Endócrina e Metabólica em Medicina Veterinária*, 2 ed., São Paulo, Editora Roca, cap. 9, pg. 18-19, 2010.

HAMANN, F. et al. A. Pituitary function and morphology in two German shepherd dogs with congenital dwarfism. In: *Veterinary Records*, vol. 144, pg. 644-646, 1999.

JOHNSON, K. A. E WATSON, A. D. J. Doenças Esqueléticas. In: Ettinger, S. J. e Feldman, E. C. *Tratado de Medicina Interna de Pequenos Animais*, 5 ed., Rio de Janeiro, Editora Guanabara Koogan, 2004, vol. 2, cap. 184. pg. 1999.

KNOTTENBELT, C. M. E HERRTAGE, M. E. Use of proligestone in the management of three German shepherd dogs with pituitary dwarfism. In: *Journal of Small Animal Practice*, vol. 43, pg. 164-170, 2002.

KOOISTRA, H. S. Growth hormone disorders in dogs. In: *World Congress WSAVA/ FECAVA/ CSAVA*, 2006.

KOOISTRA, H. S. Nanismo Hipofisário. In: Mooney, C. T. e Peterson, M. E. *Manual de Endocrinologia Canina e Felina*, 3 ed., São Paulo, Editora Rocca, 2009, cap. 17, pg. 217-223.

KOOISTRA, H. S. et al. Progestin-induced growth hormone (GH) production in the treatment of dogs with congenital GH deficiency. In: *Domestic Animal Endocrinology*. vol. 15, nº 2, pg. 93-102, 1998.

KOOISTRA, H. S. et al. Combined pituitary hormone deficiency in German shepherd dogs with dwarfism. In: *Domestic Animal Endocrinology*. vol. 19, pg. 177-190, 2000.

MEDLEAU, L. E HNILICA, K. A. Pituitary Dwarfism In: *Small Animal Dermatology – A Color Atlas and Therapeutic Guide*, 2 ed., Saunders, 2006, cap. 9, pag. 250-251.

MOL, J. A. et al. New insights in the molecular mechanism of progestin-induced proliferation of mammary epithelium: induction of the local biosynthesis of growth hormone (GH) in the mammary glands of dogs, cats and humans. In: *Journal of Steroid Biochemistry and Molecular Biology*, vol. 57, nº 1-2, pg. 67-71, 1996.

MOL, J. A. E RIJNBERK, A. The role of progestins, insulin-like growth factors (IGF) and IGF-binding proteins in the normal and neoplastic mammary gland of the bitch: A Review. In: *Journal of Reproduction and Fertility Supply*, vol. 51, pg. 339, 1997.

MULLER-PEDDINGHAUS, R. et al. Hypophys rer Zwergwuchs beim Deutschen Schäferhund. In: *Veterinary Pathology*, vol. 17, pg. 406-421, 1980.

RIJNBERK, A. Hipotalamus pituitary system. In: Rijnberk, A. *Clinical Endocrinology of Dogs and Cats*, Kluwer, Dordrecht, The Netherlands, pg. 11-34, 1996.

RIJNBERK, A. Acromegalia In: Ettinger, S. J. e Feldman, E. C. *Tratado de Medicina Interna de Pequenos Animais*, 5 ed., Rio de Janeiro, Editora Guanabara Koogan, 2004, vol. 2, cap. 147., pg. 1444-1445.

SELMAN, P. J. et al. Progestin treatment in the dog. Effects on growth hormone, insulin-like growth factor and glucose homeostasis. In: *European Journal of Endocrinology*, vol. 131, nº 4, pg. 413-421, 1994b.

SELMAN, P. J. et al. Progestin induced growth hormone excess in the dog originates in the mammary gland. In: *Endocrinology*, vol. 134, nº 1, pg. 287-292, 1994a.

VOORBIJ, A. M. Y. E KOOISTRA, H. S. Pituitary dwarfism in german shepherd dogs. In: *JVCS*, vol. 2, nº 1, pg. 4-11, 2009.

WATKINS-CHOW, D. E. E CAMPER, S. A. How many homeobox genes does it take to make a pituitary gland. In: *Trends in Genetic*, vol. 14, pg. 284-290, 1998.

WILKINSON, G. T. E HARVEY, R. G. Endocrine Dermatoses In: *Color Atlas of Small Animal Dermatology - A Guide to Diagnosis*, 2 ed., Wolfe, 1994, cap. 10, pg. 188-189.

WILLEMSE, T. Desordens cutâneas endócrinas/ Nanismo hipofisário In: *Dermatologia Clínica de Cães e Gatos*, 2 ed., Editora Manole, 1998, cap. 7, pg.77.